This is a digital copy of a book that was preserved for generations on library shelves before it was carefully scanned by Google as part of a project to make the world's books discoverable online.

It has survived long enough for the copyright to expire and the book to enter the public domain. A public domain book is one that was never subject to copyright or whose legal copyright term has expired. Whether a book is in the public domain may vary country to country. Public domain books are our gateways to the past, representing a wealth of history, culture and knowledge that's often difficult to discover.

Marks, notations and other marginalia present in the original volume will appear in this file - a reminder of this book's long journey from the publisher to a library and finally to you.

Usage guidelines

Google is proud to partner with libraries to digitize public domain materials and make them widely accessible. Public domain books belong to the public and we are merely their custodians. Nevertheless, this work is expensive, so in order to keep providing this resource, we have taken steps to prevent abuse by commercial parties, including placing technical restrictions on automated querying.

We also ask that you:

+ *Make non-commercial use of the files* We designed Google Book Search for use by individuals, and we request that you use these files for personal, non-commercial purposes.

+ *Refrain from automated querying* Do not send automated queries of any sort to Google's system: If you are conducting research on machine translation, optical character recognition or other areas where access to a large amount of text is helpful, please contact us. We encourage the use of public domain materials for these purposes and may be able to help.

+ *Maintain attribution* The Google "watermark" you see on each file is essential for informing people about this project and helping them find additional materials through Google Book Search. Please do not remove it.

+ *Keep it legal* Whatever your use, remember that you are responsible for ensuring that what you are doing is legal. Do not assume that just because we believe a book is in the public domain for users in the United States, that the work is also in the public domain for users in other countries. Whether a book is still in copyright varies from country to country, and we can't offer guidance on whether any specific use of any specific book is allowed. Please do not assume that a book's appearance in Google Book Search means it can be used in any manner anywhere in the world. Copyright infringement liability can be quite severe.

About Google Book Search

Google's mission is to organize the world's information and to make it universally accessible and useful. Google Book Search helps readers discover the world's books while helping authors and publishers reach new audiences. You can search through the full text of this book on the web at `http://books.google.com/`

UNIVERSITY OF CALIFORNIA
MEDICAL CENTER LIBRARY
SAN FRANCISCO

36716

Archiv

für

pathologische Anatomie und Physiologie

und für

klinische Medicin.

Herausgegeben

von

Rudolf Virchow.

LIBRARY OF THE UNIVERSITY OF CALIFORNIA

Band 143.

Folge XIV. Band III.

Mit 14 Tafeln.

Berlin,
Druck und Verlag von Georg Reimer.
1896.

LIBRARY OF THE UNIVERSITY OF CALIFORNIA

Archiv
für
pathologische Anatomie und Physiologie
und für
klinische Medicin.

Bd. 143. (Vierzehnte Folge Bd. III.) Hft. 1.

I.

Klinische und experimentelle Untersuchungen über die Bildung und Ausscheidung von Ammoniak.

Von Th. Rumpf in Hamburg.

Das Vorkommen von Ammoniak in dem menschlichen Harn hat in den letzten zwei Jahrzehnten die Aufmerksamkeit verschiedentlich in Anspruch genommen. Die ersten derartigen Untersuchungen scheint Neubauer[1]) gemacht zu haben. Derselbe fand im Durchschnitt im 24stündigen Harn des Erwachsenen 0,6 bis 0,8 g Ammoniak. Die Werthe schwankten ungefähr zwischen 0,3 und 1,2 g. Die Ursache der Ausscheidung dieses Ammoniaks wird wenigstens zum Theil darin gesucht, dass dasselbe durch festere Verbindung mit stärkeren Säuren der Umwandlung in Harnstoff entgeht, eine Anschauung, für welche die Versuche von Gaehtgens und anderen bei Hunden, von Coranda[2]) beim Menschen angeführt werden können.

Aehnlich der Zufuhr von Säuren wird die Fleischnahrung betrachtet. Hallervorden[3]) fand bei Uebergang von gemischter Kost zu Fleischkost ein Ansteigen des Ammoniaks im Harn und bestätigte die von Salkowski und Munck[4]) gefundene Thatsache, dass Zufuhr von fixen Alkalien die Ammoniakausscheidung vermindert. Coranda[5]) fand bei sich selbst unter

Seite

XIII. Ueber die Ausscheidung der Harnsäure durch die Nieren. (Aus der medicinischen Universitätsklinik zu Göttingen.) Eine experimentelle Untersuchung von Wilhelm Ebstein und Arthur Nicolaier. (Hierzu Taf. VII.) 337

XIV. Ueber die localen Amyloidtumoren der Zunge. Von Dr. Martin B. Schmidt, I. Assistenten am Pathologischen Institut und Privatdocenten zu Strassburg i. E. (Hierzu Taf. VIII.) . 369

XV. Ueber die Einwirkung barometrisch verschiedener Luftarten auf den intrapleuralen und den Blut-Druck bei Kaninchen. (Aus dem Pneumatischen Institut des Krankenhauses der jüdischen Gemeinde in Berlin.) Von Dr. E. Aron, Assistenzarzt. . . 399

XVI. Kleinere Mittheilungen.

1. Vererbung von Missbildung der Finger und Zehen. Von Wilhelm Ebstein in Göttingen. 413
2. Ein neuer Fall von Flimmerepithelcyste der Pleura. Von Prof. F. Wilh. Zahn in Genf. (Nachtrag zu S. 175 und S. 182—183.) 416
3. Congress für innere Medicin. 418

Drittes Heft (9. März).

XVII. Ueber die Entkernung der Säugethier-Erythroblasten. Von Prof. Dr. O. Israel und Dr. Arthur Pappenheim zu Berlin. (Hierzu Taf. IX—XI.) 41

XVIII. Blutuntersuchungen in den Tropen. Von Dr. C. Eijkman in Weltevreden (Batavia). 44

XIX. Untersuchungen über das menschliche Magenepithel unter normalen und pathologischen Verhältnissen. Von Dr. Adolf Schmidt, Privatdocenten in Bonn. (Hierzu Taf. XII.) . . 4

XX. Beiträge zur pathologischen Anatomie des Morbus Basedowii mit besonderer Berücksichtigung der Struma. Von Ernst Farner, Arzt in Bern (Hierzu Taf. XIII.) 3

XXI. Beitrag zur Histogenese des miliaren Tuberkels. Von Dr. R. Kockel, Privatdocenten und I. Assistenten am Pathologischen Institut zu Leipzig. . . . . .

XXII. Ueber wahre Heterotopie im Rückenmark. (Aus der III. med. Klinik und Universitätspoliklinik des Herrn Geheimrath Senator.) Von Dr. Heinrich Rosin, Assistenzarzt in Berlin. (Hierzu Taf. XIV.) . . . . . .

XXIII. Ueber paroxysmale Tachycardie. (Aus der Medicinischen Universitätsklinik des Herrn Prof. Dr. Eichhorst in Zürich.) Von Herman A. Loeser aus New York. . . . . .

XXIV. Kleinere Mittheilungen.

1. Medicinisch-naturwissenschaftlicher Nekrolog des Jahres 1895, zusammengestellt von Dr. E. Gurlt, Geh. Med.-Rath und Prof. in Berlin. . . . . .
2. Nachtrag zu dem Aufsatz: Ein Fall von multiplen pseudomelanotischen Gasabscessen der Haut nach Erysipel. Von Prof. Dr. Albert Zeller in Stuttgart. . . . . .
3. Ueber Ammoniakausscheidung. Von Dr. E. Hallervorden zu Königsberg i. Pr. . . . . .

Berichtigung. . . . . .

III. Dreitägige Periode.

Durchschnittliche tägliche Ernährung:

90 g Eiweiss, 112 g Fett, 490 g Kohlehydrate.

1. Tag	19,31 g N,	davon 1,53	in NH^3	(1,85 NH^3)
2. -	16,59 - -	- 1,55	- -	(1,89 -)
3. -	12,81 - -	- 0,73	- -	(0,89 -)
Summa	48,71 g N,	davon 3,81	in NH^3	
oder pro Tag	16,23 - -	- 1,27	- -	

Bei einem zweiten Versuche habe ich den umgekehrten Weg eingeschlagen und bin von der normalen Kost auf dreitägige eiweissarme und zum Schluss auf eiweissreichere übergegangen.

Wärter B.

I. Dreitägige Periode. Gemischte Kost.

1. Tag	11,56 g N,	davon 0,23	in NH^3	(0,28 NH^3)
2. -	15,0 - -	- 0,402	- -	(0,489 -)
3. -	15,0 - -	- 0,75	- -	(0,92 -)
Summa	41,56 g N,	davon 1,382	in NH^3	
oder pro Tag	13,85 - -	- 0,460	- -	

II. Dreitägige Periode. Vorwiegend vegetabilische Kost.

1. Tag	5,6 g N,	davon 0,238	in NH^3	(0,289 NH^3)
2. -	6,15 - -	- 0,38	- -	(0,47 -)
3. -	11,27 - -	- 0,501	- -	(0,68 -)
Summa	23,02 g N,	davon 1,119	in NH^3	
oder pro Tag	7,67 - -	- 0,373	- -	

III. Dreitägige Periode. Vorwiegend animalische Kost.

1. Tag	10,58 g N,	davon 0,36	in NH^3	(0,44 NH^3)
2. -	11,77 - -	- 0,43	- -	(0,53 -)
3. -	10,58 - -	- 0,55	- -	(0,67 -)
Summa	32,93 g N,	davon 1,34	in NH^3	
oder pro Tag	10,97 - -	- 0,44	- -	

Diese Untersuchungsresultate zeigen zunächst, dass die Erhöhung der Eiweissernährung bei gleichzeitiger Verminderung der Kohlehydrate eine Vermehrung der Ammoniakausscheidung im Gefolge hat. Indessen bleiben die erhaltenen Werthe in den normalen Grenzen. Erfolgt nun eine beträchtliche Verminderung der Eiweisszufuhr bei gleichzeitiger Vermehrung der Kohlehydrate, so bleibt die Ammoniakausscheidung in dem Falle S. nicht nur auf der gleichen Höhe, sondern sie steigt noch beträchtlich an, um erst am 3. Tage zurückzugehen. Ob diese überraschende Er-

scheinung, wie Gumlich glaubt, nur auf einem Nachschleppen der Ammoniakausscheidung beruht oder ob ihr noch andere Momente zu Grunde liegen, muss die Zukunft lehren. Umgekehrt zeigt sich in dem 2. Fall im Anschluss an eine eiweissarme Kost nach der Erhöhung der Eiweisszufuhr eine Ammoniakausscheidung, welche am 1. und 2. Tag noch sehr gering ist.

Derartige Schwankungen der Ernährung gehören nun beim gesunden Menschen nicht zur Regel und dürften auch bei Kranken nur ganz ausnahmsweise in Betracht kommen. Immerhin müssen sie in pathologischen Zuständen, in welchen die Ammoniakausscheidung vielfach vermehrt gefunden wurde, berücksichtigt werden. Die höchsten Werthe der Ammoniakausscheidung sind bisher beim Diabetes mellitus gefunden worden. Boussingault[10]) fand Werthe von 4—5 g NH^3 als Tagesausscheidung. Hallervorden[11]) beobachtete bis zu 5,96 g NH^3 pro die. Stadelmann[12]) fand Werthe von 4, 6, 7 und einmal sogar 12,243 g, welchem letzteren Werth allerdings vorher und nachher geringere Ausscheidungen vorangingen, so dass sich die Gesammtausscheidung in 16 Tagen auf 72 g, somit pro Tag auf 4,5 g stellte. Ich selbst constatirte in einem schweren Falle von Diabetes im Laufe von 10 Tagen 66,51 g, im Durchschnitt 6,6 g pro Tag. Wegeli[13]) fand in der Mehrzahl der Fälle von schwerem Diabetes einen relativ hohen Ammoniakgehalt des Harns; doch wurde in zwei Fällen auch ein gegentheiliges Verhalten beobachtet. Nicht aller Ammoniak dürfte, wie von Noorden[7]) betont, seinen Ursprung in der Eiweisszersetzung des Organismus finden, da auch die zugeführten Speisen vielfach kleine Mengen Ammoniak enthalten. Branneck[8]) und weiterhin Rosenheim[9]) konnten theils in dem Darminhalt, theils in dem Magen Ammoniak nachweisen. In dem Magen Gesunder wurden 0,1 bis 0,15 pro mille Ammoniak gefunden. Es dürfte aber zweifellos sein, dass ein Theil dieses Ammoniaks im Körper seinen Ursprung genommen hat und durch die Magen- und Darmwand zur Ausscheidung gelangt ist. Wenigstens lassen die von mir gefundenen Werthe kaum eine andere Deutung zu. So habe ich mir gelegentlich die Frage vorgelegt, ob der Stickstoff-, Harnstoff- oder Ammoniakgehalt des Mageninhalts

möglicherweise zur differentiellen Diagnose zwischen Schrumpfnieren und anderen Erkrankungen verwendet werden könne. Bei diesen Untersuchungen fanden sich bei einem Fall von Schrumpfniere in dem bei reiner Milchdiät Erbrochenen nach Entfernung des Eiweisses 0,18, 0,28, 0,29 g Stickstoff und Werthe von 0,013—0,20 pCt. NH^3. Die Gesammtmenge des Ammoniaks stieg an einem Tag bis auf 1,2 g. Aber bei Controluntersuchungen ergaben sich in einem Fall von nervösem Erbrechen bei der gleichen Diät bis zu 0,2 pro mille NH^3 in der Menge des einmal Erbrochenen; bei einem Fall von Gastritis chronica 0,85 pro mille, bei einem Fall von ulcerirendem Magencarcinom fanden sich tägliche Mengen, welche mehrfach 1 g NH^3 übersteigen. In diesen Tagen verfiel Patient allerdings rasch und ging im Coma zu Grunde. Diese Ammoniakmengen können unmöglich auf eine Einfuhr durch die Nahrung zurückgeführt werden.

Weiterhin wurde bei fieberhaften Krankheiten eine Vermehrung der Ammoniakausscheidung gefunden, so von Duchek[14]) mit anscheinend unvollkommenen Methoden, von Koppe[15]) beim Typhus; Hallervorden[11]) fand bei Typhus, Pneumonie, Pleuritis, Recurrens eine Steigerung der NH^3-Ausscheidung in geringen Grenzen und betrachtet sie als abhängig von der Temperatursteigerung. Leube[16]) fand ausserdem bei fieberhaft verlaufener Phthise die Ammoniakausscheidung erhöht. Gumlich fand in fieberhaften Erkrankungen die Werthe für den Ammoniakstickstoff zwischen 2,9 pCt. und 12,1 pCt. vom Gesammtstickstoff, so dass er zu dem Schluss kommt, dass das Ammoniak im Fieber durchschnittlich relativ vermehrt ist. Auch bei Diabetikern fand Gumlich hohen Gehalt an Ammoniakstickstoff. Indessen sind alle diese Untersuchungen, wie auch Hallervorden für sich selbst betont, noch nicht über hinreichend grosse Zeiträume ausgedehnt worden, um viele zweifelhafte Punkte klar erscheinen zu lassen. Ich habe wesentlich um die Beziehungen der flüchtigen Säuren zum NH_3 festzustellen, worüber a. a. O. berichtet werden soll, mit meinen Assistenten, Herren W. Koch und Dr. Kleine, bei einer grossen Zahl von Stoffwechseluntersuchungen bei Normalen und Kranken ebenfalls Ammoniakbestimmungen gemacht, wobei ebensowohl wie in den oben erwähnten Fällen

die Schloesing'sche Methode benutzt wurde, während die Stickstoffbestimmungen durch ein modificirtes Verfahren nach Kjeldahl gemacht wurden.

Die ersten Untersuchungen wurden bei Cholera indica gemacht; die Ergebnisse dieser wurden Veranlassung, die Infectionskrankheiten überhaupt in das Bereich dieser Untersuchungen zu ziehen. Die Einfuhr der Nahrungsmittel ist nur in einzelnen Fällen genau dem Gewicht und Maass nach bestimmt worden. Für die acuten fieberhaften Krankheiten gilt im Allgemeinen, dass sie am 1. Tage des Krankenhausaufenthalts 2 Liter Milch und 1 Liter Suppe erhalten. Nach 1 bis 2 Tagen werden, falls keine Contraindication vorhanden ist, 2 rohe Eier und eventuell kleine Mengen Wein zugefügt. Es stellt sich die Einfuhr an den ersten Tagen auf etwa 80—100 g Eiweiss, 80—100 g Fett und ebenso viel Kohlehydrate. Nach der Entfieberung enthält die Kost in der leichteren Form mit Zusätzen etwa 100 g Eiweiss, 80—100 g Fett und 180—200 g Kohlehydrate, in der schwereren Form etwa 120 g Eiweiss, 110 g Fett und 220—250 g Kohlehydrate. Mit fortschreitender Reconvalescenz wird in der Regel noch Brod dieser Form zugelegt. Daraus würde sich — Stickstoffgleichgewicht vorausgesetzt — eine Stickstoffausscheidung durch den Urin in der ersten Zeit des Krankenhausaufenthalts von 11—14 g N, in der späteren Zeit von etwa 16—18 g N ergeben. Im Ganzen wurden 9 Fälle von Pneumonie mit 184 Tagen, 3 Fälle von Typhus mit 87 Tagen, 1 Fall von Influenza mit 10 Tagen, 2 Fälle von Polyarthritis mit 23 Tagen, 8 Fälle von Cholera indica mit 19 Tagen untersucht.

Vielfache Erfahrungen führten zu der Anschauung, dass nur eine grössere Zahl von auf einander folgenden Untersuchungen ein sicheres Bild von der Ausscheidung des Stickstoffs und des Ammoniaks zu geben vermögen, eine Anschauung, welche durch die weiteren Untersuchungsresultate vollinhaltlich bestätigt wurde.

Weiterhin ist es für diese Untersuchungen durchaus nothwendig, den gesammten 24 stündigen Urin zu sammeln und nach sorgfältiger Mischung die Proben zu entnehmen. Die Untersuchungen Bohland's[2]), welche allerdings von anderem Gesichtspunkt aus angestellt sind, lassen deshalb kaum sichere

Schlüsse in der betreffenden Frage zu, da er nur den Nachtharn benutzte und bei Uebertragung dieser Werthe auf den ganzen Krankheitstag mit ganz unsicheren Zahlen der gesammten Menge gerechnet werden muss. Diese Mengen und mit ihnen der Procentgehalt des Harns an den einzelnen Bestandtheilen schwanken aber ganz ausserordentlich.

Um eine Zersetzung des Harnstoffs und die nachträgliche Bildung von Ammoniak zu vermeiden, ist es weiterhin nothwendig, dem Harn kleine Mengen Sublimat zuzusetzen.

Fälle von acuter croupöser Pneumonie.

Rosenbaum, Hausknecht, 35 Jahre alt, erkrankte am 22. Juni 1894 mit Schüttelfrost, stechenden Schmerzen in der Brust und Athemnoth. Aufgenommen am 24. Juni. Diagnose: Pneumonie des rechten Unterlappens, die am 26. auf den Mittel- und Oberlappen übergreift. Vom 29. auf den 30. Krise und völlige Entfieberung.

Datum 1894	Morgen-temperatur	Abend-temperatur	Quantum des Urins	Spec. Gewicht	N	NH_3	N des NH_3	Verhältniss d. Ammoniak-stickstoffs zum Gesammt-stickstoff
./25. Juni	39,1	39,8	1000	1,023	21,88	1,607	1,323	6,04
./26. -	39,3	39,5	1750	1,023	13,6	1,29	1,06	7,79
./27. -	38,6	39,6	1000	1,024	5,72	0,756	0,622	10,87
./28. -	39,4	39,0	400	1,019	**18,44**	**2,56**	2,10	11,38
/29. -	38,2	39,5	1220	1,019	9,18	1,251	1,030	11,22
/30. -	37,4	36,6	920	1,019	7,56	1,97	1,62	21,42
Juni/1. Juli	35,9	36,5	1000	1,022	11,938	0,884	0,728	6,09
/2. Juli	36,1	36,4	775	1,025	14,18	1,462	1,204	8,49
/3. -	36,1	36,2	870	1,026	8,8	0,875	0,720	8,18
/4. -	36,4	36,5	500	1,028	12,69	**1,885**	1,552	12,23
/5. -	36,2	36,6	760	1,025	5,705	1,098	0,904	15,84
/6. -	36,1	36,7	380	1,029	10,817	0,505	0,415	3,83
/7. -	36,3	36,9	660	1,023	**20,782**	1,170	0,963	4,63
/8. -	36,4	36,6	1720	1,025	17,16	0,714	0,588	3,43
/9. -	36,3	36,6	1200	1,025	12,108	0,902	0,742	6,12
/10. -	36,0	36,6	1450	1,025	9,06	0,676	0,556	6,13

Wir sehen bei Rosenbaum die Ammoniakausscheidung während der Pneumonie bis zu 2,56 g ansteigen. Mit diesem Werth steigt das Verhältniss des Ammoniakstickstoffs zum Gesammtstickstoff auf 11,38 pCt. Aber nicht immer entsprechen am gleichen Tage die hohen Ammoniakwerthe einer gleichen Höhe des gesammten Stickstoffs. Vielmehr macht sich eine gewisse Unregelmässigkeit bemerkbar, welche auch den Quotienten des N in NH_3

zum Gesammt-N bei Berechnung einzelner Tage vielfach ausserordentlich hoch oder tief erscheinen lässt. Ich verweise in dieser Beziehung auf den Befund vom 29.—30. Es wird deshalb, wie es am Schluss geschehen wird, immer nur eine Anzahl von Tagen zu einer Bestimmung der Verhältnisszahlen herangezogen werden können. Nach der Entfieberung erreicht die Ammoniakausscheidung nicht mehr die frühere Höhe, doch stellt sich auch jetzt das Verhältniss des Ammoniaks zum Gesammt-N vereinzelt sehr hoch. Pat. erhielt bis zum 5. Juli I. Form mit Zulagen, vom 5. Juli ab II. Form.

Kittelmann, 19 Jahre alt, Klempner, erkrankte am 10. Februar 1895 mit Schüttelfrost und Stichen in der rechten Seite, Husten und bräunlichem Auswurf. Bei der Aufnahme am 4. Krankheitstage: Pneumonia fibrinosa des rechten Unterlappens. Am 18. Februar Lösung der Unterlappen, Pneumonie und Ergriffensein des rechten Mittel- und Oberlappens. Die letztere kommt nicht zur Lösung. Unter langsamem Verfall der Kräfte geht Patient zu Grunde.

Datum 1895	Morgen-temperatur	Abend-temperatur	Quantum des Urins	Spec. Gewicht	N	NH_3	N des NH_3	Verhältniss d. Ammoniak-stickstoffs zum Gesammt-stickstoff
15./16. Febr.	38,5	39,9	1100	1,019	17,55	0,4862	0,400	2,28
16./17. -	38,5	39,6	1400	1,017	20,97	0,6426	0,529	2,52
17./18. -	38,6	39,4	1050	1,021	16,90	0,6961	0,573	3,39
18./19. -	38,0	39,3	950	1,020	—	0,8883	0,7315	—
19./20. -	38,0	39,0	1400	1,019	—	—	—	—
20./21. -	37,8	39,8	1200	1,020	20,33	1,448	1,1928	5,86
21./22. -	37,7	39,2	1000	1,022	19,32	1,343	1,106	5,72
22./23. -	37,8	39,5	800	1,024	13,89	0,9248	0,7616	4,83
23./24. -	37,2	39,6	1000	1,025	18,06	1,5644	1,288	7,13
24./25. -	38,3	39,1	1000	1,026	20,02	2,397	1,974	9,86

Bei Kittelmann erhebt sich die Ammoniakausscheidung am Tage vor dem Tode auf 2,397, während das Verhältniss des Ammoniakstickstoffs zum Gesammtstickstoff 9,86 pCt. beträgt. Die ersten Tage der Pneumonie zeigen, dass eine Steigerung der Ammoniakausscheidung bei der Pneumonie nicht direct mit der Erhöhung der Stickstoffausscheidung einzutreten braucht. Erstere scheint vielmehr etwas nachzuschleppen.

Pat. erhält bis zum 17. Februar Form I mit Zulagen, etwa 80—90 g Eiweiss u. s. w., sodann 100—110 g Eiweiss.

Miltz, 19 Jahre alt, Dienstmädchen, erkrankte am 11. November 1893 mit Schüttelfrost und Kopfschmerzen. Befund am 15. November Pneumonie des rechten Unterlappens. Am 19. Pseudokrise. Am 20. vollständige Krise. Am 19. December geheilt entlassen.

Datum 1893	Morgen-temperatur	Abend-temperatur	Quantum des Urins	Spec. Gewicht	N	NH_3	N des NH_3	Verhältniss d. Ammoniak-stickstoffs zum Gesammt-stickstoff
5./19. Nov.	37,5	38,8	1000	1,021	11,89	0,632	0,52	4,37
6./20. -	37,8	37,4	1050	1,021	11,434	1,13	0,93	8,13
7./21. -	36,5	37,4	1000	1,011	8,49	1,21	0,99	11,66
8./22. -	36,6	36,8	1840	1,011	11,941	**1,728**	1,423	11,07
9./23. -	36,6	36,5	1950	1,013	**12,051**	**1,911**	1,573	**13,05**
10./24. -	36,4	36,6	1600	1,010	11,024	1,5173	1,2495	**11,33**
11./25. -	36,3	36,3	1980	1,013	10,810	0,560	0,560	5,18
12./26. -	36,3	36,5	1990	1,012	9,958	0,599	0,599	6,01
13./27. -	36,6	36,5	1925	1,010	9,105	0,4138	0,3407	3,74

Auch der Fall Miltz zeigt in den letzten Tagen der Pneumonie keine sehr hohe Ammoniakausscheidung, während diese in der Reconvalescenz sich auf Werthe von 1,7 und 1,9 erhebt, wodurch das Procentverhältniss des Ammoniakstickstoffs zum Gesammtstickstoff auf 13 pCt. steigt.

Hoppe, 20 Jahre alt, Arbeiter, erkrankte am 1. Mai 1894 mit Schüttelfrost, Stechen in der linken Brust und Husten. Am 5. Mai: Pneumonie des linken Unterlappens, am 6. Mai Krise und dauernde Entfieberung. Ernährung I. Form mit Zusätzen vom 7.—11., dann II. Form.

Datum 1894	Morgen-temperatur	Abend-temperatur	Quantum des Urins	Spec. Gewicht	N	NH_3	N des NH_3	Verhältniss d. Ammoniak-stickstoffs zum Gesammt-stickstoff
6. Mai	39,2	39,5	900	1,024	19,682	1,476	1,215	6,18
7. -	36,0	35,8	1050	1,029	**19,992**	**2,136**	1,759	8,80
8. -	36,1	36,6	2150	1,021	22,79	1,295	1,066	4,68
9. -	36,3	36,3	2150	1,018	21,931	0,831	0,684	3,12
10. -	36,2	36,4	1895	1,020	20,692	1,044	0,859	4,15
11. -	36,2	36,4	1845	1,020	27,38	1,162	0,956	3,49
12. -	36,2	36,3	2300	1,019	**37,766**	**2,1275**	1,7520	4,64
13. -	36,4	36,6	2080	1,017	29,91	1,822	1,288	4,31
14. -	36,4	36,7	1620	1,018	7,031	0,794	0,653	9,30
15. -	36,2	36,6	1360	1,018	11,04	0,566	0,466	4,22
16. -	36,6	36,4	1790	1,027	13,2997	**2,596**	**2,137**	**16,1**
17. -	36,4	36,6	900	1,019	8,055	0,504	0,415	5,15
18. -	36,2	36,5	2380	1,017	17,16	1,133	0,933	5,45
19. -	36,2	36,4	1994	1,012	8,275	1,069	0,880	10,63
20. -	36,2	36,6	2230	1,018	8,576	0,834	0,688	8,02

Im Fall Hoppe ist die Ammoniakausscheidung am Tage der Krise besonders hoch. Noch beträchtlicher ist dieselbe aber in der Reconvalescenz, in welcher auch die Gesammtstickstoffausscheidung vereinzelt noch beträchtliche Werthe aufweist. Die letzten Beobachtungstage zeigen auffallend

niedrige Werthe der N-Ausscheidung, so dass gegenüber den vorhergehenden starken N-Verlusten schon an eine N-Zurückhaltung gedacht werden muss.

Schlüter, 20 Jahre alt, Maurer, erkrankte am 7. December 1894 mit Stichen in der rechten Seite, Kurzluftigkeit und Husten mit röthlichem Auswurf. Aufgenommen am 11. December. Diagnose: Pneumonie des rechten Unterlappens und Mittellappens. Am Tage der Aufnahme Krise. Am 21. December wird ein rechtsseitiges, pleuritisches Exsudat constatirt. Am 2. Februar 1895 geheilt entlassen.

Datum 1894	Morgen-temperatur	Abend-temperatur	Quantum des Urins	Spec. Gewicht	N	NH_3	N des NH_3	Verhältniss d. Ammoniak-stickstoffs zum Gesammt-stickstoff
11./12. Dec.	37,0	37,1	1380	1,027	19,006	1,518	1,250	6,6
12./13. -	36,8	36,6	1200	1,022	17,008	1,104	0,909	5,3
13./14. -	36,7	36,7	2640	1,014	21,12	1,08	0,88	4,1
14./15. -	36,6	36,4	2750	1,013	18,92	1,20	0,98	5,2
15./16. -	36,2	36,5	2490	1,012	16,733	0,974	0,802	4,8
16./17. -	36,5	36,5	2340	1,017	**27,516**	1,24	1,02	3,7
17./18. -	36,7	36,7	2030	1,017	**22,736**	**2,051**	1,689	7,4
18./19. -	36,4	36,8	1850	1,017	15,281	1,887	1,554	10,2
19./20. -	36,6	36,6	2050	1,016	12,997	0,841	0,692	5,3
20./21. -	36,5	36,6	1750	1,019	16,415	**2,048**	1,674	10,2
21./22. -	37,1	36,9	2450	1,011	16,856	1,661	1,367	8,10

Auch bei dem Fall Schlüter erreicht die Ammoniakausscheidung erst mit der Complication durch eine Pleuritis exsudativa ihre grösste Höhe. Auch hier deckt sich die Höhe der Ausscheidung des gesammten Stickstoffs nicht mit der gleichzeitigen Ausscheidung von Ammoniak. Letzterer schleppt im Ganzen nach.

Barca, Reisender, 29 Jahre alt, erkrankte am 6. Juni 1894 mit Frost, Kurzathmigkeit, Stechen beim Athmen. Befund am 7. Mai: Pneumonie des linken Unterlappens. Am 8. Mai Pneumonie des rechten Unterlappens, an den nächsten Tagen Albuminurie, Cyanose. Am 12. Mai Pneumonie des rechten Mittellappens und beginnende Lösung der Unterlappenpneumonien. Vom 14.—15. unvollkommene Krise, am 17., 18. und 19. Anstieg mit Pleuritis sicca; langsame Reconvalescenz. Am 27. Juni geheilt entlassen. Ernährung: bis zum 24. Mai I. Form mit Zusätzen.

Datum 1894	Morgen-temperatur	Abend-temperatur	Quantum des Urins	Spec. Gewicht	N	NH_3	N des NH_3	Verhältniss d. Ammoniak-stickstoffs zum Gesammt-stickstoff
6./7. Mai	39,5	39,9	1850	1,019	27,824	1,073	0,883	3,17
7./8. -	38,5	39,8	1850	1,018	—	—	—	—

Datum 1893	Morgen-temperatur	Abend-temperatur	Quantum des Urins	Spec. Gewicht	N	NH_3	N des NH_3	Ve... Ar... stick... G... s...
20. Nov.	37,5	38,8	1000	1,021	11,89	0,632	0,52	
21.	37,8	37,4	1050	1,021	11,434	1,13	0,93	
22.	36,5	37,4	1000	1,011	8,49	1,21	0,99	
23.	36,6	36,8	1840	1,011	11,941	**1,728**	1,423	
24.	36,6	36,5	1950	1,013	**12,051**	**1,911**	1,573	
25.	36,4	36,6	1600	1,010	11,024	1,5173	1,2495	
26.	36,3	36,3	1980	1,013	10,810	0,560	0,560	
27.	36,3	36,5	1990	1,012	9,958	0,599	0,599	
	36,6	36,5	1925	1,010	9,105	0,4138	0,3407	

Auch der Fall Miltz zeigt in den letzten Tagen der Pneumonie sehr hohe Ammoniakausscheidung, während diese in der Reconvalescenz auf Werthe von 1,7 und 1,9 erhebt, wodurch das Procentverhältniss Ammoniakstickstoffs zum Gesammtstickstoff auf 13 pCt. steigt.

Hoppe, 20 Jahre alt, Arbeiter, erkrankte am 1. Mai 1894 mit Frost, Stechen in der linken Brust und Husten. Am 5. Mai: Dämpfung des linken Unterlappens, am 6. Mai Krise und dauernde Entfieberung. Ernährung I. Form mit Zusätzen vom 7.—11., dann II. Form.

Datum 1894	Morgen-temperatur	Abend-temperatur	Quantum des Urins	Spec. Gewicht	N	NH_3	N des NH_3
5. Mai	39,2	39,5	900	1,024	19,682	1,476	1,21
6.	36,0	35,8	1050	1,029	**19,992**	**2,136**	1,75
7.	36,1	36,6	2150	1,021	22,79	1,295	1,06
8.	36,3	36,3	2150	1,018	21,931	0,831	0,68
9.	36,2	36,4	1895	1,020	20,692	1,044	0,85
10.	36,2	36,4	1845	1,020	27,38	1,162	0,95
11.	36,2	36,3	2300	1,019	**37,766**	**2,1275**	1,75
12.	36,4	36,6	2080	1,017	29,91	1,822	1,28
13.	36,4	36,7	1620	1,018	7,031	0,794	0,653
14.	36,2	36,6	1360	1,018	11,04	0,566	0,466
15.	36,6	36,4	1790	1,027	13,2997	**2,596**	**2,137**
16.	36,4	36,6	900	1,019	8,055	0,504	0,415
17.	36,2	36,5	2380	1,017	17,16	1,133	0,933
18.	36,2	36,4	1994	1,012	8,275	1,069	0,880
19.	36,2	36,6	2230	1,018	8,576	0,834	0,688

Im Fall Hoppe ist die Ammoniakausscheidung am Tage de... besonders ... beträchtlicher ist dieselbe aber in der Reconv... Ammoniakausscheidung vereinzelt noch ...

will nicht ausheilen und Patient wird deshalb Anfang April 1894 einer weiteren Rippenresection unterzogen. Ernährung: bis zum 10. December I. Form mit Zusätzen, dann II. Form.

Datum 1893	Morgen-temperatur	Abend-temperatur	Quantum des Urins	Spec. Gewicht	N	NH_3	N des NH_3	Verhält d. Amm niaks- stoffs z Gesamt stickst
2./3. December	38,9	40,0	1030	1,030	20,48	1,191	0,980	4,7
3./4. -	39,7	39,0	770	1,028	19,063	0,872	0,718	3,7
4./5. -	38,7	39,2	1330	1,027	30,922	1,68	1,38	4,4
5./6. -	38,6	39,0	1240	1,025	29,29	1,558	1,271	4,3
6./7. -	38,5	38,0	760	1,022	17,322	1,29	1,06	6,1
7./8. -	37,8	38,1	900	1,024	21,348	1,162	0,956	4,4
8./9. -	37,8	38,9	1100	1,024	23,54	1,177	0,969	4,1
9./10. -	37,7	38,7	1150	1,024	20,76	1,93	1,58	7,6
10./11. -	37,7	38,4	1180	1,026	19,86	**3,493**	2,87	**14,4**
11./12. -	37,6	38,1	1050	1,037	16,85	1,428	1,176	6,9
12./13. -	36,6	37,2	970	1,030	17,294	**3,793**	3,123	**18,0**
13./14. -	36,4	36,6	1020	1,030	19,22	**3,203**	2,637	**13,7**
14./15. -	36,3	36,8	950	1,030	17,01	2,30	1,88	11,0
15./16. -	37,2	37,4	1000	1,029	17,10	2,839	2,338	13,6
16./17. -	36,8	37,3	550	1,029	9,702	1,836	1,512	15,5
17./18. -	36,6	37,3	550	1,027	12,47	1,551	1,277	10,2
18./19. -	36,5	37,3	1200	1,027	18,36	1,0812	0,8904	4,8
19./20. -	36,8	37,3	680	1,028	10,39	0,809	0,666	6,4
20./21. -	37,1	36,9	950	1,026	14,421	1,258	1,036	7,1
21./22. -	36,7	37,2	380	1,027	6,992	0,7916	0,6519	9,3
22./23. -	36,4	36,6	960	1,026	16,59	2,755	0,621	3,6
23./24. -	36,7	36,6	1050	1,024	—	—	—	—
24./25. -	36,8	37,0	1030	1,019	16,56	1,051	0,865	5,2
25./26. -	36,4	37,4	1000	1,025	12,10	0,476	0,392	3,2
26./27. -	36,4	37,3	960	1,027	12,51	1,7088	1,472	11,7
27./28. -	36,6	37,4	1100	1,029	11,858	1,686	1,388	11,7
28./29. -	36,8	37,2	800	1,025	12,296	1,387	1,142	9,2
29./30. -	36,5	37,3	900	1,025	12,096	0,6067	0,4996	4,1
30./31. -	36,7	37,2	1100	1,025	15,76	0,482	0,396	2,5
31. Dec. 1893/1. Jan. 1894	37,0	37,4	1000	1,025	9,87	1,31	1,07	10,8
1./2. Januar	36,9	37,7	1100	1,023	10,50	0,986	0,812	7,7
2./3. -	36,9	38,0	1015	1,027	9,58	0,93	0,76	7,9
3./4. -	37,4	37,8	1230	1,025	9,94	1,501	1,236	12,4
4./5. -	37,3	38,1	1200	1,020	16,944	0,469	0,386	2,2
5./6. -	36,9	37,9	1100	1,026	13,644	0,484	0,398	2,9
6./7. -	37,1	38,3	1040	1,027	13,066	0,813	0,669	5,1
7./8. -	36,5	37,6	940	1,029	14,48	0,932	0,767	5,2
8./9. -	36,7	37,7	915	1,027	13,57	0,625	0,750	5,5
9./10. -	36,4	37,1	950	1,030	14,956	0,749	0,616	4,1

Bei dem Fall Awe sehen wir beträchtliche Werthe der Ammoniakausscheidung im Verlaufe einer eitrigen Pleuritis nach Pneumonie, bei welcher die Ausheilung trotz Rippenresection Schwierigkeiten macht.

Ptok, 23 Jahre alt, Maurer, erkrankte am 23. October 1894 mit Schüttelfrost. Am 24. October Stiche in der rechten Brustseite und Husten. Befund am 29. October: Pneumonie des rechten Unterlappens. In der Nacht vom 30.—31. Krise. Am 5. November Abscess der rechten Achselhöhle. Die bakteriologische Untersuchung ergiebt keine Pneumokokken, sondern Streptokokken. Entleerung des Abscesses. Am 14. Eiterretention — nochmalige Operation — wird am 3. December zur chirurgischen Station verlegt. Ernährung: bis zum 10. November I. Form mit Zusätzen, sodann II. Form.

Datum 1894	Morgen-temperatur	Abend-temperatur	Quantum des Urins	Spec. Gewicht	N	NH_3	N des NH_3	Verhältniss d. Ammoniakstickstoffs zum Gesammtstickstoff
30. October	38,3	38,2	585	1,029	12,68	0,649	0,534	4,21
31. -	36,9	37,6	2200	1,016	27,104	2,244	1,848	6,82
Oct./1. Nov.	36,5	37,4	2300	1,016	20,15	1,799	1,481	7,35
2. November	36,6	37,6	2425	1,010	19,02	1,237	1,018	5,35
3. -	37,0	37,8	1225	1,019	15,484	0,81	0,66	4,26
4. -	37,4	38,2	1700	1,017	18,562	1,127	0,927	4,99
5. -	36,9	37,4	1775	1,020	22,87	**1,519**	1,250	5,47
6. -	38,1	37,7	1610	1,016	18,983	**1,803**	1,484	7,82
7. -	36,6	36,9	1570	1,018	16,862	**1,821**	1,499	8,89
8. -	36,6	36,9	1775	1,018	22,394	1,331	1,096	4,89
9. -	36,6	36,7	2420	1,012	18,668	1,863	1,534	8,22
10. -	36,6	36,6	1450	1,022	15,776	1,085	0,893	5,66
11. -	36,0	36,3	1420	1,025	15,961	**2,201**	1,812	11,35
12. -	36,5	36,8	1260	1,024	11,781	1,399	1,152	9,78
13. -	36,5	36,9	1280	1,024	10,781	0,96	0,79	7,33
14. -	37,8	39,0	1250	1,022	10,973	0,412	0,339	3,09
15. -	37,8	39,6	1500	1,027	25,2	1,83	1,50	5,96
16. -	37,1	37,3	930	1,028	18,238	0,698	0,574	3,15
17. -	36,3	37,0	1720	1,019	16,512	1,055	0,868	5,26
18. -	36,6	36,7	1550	1,020	17,298	2,527	2,081	12,03
19. -	36,5	37,1	2140	1,017	19,089	1,164	0,958	5,02
20. -	37,4	37,4	1800	1,020	17,082	1,132	0,932	5,46
21. -	36,4	37,0	1600	1,021	10,436	1,792	1,475	14,13
22. -	36,6	37,2	1980	1,018	14,616	1,317	1,084	7,42
23. -	37,1	37,6	1030	1,020	11,824	0,735	0,605	5,11
24. -	36,8	36,7	1700	1,025	19,55	**3,75**	3,08	15,86
25. -	36,8	36,8	1680	1,020	10,366	0,942	0,775	7,48
26. -	37,2	37,4	1640	1,016	11,283	1,394	1,148	10,17
27. -	37,4	36,9	2280	1,015	11,4	1,87	1,54	12,63
28. -	37,1	37,2	2010	1,016	15,477	**2,573**	2,118	13,68
29. -	37,3	37,2	1850	1,018	12,025	**2,498**	2,057	17,08
30. -	36,5	36,5	1100	1,027	15,84	**2,212**	1,821	11,51
Nov./1. Dec.	36,7	36,9	1880	1,018	22,043	1,342	1,105	5,02
1. December	36,4	37,8	1680	1,018	15,422	0,943	0,776	5,10

Bei Ptok entwickelt sich im Anschluss an die Pneumonie ein streptokokkenhaltiger Abscess der Achselhöhle. Mit der Eiterretention sehen wir

die Ammoniakausscheidung beträchtlich ansteigen. Dieselbe erhebt sich bis zu 3,75 g. Das Verhältniss des Ammoniakstickstoffs zum Gesammtstickstoff steigt bis zu 17,08 pCt. Indessen tritt dieser hohe Quotient nicht am Tage der höchsten Ammoniakausscheidung ein, sondern einige Tage später, als die Ausscheidung des Gesammt-N zurückgegangen war.

Fetisch, 28 Jahre alt, Matrose, erkrankte am 20. November 1894 mit Frost und Stichen in der linken Seite, wurde am 22. November aufgenommen. Diagnose: Pneumonie des linken Oberlappens, die vom 27.—28. kritisch sich löst. In den nächsten Tagen linksseitiges pleuritisches Exsudat, welches in der ersten Hälfte des December langsam zurückgeht.

Datum 1894	Morgen-temperatur	Abend-temperatur	Quantum des Urins	Spec. Gewicht	N	NH_3	N des NH_3	Verhältn des Ammoni stick-stoffs Gesamt stick-s
6./7. December	36,1	36,8	2120	1,022	17,808	0,466	0,383	2,15
7./8. -	36,5	36,6	2000	1,025	16,24	0,748	0,616	3,79
8./9. -	36,0	36,7	2360	1,025	15,524	0,566	0,466	3,00
9./10. -	36,2	36,8	1780	1,023	16,02	1,293	1,064	6,64
10./11. -	36,6	36,8	1370	1,025	12,755	0,82	0,67	5,25
11./12. -	36,1	36,8	2300	1,025	14,835	1,171	0,964	6,97
12./13. -	36,2	36,6	2190	1,017	14,354	0,876	0,721	5,02
13./14. -	36,4	36,8	1900	1,023	14,972	1,227	1,010	6,75
14./15. -	36,3	36,9	1940	1,022	16,199	1,01	0,83	5,12
15./16. -	36,4	36,8	1630	1,022	13,04	0,554	0,456	3,50
16./17. -	36,3	36,8	1800	1,018	11,364	1,602	1,319	11,61
17./18. -	36,0	36,7	2600	1,016	13,52	0,676	0,556	4,11
18./19. -	36,4	36,6	2470	1,014	10,868	0,84	0,69	6,35
19./20. -	36,3	36,8	2210	1,019	9,879	0,486	0,400	4,05
20./21. -	36,1	36,7	1620	1,021	12,02	0,988	0,813	6,75
21./22. -	36,2	36,8	3240	1,013	9,072	0,842	0,693	7,64
22./23. -	36,3	37,0	2100	1,015	7,56	—	—	—

Bei Fetisch sehen wir bei einem serösen pleuritischen Exsudat nur geringe Erhebung der Ammoniakausscheidung.

Fälle von Typhus abdominalis.

Jagielski, 31 Jahre alt, Musiker, wird am 14. August 1894 aufgenommen. Diagnose: Typhus abdominalis mit stark belegter zitternder Zunge, Meteorismus, Diarrhöen, Roseolen und Milzvergrösserung. Behandlung mit abgetödteten Culturen des B. pyocyaneus. Vom 24. August dauernd entfiebert.

Datum 1894	Morgen-temperatur	Abend-temperatur	Quantum des Urins	Spec. Gewicht	N	NH_3	N des NH_3	Verhältniss des Ammoniak-stickstoffs zum Gesammt-stickstoff
5. August	39,8	40,6	450	1,020	11,01	1,074	0,884	8,02
6. -	39,8	40,7	350	1,020	5,898	0,708	0,583	9,88
7. -	39,7	40,3	370	1,023	6,501	0,786	0,647	9,95
8. -	39,5	40,2	300	1,023	5,373	0,561	0,462	8,59
9. -	38,8	40,6	750	1,025	12,997	1,582	1,302	10,01
0. -	39,0	39,6	1700	1,024	28,29	2,081	2,066	7,32
1. -	37,9	39,2	800	1,027	15,456	0,99	0,81	5,24
2. -	37,4	40,6	1100	1,024	17,523	1,421	1,170	6,67
3. -	37,2	38,3	1880	1,024	**23,162**	**2,369**	1,950	8,41
4. -	36,0	37,6	1227	1,025	16,896	1,288	1,060	6,27
5. -	36,3	37,0	2130	1,015	**20,682**	1,043	0,858	4,14
6. -	36,4	36,6	2115	1,013	15,82	**1,832**	1,508	9,53
7. -	36,4	36,6	1935	1,017	12,742	1,442	1,199	9,40
8. -	35,8	36,2	1990	1,015	12,92	0,936	0,782	6,05
9. -	35,7	36,4	2050	1,015	14,617	0,767	0,631	4,31
0. -	35,7	36,2	1840	1,017	11,61	0,846	0,696	5,99
1. -	36,7	36,7	2230	1,016	10,704	0,647	0,532	4,97
Aug./1. Sept.	35,9	36,7	2790	1,013	11,723	0,806	0,663	5,65
2. September	35,9	36,2	2900	1,011	13,11	0,899	0,740	5,64
3. -	36,0	36,3	2560	1,013	13,082	0,8704	0,7168	5,47
4. -	36,1	36,5	3000	1,012	14,91	1,122	0,924	6,19
5. -	36,2	36,9	2230	1,010	14,205	1,441	1,186	8,03
6. -	36,0	36,6	1600	1,017	14,096	1,115	0,918	6,51
7. -	36,5	37,0	2460	1,015	14,063	1,181	0,972	6,91
8. -	36,6	38,4	2070	1,013	9,7704	0,936	0,770	7,88
9. -	36,8	36,7	1960	1,015	10,212	1,172	0,965	9,44
10. -	36,0	36,5	1560	1,020	9,391	1,167	0,961	10,23
11. -	36,3	36,9	1825	1,016	11,612	1,396	1,169	10,06
12. -	36,5	36,6	1310	1,018	9,45	0,713	0,587	6,21
13. -	36,4	36,8	1290	1,013	10,89	1,406	1,157	10,62
14. -	35,9	36,8	1980	1,017	10,296	1,554	1,279	12,42
15. -	36,0	36,6	2000	1,018	8,8	1,36	1,12	12,72
16. -	36,2	36,8	1590	1,015	9,11	1,701	1,400	15,36
17. -	36,7	36,8	2420	1,015	16,432	1,604	1,320	8,03
18. -	36,1	36,8	2000	1,016	14,42	1,428	1,176	8,15
19. -	35,9	36,6	1420	1,024	11,72	1,69	1,39	11,86
20. -	36,0	36,4	2900	1,017	13,804	0,87	0,71	5,14
21. -	36,1	36,9	1960	1,016	12,505	0,971	0,799	6,38
22. -	36,0	36,9	2000	1,015	10,50	0,82	0,67	6,38

Bei Jagielski beträgt der höchste Werth der Ammoniakausscheidung am Tage vor dem dauernden Fieberabfall 2,369 g. An diesem Tage geht die Höhe des Gesammt-N und des Ammoniak parallel. In den folgenden Tagen tritt ein deutliches Nachschleppen der NH_3-Ausscheidung in Erscheinung. Die Ammoniakwerthe bleiben noch während der ganzen Dauer der Reconvalescenz sehr hoch.

Datum	Morgen-temperatur	Abend-temperatur	Quantum des Urins	Spec. Gewicht	N	NH_3	N des NH_3	sti
August								
	39,8	40,6	450	1,020	11,01	1,074	0,884	
	39,8	40,7	350	1,020	5,898	0,708	0,583	
	39,7	40,3	370	1,023	6,501	0,786	0,647	
	39,5	40,2	300	1,023	5,373	0,561	0,462	
	38,8	40,6	750	1,025	12,997	1,582	1,302	
	39,0	39,6	1700	1,024	28,29	2,081	2,066	
	37,9	39,2	800	1,027	15,456	0,99	0,81	
	37,4	40,6	1100	1,024	17,523	1,421	1,170	
	37,2	38,2	1880	1,024	**23,162**	**2,369**	1,950	
	36,0	37,6	1227	1,025	16,896	1,288	1,060	
	36,3	37,0	2130	1,015	**20,682**	1,043	0,858	
	36,4	36,6	2115	1,013	15,82	**1,832**	1,508	
	36,4	36,6	1935	1,017	12,742	1,442	1,199	
	35,8	36,2	1990	1,015	12,92	0,936	0,782	
	35,7	36,4	2050	1,015	14,617	0,767	0,631	
	35,7	36,2	1840	1,017	11,61	0,846	0,696	
	36,7	36,7	2230	1,016	10,704	0,647	0,532	
	35,9	36,7	2790	1,013	11,723	0,806	0,663	
	35,9	36,2	2900	1,011	13,11	0,899	0,740	
	36,0	36,3	2560	1,013	13,082	0,8704	0,716	
	36,1	36,5	3000	1,012	14,91	1,122	0,924	
	36,2	36,9	2230	1,010	14,205	1,441	1,186	
	36,0	36,6	1600	1,017	14,096	1,115	0,918	
	36,5	37,0	2460	1,015	14,063	1,181	0,972	
	36,6	38,4	2070	1,013	9,7704	0,936	0,770	
	36,8	36,7	1960	1,015	10,212	1,172	0,965	
	36,0	36,5	1560	1,020	9,391	1,167	0,961	
	36,3	36,9	1825	1,016	11,612	1,396	1,169	
	36,5	36,6	1310	1,018	9,45	0,713	0,587	
	36,4	36,8	1290	1,013	10,89	1,406	1,157	
	35,9	36,8	1980	1,017	10,296	1,554	1,279	
	36,0	36,6	2000	1,018	8,8	1,36	1,12	
	36,2	36,8	1590	1,015	9,11	1,701	1,400	
	36,7	36,8	2420	1,015	16,432	1,604	1,320	
	36,1	36,8	2000	1,016	14,42	1,428	1,176	
	35,9	36,6	1420	1,024	11,72	1,69	1,39	
	36,0	36,4	2900	1,017	13,804	0,87	0,71	
	36,1	36,9	1960	1,016	12,505	0,971	0,799	
	36,0	36,9	2000	1,015	10,50	0,82	0,67	

Bei Jagielski beträgt der höchste Werth der Ammoniakausscheidung 2,369 g. An diesem Tage vor dem dauernden Fieberabfall 2,369 g. An diesem Tage die Höhe des Gesammt-N und des Ammoniak parallel. In den folgenden Tagen tritt ein deutliches Nachschleppen der NH_3-Ausscheidung in Erscheinung. Die Ammoniakwerthe bleiben noch während der ganzen Dauer der Reconvalescenz sehr hoch.

Auch bei Diestel erhebt sich die Ammoniakausscheidung wesentlich ü
Norm. Er scheidet während der letzten 9 Fiebertage insgesammt 11,472
pro Tag 1,294 g aus. Den höchsten Werth erreicht die Ammoniakausscheidung
am 5. Tage der Entfieberung mit 2,7 g und einem Verhältniss des Ammoniak
stoffs zum Harnstickstoff von 11,92 pCt. Auch bei Diestel fallen die Spitze
und der NH_3-Ausscheidung nicht immer auf den gleichen Tag. Besond
der Periode der Reconvalescenz bleibt die NH_3-Ausscheidung noch recht
und schleppt hinter den hohen Werthen der N-Ausscheidung vielfach

Blackett, 20 Jahre alt, Steward, erkrankte am 20. Juli 1894, aufgenom
am 24. Juli. Diagnose: Typhus abdominalis mit stark belegter Z
Roseolen, palpabler Milz. Am 8. August zuerst entfiebert, vom 1
27. August leichtes Recidiv.

Datum 1894	Morgen-temperatur	Abend-temperatur	Quantum des Urins	Spec. Gewicht	N	NH_3	N des NH_3
7. Aug.	37,3	38,7	1800	1,015	11,484	1,337	1,101
8. -	36,6	37,3	1750	1,016	—	—	—
9. -	36,0	37,0	1850	1,016	8,197	1,55	1,27
10. -	36,0	36,6	2900	1,014	**17,458**	1,873	1,542
11. -	35,9	36,1	2200	1,015	11,462	2,055	1,692
12. -	36,0	36,3	1450	1,016	8,526	0,883	0,727
13. -	35,8	36,6	3400	1,011	11,49	**3,129**	2,576
14. -	35,7	36,4	1800	1,011	9,774	1,224	1,008

Blackett scheidet am 6. Tage der Entfieberung 3,129 Ammoni
Verhältniss des Ammoniakstickstoffs zum Gesammtstickstoff von
aus. Dieser hohe Quotient ist durch die Ungleichmässigkeit
NH_3-Mengen an dem gleichen Tage bedingt.

Fall von Influenza.

Panzer, 24 Jahre alt, Schmiedegeselle, erkrankte am 31. Octo
typischer Influenza, wurde am 16. November geheilt entlassen.

Datum 1894	Morgen-temperatur	Abend-temperatur	Quantum des Urins	Spec. Gewicht	N	NH_3	N des NH_3
3. Nov.	37,6	37,0	700	1,020	8,82	0,559	0,460
4. -	36,4	36,7	780	1,035	10,171	0,756	0,662
5. -	36,4	36,7	2100	1,020	14,658	0,966	0,795
6. -	36,3	36,8	1560	1,015	12,23	0,796	0,655
7. -	36,5	36,7	2100	1,013	12,348	1,008	0,830
8. -	36,5	36,4	1730	1,020	13,096	0,207	0,170
9. -	36,6	36,8	2470	1,015	16,598	1,031	0,849
10. -	36,3	36,3	880	1,014	7,681	0,51	0,42
11. -	36,6	36,8	1820	1,012	13,504	0,774	0,629
12. -	36,2	36,5	1780	1,019	12,198	0,575	0,473

Tabelle I.

Untersuchungen von fieberhaften Erkrankungen.

Name	Alter	Fieber-tage	Durchschnittliche Temperatur-erhöhung	in Tagen	Gesammt-N	N pro Tag	in Tagen	N des NH_3	N des NH_3 pro Tag	Verhältniss des N in NH_3 zum Gesammt-N pCt.
Rosenbaum: Pneumonie	35	5	2,2	5	68,8	13,7	5	6,13	1,22	8,9
Kittelmann: Pneumonie	19	11	1,74	8	147,04	18,38	9	8,556	0,95	5,1
Miltz: Pneumonie	19	3	0,6	3	31,8	10,6	3	2,44	0,8	7,6
Hoppe: Pneumonie	19	1	2,3	1	19,68	19,68	1	1,215	1,215	6,18
Schlüter: Pneumonie	20	1	0,1	1	19,006	19,006	1	1,25	1,25	6,57
Barca: Pneumonie	29	16	1,44	15	405,9	27,6	15	27,57	1,84	6,6
Awe: Pneumonie	26	3	2,70	3	70,465	23,48	3	3,06	1,012	4,2
Awe: eitrige Pleuritis	26	18	0,90	9	185,516	20,5	9	15,642	1,738	8,4
Ptok: Abscess (Streptokokken)	23	3	0,58	3	59,934	19,97	3	3,863	1,287	6,4
Jagielski: Typhus abd.	31	11	3,9	11	163,888	14,89	11	11,792	1,07	7,1
Diestel: Typhus abd.	20	12	1,9	12	207,812	17,31	12	12,450	1,037	6
Siegfried: Polyarthritis	35	3	1,06	3	44,392	14,79	3	2,733	0,911	6
Bartels: Polyarthritis und Bronchitis	51	7	0,5	7	67,486	9,64	7	5,9	0,84	8,7
Fetisch: gewöhnl. pleurit. Exsudat	28	kein Fieber	0	9	138,709	15,41	9	6,72	0,74	4,9

Datum 1894	Morgen-temperatur	Abend-temperatur	Quantum des Urins	Spec. Gewicht	N	NH_3	N des NH_3
2. Januar	—	38,0	850	1,013	6,834	0,583	0,480
13. -	37,0	37,7	1010	1,020	8,67	0,767	0,631
/14. -	37,2	37,0	800	1,018	7,16	0,952	0,784
/15. -	36,9	37,5	700	1,026	6,45	0,6545	0,5507
/16. -	37,4	37,7	1050	1,017	8,291	0,357	0,294
/17. -	36,8	37,0	2030	1,014	**18,554**	**1,48**	1,21
/18. -	36,5	36,7	1650	1,014	11,517	**1,51**	1,24
/19. -	36,5	36,6	2000	1,014	14,96	0,85	0,70
/20. -	36,4	36,7	1760	1,016	15,224	0,898	0,739
/21. -	36,2	36,7	1400	1,019	11,858	1,0134	0,8345
/22. -	36,2	36,5	1100	1,023	11,407	0,762	0,627
/23. -	36,2	36,6	1900	1,021	20,75	**1,577**	1,298
	36,3	36,1	1140	1,020	12,814	1,0659	0,877

Die Ammoniakausscheidung erhebt sich bei fieberlosem Verlauf auf 1,5. Das Verhältniss des Ammoniakstickstoffs zum Gesamt-N steigt bis auf etwas über 10 pCt. Der hohe Werth dieses Quotienten tirt übrigens wieder daraus, dass die Ausscheidung von 18,55 Zeit vom 15.—16. mit der Ausscheidung von 1,48 g NH_3 ein am folgenden Tag mit dem Rückgang des gesammten N die NH_3-A noch ansteigt.

Fälle von Cholera, Stadium algidum.

Frau Reiss, 39 Jahre alt, erkrankte am 27. September 1893 und Durchfall, wurde am 29. September mit einem leichten Cholera genommen. Am 9. October geheilt entlassen.

Datum 1893	Morgen-temperatur	Abend-temperatur	Quantum des Urins	Spec. Gewicht	N	NH_3	N NH_3
29. Sept.	—	37,1	1100	1,017	1,144	0,4662	0,38

Frieda Reiss, wird am 28. September 1893 im asphyktischen Stadium Cholera aufgenommen, verfällt am 2. October in Coma und stirbt am 1

Datum 1893	Morgen-temperatur	Abend-temperatur	Quantum des Urins	Spec. Gewicht	N	NH_3	N de NH_3
29. Sept.	35,8	36,3	40	—	0,1828	0,0336	0,027

Hortsch, 39 Jahre alt, erkrankte am 20. November 1893 mit Durchfällen und Erbrechen, wurde am 23. November mit dem Bilde schwerer Cholera aufgenommen. Unter heissen Bädern und Infusionen erholt sich Patient, ist aber am 2. December noch leicht benommen. Am 9. December geheilt entlassen.

Datum 1893	Morgen-temperatur	Abend-temperatur	Quantum des Urins	Spec. Gewicht	N	NH_3	N des NH_3	Verhältniss d. Ammoniak-stickstoffs zum Gesammt-stickstoff
24./25. Nov.	37,4	37,2	50	1,015	0,315	0,0781	0,0643	20,41
28./29. -	36,6	36,9	2800	1,011	21,87	1,0584	0,8716	3,07
29./30. -	36,6	36,8	2475	1,009	16,013	1,188	0,978	6,10
30. Nov./1. Dec.	36,9	36,8	2870	1,011	20,894	1,122	0,918	4,39

Bauer, 39 Jahre alt, erkrankte am 19. September 1893 und wurde am 23. September im Stadium asphycticum der Cholera aufgenommen. Erster Urin am 28., am 29. 1250 ccm durch Katheter entleert, Patientin verfällt in Coma und stirbt am 2. October.

Datum 1893	Morgen-temperatur	Abend-temperatur	Quantum des Urins	Spec. Gewicht	N	NH_3	N des NH_3	Verhältniss Ammoniak stickstoffs z Gesammt stickstoff
28./29. Sept.	35,4	36,4	1250	1,009	10,005	2,075	1,708	17,07

Thomsen, 36 Jahre alt, wird am 20. September 1893 mit Cholera aufgenommen. Nach heissem Bad zunächst Besserung, welcher rasche Verschlimmerung folgt. Patient stirbt nach wenigen Stunden.

Datum 1893	Morgen-temperatur	Abend-temperatur	Quantum des Urins	Spec. Gewicht	N	NH_3	N des NH_3	Verhältn Ammon stickstoff Gesam sticks
19./20. Sept.	39,5	38,8	120	1,025 $\frac{?}{?}$	0,725	0,1224	0,1008	13,9

Hau, 47 Jahre alt, erkrankte am 24. September 1893 und wurde am 27. September im Stadium asphycticum der Cholera aufgenommen. Stirbt am 29. September.

Datum 1893	Morgen-temperatur	Abend-temperatur	Quantum des Urins	Spec. Gewicht	N	NH_3	N des NH_3	Verhä Amm stickst Ges sti
28./29. Sept.	36,2	36,6	40	—	0,179	0,0272	0,0224	1

Die meisten Fälle scheiden im Stadium algidum ausserordentlich geringe Mengen Stickstoff aus, während die Ammoniakausscheidung dem gegenüber eine ganz beträchtliche ist. Das Verhältniss des Ammoniakstickstoffs zum Gesammtstickstoff beträgt einmal sogar mehr als 20 pCt. und einmal sogar mehr als 30 pCt.

Fälle von Cholera, Stadium der Reconvalescenz.

Schumm, 16 Jahre alt, wird unter dem Bild der mittelschweren Cholera am 25. September 1893 aufgenommen. Am 28. September leichte Somnolenz, am 1. October Besserung, am 10. October geheilt entlassen.

Datum 1893	Morgen-temperatur	Abend-temperatur	Quantum des Urins	Spec. Gewicht	N	NH_3	N des NH_3	Verhältniss d. Ammoniak-stickstoffs zum Gesammt-stickstoff
./29. Sept.	36,2	38,0	1300	1,011	11,05	1,326	1,092	9,88
./4. Oct.	36,4	36,8	1700	1,011	11,56	1,949	1,605	13,88
./7. -	36,5	36,7	1000	1,012	7,8	1,02	0,84	10,76

Sowohl in dem Falle Hortsch, als in dem vorstehenden Falle Schumm nähern sich die Stickstoffmengen in der Reconvalescenz der Norm. Allerdings ist die Ammoniakausscheidung und das Procentverhältniss des Ammoniakstickstoffs zum Gesammtstickstoff in dem Fall Schumm noch sehr beträchtlich.

Aehnliches zeigt der folgende Fall:

Stamer, 42 Jahre alt, erkrankte am 22. September 1893 mit Durchfall und wurde am 24. September als schwerer Cholerafall aufgenommen. Nach kurzer Besserung am 26. wird er am 29. comatös, erholt sich am 1. October und tritt unter der Erscheinung von Choleraexanthem in Reconvalescenz. Am 21. October geheilt entlassen.

Datum 1893	Morgen-temperatur	Abend-temperatur	Quantum des Urins	Spec. Gewicht	N	NH_3	N des NH_3	Verhältniss d. Ammoniak-stickstoffs zum Gesammt-stickstoff
./3. Oct.	36,6	36,8	1700	1,010	17,61	1,445	1,190	6,75
./4. -	36,8	36,7	1900	1,012	17,088	—	—	—
./6. -	37,1	37,2	2000	1,013	14,2	1,02	0,84	5,91
./7. -	37,2	37,0	1100	1,015	9,556	0,913	0,751	7,85
./9. -	36,8	37,0	925	1,015	6,216	0,629	0,518	8,33
./10. -	36,7	36,9	750	1,014	4,20	0,2375	0,1955	4,65
./11. -	36,8	37,0	750	1,016	4,38	0,2455	0,2021	4,63

Ausscheidung zwischen 0,756 und 2,5 g schwanken, während sie in der Reconvalescenz zwischen 0,505 und 1,88 g beträgt. Bei Barca sehen wir 0,483—5,927 zu 0,515—1,73. Dagegen finden wir in dem Falle Hoppe zwar das Minimum des NH^3 in der Fieberperiode 1,29 gegen 0,566 in der Reconvalescenz, aber das Maximum der NH^3-Ausscheidung ist nach der Entfieberung höher als während des Fiebers. Derartig hohe Werthe der Ammoniakausscheidung, welche allerdings diejenigen des Fiebers selten übertreffen, sind nun in den ersten Tagen der Entfieberung sehr häufig und setzen sich bei einzelnen Fällen, wie oben erwähnt, verschieden weit in das Stadium der Reconvalescenz fort. Wollen wir die wirklichen Differenzen zwischen dem Stadium des Fiebers und der Reconvalescenz finden, so können möglicherweise bei einzelnen Erkrankten, welche lange genug im Krankenhause weilen, die letzten Tage des Aufenthalts etwa als der Norm entsprechend betrachtet werden. Auf solche Weise ergeben sich Differenzen von

1,22 : 0,652 (Rosenbaum)
0,8 : 0,49 (Miltz)
1,215 : 0,724 (Hoppe)
1,07 : 0,476 (Jagielski),

welche die Werthe des N in NH^3 im fieberhaften Stadium zum Stadium der Reconvalescenz repräsentiren. Ob dieses Stadium bezüglich der Ammoniakausscheidung als normal betrachtet werden kann, bedarf allerdings noch der Erörterung. Aehnliche Differenzen, wie die obigen, erhalten wir, wenn wir die Gesammtausscheidung des N in Ammoniak während der 82 Fiebertage (= 102,601 g) auf den Tag verrechnen. Wir finden dann eine durchschnittliche tägliche Ausscheidung von 1,25 g N in NH^3. Demgegenüber zeigen 41 Untersuchungstage der Norm und der Reconvalescenz zusammen eine gesammte N-Ausscheidung in NH^3 von 27,249 g (siehe Tabelle III, wobei der Wärter S. II und III nicht mit in die Berechnung bezogen wurde). Auf den einzelnen Tag berechnet ergiebt sich hieraus ein Durchschnittswerth von 0,6646 g. Es steigt somit nach dieser Berechnung in den von uns untersuchten Krankheitsfällen die durchschnittliche Tagesausscheidung des N in NH^3 um 0,5854 g oder um 88 pCt. an. Gegen diese Berech-

Tabelle II.

Maxima und Minima.

Die mit Sternchen versehenen NH_3-Werthe fallen nicht auf den gleichen Tag wie die angegebenen Mengen des Gesammtstickstoffs.

Name	Fieber				Reconvalescenz			
	Maximum des N	Maximum des NH_3	Minimum des N	Minimum des NH_3	Maximum des N	Maximum des NH_3	Minimum des N	Minimum des NH_3
Rosenbaum	18,44	2,56	5,72	0,756	20,78	1,88*	5,70	0,505*
Kittelmann	20,33	2,39*	13,89	0,486*	—	—	—	—
Hoppe	19,99	2,13	19,68	1,29*	37,76	2,596*	7,03	0,566*
Barca	45,514	5,927*	10,86	0,483	25,86	1,73*	5,626	0,515
Awe	30,92	3,79*	16,85	0,872*	—	—	—	—
Ptok	22,87	1,82*	12,68	0,649	—	—	—	—
Jagielski	28,29	2,369*	5,37	0,561	16,43	1,55*	8,8	0,647*
Diestel	26,267	2,12*	7,968	0,505*	16,8	1,72*	9,03	0,406*
Blakett	—	—	—	—	17,458	3,129*	8,19	0,88*

Man kann gegen die Verwerthung dieser Zahlen als Normalwerthe gewiss Einwendungen erheben. Die Stickstoffausscheidung schwankt in weiten Normalgrenzen und hängt in diesen wesentlich von der Eiweisseinfuhr ab. Es wird also letztere von wesentlichster Bedeutung für unsere Berechnung sein.

Nun gehören aber die untersuchten Fälle sämmtlich einer Bevölkerungsklasse an, welche im Durchschnitt 100—120 g Eiweiss zu sich nimmt. Wir könnten also unsere Normalen ohne wesentliche Bedenken mit den fieberhaften Erkrankten vergleichen. Wir erhalten dann 15,6 g N. Daraus würde sich nur eine Steigerung der N-Ausscheidung von 17 pCt. ergeben. Demgegenüber beträgt bei der gleichen Beschränkung auf Gesunde die Steigerung der Ammoniakausscheidung im Fieber 67 pCt., also weit mehr als das Doppelte der Steigerung der N-Ausfuhr. Vergleichen wir dagegen das Stadium der Reconvalescenz, so ergiebt sich pro Kopf und Tag eine Ausscheidung von etwa 12 g N. Da die Reconvalescenten in dieser Zeit etwa 120 g Eiweiss pro Tag erhalten und die ihnen vorgesetzte Nahrung in der Regel völlig nehmen, so muss bei einer täglichen Ausscheidung von durchschnittlich 12 g N ein Ansatz von Stickstoff stattfinden. Rechnen wir aber selbst die in der Reconvalescenz gefundenen N-Werthe als normal, so würde dennoch die Steigerung der N-Ausscheidung in den untersuchten Infectionskrankheiten nur 50 pCt. betragen gegenüber einer Vermehrung der Ammoniakausscheidung um 90 pCt. bei Beschränkung des Versuchs auf die Zahlen der Reconvalescenz. Aber auch hier zeigt sich, dass die Ammoniakausscheidung im Fieber um etwa 40 pCt. höher steigt, als diejenige des gesammten N. Die Differenz in der Erhöhung der Werthe, welche der Gesammtstickstoff und der Ammoniakstickstoff erfahren, documentirt sich auch durch den Quotienten, welcher der letztere vom gesammten Stickstoff ausmacht. Die letzte Columne der Tabelle I zeigt die erhaltenen Werthe, welche zwischen 4,2 pCt. und 8,9 pCt. schwanken, wobei wir indessen nicht von dem einzelnen Tage ausgehen dürfen. Wir haben bei Betrachtung der einzelnen Fälle gesehen, dass die Verhältnisszahlen eines Tages sehr trügerisch sein können. Häufig ist eine beträchtliche Steigerung der Stickstoffausscheidung nicht

Fassen wir die Resultate vorstehender Untersuchungen kurz zusammen! Sehen wir zunächst von der Cholera ab, so lassen sich folgende Schlussfolgerungen ziehen:

1. Bei den untersuchten Infectionskrankheiten finden wir in dem fieberhaften Stadium eine beträchtlich gesteigerte Ausscheidung von Ammoniak. Diese Steigerung documentirt sich einmal gegenüber den Werthen, welche fremde und eigene Untersuchungen bei Gesunden ergeben haben und weiterhin bei einem Vergleich mit dem Stadium der Reconvalescenz. Dabei muss indessen betont werden, dass die Ergebnisse vereinzelter Tage der Krankheit oder der Reconvalescenz völlig trügerische Werthe ergeben können. An einzelnen, ja selbst mehreren auf einander folgenden Tagen des Krankheitsverlaufs können die Werthe der 24stündigen Ammoniakausscheidung ganz in den normalen Grenzen liegen, während erst die späteren 24stündigen Perioden die Steigerung documentiren. Es empfiehlt sich deshalb, die Ausscheidung sämmtlicher Fiebertage der Beobachtungszeit zu untersuchen und die gefundene gesammte Menge durch die Anzahl der Tage zu dividiren. Wir finden auf diese Weise in dem Stadium des Fiebers eine Ausscheidung von N im Ammoniak, welche zwischen 0,8 und 1,84 g schwankt, im Allgemeinen aber und in den meisten Fällen 1 g pro Tag übersteigt. Bei dem Falle Barca finden wir sogar als Durchschnitt einer sechszehntägigen Fieberperiode eine tägliche Ausscheidung von 1,84 g. Als höchster Werth wurde in dem gleichen Fall 5,927 g NH_3 in der 24stündigen Urinmenge gefunden.

2. Die Steigerung der Ammoniakausscheidung setzt sich aber in den meisten Fällen noch weit in das Stadium der Reconvalescenz fort. Sie kehrt in dieser langsam zur Norm zurück. Vergleichen wir somit das Stadium des Fiebers mit demjenigen der Reconvalescenz, wobei wir die letztere von dem ersten fieberfreien Tage an rechnen, so kommt die Differenz zwischen pathologischer und physiologischer NH^3-Ausscheidung noch nicht völlig zum Ausdruck. Nichtsdestoweniger zeigen die Maxima und Minima in beiden Stadien meist deutliche Differenzen, wie dieses aus Tabelle II hervorgeht. So sehen wir bei Rosenbaum in der Fieberperiode die NH^3-

erwähnt, noch nicht als normal zu bezeichnen. Doch möchte ich diesen bei den 41 fieberfreien Tagen lieber mit in Rechnung setzen, um für die Norm den Quotienten eher zu hoch als zu gering erscheinen zu lassen. Es ergiebt sich aus dieser Berechnung ein Verhältniss des Ammoniakstickstoffs zum gesammten Stickstoff von 4,87 pCt.

Nach diesen Ergebnissen erfährt in den untersuchten Infectionskrankheiten das Verhältniss, in welchem der Ammoniakstickstoff zum Gesammtstickstoff steht, eine Erhöhung um 37 pCt.

Wir haben weiterhin die Frage zu erörtern, ob die absolute und relative Vermehrung des Ammoniaks in einem bestimmten Verhältniss zur Fieberhöhe steht. Diese Frage muss mit Nein beantwortet werden. Denn wenn wir bei Jagielski bei einer 11tägigen Fieberperiode mit einer durchschnittlichen Erhöhung der Temperatur um 3,9° die auf den Fiebertag berechnete Ausscheidung des N in $NH^3 = 1{,}07$ g finden und in dem Fall Ptok bei 0,58° tägliche Erhöhung 1,287 g N in NH^3 pro Tag, so kann das Fieber an und für sich nicht als die Ursache der gesteigerten Ammoniakausscheidung betrachtet werden. Auch die Schwere der Erkrankung, soweit der Tod als Maassstab dient, kann nicht für dieselbe in Anspruch genommen werden, da der Todesfall Kittelmann nur 0,95 g N in NH^3 pro die ausscheidet. Doch zeigen die beträchtlichste Steigerung der Ammoniakausscheidung diejenigen Fälle, bei welchen der Krankheitsprozess nicht einfach war, wie Barca, bei welchen die verschiedensten Lungenabschnitte nach einander pneumonisch infiltrirt wurden, wie Awe mit einer complicirenden eitrigen Pleuritis, wie Ptok mit einem streptokokkenhaltigen Abscess. Es dürfte also neben der individuellen Disposition jedenfalls die Schwere des Krankheitsverlaufs eine Rolle in der Bildung und Ausscheidung des Ammoniaks spielen. Eine weitere Differenz weisen auch die einzelnen Erkrankungen auf. So zeigen die Fälle von Pneumonie mit 37 Beobachtungstagen eine durchschnittliche tägliche Stickstoffausscheidung in NH^3 von 1,355 g, während die 23 Typhustage, in gleicher Art berechnet, eine tägliche N-Ausscheidung in NH^3 von 1,05 aufweisen.

nung lässt sich allerdings einwenden, dass die Befunde bei Normalen und Reconvalescenten als gleichwerthig benutzt sind. Trennen wir dieselben zum Vergleich mit dem Stadium des Fiebers, so ergiebt sich Folgendes:

Die angeführten 32 Untersuchungstage von Normalen, einschliesslich des Wärters S. ergeben im Durchschnitt pro Tag 0,74509 g N in NH^3. Es ergiebt sich, diese Zahl als normal vorausgesetzt, eine Steigerung der Ammoniakausscheidung um 67 pCt. Die angeführten 15 Tage der Reconvalescenz ergeben eine durchschnittliche tägliche Ammoniakausscheidung von 0,6572 g N in NH^3. Es ist somit in dieser Periode die Ammoniakausscheidung etwas geringer als die in der Norm gefundenen Werthe. Legen wir oben die Werthe der Reconvalescenz zu Grunde, so ergiebt sich eine Vermehrung der Ammoniakausscheidung während des Fiebers um 90 pCt.

Man könnte nun denken, dass ähnlich der später zu besprechenden Ausscheidung des Gesammtstickstoffs in der Reconvalescenz die Ausscheidung des Ammoniaks unter die Norm sinkt. Das ist aber nach dem später zu besprechenden Quotienten, welchen der Ammoniakstickstoff vom gesammten Stickstoff ausmacht, in deutlicher Weise nicht der Fall. Es dürfte deshalb der zwischen 67 und 90 pCt. schwankende Durchschnittswerth der Ammoniakvermehrung bei Infectionskrankheiten dem Werth von 90 pCt. eher nahe als fern stehen.

3. Die Ausscheidung des Gesammtstickstoffs steigt in den untersuchten Infectionskrankheiten nicht parallel der NH^3-Ausscheidung. Sie bleibt vielmehr hinter dieser zurück.

Nach Berechnung der in Tabelle I aufgeführten 81 Fiebertage ergiebt sich eine durchschnittliche tägliche Ausscheidung von N in den untersuchten Infectionskrankheiten = 18,416 g. Diesen Befunden im Fieber steht als Werth der N-Ausscheidung in der Norm und Reconvalescenz nach Berechnung von 43 Tagen eine durchschnittliche Tagesausscheidung von 13,5 g N gegenüber. Will man aus diesen Zahlen Durchschnittsbefunde der vermehrten N-Ausscheidung im Fieber gewinnen, so ergiebt sich eine Vermehrung der gesammten N-Ausscheidung in den untersuchten Infectionskrankheiten um 34 pCt.

nimmt, während der Eiweissverbrauch durch die Krankheit ansteigt, so tritt hier ein ähnliches Verhältniss ein, wie in dem von Gumlich geschilderten Fall und wie bei dem Wärter S. Wenn wir somit in den ersten Tagen einer schweren Erkrankung bei geringerer Nahrungszufuhr eine beträchtliche NH^3-Ausscheidung finden, so kann diese sehr wohl als die Folge der geänderten Ernährung betrachtet werden; sie braucht keineswegs immer durch die Krankheit bedingt zu sein. Aber derartigen Aenderungen des Stoffwechsels passt sich der Körper ausserordentlich rasch an. In den erwähnten Fällen sehen wir schon am dritten Tage nach der Verminderung der Eiweisszufuhr die Steigerung der NH^3-Ausscheidung zurückgehen. Die von uns gefundene Erhöhung der Ammoniakausscheidung betrifft aber weit mehr die späteren Tage des Krankheitsverlaufs. Bei den meisten untersuchten Krankheitsfällen fehlen überhaupt die ersten Tage, in welchen die durch die Ernährung bedingten Aenderungen der NH^3-Ausscheidung zu erwarten waren; sehr häufig finden wir in unseren ersten Untersuchungstagen nur eine geringe Erhöhung des Ammoniaks oder Werthe, welche in den normalen Grenzen liegen, während die beträchtlichste Steigerung häufig erst im weiteren Verlauf der Krankheit oder im Anschluss an den Fieberabfall auftritt und keineswegs immer an eine länger vorausgehende beträchtliche Steigerung der Gesammtstickstoffausscheidung geknüpft ist. Da nun in dieser Periode die Patienten häufig mehr Nahrung zu sich zu nehmen anfangen, so würde gemäss den bekannten Versuchen mit Aenderung der Ernährung eher eine geringere Ammoniakausscheidung in dieser Zeit zu erwarten sein, als sie der Stickstoffausscheidung entspricht. Die gefundene Steigerung der Ammoniakausscheidung erfährt dadurch noch eine höhere Bedeutung. Weiterhin ist die Ammoniakausscheidung bei den untersuchten Infectionskrankheiten dadurch charakterisirt, dass die Ausscheidung des gesammten N nicht im Verhältniss zur Steigerung der Ammoniakausscheidung wächst. Das wird alsbald noch deutlicher, wenn wir bei dem Wärter S. nicht mehr die einzelnen 3tägigen Perioden in Rechnung setzen, sondern die gesammten 9 Tage als zusammengehörig betrachten. Es ergiebt sich dann eine Gesammtausscheidung von 165,97 g N, wovon 8,50 g N in NH^3 enthalten

von einer entsprechenden Steigerung des Ammoniaks gefolgt. Wir müssen deshalb stets in einer Anzahl von Tagen die Gesammtausscheidung des Stickstoffs und des Ammoniaks bestimmen, um den durchschnittlichen Werth durch Division nach Tagen zu gewinnen. Am besten ist es, zu diesem Zweck die ganze Fieberzeit in Rechnung zu ziehen. Geht das nicht an, so sind möglichst grosse Perioden erwünscht. Mit Berücksichtigung dieses Gesichtspunktes ist die Tabelle I aufgestellt. Ziehen wir aus den 81 Fiebertagen den Durchschnitt, so ergiebt sich ein Verhältniss von 6,7 pCt., welches der Ammoniakstickstoff vom gesammten Stickstoff ausmacht.

Betrachten wir diesen Fieberwerthen gegenüber die Zahlen der Norm: Wenn wir in einzelnen Fällen das spätere Stadium der Reconvalescenz zum Vergleiche mit dem fieberhaften Stadium heranziehen, so ergeben sich bei:

Rosenbaum	5,4 pCt.	: 8,9 pCt.
Miltz . .	5,0 -	: 7,6 -
Jagielski .	6,0 -	: 7,1 -

Nur der Fall Hoppe macht eine Ausnahme. In diesem geht die Zurückhaltung von Stickstoff mit hohen Werthen der Ammoniakausscheidung einher und bedingt dadurch einen hohen Quotienten. Vergleichen wir diese Befunde mit den Untersuchungsergebnissen bei Gesunden! Die Ergebnisse dieser Untersuchung sind mit den oben herangezogenen Befunden bei Reconvalescenten auf Tab. III vereinigt. Hiernach ergiebt sich ein Quotient, der zwischen 3,2 pCt. und 7,7 pCt. schwankt. Hier überwiegen indessen die geringeren Werthe und der höchste Quotient 7,7 pCt. weicht so sehr von den durchschnittlichen Werthen ab, dass die Frage wohl gerechtfertigt ist, ob er nicht als ein anormaler betrachtet werden muss. Und das ist allerdings, wie wir oben ausgeführt haben, der Fall, da es sich um die Versuche mit reichster Eiweisskost und Entziehung der Kohlehydrate mit nachfolgender, eiweissarmer und kohlehydratreicher Kost handelt, welche an den einzelnen Tagen zu einer wesentlichen Verschiebung der N- und NH^3-Ausscheidung führten und somit falsche Quotienten bedingten. Wir können deshalb von diesem Werthe der Versuche II und III wohl absehen. Gewiss sind auch die Werthe im Falle Hoppe, wie schon oben

pro Tag, während der tödtliche Pneumoniefall Kittelmann nur eine durchschnittliche Tagesausscheidung von 18,38 g N aufweist.

Diese Befunde zeigen die colossalen Verluste an N, welche der Körper erfahren kann. Sie gehen aber in keiner Weise mit der Höhe der Temperatur parallel, eine Thatsache, auf welche übrigens auch von Noorden[11]) kürzlich hingewiesen hat, ebenso wenig, wie sie mit dem ungünstigen Ausgang der Krankheit in directe Beziehung gebracht werden können.

Wir werden hier vielleicht auf die Giftwirkung der eingedrungenen Schädlichkeit, weiterhin aber vor Allem auf die Reaction des Körpers recurriren müssen. Verhältnissmässig hoch sind im Allgemeinen die N-Verluste des Körpers bei der Pneumonie. Ich verweise in dieser Beziehung noch auf den Fall Barca. So fanden sich am 13. Mai im Urin 45 g N, während in den Tagen vorher und nachher ebenfalls Werthe von mehr als 20 g ausgeschieden werden. Diese Ausscheidungen dürften auch Bollinger's[18]) kürzlich ausgesprochene Anschauungen über den Verlust des Körpers an Blutbestandtheilen in der Pneumonie bestätigend beleuchten. Und bei Barca handelt es sich um mehrfache Pneumonien verschiedener Lungenlappen.

Von grossem Interesse sind weiterhin die hohen Werthe der N-Ausscheidung im postfebrilen Stadium. Sie übertreffen in einzelnen Fällen die N-Ausscheidung im Fieber ganz beträchtlich, wie in dem Fall Hoppe. Allerdings tritt hier nach einer einmaligen Ausscheidung von 37 g N am 12. Mai sehr rasch eine auffallende Verminderung ein und in den letzten Tagen des Krankenhausaufenthalts überwiegt die Einfuhr die Ausfuhr pro Tag um etwa 6—8 g. So schnell nach Ablauf des Fiebers tritt nur in wenigen Fällen eine Zurückhaltung von N im Körper ein. Es hängt das zweifellos neben der Schwere der Infection von den Eigenschaften des Individuums, bezw. seiner Eiweisskörper ab. Besonders hoch bleibt die Ausscheidung von N in den Fällen, in welchen Complicationen durch secundäre Infectionen vorhanden sind, wie das in gleicher Weise auch für die Ammoniakausscheidung oben nachgewiesen wurde.

Die absolute und relative Vermehrung, welche die tägliche Ammoniakausscheidung bei verschiedenen fieberhaften Erkrankungen infectiöser Natur und ebenso bei der meist fieberlos verlaufenden Cholera indica erfährt, musste die Frage nahe legen, ob das gesammte, zur Ausscheidung gelangte Ammoniak aus dem Zerfall von Körpereiweiss stammt, oder ob ein Theil desselben als ein Produkt der in den Körper eingedrungenen Mikroorganismen betrachtet werden kann. Gegen diesen Gedankengang liess allerdings sich einwenden, dass in den Körper eingeführtes Ammoniak, soweit es nicht an stärkere Säuren gebunden ist, als Harnstoff zur Ausscheidung gelangt[13]). Indessen lässt sich diese Einführung nicht völlig mit den im Körper stattfindenden Vorgängen gleichstellen, da uns keineswegs alle die NH_3-Ausscheidung beherrschenden Kräfte bekannt sind[14]). Es ist auch keineswegs undenkbar, dass bei einer beträchtlichen Erhöhung der Ammoniakbildung ein Theil desselben der Umsetzung entgeht, wobei auch an eine Herabsetzung der Leistungsfähigkeit der Leber gedacht werden könnte. Von diesen Gesichtspunkten aus war jedenfalls die Frage nicht unberechtigt:

Bilden die uns bekannten Erreger acuter Infectionskrankheiten auf künstlichen Nährböden Ammoniak?

Diese Frage liess sich dadurch entscheiden, dass von zwei Nährmedien, welche völlig gleich hergestellt waren und gleich behandelt wurden, der eine mit der betreffenden Cultur geimpft wurde, während der andere steril blieb. Nach einer bestimmten Zeit wurde vermittelst der Schloesing'schen Methode der Ammoniakgehalt beider bestimmt und verglichen. Im Allgemeinen wurden zu diesen Untersuchungen Gläschen von je 100 ccm Nährflüssigkeit benutzt. Bei einer genügenden Zahl der Untersuchungen musste es sich zeigen, ob einzelne Mikroorganismen in der Lage waren, Ammoniak zu bilden. Da die Anregung zu diesen Untersuchungen von den Befunden bei Cholera asiatica ausgegangen ist, so mögen die mit Choleraculturen erzielten Resultate hier zunächst folgen. Speciell bei der Cholera haben wir ausser Milch und Peptonbouillon auch Eier als Nährmedien benutzt.

Cholerabacillen in Milch.

Gesammtmenge des NH_3 in 100 Theilen Milch.

	a) Steril	b) Mit Cholera asiatica geimpft		a) Steril	b) Mit Cholera asiatica geimpft
2 Tage alt	0,0069	0,00544	7 Tage alt	0,00646	0,00648
3 - -	0,00646	0,00595	7 - -	0,00816	0,0075
4 - -	0,00374	0,00374	10 - -	0,00375	0,00476
5 - -	0,0071	**0,00952**	10 - -	0,0072	**0,0254**
5 - -	0,00816	0,00874	17 - -	0,00816	0,01003.
6 - -	0,0068	0,0075			

Diese Versuche zeigen, dass zunächst in der sterilen Flüssigkeit die Ammoniakmenge grösser ist, als in der mit Choleracultur geimpften. Erst in einer 5 Tage alten Cultur finden wir eine kleine Vermehrung des Ammoniaks. Am beträchtlichsten ist diese in einer 10 Tage alten Cultur. Eine Gleichmässigkeit in den einzelnen Culturen lässt sich jedoch nicht nachweisen.

Cholerabacillen und Pneumokokken in Eiern.

Zur Impfung wurden möglichst frische Eier genommen. Das Resultat der Untersuchung wurde nur dann eingetragen, wenn keine Verunreinigung der Cultur sich nachweisen liess. Letzteres war übrigens sehr selten der Fall. Eine Schwarzfärbung der Eier und Schwefelwasserstoffverbindung liess sich nur selten nachweisen.

NH_3 berechnet auf Procente.

	Steril	a) Mit Cholera asiatica geimpft	b) Mit Pneumokokken geimpft
1 Tag alt	0,01	—	0,0103
2 Tage alt	0,01004	0,01	0,0105
3 - -	0,010	—	0,010
4 - -	0,0075	0,0122	0,01
5 - -	0,027	—	—
7 - -	—	0,0126	—
10 - -	0,024	—	—
11 - -	—	0,0138	—
13 - -	—	0,021	—
15 - -	0,017	—	—
18 - -	—	0,0238	—
20 - -	0,0238	—	—
23 - -	—	0,039	—
25 - -	0,0221	**0,094**	—
27 - -	—	0,056	—

	Steril	a) Mit Cholera asiatica geimpft	b) Mit Pneumokokken geimpft
30 Tage alt	0,0337	—	—
35 - -	0,0187	—	—
40 - -	0,0178	—	—
45 - -	0,0187	—	—
49 - -	—	0,0885	—
50 - -	0,0306	—	—
51 - -	—	0,117	—
55 - -	0,0186	0,138	—
57 - -	—	0,232	—
61 - -	—	**0,351**	—
63 - -	—	**0,442**	—
68 - -	—	0,191	—
74 - -	—	0,187	—

Eine deutliche Vermehrung der Ammoniakmengen liess sich erst am 25. Tage constatiren. Die grössten Mengen wurden bei zwei Eiern am 61. und 63. Tage beobachtet. Die Pneumokokken bilden kein NH_3 und sterben bald ab.

Cholerabacillen in 100 g Peptonlösung mit Zusatz von 200 g Salpeter.

Gesammtmenge des NH_3 in 100 Theilen Peptonlösung.

	Steril	Mit Cholera asiatica		Steril	Mit Cholera asiatica
1 Tag alt	0,00357	0,00493	14 Tage alt	0,0017	0,016
2 Tage alt	0,0031	0,00595	16 - -	0,00112	0,022
3 - -	0,00238	**0,01037**	18 - -	0,00148	0,022
4 - -	0,00204	0,0116	20 - -	0,00112	0,02873
5 - -	0,00204	0,01224	22 - -	0,00153	0,0233
6 - -	0,00204	0,0143	23 - -	0,00136	0,0238
7 - -	0,00204	0,01666	24 - -	0,0017	0,0173
8 - -	0,00272	0,02125	25 - -	0,00153	0,0196
9 - -	0,00238	0,021	26 - -	0,00204	**0,0226**
10 - -	—	—	27 - -	0,00187	0,0094
11 - -	0,0017	0,0224	28 - -	0,00255	0,0031
12 - -	0,00136	0,022	31 - -	0,00098	0,00187.

Bei dieser Versuchsanordnung sehen wir schon am dritten Tage eine Vermehrung des Ammoniaks, doch erreicht dieses nicht die Werthe, wie bei dem vorhergehenden Versuch. Nachdem am 26. Tage die Ammoniakmenge ihre grösste Höhe erreicht hat, erfolgt an den nächsten Tagen ein beträchtliches Absinken.

Cholerabacillen in 100 g Peptonlösung mit Zusatz von 0,05 Ammoniak.

	Steril	Mit Cholera asiatica		Steril	Mit Cholera asiatica
1 Tag alt	0,043	0,042	17 Tage alt	0,0112	0,0233
2 Tage alt	0,0383	0,035	19 - -	0,0143	0,0269
4 - -	0,026	0,0312	21 - -	0,01156	0,02989
4 - -	0,026	0,033	23 - -	0,0143	0,01804
7 - -	0,026	0,029	25 - -	0,0207	0,0209
7 - -	0,0148	0,0262	26 - -	0,0248	0,023
10 - -	0,0246	0,032	27 - -	0,0112	0,01904
10 - -	0,01904	0,0278	28 - -	0,0117	0,025
11 - -	0,0156	0,0298	29 - -	0,0163	0,0131
12 - -	0,0159	0,0286	30 - -	0,012	0,012
13 - -	0,0159	0,0345	31 - -	0,0128	0,011
15 - -	0,0148	0,03213	33 - -	0,0105	0,0133.

Der Zusatz von Ammoniak zur Nährflüssigkeit scheint die weitere Bildung von Ammoniak nicht gerade anzuregen.

Typhusbacillen in 100 g Peptonlösung.

NH_3-Bestimmungen in Bouillon mit Typhus.

	Steril	Mit Typhus geimpft		Steril	Mit Typhus geimpft
1 Tag alt	0,0104	0,0114	8 Tage alt	0,0111	0,0148
2 Tage alt	0,0112	0,0129	9 - -	0,00952	0,0155
3 - -	0,0141	0,0104	11 - -	0,0115	0,0034
4 - -	0,01224	0,0097	12 - -	0,017	0,0131
6 - -	0,0092	0,0069	13 - -	0,0097	0,0038.

Ein deutlicher Unterschied zwischen der sterilen und der inficirten Flüssigkeit lässt sich nicht nachweisen.

Typhusbacillen in 100 g Peptonlösung mit Zusatz von 2 g Salpeter.

	Steril	Mit Typhus geimpft		Steril	Mit Typhus geimpft
2 Tage alt	0,00935	0,01404	8 Tage alt	0,0077	0,0097
3 - -	0,0119	0,0143	9 - -	0,0104	0,0058
5 - -	0,0112	0,0148	10 - -	0,0094	0,0151
6 - -	0,010	0,0165	12 - -	0,0119	0,0169
7 - -	0,0109	0,043	13 - -	0,015	0,015.

Eine geringe Vermehrung des Ammoniaks lässt sich nur in der 7 Tage alten Cultur nachweisen.

Pneumokokken in 100 g Peptonlösung mit Zusatz von 2 g Salpeter.

	Steril	Mit Pneumokokken geimpft		Steril	Mit Pneumokokken geimpft
1 Tag alt	0,0141	0,0134	16 Tage alt	0,00884	0,0151
2 Tage alt	0,0119	0,0112	17 - -	0,01110	0,0165
3 - -	0,0094	0,0162	18 - -	0,011	0,0148
4 - -	0,01326	0,0126	19 - -	0,014	0,0168
5 - -	0,0082	0,01224	20 - -	0,008	0,014
7 - -	0,0128	0,0129	21 - -	0,00782	0,0128
8 - -	0,012	0,0167	22 - -	0,0082	0,0129
9 - -	0,0124	0,0134	23 - -	0,0094	0.0136
10 - -	0,0128	0,0284	24 - -	0,0085	0,0145
11 - -	0,00748	0,01054	25 - -	0,0082	0,0145
12 - -	0,0114	0,0163	26 - -	0,0131	0,0233
13 - -	0,00884	0,0107	27 - -	0,0211	0,0199
14 - -	0,0085	0,0265	28 - -	0,0114	0,009
15 - -	0,0116	0,0129	29 - -	0,011	0,0255.

Eine geringe Vermehrung des Ammoniaks ist vielleicht am 10. und 14. Tage vorhanden.

Pneumokokken in 100 g Peptonlösung mit Zusatz von 0,05 Ammoniak.

	Steril	Mit Pneumokokken geimpft		Steril	Mit Pneumokokken geimpft
1 Tag alt	0,0354	0,0352	7 Tage alt	0,0345	0,0330
2 Tage alt	0,03604	0,0364	8 - -	0,0323	0,0323
3 - -	0,036	0,0376	9 - -	0,0452	0,0388
4 - -	0,0405	0,0432	10 - -	0,0234	0,0206
5 - -	0,0381	0,034	12 - -	0,0301	0,0299.
6 - -	0,0347	0,0337			

Eine Vermehrung des Ammoniaks in der inficirten Flüssigkeit ist nicht vorhanden.

Diphtheriebacillen in 100 g Peptonlösung.

	Steril	Diphtheriebacillen
10 Tage alt	0,017 NH_3	0,017.

Staphylococcus pyogenes in 100 g Peptonlösung.

	Steril	Staphylokokken		Steril	Staphylokokken
5 Tage alt	0,0102	0,017	20 Tage alt	0,0136	0,085
10 - -	0	0,0187	30 - -	0,018	0,0714.

Streptokokken in 100 g Peptonlösung.

	Steril	Streptokokken		Steril	Streptokokken
5 Tage alt	0	0	15 Tage alt	0,0017	0,0153
10 - -	0	0,0102	25 - -	0,017	0,025.

Resumiren wir kurz die erhaltenen Resultate! Von den untersuchten Mikroorganismen, Cholerabacillen, Pneumokokken, Typhusbacillen, Diphtheritisbacillen, Staphylokokken, Streptokokken, wurde nur in den Culturen von Cholerabacillen, Staphylokokken und Streptokokken in zweifelloser Weise mehr Ammoniak gefunden, als in dem Controlnährboden. Die vereinzelt gefundene Vermehrung des Ammoniaks in anderen Culturen lässt jedenfalls sichere Schlüsse nicht zu. Diese Befunde lassen daran denken, dass bei den erwähnten Infectionen auch die in den Körper eingedrungenen Mikroorganismen einen Antheil an der Vermehrung der Ammoniakausscheidung haben, wobei es völlig unerörtert bleiben mag, wo, in welcher Bindung und auf welche Weise diese Ammoniakbildung zu Stande kommen könnte.

Da aber einzelne Infectionserreger Ammoniak nicht zu bilden scheinen, während bei der betreffenden Erkrankung eine beträchtliche Vermehrung der Ammoniakausscheidung vorhanden ist, so können wir wohl davon absehen, das Ammoniak bezw. die bei unseren Erkrankungen gefundenen Ammoniakverbindungen im Allgemeinen als das directe Stoffwechselprodukt der in den Körper eingedrungenen Bakterien zu betrachten und die Ausscheidungen auf diese zurückzuführen. Nach diesen Ergebnissen dürfte es am nächsten liegen, die Vermehrung der Ammoniakausscheidung auf die schweren Stoffwechselveränderungen zurückzuführen, welche die Krankheit mit sich bringt. Damit finden auch die individuellen Verschiedenheiten in der Ausscheidung bei der gleichen Krankheit und bei der gleichen Fieberhöhe u. s. w. ihre beste Erklärung.

Literatur.

1) Neubauer, s. Neubauer und Vogel, Analyse des Harns. 1890. S. 27.
2) Bohland, Pflüger's Archiv. Bd. 43. S. 68.
3) Hallervorden, Arch. f. exp. Path. u. Pharm. Bd. X. 1879. S. 125.
4) Salkowski und Munck, Dieses Archiv. Bd. 71. S. 504.
5) Coranda, Arch. f. exp. Path. u. Pharm. 1879. Bd. 12. S. 76.
6) Gumlich, Zeitschr. f. physiol. Chemie. 1892. Bd. 17.
7) von Noorden, Lehrbuch der Pathologie des Stoffwechsels. Berlin 1893. S. 49.

LIBRARY OF THE UNIVERSITY OF CALIFORNIA

8) Branneck, Ueber die Ausscheidung von NH_3 im Kothe bei Gesunden und Kranken. Mittheilungen aus der medic. Klinik. 1885. II. 221.

9) Rosenheim, Ueber das Vorkommen von NH_3 im Mageninhalt. Centralbl. f. klin. Med. 1892. S. 817.

10) Boussingault, citirt nach Hallervorden, Arch. f. exp. Path. und Pharm. Bd. XII.

11) Hallervorden, Arch. f. exp. Path. und Pharm. Bd. 12. S. 237.

12) Wegeli, Inaug.-Diss. Marburg 1895.

13) Stadelmann, Arch. f. klin. Med. Bd. 33. S. 526 und Arch. f. exp. Path. und Pharm. Bd. 17. S. 428.

14) Duchek, citirt nach Hallervorden.

15) Koppe, Petersburg. med. Zeitschr. 1868. S. 75.

16) Salkowski und Leube, Die Lehre vom Harn. Berlin 1882. S. 337.

17) von Noorden, Lehrbuch der Pathol. des Stoffwechsels. Berlin 1893. S. 196.

18) Bollinger, München. med. Wochenschr. 1895. No. 32.

19) Vergl. Hallervorden, Arch. f. exp. Path. u. Pharm. Bd. X. 1878. — Feder und Voit, Zeitschr. f. Biolog. Bd. XVI. 1880. — v. Schröder, Arch. f. exp. Path. u. Pharm. XV. 1882 u. XIX. 1885. — Bunge, Lehrbuch der phys. und path. Chemie. 1889. S. 282.

II.

Beiträge zur Pathologie und Aetiologie der Nasennebenhöhlen-Erkrankungen.

(Aus dem Neuen Allgemeinen Krankenhaus in Hamburg.)

Von Dr. Eug. Fraenkel.

Eines der von den praktischen Aerzten bis in die neueste Zeit hinein recht stiefmütterlich behandelten Krankheitsgebiete umfasst die pathologischen Zustände der Nasenhöhle und ihrer Nebenhöhlen. Es muss das umsomehr wunderbar erscheinen, als die klinische Untersuchung des genannten Organs, wenigstens so weit es sich um die Haupthöhle handelt, mit keinen wesentlichen Schwierigkeiten verknüpft und leicht zu erlernen ist. Wesentlich complicirter liegen die Verhältnisse für die Nasennebenhöhlen; die versteckte Lage dieser Räume macht die directe Betrachtung ihres Innern unmöglich und so darf es nicht überraschen, dass unsere Kenntniss über Erkrankungen der Nasennebenräume in vieler Beziehung durchaus lückenhaft ist. Man wird das um so leichter verstehen, wenn man erwägt, dass auch die pathologische Anatomie die genannten Höhlen bisher äusserst ungenügend berücksichtigt hat[1]). Dem Anatomen Zuckerkandl gebührt das grosse Verdienst in seiner bekannten „Normalen und pathologischen Anatomie der Nasenhöhle und ihrer pneumatischen Anhänge“ die Aufmerksamkeit auf die Erkrankungen dieser Hohlräume gelenkt und eine grosse Zahl interessanter Veränderungen derselben durch Abbildungen erläutert zu haben. Nach dieser Zeit haben dann im Wesentlichen klinische Beobachter, ich nenne von Deutschen besonders Bresgen, B. Fraenkel,

[1]) Nur Weichselbaum hat in mehreren Publicationen sich eingehender mit den hier in Frage kommenden Krankheitsprozessen beschäftigt und speciell über das Verhalten der Nebenhöhlen bei Pneumonie, Erysipel und Influenza anatomische und zum Theil ätiologische Thatsachen mitgetheilt (cf. Centralbl. f. d. med. Wissensch. 1881. S. 453 u. Wiener klin. Wochenschr. 1890. No. 6—10).

Engelmann, Kuhnt, Killian, Siebenmann und Kuchenbäcker, Schäffer, Ziem, Grünwald, unsere Vorstellungen über die Erkrankungen der Nasennebenhöhlen zu erweitern sich bestrebt und so beachtenswerth auch die von den genannten und anderen Autoren gelieferten Beiträge sind, so entbehren sie doch zumeist der sicheren Stütze einer anatomischen Grundlage. Es war deshalb als ein wesentlicher Fortschritt zu begrüssen, als uns Harke mit einer durch ihre Einfachheit imponirenden Methode bekannt machte, die gestattete, die Nasenhöhle mit ihren Nebenräumen bei jeder Section schnell und bequem nach jeder Richtung zu untersuchen, ohne zu einer Entstellung des Gesichts der betreffenden Leichen Anlass zu geben (dieses Archiv Bd. 125 Heft 2 und Berl. klin. Wochenschr. 1892 No. 30). Harke hat mittelst dieser Methode über 400 Nasensectionen gemacht und ist unter Verwerthung der dabei erhobenen Befunde zu Schlussfolgerungen gelangt, welche in vieler Hinsicht den durch ausschliesslich klinische Beobachtung gewonnenen Anschauungen widersprechen. Das von Harke in seinen „Beiträgen zur Pathologie und Therapie der oberen Athmungswege, Wiesbaden 1895“ beigebrachte riesige Material bildet eine schätzenswerthe Ergänzung des Zuckerkandl'schen Werks und eine Bereicherung unseres thatsächlichen Wissens auf diesem Gebiete, lässt aber noch mancherlei Fragen ungelöst, deren Beantwortung mir durchaus wünschenswerth erschien, so nach den Beziehungen zwischen den Erkrankungen der in Rede stehenden Organe zu Affectionen des Gesammtorganismus, so über die histologischen Veränderungen der Schleimhaut der erkrankten Nebenhöhlen, so endlich über die namentlich bei den entzündlichen Prozessen eine Rolle spielenden Krankheitserreger[1]). Von diesen Erwägungen geleitet, habe ich seit

[1]) In dieser Beziehung liegt eine höchst summarisch gehaltene Mittheilung in einer Arbeit von Lichtwitz „über die Erkrankungen der Sinus oder Nebenhöhlen der Nase“ vor (Prag. med. Wochenschr. No. 31. S. 393. 1894). Die Untersuchungen sind von Herrn Sabrazès angestellt. Ueber die zur Anwendung gelangten Methoden fehlt jede Angabe, ebenso über die klinische Aetiologie der einzelnen Fälle. Sabrazès resümirt, dass „die Empyeme der Sinus zumeist durch Eitermikroben (Streptococc., Staphylococc. aur. und alb.) hervorgerufen werden. Mit Rücksicht auf den Sitz dieser Eitermassen begreift man, dass der Pneumococcus Talamon-Fraenkel, welcher ein gewöhnlicher Gast der Mund- und Nasen-

October vorigen Jahres eine grössere Zahl (146) von Nasensectionen bei Individuen vorgenommen, die im hiesigen Neuen allgemeinen Krankenhause zur Obduction gelangt waren und bei denen mich die Autopsie der übrigen Körperhöhlen über die bei den betreffenden Leichen nachgewiesenen sonstigen Krankheitszustände zuvor in genügender Weise aufgeklärt hatte.

Für die Feststellung des letzten der eben genannten Gesichtspunkte war es in erster Linie erforderlich, darüber Klarheit zu erlangen, ob denn normale Nasennebenhöhlen frei von Bakterien sind und demgemäss war der erste Theil meiner Untersuchungen der Klarstellung dieser Thatsache gewidmet. Hinsichtlich der Eröffnung der Nebenhöhlen habe ich mich im Wesentlichen an die Harke'sche Sectionstechnik gehalten und nach Blosslegung der einzelnen Cavitäten mittelst ausgeglühter Platinöhsen, was sich von ihren intacten Innenwandungen abstreichen liess, auf in Petri'schen Schalen erstarrten Glycerinagar übertragen. Auf jedem Schälchen wurden mittelst der Oehse Striche in verschiedenster Anordnung gezogen und möglichst gleichmässig über die Agarfläche vertheilt, um auch für den Fall, dass mehrere Bakterienarten der Mucosa anhafteten, eine genügende Trennung der einzelnen Keime zu bewirken. Unter den ersten 50, ohne Rücksicht auf die durch die Obduction festgestellte Todesursache zur Entscheidung der vorliegenden Frage verwertheten Leichen, zeigten nur 28 völlig intacte[1]) Beschaffenheit der Nasennebenhöhlen, es sind das die Fälle 1, 2, 3, 4, 5, 12, 13, 14, 16, 17, 18, 21, 22, 23, 25, 28, 31, 32, 33, 35, 36, 37, 39, 41, 42, 45, 47, 50[2]) und unter diesen erwiesen sich als vollkommen steril nur 13, nehmlich die Fälle 5, 12, 13, 23, 25, 31, 35, 36, 41, 42, 45, 47, 50. Die Nasennebenhöhlen der übrigen, ausgenommen den bakteriologisch nicht untersuchten Fall 4, enthielten bald nur eine, bald mehrere, zum Theil wohl charakterisirte Bakterienarten.

höhle ist, eben so wie die anderen Bakterien in diesen Hohlräumen zur Pathogenese dieser eitrigen Entzündungen beitragen".

[1]) Unter diese mit einbegriffen sind 2 Fälle, in deren einem sich an der Wand eine paar frische Hämorrhagien auf der Highmoresschleimhaut befanden, während im zweiten eine Knochenleiste das Lumen der Kieferhöhle beengte.

[2]) Die Zahlen beziehen sich auf die im Anhang gegebene Zusammenstellung.

Bei weitem am häufigsten wurden in der Highmoreshöhle Mikroorganismen angetroffen, nehmlich in 11 dieser Fälle (2, 14, 18, 21, 32, 33, 37, 39, 16, 17, 28) 6mal in der Stirn- (1, 17, 22, 37, 14, 39) und 5mal in der Keilbeinhöhle (1, 3, 21, 28, 37). Von den 11 bakterienhaltigen Highmoreshöhlen hatte sich in 7 der Fraenkel'sche Diplococc. lanceolatus angesiedelt (2, 14, 21, 32, 33, 37, 39). Die Zahl der aufgefundenen Keime war zum Theil eine nur geringe, so dass die einzelnen Colonien bequem gezählt werden konnten, während in anderen Fällen der genannte Mikroorganismus sehr reichlich vertreten und nicht einmal eine numerische Schätzung möglich war. Von bekannten anderen Mikroben hätte ich noch des Staphylococc. pyogen. flav. Erwähnung zu thun, dem ich in normalen Highmoreshöhlen 3mal (14, 17, 39) begegnet bin, alle 3mal vergesellschaftet mit anderen Bakterien, und zwar mit einem in Diploform wachsenden Bacillus, den ich nicht weiter verfolgt habe (17), das andere Mal (39) symbiotisch mit einem morphologisch dem Diphtheriebacillus völlig gleichenden Mikroben, auf den ich noch zurückkomme, das 3. Mal (14) mit dem Fraenkel'schen Pneumonieerreger. Ausser diesen Bakterienarten fanden sich in den anatomisch völlig normal befundenen Highmoreshöhlen noch vor 1) ein dem Anthraxbacillus morphologisch ähnlicher, durch ein sehr langsames Wachsthum, die Unfähigkeit Gelatine zu verflüssigen und den Mangel jeglicher Thierpathogenität ausgezeichneter Bacillus (37), 2) ein mit einer prachtvollen Kapsel versehener, auf Agar einen schleimigen Ueberzug bildender und deswegen von mir als Bacill. mucos. capsulat. bezeichneter stäbchenförmiger Mikroorganismus (28) und 3) Bacter. coli. (14).

Bezüglich des dem Diphtheriebacillus ähnlichen Mikroben bemerke ich, dass derselbe, abgesehen von seiner morphologischen Uebereinstimmung, sich auch bei Züchtung auf festem Nährboden von dem ächten Diphtheriebacillus nicht unterscheiden lässt. Dagegen ist er durch sein Unvermögen, bei Wachsthum in Bouillon diese sauer zu machen und durch sein dem Meerschweinchenkörper gegenüber absolut indifferentes Verhalten von dem ächten Diphtherieerreger total verschieden und ich bin deshalb der Ansicht, dass man es hier mit einem in die Gruppe der Pseudodiphtheriebacillen gehörigen Mikroben zu thun hat. Ich führe

das Vorkommen desselben in einer fast normalen Nasennebenhöhle nur an, weil ich ihm auch bei der Untersuchung erkrankter Nasennebenräume begegnet bin. Auch der von mir als Bacill. mucos. capsulat. bezeichnete Mikroorganismus, dessen Culturen einen angenehmen Geruch nach frischem Brod besitzen, zeigte keine thierpathogenen Eigenschaften.

Einer kurzen Berücksichtigung werth erscheint mir noch das Auftreten des Bact. coli in einer sonst gesunden Highmoreshöhle. Es handelte sich bei dem betreffenden Fall (14) um einen, an einer Peritonitis nach Wurmfortsatzerkrankung zu Grunde gegangenen, 35jährigen Mann, aus dessen vollkommen intacter Highmoreshöhle ausser dem Fraenkel'schen Diplococc. lanceol. und dem gelben Eitercoccus das Bact. coli gezüchtet wurde. Es war bereits auf dem Agar des Petri-Schälchens zur Gasbildung um die einzelnen Colonien gekommen, und die weitere Prüfung des Bacillus, namentlich auch sein Verhalten gegen Milch, bestätigten die anfängliche Auffassung, dass man es mit einer Colibac.-Art zu thun hatte.

Schliesslich bemerke ich, dass ich einmal (18) aus der Highmoreshöhle einen, auf der Platte von dem Fraenkel'schen kaum zu unterscheidenden Kapsel-Diplococcus gezüchtet habe, der sich auch Mäusen gegenüber pathogen verhält, diese aber viel langsamer und unter anderem anatomischen Bild tödtet als der Fraenkel'sche und sich nach Gram nicht färbt. Bei Mäusen kommt es nach subcutaner Einverleibung zu einer von der Impfstelle aus fortschreitenden nekrobiotischen Erweichung des Unterhautgewebes, der die Thiere schliesslich erliegen. Im ganzen Bereich der Erkrankung finden sich die von einer schmalen hellen Kapsel umgebenen Diplokokken vor, während die inneren Organe davon nur wenige enthalten. Es erscheint mir nicht unwichtig, dieses Ereignisses zu gedenken, weil im Allgemeinen die Neigung besteht, kapseltragende Diplokokken, besonders bei ihrem Vorkommen in dem Athmungsorgan, ohne weiteres mit dem Fraenkel'schen zu identificiren.

Hinsichtlich der in den anderen, bei anatomischer Betrachtung normal befundenen Nebenhöhlen nachgewiesenen Bakterienarten kann ich mich kurz fassen. Auch in diesen prävalirte der Fraenkel'sche Diplococcus, der 4mal in der Stirnhöhle (1, 17,

22, 37), 3 mal in der Keilbeinhöhle (1, 21, 37) angetroffen wurde und, wie in der Highmoreshöhle, vielfach noch neben anderen Mikroorganismen vorkam. Unter diesen ist wiederum zu nennen der gelbe Eitercoccus, der 2 mal in der Stirnhöhle (14, 22), einmal (3) in der Keilbeinhöhle angesiedelt war, ferner der Staphylococcus pyogen. alb., den ich in der Stirnhöhle des Falles 1, der Bac. mucos. capsul., welcher in der Keilbeinhöhle des Falles 28 und der milzbrandbacillusähnliche Mikroorganismus, welcher aus der Stirn- und Keilbeinhöhle des Falles 37 cultivirt wurde.

Dass es sich in allen hier angeführten Beobachtungen um bereits bei Lebzeiten zu Stande gekommene Bakterieninvasionen in die in Rede stehenden Hohlräume gehandelt hat, kann bei der Art der aufgefundenen Mikroben gar keinem Zweifel unterliegen; ich halte es für absolut ausgeschlossen, dass ein so empfindlicher Mikroorganismus wie der Fraenkel'sche Diplococcus erst post mortem die betreffenden Höhlen sollte occupiren können und das Gleiche gilt für den nächst dem Fraenkel'schen Diplococcus am häufigsten angetroffenen gelben Eitercoccus. Wo wir diesem an Leichen begegnen, ist die Annahme gerechtfertigt, dass er bereits intra vitam angesiedelt war. Diesen beiden, der Zahl nach in allen untersuchten Fällen überwiegenden Bakterienarten gegenüber, treten die anderen oben angeführten sehr in den Hintergrund; ich bin aber auch von diesen überzeugt, dass sie keine postmortalen Eindringlinge darstellen, um so mehr als es sich meines Wissens um Formen handelt, die sonst in Leichenorganen nicht angetroffen worden sind. Dazu kommt, dass ich die Obductionen in einer kalten Jahreszeit und, mit wenigen Ausnahmen, innerhalb der ersten 24, ja zuweilen bereits 8 und 10 Stunden nach dem Exitus der Individuen vorgenommen habe. Es darf demnach als eine bisher unbekannte, durch die vorstehenden Untersuchungen erhärtete Thatsache bezeichnet werden, dass ein grosser Theil von in Bezug auf das Verhalten der Nasennebenhöhlen normaler Menschen in diesen Cavitäten Mikroorganismen beherbergt, von denen wir wissen, dass sie bei vielen, namentlich entzündlichen Prozessen der menschlichen Athmungsorgane eine hervorragende Rolle spielen.

Nach Erledigung dieser Vorfrage konnte ich an die Lösung

der ersten mir gestellten Aufgabe herantreten, welche der Klarstellung der bei der Aetiologie der Nebenhöhlenerkrankungen Einfluss entfaltenden Momente gewidmet sein sollte. Abgesehen von der Berücksichtigung der im concreten Fall vorliegenden sonstigen Organerkrankungen und der Erörterung eines etwaigen causalen Zusammenhanges zwischen diesen und Nebenhöhlenaffectionen lag mir daran, eingehend zu untersuchen, ein wie grosser Antheil speciell Mikroorganismen bei der Pathogenese der Nebenhöhlenerkrankungen zufällt. Der Untersuchungsmodus war der gleiche wie der bei Entscheidung der Vorfrage eingeschlagene, indem von allen in den einzelnen Nebenhöhlen gefundenen pathologischen Flüssigkeiten Agarausstrichculturen in Petri-Schalen angelegt, die bei Brutwärme gewachsenen Colonien durchmustert und ihrer Art nach zu bestimmen versucht wurden. Methoden, welche auf die Prüfung der Anwesenheit absolut anaerober Mikroben gerichtet waren, habe ich nicht in Anwendung gezogen.

Unter den in der Zeit von Anfang October 1894 bis Anfang Juni 1895 ausgeführten Nasenhöhlensectionen habe ich im Ganzen bei 63 Fällen, also in mehr als 40 pCt., Erkrankungen der Nasenhöhlen angetroffen, eine Zahl, welche von der Häufigkeit des Vorkommens pathologischer Prozesse in diesen, dem Schädel zugehörigen Cavitäten beredtes Zeugniss ablegt.

Bei weitem am häufigsten wies die Highmoreshöhle krankhafte Veränderungen auf, nehmlich in 30 Fällen, und zwar wurde die rechte 17mal (10, 29, 49, 51, 53, 59, 69, 76, 88, 90, 93, 113, 117, 118, 120, 125, 127), die linke 13mal (27, 30, 34, 38, 48, 74, 81, 82, 104, 116, 135, 140, 53) erkrankt angetroffen. Isolirten Keilbeinhöhlenerkrankungen begegnete ich in 7 Fällen (6, 11, 15, 43, 52, 130, 132), solchen der Stirnhöhle nicht ein einziges Mal. Auf eine Nebenhöhle beschränkte Krankheitsprozesse haben somit unter der Gesammtzahl von 62 Beobachtungen 37mal vorgelegen.

Das gleichzeitige Ergiffensein von 2 Nebenhöhlen wurde in der immerhin noch ganz respectablen Zahl von 18 Fällen beobachtet und zwar findet sich auch hier wiederum die Highmoreshöhle nahezu an erster Stelle; ich constatirte nehmlich Erkrankungen beider Highmoreshöhlen 7mal (24, 40, 65, 105, 141,

144, 139), solche der Keilbein- und einer Highmoreshöhle 8mal (46, 79, 85, 103, 126, 131, 133, 136), beide Keilbeinhöhlen dagegen nur ein einziges Mal (134), desgl. der Keilbein- und Stirnhöhle nur einmal (54), ebenso der Stirn- und Highmoreshöhle (9).

Auf mehr als 2 Nebenhöhlen localisirte Erkrankungen bekommt man wesentlich seltener zu sehen; ich fand dieselbe bei meinen Untersuchungen 6 mal, und zwar Stirn-, Keilbein- und Highmoreshöhle 1 mal (8), Keilbein- und beide Highmoreshöhlen 4mal (20, 44, 73, 143), eine Highmores- und beide Keilbeinhöhlen nur 1 mal (128).

Noch weniger häufig werden 4 und mehr Nebenhöhlen krankhaft verändert befunden, ich habe jedes der beiden Vorkommnisse nur einmal zu constatiren Gelegenheit gehabt, und zwar Stirn-, Keil-, rechte und linke Highmoreshöhle in Fall 7, sämmtliche 6 Nebenhöhlen in Fall 19.

Es stellt also — und das stimmt mit klinischen Erfahrungen überein — die Highmoreshöhle das bei weitem grösste Contingent zu den Erkrankungen der Nasennebenhöhlen, ihr folgt in der Häufigkeitsscala die Keilbeinhöhle, während überraschender Weise die Stirnhöhle einen verhältnissmässig nur geringen Antheil an den Erkrankungen der Nasennebenhöhlen nimmt. Unter den diesen Mittheilungen zu Grunde liegenden, insgesammt 62 Fällen von Nasenhöhlenerkrankungen ist die Highmoreshöhle allein oder combinirt mit einer, bezw. mehreren der anderen Nebenhöhlen 53mal pathologisch afficirt befunden worden, während auf Erkrankungen der Stirnhöhle im Ganzen nur 5 Fälle kommen; zwischen beiden in der Mitte steht die Keilbeinhöhle, welche mit 25 Fällen an der Gesammtzahl von 63 participirt. Erst das systematische Untersuchen dieser klinisch und mehr noch anatomisch so vernachlässigten Körpertheile hat uns über die ausserordentliche Häufigkeit, mit der an denselben zum Theil gar nicht unerhebliche krankhafte Veränderungen angetroffen werden, Klarheit verschafft und es ist zu wünschen, dass durch fortgesetzte, den in Rede stehenden Höhlen geschenkte Aufmerksamkeit, das Interesse der Aerzte für diese wachgerufen und aufrecht erhalten wird.

Entsprechend dem grossen Procentsatz von Erkrankungen, mit welchem uns die Highmoreshöhle entgegentritt, erscheint es

naturgemäss, zunächst auf eine Analyse der an ihr beobachteten pathologischen Zustände einzugehen. Bei weitem im Vordergrund stehen exsudative Prozesse, d. h. sind es seröse, schleimige, schleimig-eitrige, rein eitrige, bezw. hämorrhagische Flüssigkeiten gewesen, welche in der Highmoreshöhle angetroffen wurden. Die Masse des angesammelten Fluidums war sehr variirend und schwankte in der Menge zwischen wenigen Tropfen bis zu 1 und 2 Theelöffeln, so dass das Cavum bis über das Niveau der natürlichen Ausflussöffnung angefüllt war. Stets zeichnete sich das vorhandene Exsudat durch einen hohen Grad von Alkalescenz aus, so dass rothes Lakmuspapier intensiv gebläut wurde. Meist handelte es sich um dünnflüssige, geruchlose, nach der Eröffnung des Antrum leicht ausströmende Exsudate, die rein eitrigen boten nicht selten eine mehr rahmige Consistenz und es bedurfte der Anwendung des Wasserstrahls, um sie herauszubefördern und die Innenwand des Cavum zu Gesicht zu bekommen. Zweimal war die in der Highmoreshöhle angesammelte Masse höchst fötid, so in Fall 51; hier war die rechte Kieferhöhle mit missfarbenem, stinkendem Eiter, der bei dünnflüssiger Beschaffenheit flockige Massen beigemengt enthielt, gefüllt. Die Höhle selbst erwies sich sehr geräumig und mit einer um mehr als das Doppelte des Normalen verdickten, schmutzigschiefrig gefärbten, zum Theil längsgefalteten Mucosa austapezirt. In dem entsprechenden Alveolarfortsatz des beiläufig 77jährigen Mannes steckte noch ein durchaus festsitzender Zahn, dessen Alveole nicht mit der Highmoreshöhle communicirte.

In dem zweiten hierhergehörigen Fall (73) waren beide Highmoreshöhlen erkrankt, aber während sich in der linken klare, mit Flöckchen untermischte, nicht riechende Flüssigkeit befand, war die rechte mit rahmigem, stinkendem Eiter erfüllt. Auch hier fehlte, um das vorweg zu nehmen, eine Communication zwischen den Alveolen der im Kiefer befindlichen, zum Theil cariösen Backzähne und Antrum. Es ist das übrigens unter allen von mir beobachteten Fällen von gleichzeitiger Erkrankung beider Highmoreshöhlen der einzige, bei welchem das Exsudat der einen ein von dem der anderen so abweichendes Verhalten erkennen liess.

Einer besonderen Berücksichtigung werth erscheint eine, einen 55jährigen, an Schrumpfnieren, Herzhypertrophie und hämorrha-

gischer Diathese zu Grunde gegangenen Mann betreffende Beobachtung (59). Hier wies die Section bei intacter Beschaffenheit der Stirn- und Keilbeinhöhlen hämorrhagische Ergüsse in beiden Highmoreshöhlen auf. In der rechten befand sich nahezu 1 Theelöffel eines grösstentheils entfärbten, leicht grünlich schimmernden Blutergusses, während die linke Kieferhöhle etwa 1 Theelöffel dunklen flüssigen Bluts enthielt. Die Highmoreshöhlenauskleidung war übrigens normal, die Nasenhöhle frei von Blut.

In 3 Fällen fanden sich neben dem angesammelten Exsudat, das einmal (38) schleimig-eitrige, einmal (19) trüb-seröse, einmal endlich (69) wasserhelle Beschaffenheit aufwies, von der Schleimhaut der Highmoreshöhle ausgehende Cystchen, welche hinsichtlich ihrer Grösse, der Art ihrer Insertion und der Qualität ihres Inhalts gleichfalls Verschiedenheiten zeigten. Das gilt auch für jene Fälle, in denen cystische Tumoren ohne gleichzeitige Flüssigkeitsansammlung in der Kieferhöhle den einzigen pathologischen Befund darstellten. Derartigen Cysten in einer oder beiden Highmoreshöhlen bin ich im Ganzen 7 mal begegnet (8, 46, 53, 65, 117, 120, 141). Dieselben können an jeder der Wände ihren Sitz haben, bald solitär, bald multipel vorhanden sein; ihre Wandungen sind dünn, zart, durchscheinend, nicht selten zierlich vascularisirt, ihr Inhalt meist klar, wässrig oder dünnschleimig, ab und zu durch blutige Beimengungen trüb-röthlich gefärbt. Ihre Grösse variirte zwischen der einer kleinen Erbse und der eines grösseren Kirschkerns. Ihre Gestalt war gewöhnlich kuglig oder halbkuglig, nur einmal (46) erschien sie langgestreckt und besass einen Längsdurchmesser von 2 cm, einen Dickendurchmesser von 1 cm. Stets sassen die Cystchen breitbasig auf.

Es ist bei der makroskopischen Betrachtung nicht immer leicht, von der Schleimhaut der Highmoreshöhle ausgehende kuglige Erhebungen richtig zu deuten, ja es kann auch nach erfolgtem Durchschneiden der fraglichen Gebilde schwer sein, in's Klare darüber zu kommen, ob es sich um heerdweise aufgetretene, ödematöse Anschwellungen der Mucosa oder um Cystchen handelt. Eine sichere Entscheidung liefert das Mikroskop, falls es nicht gelingt, was sich mir wiederholt bewährt hat, an dem in Formol gehärteten Prä-

parat Aufschluss zu erlangen. Die Formolfixirung hat diese zartwandigen Bildungen auf's Beste conservirt und namentlich auch für die Anfertigung mikroskopischer Schnitte aus dem Ueberzug der Nebenhöhlen ausgezeichnete Dienste geleistet.

Die bei der histologischen Prüfung einzelner solcher Cystchen gewonnenen Ergebnisse decken sich mit den von anderen Autoren hierbei angestellten Erhebungen. Es gelingt, an der Innenwand kleinerer derartiger Bildungen constant einen cylindrischen Epithelbesatz nachzuweisen, der auch bei grösseren Cysten nicht fehlt, nur dass hier die einzelnen Zellen, erheblich abgeplattet, eine mehr cubische Gestalt darbieten. Dadurch unterscheiden sich diese ächten Cysten von den makroskopisch als solche imponirenden Protuberanzen, bei denen durch das Mikroskop festgestellt werden kann, dass man es mit gewaltigen ödematösen, in Form kugliger Erhebungen auftretenden Anschwellungen der Antrumbekleidung zu thun hat. Die Genese der ächten Cysten aus den in der Antrumschleimhaut vorhandenen Drüschen kann nach dem mikroskopischen Befund nicht zweifelhaft sein, und es gehören demnach diese Geschwülstchen zu den als Retentionscysten aufzufassenden Tumoren.

Was das Verhalten der Highmoreshöhlenauskleidung zunächst in den mit Exsudatbildung einhergehenden Fällen anlangt, so war dieselbe vielfach vollkommen normal. In einer Anzahl von Fällen dagegen wies sie schon makroskopisch wahrnehmbare Veränderungen auf. Sie erschien bald diffus, bald nur heerdweise geschwollen, trüb-gelblich oder rostfarben colorirt und nicht selten durch starke Gefässentwickelung sehr lebhaft geröthet. Erwähnenswerth ist die Beschaffenheit der Mucosa in 2 Fällen, bei deren einem (131) sie nicht nur hochgradig injicirt und geschwollen, sondern auch mit zarten fibrinösen Auflagerungen bedeckt erschien, ein Vorkommniss, das ich namentlich auch deswegen hervorhebe, weil von Zuckerkandl der Highmoreshöhlenbekleidung das Vermögen, Pseudomembranen zu bilden, abgesprochen wird. In einem anderen Fall (79) war der Ueberzug der Highmoreshöhle am Uebergang der inneren in die hintere Wand in eine stark geschwollene, fetzig nekrotische, unter dem Wasserstrahl flottirende Masse umgewandelt, in deren Umgebung die Mucosa ödematös erschien. Der Fall betrifft eine

44jährige, einer schweren Thoraxphlegmone erlegene Frau, bei welcher der Ausgangspunkt für die erwähnte Phlegmone vollkommen unklar geblieben war. Ich halte es nicht für ausgeschlossen, dass in der so schwer erkrankten Highmoreshöhle, in deren Gewebe sich, wie die bakteriologische Untersuchung ergab, der Streptococcus pyogen. und Staphylococcus pyogen. flav. angesiedelt hatten, die Quelle der Infection für die Thoraxweichtheile gesucht werden muss. Diesen von Exsudatbildung begleiteten Fällen entzündlicher Highmoreshöhlenaffectionen steht eine Minderzahl anderer gegenüber, bei denen eine Erkrankung der Wandbekleidung vorhanden ist, ohne, dass es zur Absetzung von Ergüssen in die Höhle kommt. Die Schleimhaut erscheint dabei blutreich, verdickt, nicht selten gewulstet, bisweilen von Hämorrhagien auf der Oberfläche bedeckt. Von der knöchernen Unterlage lässt sich der so veränderte Ueberzug mühelos abtrennen, und wenn man Stücke desselben rasch in Formol bringt und hinterher in Alkohol fixirt, dann werden die einzelnen Gewebe so vortrefflich erhalten, dass es mit Hülfe des Mikroskops auf's Beste gelingt, sich über die, den jeweiligen Veränderungen zu Grunde liegenden, pathologischen Vorgänge zu orientiren. Es sind von mir in dieser Weise die folgenden Fälle untersucht worden (51, 69, 71, 74, 76, 79, 81, 82, 85, 104, 106, 141, 143, 144), und ich lasse nunmehr einen kurzen Bericht über die dabei erhobenen Befunde folgen.

Die in der beschriebenen Weise fixirten Stücke wurden in Photoxylin eingebettet, mikrotomirt und mit Eosin-Hämatoxylin, Unna's polychromem Methylenblau, nach der van Gieson'schen und zuweilen auch nach der Weigert'schen Methode tingirt.

Das Unna'sche polychrome Methylenblau eignet sich, abgesehen von seiner Fähigkeit zur Darstellung etwa in den Geweben vorhandener Mastzellen, vorzüglich als Bakterienfärbungsmittel, übertrifft in dieser Beziehung das Löffler'sche Methylenblau bei Weitem und ermöglicht eine gleichmässig gute Beurtheilung der histologischen und bakteriellen, in concretem Falle in Frage kommenden, Verhältnisse. Ich möchte diese Methode[1]), die zur

[1]) Die Schnitte werden während 10 Minuten in der (von Grübler fertig zu beziehenden) Unna'schen polychromen Methylenblaulösung gefärbt, darauf kurz in Wasser abgespült, sodann für 10—15 Secunden in (von

Fertigstellung guter und dauerhafter Präparate nicht länger als 15 Minuten erfordert, auf's Angelegentlichste zur allgemeinen Verwendung empfehlen.

Der histologischen Untersuchung voran ging in 18, durch vorhandenes Exsudat ausgezeichneten Fällen die mikroskopische Begutachtung gefärbter Deckglaspräparate, wobei ich mich als Färbeflüssigkeit ausschliesslich der im Verhältniss von 1:9 verdünnten Neelsen'schen Carbolfuchsinlösung bediente.

In dieser Weise habe ich Exsudat von folgenden Fällen mikroskopisch geprüft (10, 29, 49, 51, 53, 69, 76, 88, 90, 118, 125, 82, 104, 105, 79, 85, 103, 126). Abgesehen von dem sehr rasch zu erbringenden Nachweis des fast constanten Vorhandenseins von Mikroorganismen in den Exsudaten liess sich weiterhin feststellen, dass die trübe Beschaffenheit der letzteren bedingt ist durch Beimengung zelliger Elemente, und zwar fanden sich in der Mehrzahl der zur Untersuchung gelangten Präparate ausser Flimmerzellen ein- und mehrkörnige Leukocyten vor. Die ersteren waren wohlerhalten, mit gut färbbarem Kern und wiesen auf desquamative Vorgänge im Oberflächenepithel hin. Je ausgesprochener der eitrige Charakter der Exsudate, um so mehr überwogen leukocytäre Elemente. Zuweilen stellte sich aber heraus, dass die Trübung der Exsudate durch in grossen Massen angesiedelte Bakterien veranlasst war, während zellige Beimengungen so gut wie vollständig fehlten. Weiteren Aufschluss ergeben dann die in der geschilderten Weise hergestellten mikroskopischen Schnitte.

Die Betrachtung lehrte in allen meinen Präparaten, mit Ausnahme der von dem Fall 79 herrührenden, dass auch in den auf ein bereits längeres Bestehen des Krankheitsprozesses hinweisenden Fällen, die (wie Fall 69) durch die stinkende Beschaffenheit des Exsudats, oder (wie bei 71) durch die rostgelbe Färbung der Mucosa, oder (bei 81) durch die zäh - flüssige Consistenz des Höhleninhalts charakterisirt waren, die Schleimhaut von einem wohlerhaltenen Epithel bekleidet war. Die Hauptveränderungen spielen sich in der dem Epithel zunächst gelegenen Zone ab. Hier trifft man entweder eine, je nach dem

Grübler zu beziehende) Glycerinäthermischung gebracht, danach ordentlich in Wasser abgespült, in Alkohol (95 pCt.) übertragen (kurz) und in Bergamottöl aufgehellt.

Grade des makroskopisch constatirten Oedems, wechselnde, in einzelnen Fällen imponirende Auseinanderdrängung der diese Schicht zusammensetzenden lockeren Bindegewebsbündel, so dass gewaltige, mit bei der Härtung feinkörnig geronnenen Massen gefüllte Hohlräume entstehen, deren makroskopische Aehnlichkeit mit Cystchen bereits hervorgehoben wurde, oder das zart fibrilläre Bindegewebsstroma ist auf das Dichteste von meist einkörnigen Leukocyten infiltrirt, welche auch die hier verlaufenden, sich nicht selten durch ihre strotzende Füllung markirenden, zartwandigen Gefässchen wie ein fester Wall umgeben. Diese beiden Zustände können sich auch combiniren und aus der Prävalenz des einen oder anderen erklärt sich der makroskopische und mikroskopische Wechsel in den Befunden, die sich für die Betrachtung mit blossem Auge in der Verschiedenheit der Dicke und Färbung des Ueberzuges zu erkennen geben. Von Einfluss auf den letzteren Punkt ist auch die Anwesenheit eines, in vier meiner Fälle durch das Mikroskop nachgewiesenen, rost- oder orangegelben Pigments. Nur in einem derselben (71) war schon bei der Section das exquisit rostfarbene Aussehen der rechten Highmoreshöhlenbekleidung aufgefallen und das Mikroskop zeigte in dem übrigens verdünnten, aber von einer vollkommen intacten Epithelschicht bekleideten Ueberzug grosse Massen orangegelben, theils in Form von Häufchen, theils perlschnurartig angeordneten, frei im Gewebe liegenden Pigments. Den periostalen Abschnitt der Antrumbekleidung betreffende Infiltrationsheerde habe ich nie gesehen, wohl aber vereinzelt ein Uebergreifen des den mucösen Theil betreffenden Oedems auf den periostalen constatiren können. Im Ganzen aber setzt anscheinend — eine Beobachtung die übrigens auch Zuckerkandl gemacht hat — das derbere fibröse Gewebe der Wandbekleidung dem Fortschreiten entzündlicher Veränderungen eine Art Damm entgegen. An den Gefässwandungen habe ich mit Ausnahme eines einzigen Falles, in dem sich an einem Arterienästchen im periostalen Theil der Antrumbekleidung eine obliterirende Endarteriitis entwickelt hatte, nichts von Abnormitäten entdecken können. Dass sowohl in den durch eine gewisse Chronicität ihres Verlaufs ausgezeichneten, wie in den mehr acut entzündlichen Erkrankungen mit und ohne Exsudatbildung das Oberflächenepithel erhalten

bleibt, habe ich bereits erwähnt, ich muss indess hier nachtragen, dass meiner Ansicht nach doch auch an diesen sich gewisse Abweichungen von der Norm herausstellen, die bei den acuteren Prozessen in einer Art Becherzellenbildung bestehen, charakterisirt durch ein sehr beträchtliches Anschwellen und eine damit Hand in Hand gehende glasige Beschaffenheit des dem Lumen zugekehrten Theils der einzelnen Epithelzellen, im Anschluss an welche es zu einer schleimigen Metamorphose der gesammten Zelle kommen kann, während in den mehr chronischen Krankheitszuständen die den Epithelbelag constituirenden Elemente sowohl schmäler als niedriger werden.

An den in der Antrumschleimhaut vorhandenen Drüsen habe ich selbständige Veränderungen nicht wahrnehmen können; in einzelnen, durch einen besonders hohen Grad von entzündlicher Zellinfiltration ausgezeichneten Präparaten liessen sich die rundzelligen Elemente auch zwischen die den Drüsenkörper zusammensetzenden Acini verfolgen, wodurch lediglich eine Auseinanderdrängung derselben ohne sonstige Alteration ihrer Wand oder Auskleidung herbeigeführt war.

Mit wenigen Worten möchte ich eines von dem geschilderten abweichenden Befundes gedenken, der den bereits oben erwähnten Fall 79 betrifft. Hier war es nach der makroskopischen Betrachtung zu einer heerdweisen Nekrose des Ueberzugs der Highmoreshöhle gekommen und das Mikroskop zeigte, dass an dem erkrankten Ueberzug das Oberflächenepithel total zerstört und derselbe in seiner ganzen Dicke auf das Allerdichteste kleinzellig infiltrirt und von enormen Massen bis in die tiefsten Abschnitte herabreichender Streptokokkenschwärme durchsetzt war. Dass hier neben der acuten Entzündung aber noch eine ältere Veränderung bestand, wurde gleichfalls erst durch das Mikroskop klar, indem an einer Stelle ein grosser kugliger, ächt cystischer, von einem zierlichen Cylinderepithel ausgekleideter Hohlraum aufgefunden wurde. Nur in diesem einen Fall war ausserdem ein Eindringen von Mikroorganismen in die tieferen Gewebslagen des mucös-periostalen Ueberzugs constatirt worden, während sich in allen anderen Fällen, wo es mir möglich war, in Schnittpräparaten Bakterien mikroskopisch nachzuweisen, diese sich auf die Epithelschicht, und zwar sowohl inter- als intracellulär gelagert,

beschränkten oder höchstens auf die unmittelbar angrenzende subepitheliale Zone, in zudem nicht grosser Zahl, übergegriffen hatten.

Es führt mich das ungezwungen auf die Besprechung der bei der Untersuchung der entzündeten Kieferhöhlen mittelst des Culturverfahrens gewonnenen bakteriologischen Ergebnisse, wobei ich mich auf die an 40 verschiedenen Fällen von exsudativer Entzündung erhobenen Befunde stütze (7, 8, 19, 24, 27, 29, 34, 38, 40, 44, 46, 51, 73, 79, 81, 85, 90, 93, 10, 49, 69, 76, 82, 88, 20, 103, 104, 105, 113, 118, 125, 126, 127, 128, 131, 133, 136, 139, 140, 143). In Uebereinstimmung mit den bei der bakteriologischen Prüfung normaler Nasennebenhöhlen zu Tage geförderten Resultaten hat sich auch hierbei herausgestellt, dass der bei diesen Entzündungen die wichtigste Rolle spielende Mikroorganismus der Fraenkel'sche Diplococc. lanceol. ist. Ich habe ihn 22mal aus Exsudaten züchten können, und zwar entweder isolirt oder gleichzeitig mit anderen Bakterien. Als alleiniger Krankheitserreger fand er sich 8mal (53, 7, 8, 44, 85, 90, 131, 27), indess war, wie man a priori hätte erwarten sollen, die Qualität der durch ihn gesetzten Veränderungen keineswegs immer die gleiche. Während es nehmlich 2mal (7, 131) zu einem hochgradigen Oedem der Antrumbekleidung, in Fall 131 mit gleichzeitiger fibrinöser Auflagerung, gekommen war, und jeder Erguss in die Höhle fehlte, bestanden in den 6 übrigen Beobachtungen freie Exsudate, die sich indess auch wesentlich von einander unterschieden. Die angesammelte Flüssigkeit variirte sowohl nach Menge als Aussehen und erwies sich bald als trübes (53, 90), bald als (40) wasserhelles Serum, stellte ein ander Mal (85) eine blutig-schleimige Flüssigkeit dar, und präsentirte sich in den beiden restirenden Fällen (27, 29) als dickflüssiger, geruchloser Eiter.

Ganz analoge Verhältnisse lagen auch dann vor, wenn der Diplococc. lanceolat. in Gemeinschaft mit anderen Mikroben zu Erkrankungen der Kieferhöhle geführt hatte. Ich habe ihn mit verschiedenen Bakterienarten associirt angetroffen, unter denen ich insbesondere den Staphylococc. pyogen. flavus und citreus, den Streptococc. pyogen., den Bacill. pseudodiphther. und den von mir als Bac. mucos. capsulat. bezeichneten hervorhebe. In 2 Fällen liess sich neben dem Diplococc. lanceol. der als Bacill.

fluoresc. liquef. putidus bekannte Mikrobe züchten, indess war nur bei einem der hierhergehörigen Fälle (46), das in der Highmoreshöhle befindliche Exsudat stinkend. Das andere, gleichfalls den letztgenannten Mikroorganismus beherbergende Exsudat zeigte das Aussehen eines zähen, übrigens geruchlosen Eiters, während andererseits in einem durch Fötor charakterisirten Erguss, der fast die Qualität eines rahmigen Eiters besass, dieser Mikroorganismus fehlt und das Plattenverfahren nur die Anwesenheit des Fraenkel'schen Diplococcus, sowie des Staphylococc. flav. und Streptococc. pyogen. aufdeckte[1]). Die eben erwähnten Eitererreger haben sich auch in einer nicht unbeträchtlichen Zahl der hierhergehörigen Fälle nachweisen lassen; speciell der Pyogen. flav. wurde häufiger, und zwar meist neben anderen Bakterien, in den entzündlich erkrankten Kieferhöhlen aufgefunden.

Als einzigen Mikroorganismus habe ich den gelben Eitercoccus nur 2mal (34, 104) und zwar das eine Mal in einem rein eitrigen, geruchlosen Exsudat angetroffen, während es das andere Mal neben Oedem der Schleimhaut zur Bildung eines schleimigen Ergusses gekommen war. In gleicher Häufigkeit begegnete ich dem Streptococc. pyogen.; beide Male handelte es sich um rahmig-eitrige Exsudate (20, 105). Im Ganzen habe ich den letzterwähnten Mikroben 7 mal, den Staphyloc. pyog. flav. 15mal in den erkrankten Highmoreshöhlen nachgewiesen. 3mal waren die beiden hier in Rede stehenden Mikroben gleichzeitig vorhanden (79, 113, 133), der Charakter der Exsudate in diesen 3 Fällen war stets der gleiche, dieselben wiesen eine dünnflüssige, trüb-röthliche Beschaffenheit auf, während gleichzeitig die Antrumbekleidung stark geröthet erschien.

Als einen für das Zustandekommen der uns hier beschäftigenden Antrumaffectionen in Betracht kommenden Mikroorganismus führe ich den von mir als Bacillus mucos. capsulat. bezeichneten Bacillus an, der in 2 Fällen (139, 140) als einziger Bewohner der erkrankten Kieferhöhlen angetroffen wurde. Das eine Mal (139) hatte sich dabei ein zähes, schleimig-eitriges Exsudat gebildet, während im 2. Falle die Höhle frei von abnormem Inhalt war und nur die Wand-

[1]) In solchen Fällen ist die Annahme berechtigt, dass die Exsudate Bakterienarten enthalten, welche auf den üblichen Nährböden nicht wachsen.

bekleidung die Zeichen einer frischen Entzündung darbot. In 3 weiteren Fällen fand sich dieser Kapselbacillus vergesellschaftet mit einem oder mehreren der angeführten Mikroben, so (143) dem gelben Eitercoccus und Diplococc. lanceolat., der in der Höhle befindliche Erguss zeigte dünn-eitrige Beschaffenheit; in einem 2. Falle (88) wies das Culturverfahren ausser ihm noch den Diplococc. lanceolat. nach, das Antrumexsudat war trübe, fadenziehend, im 3. endlich (69) hatte sich ausser dem Kapselbacillus noch der Bac. pseudodiphther. angesiedelt, die Antrumbekleidung war ödematös, das in's Cavum abgesetzte Exsudat von schleimiger Consistenz.

Den Pseudodiphtheriebacillus habe ich im Ganzen 4mal nachweisen können, stets in Gesellschaft von anderen Bakterien und zwar ausser mit dem Kapselbacillus (69), und dem gelben Eitercoccus (73), wobei die Kieferhöhle ein flockiges Exsudat beherbergte, mit dem Diplococc. lanceolat. und Bac. foetid. fluoresc. liquefac. (49); hier enthielt das Antrum zähen geruchlosen Eiter ohne sonstige Characteristica. In dem letzten hierhergehörigen Fall (103) war neben dem Pseudodiphtheriebacillus der Fraenkel'sche Diplococc. lanceol. anwesend, es fehlte jedes Exsudat, dagegen hatte sich an der Höhlenbekleidung ein sulziges Oedem entwickelt.

Die oben genannten Bakterienarten stehen in Bezug auf die Häufigkeit ihrer Betheiligung an der Erzeugung entzündlicher Highmoreshöhlenerkrankungen einzelne andere von mir gefundene erheblich nach. Ich erwähne als solche u. a. den Influenzabacillus, dem ich nur einmal (136) begegnet bin, und zwar zu einer Zeit als im Laufe des Frühjahrs mehrere tödtlich verlaufene Influenzaerkrankungen zur Beobachtung gelangt waren. Es war bei diesem, einen 65jährigen, an einer Pneumonie des rechten Unterlappens (graue Hepatisation) verstorbenen Mann betreffenden Fall zur Entstehung eines hellbernsteingelben Ergusses in (Keilbein- und) Highmoreshöhle gekommen und ich wies durch das Culturverfahren neben dem gelben Eitercoccus den Bacill. influenzae nach. Ich hatte in damaliger Zeit die Vorsicht gebraucht, regelmässig wenigstens eine Cultur auf Blut-Agar anzulegen und schreibe es diesem Umstand zu, dass es mühelos gelungen ist, diesen ja sonst etwas schwer zu gewinnenden Mikroben zu isoliren.

Als einen mir gleichfalls nur einmal zu Gesicht gekommenen Mikroben nenne ich den Staphyl. pyog. citr. (125), welcher sich neben dem Fraenkel'schen Diplococcus vorfand. Die Kieferhöhle zeigte ausser ödematöser Schleimhaut ein trübgelbliches, geruchloses Exsudat. Zweimal wies ich, und zwar beide Mal neben dem Diplococc. lanceolat., einen von mir als Diplococc. foetid. crass. bezeichneten Mikroben nach; das eine Mal (82) enthielt das Antrum ein dünnflüssiges, geruchloses Exsudat, das andere Mal (126) war die Höhle leer, ihre Bekleidung ödematös und von Hämorrhagien durchsetzt. Dieser sich nach der Gram'schen Methode entfärbende Mikroorganismus zeigt bei Gelatinestichimpfungen ein lebhaftes Oberflächenwachsthum und erzeugt auf diesem Nährboden einen, an den Geruch von Heringslake erinnernden Fötor. Diesen beiden Merkmalen, dem üppigen Wachsthum und dem sich dabei entwickelnden Fötor, habe ich die Bezeichnung Crassus foetidus entlehnt. Der Mikroorganismus ist für weisse Mäuse pathogen und tödtet dieselben bei intraperitonäaler Einverleibung unter dem Bild einer rasch tödtlich verlaufenden Sepsis. Noch möchte ich der Anwesenheit des Bact. coli in 2 Fällen gedenken; beide Male handelte es sich um schwere Darmaffectionen, das eine Mal um eine, lange Zeit eingeklemmt gewesene linksseitige Leistenhernie (7), das andere Mal (40) um eine doppelseitige Scrotalhernie und Ileus paralyticus; in dem ersten Fall war die Obduction (am 7. October) 13 Stunden post mortem, im zweiten sogar schon 8 Stunden post mortem (am 8. November) vorgenommen worden. Damit dürfte etwaigen Einwendungen, dass es sich hier erst um auf Fäulniss zurückzuführende Bakterieninvasion gehandelt hat, der Boden entzogen sein. Die Highmoreshöhle war mit blutig-schleimigem, bezw. blutig-wässrigem Inhalt gefüllt; anderweitige Mikroorganismen fehlten.

Zieht man aus den über die bakterielle Aetiologie der entzündlichen Highmoreshöhlenveränderungen mitgetheilten Angaben das Facit, so hat sich herausgestellt, dass die bei weitem wichtigste Rolle in dieser Beziehung dem Diplococc. lanceolat. zufällt, welcher allein oder mit den bekannten pyogenen Staphylo- und Streptokokken sich in der Kieferhöhle ansiedelt und hier zu einfach entzündlichen oder, in der grössten Mehrzahl der unter-

suchten Fälle, zu mit Exsudatbildung einhergehenden Prozessen Anlass giebt. Nächst dem Fraenkel'schen Diplococcus hat bei der Entstehung dieser Erkrankungen der gelbe Eitercoccus, in dritter Linie der Streptoc. pyogenes, in vierter endlich der von mir als Bac. mucos. capsulat. bezeichnete Mikrobe einen hervorragenden Antheil. Die Art und Weise der Wirkung dieser Bakterien auf die Highmoreshöhle ist, wie wir gesehen haben, eine durchaus inconstante, und es ist aus dem Charakter der Veränderungen nicht möglich, auf die Anwesenheit eines bestimmten Mikroorganismus Schlüsse zu ziehen. In dieser Beziehung ist von fortgesetzten Untersuchungen weiterer Aufschluss zu erwarten. Jedenfalls liefern die vorstehenden Beobachtungen eine Bestätigung der bekannten Thatsache, dass ein und derselbe Mikroorganismus an dem gleichen Gewebe differente Krankheitsbilder zu erzeugen vermag.

Nach Darlegung dieser, auf die bakterielle Aetiologie der entzündlichen Kieferhöhlenaffectionen bezüglichen Thatsachen erscheint es geboten, nun auch jene Organerkrankungen zu berücksichtigen, welche durch die Obduction der betreffenden Individuen aufgedeckt worden sind und zu prüfen, ob sich hierbei irgend welche weitere Gesichtspunkte für die Aetiologie der Highmoreshöhlenentzündungen ableiten lassen. Als Basis für diese Betrachtung verwerthe ich das gleiche Material, das den auf die bakteriologische Seite der Frage gerichteten Untersuchungen zu Grunde gelegen hat. Unter den hierbei zu berücksichtigenden Personen befinden sich zunächst 10 an Phthise verstorbene, von denen einer (8), bei dem die Eröffnung der Highmoreshöhle nur die Anwesenheit einer Cyste in dieser ergab, füglich ausser Acht gelassen werden kann. In einem weiteren Fall (90) lag eine frische Blutung im Antrum vor, während es sich in den 8 übrigen Beobachtungen um exsudative Prozesse handelte. Dabei war der Charakter des Exsudats 4 mal ein eitriger, bezw. ein schleimig-eitriger, 2 mal ein trü-bseröser, 1 mal bestand ein schleimiges Exsudat neben Oedem der Schleimhaut, in einem letzten Falle endlich war es zur Ausscheidung einer wasserhellen Flüssigkeit gekommen. Irgend welche einheitliche Resultate, in dem Sinne, dass man berechtigt wäre anzunehmen,

es disponirte die Lungenschwindsucht in ihren verschiedenen Formen zu einer bestimmten Art der Highmoreshöhlenerkrankung, haben sich demnach nicht ergeben; dagegen lässt sich eine gewisse Neigung der Phthisiker zu Nasennebenhöhlenaffectionen überhaupt nicht verkennen, da unter 48 auf diesen Punkt hin geprüften Phthisikersectionen, wie eben erwähnt, bei 9 Kieferhöhlenerkrankungen angetroffen wurden.

Bei weitem übereinstimmendere Befunde haben sich bei Sichtung einer anderen Krankheitsgruppe ergeben, die unter meinem Sectionsmaterial gleichfalls mit einem ziemlich hohen Procentsatz vertreten ist, ich meine bei den an acuten Pneumonien Verstorbenen. Es stehen mir hierfür 20 Sectionsfälle zur Verfügung, von denen sich bei 10 entzündliche Prozesse der Highmoreshöhle, durchgehends acuter Natur, ergeben haben. Ja die Verhältnisse gestalten sich noch ungünstiger, wenn ich, hier vorgreifend, auch die übrigen Nebenhöhlen mit in Betracht ziehe; es steigt dann die Zahl der Nebenhöhlenerkrankungen aufweisenden Fälle auf 12. 4mal zeichnete sich dabei die Schleimhaut durch ein mehr oder weniger hochgradig entwickeltes Oedem aus, 2mal durch starke Injection, während die in dem Antrum befindliche Flüssigkeit, in den 6 Fällen, wo sie theils neben, theils ohne Schleimhautödem vorhanden war, die Charaktere einer frischen Exsudatmasse darbot. Es kann danach keinem Zweifel unterliegen, dass der acuten, fibrinösen Pneumonie die ausgesprochene Tendenz zu entzündlichen Erkrankungen der Nasennebenhöhlen innewohnt, eine Thatsache durch deren Aufdeckung wir mit einer neuen, nicht gleichgültigen Seite dieses Leidens bekannt geworden sind [1]).

Auf der anderen Seite beweist das Intactbleiben der Highmoreshöhle bei einem Theil der an Pneumonie erkrankten Individuen, dass die Ansicht derer, welche geneigt sind, in die Nase und ihre Nebenhöhlen den Ort zu verlegen, von dem aus die Infection der Lunge bei der Pneumonie erfolgt, eine irrige ist. Meines Erachtens kommt den Nasennebenhöhlenaffectio-

[1]) Auf das Vorkommen von Nebenhöhlenerkrankungen bei der Pneumonie hat Weichselbaum in seiner bekannten Arbeit über den Pneumonieerreger hingewiesen.

nen bei der Pneumonie lediglich die Bedeutung complicirender Erkrankungen zu, welche allerdings in einem grossen Theil der Fälle durch die gleiche Noxe wie der entzündliche Prozess in der Lunge hervorgerufen werden, für deren Entstehen aber einzelne Male andere Krankheitserreger verantwortlich zu machen sind. Auch hierüber geben meine Untersuchungen erwünschten Aufschluss.

Es hat sich nehmlich herausgestellt, dass in 6 von den bei Pneumonikern erkrankt befundenen 10 Highmoreshöhlen der Diplococcus lanceol. aus den Exsudaten, bezw. der entzündeten Wandbekleidung, entweder isolirt, oder in Gemeinschaft mit anderen Bakterien, cultivirt werden konnte, und man ist also in solchen Fällen berechtigt, von einer auf den Diplococc. pneumoniae zu beziehenden oder, in dem jetzt üblichen Sprachgebrauch ausgedrückt, pneumonischen Kieferhöhlenentzündungen zu sprechen. Von den restirenden 4 Fällen ist der eine bakteriologisch nicht untersucht, in den 3 anderen fehlte der Fraenkel'sche Diplococcus, es fand sich statt dessen 1mal der von mir als Bac. mucos. capsulat. bezeichnete Mikroorganismus in Reincultur, 1 mal der Influenzabacillus mit dem gelben Eitercoccus, 1mal ein von mir nicht weiter verfolgter stäbchenförmiger Mikrobe. In diesen, nach meinen Erfahrungen die Minderzahl repräsentirenden Fällen würde man demnach secundäre Infectionen der Nasennebenhöhlen vor sich haben, die zwar auf einem durch die Allgemeinerkrankung dazu disponirten Boden, aber ohne Mitwirkung des diesen zu Grunde liegenden Virus entstanden sind.

Fernerhin haben aber die mitgetheilten Befunde den Beweis dafür erbracht, dass die Nasennebenhöhlen, speciell das Antrum Highmori im Verlauf der Pneumonie durchaus selbständig und vollkommen unabhängig von der Nasenhöhle erkranken oder wenigstens erkranken können, denn in allen das thatsächliche Material für diese Auseinandersetzungen bildenden Pneumoniefällen hat sich die eigentliche Nasenhöhle vollkommen intact verhalten. Von einer Fortleitung des in den Nebenhöhlen nachgewiesenen Krankheitsprozesses von der Nasenhöhle aus kann also keine Rede sein und es darf als feststehendes Factum angesehen werden, dass die Pneumonie als eine

die Nasennebenhöhlen direct gefährdende Erkrankung aufgefasst werden muss. Dem nahe liegenden Einwand, dass im Cavum narium ursprünglich doch eine Entzündung bestanden haben könne, welche zur Zeit des Todes der Individuen indess bereits abgelaufen gewesen sei, lässt sich sehr leicht durch die Thatsache begegnen, dass es sich in allen Fällen um nur wenige Tage bestehende Erkrankungen gehandelt hat, somit bei der Section wenigstens Residuen eines in der Nasenhöhle localisirt gewesenen Prozesses hätten kenntlich gewesen sein müssen.

Ausgedehnte Untersuchungen über den Einfluss anderer, acuter Infectionskrankheiten auf das Entstehen von Krankheitszuständen in den Nasennebenräumen habe ich zu meinem lebhaften Bedauern im Laufe des letzten Jahres nicht anstellen können. Nur die im Verlauf der Rachendiphtherie auftretenden Nasennebenhöhlenaffectionen hat M. Wolf auf meine Veranlassung einer systematischen Bearbeitung unterzogen und über die dabei gewonnenen interessanten Ergebnisse in der Zeitschrift für Hygiene und Infectionskrankheiten, XIX, 2, Bericht erstattet. Ich darf daher auf diese Publication, in welcher anhangsweise auch die Resultate einiger Sectionen von den Nebenhöhlen an Scharlach und Masern zu Grunde gegangener, meist kindlicher Individuen mitgetheilt sind, verweisen. Die im Verlauf der beiden letzgenannten Infectionskrankheiten sich entwickelnden Nasennebenhöhlenaffectionen verdienen indess noch an einem grösseren Material verfolgt zu werden, und ich behalte mir vor, darauf bei gebotener Gelegenheit zurück zu kommen. So gut wie vollkommen fehlen mir Erfahrungen über den Zustand der Nasennebenhöhlen bei Abdominaltyphus[1]), einer Erkrankung, die bei uns in den letzten Jahren erheblich an Terrain verloren hat; auch darüber beabsichtige ich, sobald ich über geeignetes

[1]) Ausgedehntere Untersuchungen über Nebenhöhlenerkrankungen bei Abdominaltyphus fehlen meines Wissens auch sonst. Siebenmann hat in einer durch Kuchenbäcker publicirten Arbeit (Monatsschr. f. Ohrenheilkunde. No. 3. S. 57ff. 1892) mittheilen lassen, dass er bei 3 Typhusleichen acute Keilbeinhöhlenempyeme gefunden hat. Bakteriologischer Befunde wird dabei nicht Erwähnung gethan, auch nicht ob andere Nebenhöhlen und in welcher Art sie erkrankt befunden wurden. In meinen sich auf gleichfalls 3 Typhusfälle beziehenden Nasensectionen habe ich nichts von Nasenhöhleneiterungen nachweisen können.

Material verfüge, Beobachtungen zu sammeln und mitzutheilen. Dagegen bin ich in der Lage gewesen, eine kleine Zahl von Fällen einer anderen, mit Recht gefürchteten Infectionskrankheit, bezüglich deren man geneigt ist, auf die Nase und ihre Nebenhöhlen als Eingangspforte für das inficirende Virus zu recurriren, ich meine der Meningitis cerebrospinal. epidem. zu obduciren, die in der Zeit vom 28. Februar bis Ende Mai dieses Jahres dem neuen Krankenhause zugegangen waren.

Es handelt sich im Ganzen um 5 Fälle dieser Erkrankung (131, 132, 134, 144, 145); nur bei einem einzigen derselben (131) befand sich die rechte Highmoreshöhle im Stadium einer acuten Entzündung. Der Fall betrifft einen 65jährigen Mann; die Schleimhaut der Highmoreshöhle war intensiv geröthet, hochgradig geschwollen und mit zum Theil fibrinösen Auflagerungen bedeckt. Bakteriologisch wurde der Fraenkel'sche Diplococcus in Reincultur gewonnen, der gleiche Mikroorganismus, den ich, was hier nicht unerwähnt bleiben mag, auch im Eiter der Meningen nachweisen konnte. In den Fällen 132, 134 waren zwar die Highmoreshöhlen frei, dagegen, worauf ich später noch zurückkomme, die Keilbeinhöhle frisch und intensiv erkrankt, während sich die Fälle (144, 145) durch völlige Integrität ihrer Nasennebenhöhlen auszeichneten. In allen Fällen waren die Nasenhaupthöhlen normal und man muss demnach auch für diese Fälle annehmen, dass es sich nicht etwa um Propagation einer in der Nasenhöhle etablirt gewesenen Entzündung nach den Nebenhöhlen, sondern um eine in den letzteren primär entstandene Erkrankung gehandelt hat.

Es sei mir bei dieser Gelegenheit gestattet, darauf hinzuweisen, dass ich in allen 5 hier berichteten Fällen von eitriger Cerebrospinalmeningitis in den eitrigen Meningealexsudaten nur den Fraenkel'schen Diplococcus habe auffinden können und dass ich diesem Mikroorganismus für die Aetiologie der in Rede stehenden Erkrankung, auch nach der Jäger'schen Arbeit (Zur Aetiologie der Meningitis cerebrospinal. epidem. Zeitschrift für Hygiene. Bd. XIX. 2), eine ganz hervorragende Bedeutung vindicire. Die Jäger'sche Behauptung (a. a. O. S. 368) „die eigentliche Meningitis epidemica, welche ihre Seuchenzüge in grossem Maassstabe unternimmt, hat nichts gemein mit der Pneumonie, bezw. mit dem Pneumococcus" bedarf wohl noch sehr des Beweises, wie ich es andererseits im Gegensatz zu Jäger für allerdings sicher halte „dass der Pneumococcus der unumstössliche Erreger der acuten croupösen Pneumonie ist". Jäger hat in den von ihm untersuchten Fällen den seiner Zeit von Weichselbaum als Diplococcus meningitidis intracellularis beschriebenen Mikroorganismus aufgefunden und fasst dieselben danach als zur ächten epidemischen Cerebrospinalmeningitis gehörig auf, ohne dass doch zur Zeit der Jäger'schen Beobachtung etwas von einem „im grossen Maassstabe" erfolgten Zuge dieser Seuche bekannt geworden wäre. Es liegt

mir fern, hier ein Urtheil über die Rolle des Weichselbaum'schen Diplococcus meningitidis und seine Betheiligung bei der Entstehung der epidemischen Genickstarre abzugeben, aber so viel kann als feststehend angesehen werden, dass auch bei in gehäufter Zahl auftretenden Fällen dieses Leidens — und das Vorkommen von 5 derartigen Erkrankungen in 3 Monaten darf man bei dem sonst so seltenen Erscheinen dieser Affection bei uns als gehäuft bezeichnen — der genannte Mikroorganismus fehlen kann und dass demnach noch eingehende fortgesetzte Prüfungen nöthig sein werden, bis man den oben citirten apodictischen Ausspruch Jäger's als allgemein gültig wird acceptiren können.

Wenn ich nach dieser, das allgemein ätiologische Gebiet der Cerebrospinalmeningitis betreffenden Abschweifung zum eigentlichen Thema zurückkehre, so bemerke ich, dass ausser der Phthise und acuten Lungenentzündung mir nur noch über die Beziehungen einer Erkrankung zu Nasennebenhöhlenaffectionen etwas grössere Erfahrungen zu Gebote stehen, nehmlich der Peritonitis; es sind bis zum Abschluss meiner hierher gehörigen Untersuchungen im Ganzen 11 Fälle von exsudativer Bauchfellentzündung zur Section gekommen, von denen ich bei 7 krankhaft veränderte Highmoreshöhlen antraf; die eine derselben, eine Cyste enthaltend, scheidet, da an einen Zusammenhang beider Zustände nicht gedacht werden kann, von der Betrachtung aus. In den 6 restirenden aber handelt es sich durchgehends um Ergüsse, die mit Ausnahme eines, bakteriologisch beiläufig nicht geprüften (29), einen geruchlosen Eiter darstellenden und bereits auf einen längeren Bestand hinweisenden, als frisch aufzufassen waren und bald eine trüb-seröse, bald blutig-schleimige, bald rein-blutige Flüssigkeit bildeten. Bei zwei derselben (7, 40) fand sich, wie bereits früher erwähnt, das Bact. coli in Reincultur, zweimal wurde der Diplococcus Fraenkel, und zwar einmal in Reincultur (24), einmal neben dem gelben Eitercoccus angetroffen, in einem Fall (20) fand ich den Friedländer'schen Kapselbacillus. Es sind das alles Mikroorganismen, die erfahrungsgemäss auch bei der Aetiologie der exsudativen Peritonitis in Betracht kommen und so weit man aus den verhältnissmässig geringen Zahlen einen Schluss zu ziehen berechtigt ist, würde es nach den vorstehend mitgetheilten Befunden den Anschein haben, dass acute Bauchfellentzündungen häufig zu acut-exsudativen Prozessen der Highmoreshöhlen Anlass geben. Zu prak-

tischen Consequenzen dürfte die Kenntniss dieser Thatsache kaum Anlass geben, da ja die Grundkrankheit ein Leiden darstellt, das auch jetzt noch trotz der gegen dasselbe in's Feld geführten chirurgischen Maassnahmen meist zum Tode der betreffenden Individuen führt.

Eine letzte, durch eine Gruppe von 7 Fällen vertretene Erkrankung, bei der ich 4mal entzündliche Highmoreshöhlenaffectionen constatiren konnte, gehört einem, im Gegensatz zu den vorher angeführten, durch die Acuität ihres Verlaufs charakterisirten, durch eine überaus lange Dauer ausgezeichneten Leiden, nehmlich der chronischen Nierenentzündung, an. Mit Ausnahme eines Falles (34), bei welchem die Qualität der Antrumveränderungen auf ein bereits längeres Bestehen hinwies, indem die Wandbekleidung verdickt und vascularisirt erschien, das abgesetzte Exsudat ein eitriges Aussehen darbot, handelte es sich bei den 3 übrigen Fällen um sicher frisch entstandene Alterationen. Der Höhleninhalt stellte einmal eine bouillonartige Flüssigkeit dar, war die beiden anderen Male wässerig- bezw. blutig-schleimig. Die dabei gefundenen Krankheitserreger wurden durch den Staphylococc. flav. pyogen. in Reincultur (34), durch den Diplococc. lanceol. und Streptococc. pyogen. (38), durch den Diplococc. lanceol. in Reincultur (85), durch den Bacill. mucosus capsulatus und Bacillus pseudodiphthericus (69) repräsentirt. Man wird danach nicht fehl gehen, wenn man die eben geschilderten Prozesse als terminale bezeichnet und in Parallele bringt mit den an den serösen Häuten zu beobachtenden Entzündungszuständen, wie sie den Verlauf und das Ende der an Schrumpfniere leidenden Patienten nicht selten in unerwünschter Weise compliciren. Ich betone, dass auch bei den in dieser letzten Kategorie besprochenen Highmoreshöhlenerkrankungen sich die Nasenhöhle vollständig intact erwies und dass man es demnach auch hier mit einer durchaus selbständigen Art der Erkrankung der Kieferhöhlen zu thun hat.

Die restirenden 9 Fälle von Highmoreshöhlenaffectionen vertheilen sich auf 9 verschiedene Krankheitsarten, so dass es nicht möglich ist, über etwaige causale Beziehungen dieser zu der durch die Autopsie festgestellten Nasennebenhöhlenerkrankung irgend welche Angaben zu machen; nur bei einem dieser Fälle glaube ich allerdings einen solchen directen Zusammenhang annehmen zu

müssen, das ist bei einem Falle von ächter Variola (133). Hier bestand eine schwere (Keilbein- und) Highmoreshöhlenentzündung, die durch eine starke Injection des übrigens stellenweise auch geschwollenen Antrumüberzuges und die Anwesenheit eines dünnflüssigen, trüben Exsudats charakterisirt war. Bakteriologisch wurde aus diesem der Staphylococc. pyogen. flav. und Streptococc. pyogen., beide in annähernd gleicher Menge, gewonnen. In diesem Falle befand sich auch die Schneider'sche Membran im Zustand einer frischen Entzündung und ich lasse es dahingestellt, ob es sich hier um eine Propagation vom Hauptcavum auf die Nasennebenhöhlen oder um ein gleichzeitiges Entstehen des Prozesses in beiden Localitäten gehandelt hat. Ueber die Häufigkeit und die Art der Erkrankung der Nasennebenhöhlen im Verlauf der Pocken bedarf es jedenfalls noch weiterer Untersuchungen, zu denen wir in Deutschland freilich nur ausnahmsweise Gelegenheit haben werden; immerhin zeigt der eine hier erwähnte Fall, dass die Variola die in Rede stehenden Cavitäten zu gefährden vermag, und es ist darum Pflicht der Aerzte, bei Variolapatienten auch diesen pneumatischen Anhängen der Nasenhöhle, so wie dieser selbst ihre Aufmerksamkeit zuzuwenden.

4 weitere Fälle von Entzündung des Antrum Highmori gehören Krankheitszuständen an, die, wenn auch unter sich verschieden, das eine Gemeinschaftliche haben, dass bei ihnen an irgend einem Körpertheil Eiterungsprozesse bestanden, so eine Kreuzbeincaries (68), so ein grosser Decubitus bei einem Individuum mit senilem Marasmus (49), so multiple, zum Theil vereiterte, complicirte Fracturen (81), so endlich eine Thoraxphlegmone mit unbekannter Aetiologie (79). Bezüglich der letzten Beobachtung habe ich mich bereits weiter oben geäussert und der Vorstellung Raum gegeben, dass hier allerdings die Möglichkeit eines Causalnexus zwischen beiden Erkrankungen zuzulassen ist, in dem Sinne, dass von der durch den Streptococc. pyogen. zerstörten Highmoreshöhlenauskleidung aus eine Verschleppung dieses Mikroben in den allgemeinen Säftestrom und eine Ansiedelung desselben in den Thoraxweichtheilen stattgefunden hat, wodurch es zu der schweren, den Tod des Individuums herbeiführenden Phlegmone gekommen ist. Hier

würde also der im Ganzen seltene Fall vorliegen, dass die Erkrankung einer Nasennebenhöhle Anlass zu einer sehr ernsten Allgemeinerkrankung gegeben hat, während wir bei den bisherigen Betrachtungen das umgekehrte Verhältniss als das bei Weitem häufigere kennen gelernt haben.

Hinsichtlich der 3 anderen Fälle will ich nur bemerken, dass bei allen der Diplococc. Fraenkel, und zwar in Gemeinschaft mit dem Staphylococc. flav. (81), mit dem Bacillus pseudodiphthericus und fluorescenz foetid. (49), mit dem Bacillus mucos. capsulat. (88) angetroffen worden ist und dass die Qualität der in der Kieferhöhle vorhandenen Exsudate zu Gunsten einer frischen Entstehung derselben sprach.

Um vollständig zu sein, führe ich schliesslich an, dass von den beiden letzten Fällen von Kieferhöhlenentzündung der eine (118) einen an Emphysem und Folgezuständen zu Grunde gegangenen, der andere (27) einen einer Apoplexie erlegenen Patienten betraf. Beide Male wurde der Diplococc. lanceol. in den im Antrum angesammelten Exsudaten nachgewiesen.

Es erübrigt, mit wenigen Worten auf die bei meinen Untersuchungen gefundenen Geschwülste der Highmoreshöhle einzugehen, nachdem ich oben bereits der sich in ihr entwickelnden Cystchen gedacht habe. Es stehen mir nur 2 hierher gehörige Beobachtungen zur Verfügung.

Bei der einen (48) handelte es sich um zwei von der hinteren Wand der linken Highmoreshöhle ausgegangene, breitbasig aufsitzende, durchscheinende, vascularisirte weiche Tumoren von gut Kirschkerngrösse, bei sonst intacter Beschaffenheit des von Flüssigkeit freien Antrum. Ich bemerke beiläufig, dass sich die Höhle auch bei bakteriologischer Untersuchung vollkommen steril erwies. Bezüglich des mikroskopischen Baues wurde eruirt, dass das von engen und weiten Capillaren durchzogene Stroma mit einem prachtvollen Flimmerepithel bekleidet war, welches allen von der Geschwulstoberfläche gemachten Einsenkungen folgte. Die bindegewebige Matrix zeigte den Charakter theils embryonalen, theils derberen Bindegewebes und enthielt nirgends Drüsen. Man hat es demnach mit einem einfachen Myxofibrom zu thun, das namentlich makroskopisch eine auffallende Uebereinstimmung mit dem Aussehen der als Schleimpolypen bekannten Bildungen der Nasenhöhle darbot. Die letztere erwies sich übrigens frei von Abnormitäten, so dass, wie wir es für die entzündlichen Antrumprozesse kennen gelernt haben, auch der hier vorliegenden productiven Ernährungsstörung der Charakter einer selbständigen Erkrankung zuerkannt werden muss.

In dem zweiten Fall (19) handelte es sich um einen von der Aussenwand der rechten Highmoreshöhle ausgehenden, dünngestielten, an seinem freien Ende kolbig angeschwollenen Tumor, der sich aus einem zartfasrigen äusserst zellarmen, nur spärliche Gefässe führenden, an mehreren Stellen von hämorrhagischen Heerden durchsetzten, bindegewebigen Stroma zusammensetzte; gegen die im Ganzen glatte Oberfläche hin verdichten sich die Fibrillen etwas, ein Epithelüberzug ist nirgends sichtbar; drüsige Elemente fehlen. Der histologische Charakter der kleinen Neubildung ist also auch in diesem Falle der eines weichen Fibroms.

Damit schliesse ich meine thatsächlichen Angaben über die Erkrankungen der Kieferhöhle, bei denen ich etwas länger verweilt habe, weil sie gewissermaassen als Repräsentanten der in den anderen Nebenhöhlen anzutreffenden Krankheitszustände gelten können. Es wird bei Besprechung der letzteren daher vielfach genügen, auf das bisher Gesagte zu verweisen und ich gehe nunmehr zur Mittheilung meiner Befunde an der, nächst der Highmoreshöhle häufigst erkrankt angetroffenen Keilbeinhöhle über.

Für die Erörterung der hier in gleicher Weise wie bei der Beurtheilung der Highmoreshöhlenerkrankungen sich aufwerfenden Fragen stütze ich mich auf im Ganzen 21 Fälle krankhaft veränderter Keilbeinhöhlen, die sämmtlich bakteriologisch geprüft worden sind und von denen ich in 4 Fällen Stücke der Wandbekleidung zur histologischen Untersuchung verwendete. 8mal handelte es sich dabei um Beobachtungen, bei denen eine oder beide Keilbeinhöhlen isolirt ergriffen waren, während in allen übrigen Fällen neben der Keilbein- eine oder mehrere der anderen Nebenhöhlen mit in den krankhaften Prozess einbezogen waren. Mit Ausnahme eines einzigen Falles (8), in welchem in der Keilbeinhöhle eine von der linken Wand nahe dem Dach der Höhle ausgehende, gut erbsengrosse, dünnwandige Cyste. bei sonst intacter Beschaffenheit der Wandbekleidung gefunden wurde, handelte es sich entweder um Flüssigkeitsansammlungen mit und ohne gleichzeitig bestehende Veränderungen des Wandüberzuges oder das letztere stellte den einzigen Befund dar und Ergüsse im Cavum fehlten. In die erste Kategorie gehören die Fälle 6, 43, 44, 46, 11, 20, 128, 133, 132, 134, 136, 15, 88. Ganz ähnlich wie bei der Highmoreshöhle beobachten wir auch hier das Prävaliren von exsudativen Prozessen. Hinsicht-

lich der Quantität der abgeschiedenen Flüssigkeit ist zu bemerken, dass dieselbe hier niemals eine sehr beträchtliche war, dass es sich vielmehr oft nur um mehrere Tropfen eines bald serösen, wasserhellen oder schleimigen, fadenziehenden, trüben, bald hämorrhagischen, bald endlich wie eitrigen, den Wandungen diffus anhaftenden Belages handelte, der nun an der, am eröffneten Schädel, tiefsten Stelle der Höhle zu einer Flüssigkeitsansammlung geführt hatte. Einmal (43) war es zur Bildung eines erbsengrossen, am Boden des Cavum gelagerten Schleimballens gekommen, neben welchem sich noch mehrere Oehsen klaren Secrets befanden; ein ander Mal enthielt die Keilbeinhöhle — und nur diese — einen chocoladefarbenen Erguss. Der Fall betraf einen 16jährigen, einer Kali chloric.-Vergiftung erlegenen Jüngling. In allen diese Gruppe bildenden Fällen erwies sich die Schleimhaut nicht augenfällig verändert. Ihnen stehen 2 andere Kategorien gegenüber, von denen die eine 3 Fälle umfasst, bei welchen bereits makroskopisch sichtbare Alterationen der Wandbekleidung den wesentlichsten Befund darstellen, während bei der letzten, mit 5 Fällen vertretenen, neben Schleimhautveränderungen noch Ergüsse in der Keilbeinhöhle nachweisbar waren. Es handelte sich dabei um ein meist hochgradiges Oedem der Schleimhaut (126) oder um wulstige Verdickung und frische Hämorrhagien (130) oder die stark geschwollene und geröthete Mucosa zeigte obendrein fibrinöse Beläge (131). Der zuletzt erwähnte Befund bezieht sich auf den gleichen Fall, bei dem es auch an der Wandbekleidung der Kieferhöhle zu fibrinösen Auflagerungen gekommen war. Ganz analogen Veränderungen der Keilbeinhöhlenbekleidung begegnen wir auch bei den 5 Fällen der 3. Kategorie, nur bestanden hier ausserdem noch der Wandbekleidung anhaftende, bezw. frei in's Lumen ergossene Exsudate. So wies die stark geröthete, von Hämorrhagien besetzte Schleimhaut in Fall 85 einen schmierigen Belag auf, während ein ander Mal (52) die Mucosa trübe und glasig geschwollen war und sich in der Höhle mit flockigen Gerinnseln untermischte, trübe Flüssigkeit befand. In den Fällen 73 und 103 enthielt der Sinus sphenoidal. schleimiges, bezw. trüb-seröses Exsudat, seine Wandbekleidung zeichnete sich durch starkes, in Fall 103 exquisit sulziges Oedem aus. In dem letzten hierher gehörigen

LIBRARY OF THE UNIVERSITY

Falle (143) war ein nur heerdweises Oedem des Sinusüberzuges zu constatiren und diesem haftete ein dünneitriger Belag an.

Für das Studium der Gewebsveränderungen der Sinusbekleidung verwerthete ich einmal die Fälle 52, 85, 88, 131 zu Schnittuntersuchungen, während ich zwei dieser (85, 88) und ausserdem die Fälle 103, 126, 130 zur Anfertigung von Deckglaspräparaten heranzog. Schon die Betrachtung der letzteren gab Aufschluss darüber, dass der den Wandungen der Keilbeinhöhle anhaftende Belag im Wesentlichen aus desquamirten Epithelien, denen mehr oder weniger reichlich ein- und mehrkernige Leukocyten beigemengt waren und zwischen welchen sich, meist spärlich, Mikroorganismen auffinden liessen, zusammengesetzt war. Suspendirt waren diese morphologischen Bestandtheile in einem in der Hitze gerinnenden Fluidum. Es war nach diesen Ergebnissen nicht zweifelhaft, dass es sich um oberflächliche Prozesse handeln musste und die histologische Untersuchung an Schnitten bestätigte diese Annahme. Es wurde durch dieselbe festgestellt, dass das Oberflächenepithel total oder wenigstens auf Strecken vollständig erhalten war und dass als Ausdruck des bereits makroskopisch kenntlichen Oedems eine mehr oder weniger hochgradige Auseinanderdrängung der das Stroma zusammensetzenden lockeren Fibrillen vorhanden war. Die drüsigen Elemente erwiesen sich, soweit solche an Schnitten zu Gesicht kamen, durchaus normal, ebenso fehlten an den meist zartwandigen Stromagefässen pathologische Veränderungen, dagegen gelang es mir einmal (85) im Lumen derselben thrombosirende Fibrinmassen zu entdecken. Einmal ferner (131) wies das Mikroskop ausser den geschilderten Veränderungen eine ganz enorme, die ganze Dicke der Sinusbekleidung gleichmässig betreffende, kleinzellige Infiltration auf. Die Gefässe der obersten wie tiefsten Lage des Ueberzuges enthielten, wie in Fall 85, fädige Fibrinmassen, welche auch in dem an den epithelialen Ueberzug zunächst angrenzenden Stromatheil, an nach Weigert gefärbten Schnitten, sichtbar wurden. Gleichzeitig stellte sich an so tingirten Schnitten heraus, dass das Gewebe in allen seinen Partien von lanzettförmigen Diplokokken durchsetzt war, ein Befund, der die ätiologische Bedeutung dieses Mikroorganismus für das Zustandekommen entzündlicher Affectionen der Nasennebenhöhlen in ein

helles Licht rückt. In der That spielte, wie die bakteriologische Untersuchung gelehrt hat, der in Rede stehende Mikrobe auch bei den eben besprochenen Keilbeinhöhlenerkrankungen eine ganz hervorragende Rolle, was ich wohl am besten durch die Thatsache illustrire, dass es gelungen ist, denselben in mehr als $\frac{1}{2}$ aller hierher gehörigen Fälle, allein oder mit anderen Mikroorganismen, aufzufinden. Der Effekt des Diplococcus war in denjenigen Fällen, wo er als alleiniger Bewohner der Keilbeinhöhle angetroffen wurde, ähnlich wie wir das für die Highmoreshöhle kennen gelernt haben, ein sehr verschiedener, insofern die Wandbekleidung in der einen Reihe von Fällen frei von Veränderungen erschien und es nur zu Flüssigkeitsaustritt in das Cavum gekommen war (15, 44, 128), während bei 3 anderen (103, 130, 131) die oben geschilderten sich in hochgradigem Oedem, frischen Hämorrhagien und fibrinösen Auflagerungen der Sinusbekleidung äussernden Zustände zur Beobachtung gelangten. Nächst dem Diplococc. lanceol. ist es auch hier wiederum der gelbe Eitercoccus gewesen, der verhältnissmässig häufig angetroffen wurde, im Ganzen 6mal, 2mal in Reincultur, 2mal neben dem Fraenkel'schen Diplococcus, 1mal mit diesem und dem Streptococc. pyogen. and 1mal mit dem Influenzabacillus. Von sonstigen Bakterien bin ich dem Bacill. mucos. capsulat., Streptococc. pyogen. und Influenzabacillus je 2mal, dem letzteren 1mal in Gemeinschaft mit dem Pseudodiphtheriebacillus, 1mal mit dem gelben Eitercoccus, den beiden anderen regelmässig zusammen mit dem Fraenkel'schen Diplococcus begegnet. Ueber die Bedeutung des Influenzabacillus für das Zustandekommen von Nasennebenhöhlenerkrankungen gaben meine Untersuchungen keine bestimmte Antwort, weil in den beiden Fällen, in denen sein Nachweis gelang, ausser ihm noch andere Mikroben angetroffen wurden; beide Male bestanden exsudative Prozesse in der Keilbeinhöhle, im Fall 132 war die Schleimhaut mit eitrigem Belag versehen, während sich bei dem anderen hierher gehörigen Fall hellbernsteinfarbige Flüssigkeit im Sinus befand.

Die durch die bakteriologische Untersuchung zu Tage geförderten Resultate über die Aetiologie der Keilbeinhöhlenentzündungen decken sich, wie aus der vorstehenden Darlegung und einem Vergleich mit den hinsichtlich dieses Punktes über die

Highmoreshöhle gemachten Feststellungen hervorgeht, in auffallender Weise mit den dort erhobenen Befunden und ich darf mich, um Wiederholungen zu vermeiden, auf das bei jener Gelegenheit gegebene Resumé beziehen.

Nur ein Punkt bedarf einer kurzen Erwähnung. Es sind mir nehmlich 2 pathologische Keilbeinhöhlen zu Gesicht gekommen, in denen Mikroorganismen fehlten, das eine Mal (6) handelte es sich um einen, etwas fadenziehende Flüssigkeit enthaltenden Sin. sphenoid. bei einer 37jährigen, an den Folgen einer nekrotisirenden Cholecystitis verstorbenen Frau, das andere Mal um einen 41jährigen, an cirrhotischer Fettleber verstorbenen Mann, bei dem, abgesehen von der schweren Erkrankung beider Highmoreshöhlen (73), über die ich oben eingehend berichtet habe, die mit einer etwas geschwollenen und leicht icterisch gefärbten Wandbekleidung versehene Keilbeinhöhle geringe Quantitäten schleimigen Secrets enthielt. Der bakteriologisch untersuchte Inhalt erwies sich in beiden Fällen absolut steril. Bei der immerhin bemerkenswerthen Uebereinstimmung — wir hatten es in beiden Fällen mit von Icterus begleiteten, wenn auch unter einander völlig verschiedenen Leberleiden zu thun — würde es keineswegs gezwungen erscheinen, wenn man sich vorstellte, dass hier möglicherweise unter dem Einfluss der in dem Säftestrom circulirenden Galle die Sinusschleimhaut zu stärkerer Secretion veranlasst worden sei, als deren Ausdruck der in die Nebenhöhle abgesetzte Erguss aufzufassen sein würde. Es ist ja selbstverständlich, dass nun nicht etwa in allen mit Icterus einhergehenden Krankheitszuständen der gleiche Effekt auf die Sinusschleimhaut zu erwarten sein wird und so haben denn 2 mir in dieser Beziehung noch zur Verfügung stehende Fälle von atrophischer Lebercirrhose (55, 58) hinsichtlich der Keilbeinhöhle und, wie hinzugefügt werden darf, auch der übrigen Nebenhöhlen durchaus negative Befunde ergeben.

Ein sehr grosses Contingent zu den uns beschäftigenden Keilbeinhöhlenerkrankungen haben die acuten Pneumonien gestellt, welche bei 6 dieser Fälle ätiologisch in Betracht kommen (103, 126, 128, 130, 136, 143) und zwar hat sich in dem Sinusinhalt von 5 derselben, davon 3mal in Reincultur, der auch für die fibrinöse Pneumonie als Krankheitserreger

acceptirte Diplococc. lanceol. wieder gefunden. In dem einzigen hiervon eine Ausnahme machenden Falle, bei welchem wir es mit einer ohne Mitwirkung des Fraenkel'schen Diplococcus entstandenen entzündlichen Keilbeinhöhlenerkrankung zu thun haben, liegt eine auf anderer bakteriologischer Aetiologie basirende Complication vor, die indess, soweit die hier mitgetheilten Beobachtungen einen Schluss gestatten, das seltenere Vorkommniss darzustellen scheint; jedenfalls aber haben wir in der Pneumonie eine Erkrankung kennen gelernt, welche, wie zu entzündlichen Prozessen der Highmoreshöhle, auch zu solchen der Keilbeinhöhle in hohem Maasse disponirt. Die sich dabei abspielenden Affectionen können, wie meine Untersuchungen lehren, ohne jegliche Mitbetheiligung der eigentlichen Nasenhöhle zur Entwickelung gelangen und sind demnach, ähnlich wie die entsprechenden Highmoreshöhlenerkrankungen, als selbständige, d. h. nicht von der Nasenhöhle fortgeleitete, Krankheiten aufzufassen.

Das Gleiche gilt für die im Verlauf der Cerebrospinalmeningitis zu beobachtenden Keilbeinhöhlenerkrankungen. Unter den 5 hierfür zu Gebote stehenden Fällen fanden sich bei 3 entzündliche Prozesse des Sinus sphenoid. (131, 132, 134). Nur einmal zeichnete sich dabei die Sinusschleimhaut durch einen besonders hohen Grad von Entzündungserscheinungen aus; es ist das jener bereits oben berücksichtigte Fall (131), bei dem es an der Wandbekleidung zur Bildung fibrinöser Beschläge gekommen und diese in ihrer ganzen Dicke von Fraenkel'schen Diplokokken durchsetzt war. Auch in dem zweiten hierher gehörigen Fall (134) liess sich derselbe Krankheitserreger neben dem Streptococc. pyogen. nachweisen, beide Keilbeinhöhlen enthielten trübes Exsudat, während in dem dritten dieser Fälle auf der dünnen Schleimhaut eitriger Belag, von Bakterien der Bacill. influenzae neben dem Pseudodiphtheriebacillus nachgewiesen wurde. Die hier an den Keilbeinhöhlen constatirten Befunde sind nun meines Erachtens keineswegs in dem Sinne zu deuten, dass sich das die Grundkrankheit bedingende Virus, über dessen Natur die Acten als noch nicht geschlossen anzusehen sind, von vornherein in der genannten Nebenhöhle localisirt und erst secundär zu der schweren Erkrankung des Centralnervensystems geführt

hat, sondern gerade die Qualität der Veränderungen drängt zu der Annahme, dass wir in ihnen complicirende Prozesse zu erblicken haben, die höchst wahrscheinlich erst nach Ausbruch des Grundleidens entstanden sind. Das absolute Intactbleiben der Nasennebenhöhlen bei 2 anderen zur Section gelangten Cerebrospinalmeningitisfällen ist im Uebrigen wenig dazu angethan, die Ansicht derer zu stützen, welche die Genese dieser Infectionskrankheit auf eine Invasion des Krankheitserregers in die Nasennebenhöhlen und ein Fortkriechen desselben von da aus in das Schädelcavum zurückzuführen geneigt sind.

In dem einzigen, im Lauf des letzten Jahres von mir beobachteten Fall von ächter Variola war es in der Keilbeinhöhle zur Bildung eines eitrigen Exsudats gekommen, aus welchem mittelst Culturverfahrens ausser dem Fraenkel'schen Diplococcus der Staphylococc. pyogen. flav. und Streptococc. pyogen. gezüchtet wurde. Ich verweise hinsichtlich dieses Falles auf das gelegentlich der Besprechung der Highmoreshöhlenerkrankungen Gesagte. Bezüglich der übrigen Fälle von Keilbeinhöhlenerkrankung haben sich allgemeinere ätiologische Gesichtspunkte nicht ergeben; sie sind bei den verschiedensten Grundkrankheiten angetroffen worden so 4mal bei bacillärer Phthise, 3mal bei an Eiterungsprozessen [abgesackte Peritonitis (20), putride Bronchitis (43), Kreuzbeincaries (88)] verstorbenen Individuen.

Nur bei einem einzigen aller hier in Rede stehenden Fälle (88) lag gleichzeitig ein schweres Nasenleiden in Gestalt einer Rhinit. chron. atrophic. foetid. vor; von den Nebenhöhlen war die Stirnhöhle und linke Highmoreshöhle vollkommen intact. Die Keilbeinhöhle wies trüben, schleimig-eitrigen Belag an den Wänden auf, der, wie oben erwähnt, sich aus mehr- und einkernigen, in einem schleimigen Medium suspendirten, Leukocyten zusammensetzte. Hervorheben möchte ich, dass sich auch in dieser erkrankten Keilbeinhöhle der lanzettförmige Diplococcus neben dem von mir als Bacill. mucos. capsulat. bezeichneten Mikroben vorfand. Ob der letztere mit dem seiner Zeit von Löwenberg bei „Ozäna" nachgewiesenen Bacillus identisch ist, möchte ich unentschieden lassen und nur meiner Ansicht Ausdruck verleihen, dass ich die mykotische Pathogenese der Rhinit. chron. foet.

atrophic. trotz der sorgfältigen Untersuchungen Löwenberg's für nicht einwandsfrei erwiesen erachte[1]).

Ueber Geschwülste der Keilbeinhöhle steht mir nur ein, oben bereits besprochener, sich auf den Nachweis einer erbsengrossen Cyste am Dach der Keilbeinhöhle beziehender, Befund (8) zur Verfügung. Ich muss demnach — und befinde mich dabei in voller Uebereinstimmung mit Zuckerkandl — das Vorkommen von cystischen wie anderweitigen Geschwülsten im Sin. sphenoidal. als zu den seltenen Vorkommnissen gehörend bezeichnen.

Indem ich mich nunmehr zur Besprechung der an der Stirnhöhle[2]) nachgewiesenen Erkrankungen wende, bemerke ich, dass ich auf dieses Cavum isolirte Affectionen niemals angetroffen habe. Ich kann also auch hinsichtlich dieses Punktes die Angaben Zuckerkandl's vollauf bestätigen. Es handelte sich stets um ein gleichzeitiges Mitergriffensein einer, bezw. beider Keilbein- bezw. Highmoreshöhlen. Betreffs der in dieser Beziehung vorgekommenen Combinationen verweise ich auf die Eingangs dieser Abhandlung gegebene Zusammenstellung. In meinen 6 einschlägigen Beobachtungen lagen stets exsudative Prozesse vor, wobei es, ähnlich wie bei den entsprechenden Keilbeinhöhlenerkrankungen, nie zur Ansammlung grösserer Flüssigkeitsmengen gekommen war. Das ausgeschiedene Fluidum war bald hell- (54) bald trüb-serös (74), dreimal bot es rein schleimigen Charakter (7, 9, 19) und zeigte nur einmal (8) schleimig-eitriges Aussehen. Bei 2 der Fälle bestand gleichzeitig starkes Oedem (54) bezw., wie in Fall 7, ausgesprochene Wulstung der Sinusbekleidung, während die letztere sonst, abgesehen von der nur einmal (9) beobachteten icterischen Färbung, nichts Abnormes

[1]) Von dieser Auffassung kann mich auch die bei Durchsicht des Correcturbogens zur Ausgabe gelangte Arbeit von Abel, Die Aetiologie der Ozäna (Zeitschr. f. Hygiene. XXI. 1. S. 89ff.), nicht abbringen.

[2]) Wer sich für die entzündlichen Erkrankungen der Stirnhöhle interessirt, sei auf die vortrefflichen Arbeiten von Engelmann und Kuhnt verwiesen. Die erstere, unter den Auspicien von Killian entstanden (Arch. für Laryngologie. I. 3. Der Stirnhöhlenkatarrh), ist durch eine umfassende Literaturübersicht besonders werthvoll; die Monographie von Kuhnt („Ueber entzündliche Erkrankungen der Stirnhöhle". 1895) berücksichtigt namentlich die Beziehungen des Leidens zum Sehorgan.

erkennen liess. Gerade dieser Fall ist es auch, bei dem die bakteriologische Untersuchung der in der Stirnhöhle vorhandenen schleimigen Flüssigkeit völlige Sterilität derselben nachwies. Dieser, einen an hypertrophischer Lebercirrhose mit hochgradigem Icterus zu Grunde gegangenen Mann betreffende, Fall zeigt demnach ein mit den hinsichtlich dieses Punktes an der Keilbeinhöhle gemachten Erfahrungen übereinstimmendes Verhalten und erscheint dazu angethan, die dort ausgesprochene Vermuthung, dass in solchen Fällen die in der Säftemasse circulirende Gallenflüssigkeit die Ursache für die in die Nebenhöhlen abgesetzte Flüssigkeitsausscheidung ist, zu bestätigen. In den 5 übrigen Fällen von Stirnbeinhöhlenerkrankung wurden stets Mikroorganismen nachgewiesen, nehmlich 3mal der Fraenkel'sche Diplococcus (7, 19, 54), je einmal der Staphyl. pyog. flav. (8) und Streptococc. pyogen. (79); mit Ausnahme des Falles 7, in welchem der Fraenkel'sche Diplococcus mit dem Bact. coli gleichzeitig gefunden wurde, kamen die genannten Mikroben in Reincultur vor. Bemerkenswerth erscheint es mir, dass es bei keinem der zur Beobachtung gelangten 5 Fälle von Cerebrospinalmeningitis zu einer Erkrankung der Stirnhöhlen gekommen ist; es beweist das, wie verschieden sich diese in ihrer physiologischen Bedeutung und ihrem anatomischen Bau vielfache Uebereinstimmung zeigenden Höhlen bei Erkrankungen des Gesammtorganismus verhalten können und es müssen uns derartige thatsächliche Wahrnehmungen davor warnen, an einer dieser Höhlen gewonnene Erfahrungen auf die anderen zu übertragen. In sehr instructiver Weise erläutern die Richtigkeit dieses Ausspruchs die über die Beziehungen der acuten Pneumonie zu Nasennebenhöhlenerkrankungen angestellten Beobachtungen, die uns darüber belehrt haben, dass die Highmoreshöhle bei dem genannten Leiden in nahezu 50 pCt. der Fälle erkrankt befunden wird und dass auch entzündliche Prozesse der Keilbeinhöhlen zu den häufigeren Vorkommnissen dabei gehören. Im Gegensatz dazu hat sich herausgestellt, dass, wenn gleich absolut genommen die Pneumonie in der Aetiologie der acuten Stirnbeinhöhlenerkrankungen eine immerhin bemerkenswerthe Rolle spielt — es kommen bei meinen 6 Fällen 3mal Pneumonien in Betracht — doch relativ diese Zahl als eine kleine zu bezeichnen ist. Hinsicht-

lich der übrigen Fälle habe ich bereits erwähnt, dass es sich einmal (7) um einen an incarcerirter Hernie, 1mal (9) an hypertrophischer Lebercirrhose verstorbenen Patienten gehandelt hat, während der letzte Fall (8) einen der Lungenschwindsucht erlegenen Kranken betrifft.

Die bei der Untersuchung von Deckglaspräparaten gewonnenen Ergebnisse haben etwas Besonderes nicht zu Tage gefördert, Schnittpräparate habe ich wegen der Spärlichkeit des Materials nicht angefertigt. Bei der Congruenz im makroskopischen Aussehen zweifele ich aber nicht, dass hierbei im Wesentlichen die gleichen Befunde, wie sie sich namentlich an Schnitten durch die entzündete Wandbekleidung der Keilbeinhöhle ergeben haben, zu erheben gewesen wären.

Die Summe der vorstehend mitgetheilten Thatsachen veranlasst zu einigen allgemeinen Bemerkungen, denen hier Raum gegeben sei. In erster Linie ist erwiesen, was übrigens auch aus den mühevollen Untersuchungen Harke's hervorgeht, dass diese den obersten Theil der Athmungswege darstellenden Hohlräume in überraschender Häufigkeit den Sitz von krankhaften Veränderungen bilden, welche die ihnen bisher seitens der Aerzte, wie Anatomen gewordene mangelhafte Berücksichtigung in keiner Weise rechtfertigen. Handelt es sich dabei auch nicht um Erkrankungen, welche mit schweren, Gesundheit und Leben bedrohenden Erscheinungen verknüpft sind, so muss doch die Möglichkeit derartiger Vorkommnisse im Auge behalten werden und wenn ich in dem die Basis für die vorangehenden Auseinandersetzungen bildenden Material auch nur 2 das Auftreten dieser Eventualität illustrirende Fälle (79 und 144) verzeichnet habe, so müsste doch auch eine einzige solche Beobachtung ausreichen, um die Bedeutung der uns beschäftigenden Erkrankungen für den Gesammtorganismus in das richtige Licht zu setzen. Die Zahl der dieses Verhältniss beleuchtenden Fälle lässt sich leicht vermehren, wenn man sein Beobachtungsmaterial einer anderen Altersklasse entnimmt, als ich es der Hauptsache nach gethan habe, ich meine dem Kindesalter. Unter den an sogenannter Pädatrophie verstorbenen Kindern findet man nehmlich keineswegs selten solche, bei denen die Besichtigung der Nasenneben- (und Pauken-) Höhlen Befunde

zu Tage fördert, welche meines Erachtens ausreichen, um das Siechthum und den schliesslichen Eintritt des Todes dieser Kinder zu erklären, ohne dass man genöthigt wäre, auf die, wenn man ehrlich sein will, immer unbefriedigt lassende Diagnose der Pädatrophie zu recurriren. Bereits Harke hat diese Thatsache gewürdigt, und ich kann dieselbe auf Grund verschiedener eigener Erfahrungen am Sectionstisch vollauf bestätigen. Es handelt sich dabei meist um blennorrhoische Prozesse in einer oder beiden Highmoreshöhlen, die ja um diese Zeit der Entwickelung die alleinigen Nasennebenhöhlen darstellen, unter gewöhnlich gleichzeitigem Ergriffensein der Paukenhöhlen. Es kann meines Erachtens keinem Zweifel unterliegen, dass in solchen Fällen von den mit Eiter erfüllten, zudem auch in ihrer Wandbekleidung mehr oder weniger stark alterirten Nebenhöhlen aus eine Infection des Gesammtorganismus statthat und die Kinder einer Art schleichender Sepsis erliegen; kommen dann noch irgend welche frische Organerkrankungen hinzu, wie in dem einen meiner hierher gehörenden Fälle (144), wo die Section lobulär pneumonische Heerde im linken Unterlappen nachwies, dann wird der Exitus beschleunigt[1]). Aber auch bei Erwachsenen können namentlich aus eiterigen Prozessen der Nebenhöhlen schwere Schädigungen der Gesundheit resultiren, ja sie können den Tod des betreffenden Individuums herbeiführen und ich hatte noch jüngst Gelegenheit einen diesen Ausspruch in drastischer Weise erläuternden Fall zu obduciren. Hier war im Anschluss an ein chronisches Empyem der Stirnhöhle eine Thrombophlebitis des oberen Längsblutleiters mit Fortkriechen nach dem Querblutleiter und consecutiver Pyämie entstanden; die Section wies ausserdem einen chronischen Eiterungsprozess in beiden Highmoreshöhlen nach. Solche Ereignisse sind ja zum Glück selten und werden sich, wenn erst die Kenntniss ihres Zusammenhanges mehr Allgemeingut der Aerzte geworden sein wird als jetzt, hoffentlich ganz vermeiden lassen. Sehr viel häufiger

[1]) Die Möglichkeit, dass die genannten Nebenhöhlen-, bezw. Paukenhöhleneiterungen sich erst in dem, durch die auf anderer Aetiologie entstandene Pädatrophie, geschwächten kindlichen Organismus entwickelt haben, muss indess auch berücksichtigt werden. Darüber werden fortgesetzte klinische und anatomische Untersuchungen Aufschluss geben.

ist, wie aus meinen Untersuchungen hervorgeht das umgekehrte Verhalten, dass nehmlich Allgemeinerkrankungen zu acut-entzündlichen Affectionen der Nasennebenhöhlen Anlass geben und in dieser Beziehung haben wir unter den bei uns heimischen Infectionskrankheiten als für das Erkranken der Nasennebenhöhlen bei Erwachsenen besonders verhängnissvoll die acute, fibrinöse Pneumonie kennen gelernt. Für Kinder kommen insbesondere die diesen Altersstufen eigenthümlichen exanthematischen Krankheiten, Scharlach und Masern, so wie die Rachendiphtherie in Betracht. Hat sich aber erst einmal in einer der Nasennebenhöhlen eine Entzündung etablirt, dann kann diese, namentlich bei längerem Bestehen und nach Ablauf des zu ihrer Genese führenden Grundleidens den Charakter einer selbständigen Erkrankung annehmen und in der eben geschilderten Weise auf den übrigen Organismus rückwirken.

Man ist, namentlich unter dem Einfluss der Lehren Zuckerkandl's über diesen Gegenstand, bis in die Jetztzeit hinein, geneigt gewesen, einen grossen Theil der Nasennebenhöhlenentzündungen auf vorangegangene Erkrankungen der Nasenhöhle zurückzuführen und die ersteren als durch Fortleitung von dem Hauptcavum aus bedingt anzusehen. Indess bereits Harke hat in seiner mehrfach angezogenen Monographie sich mit gewichtigen Gründen gegen diese Anschauung erklärt und ich kann mich an der Hand meiner durch klinische Beobachtungen und am Leichentisch gewonnenen Erfahrungen der Harke'schen Beweisführung nur anschliessen[1]). Als in dieser Beziehung am schwersten wiegendes Argument ist meines Erachtens die anatomisch erhärtete Thatsache anzuführen, dass man gerade bei den als acut aufzufassenden Nebenraumerkrankungen das Hauptcavum vollkommen intact antrifft und zwar bei Fällen, welche, bei dem Mangel jeglicher Residuen einer abgelaufenen Erkrankung, den von Zuckerkandl selbst bereits erhobenen Einwand, dass nehmlich der zur Infection der Nebenhöhle führende Prozess des Hauptcavum schon zurückgebildet sein könne, nicht zur Geltung kommen lassen.

[1]) Auf Grund klinischer Beobachtungen hat sich übrigens bereits Siebenmann (s. die oben citirte Arbeit von Kuchenbäcker) zu der gleichen Auffassung bekannt.

Ich habe auf diesen Punkt an mehreren Stellen dieser Abhandlung hingewiesen und mich dahin ausgesprochen, dass wir in dem Gros der entzündlichen Nebenhöhlenerkrankungen durchaus selbständige, völlig unabhängig von Nasenhöhlenaffectionen entstandene Erkrankungen zu erblicken haben und will hier nur als Stütze für die Richtigkeit dieser Anschauung den Umstand anführen, dass ich bei der Gesammtzahl meiner auf diesem Gebiete angestellten Untersuchungen überhaupt nur 9 Fälle von Erkrankungen der eigentlichen Nasenhöhle angetroffen habe, von denen 5 obendrein, was nicht unwichtig erscheint, vollkommen intacte Nebenhöhlen aufwiesen. Es handelte sich dabei einmal um die als Ulcus septi perforans bekannte Erkrankung, 5mal um mehr oder weniger hochgradige Leistenbildung am Septum narium, einmal um eine ganz enorme lappige Hyperplasie des Ueberzugs der unteren Muscheln, einmal um die bereits oben erwähnte Rhinit. chronica atrophic. foetida und einmal (144) um eine mit doppelseitiger Highmoreshöhlenentzündung combinirte, diffuse, acute Entzündung der Nasenschleimhaut. Abgesehen von den beiden letzterwähnten Fällen, von denen meines Erachtens nur der eine, mit „Ozäna“ complicirte die Möglichkeit des Uebergreifens der Erkrankung von der Haupthöhle auf die Nebenräume zulässt, während es sich bei den anderen sehr wohl um einen gleichzeitig am Cavum narium und den Nebenhöhlen zum Ausbruch gelangten acuten Prozess gehandelt haben dürfte, hatten wir es nur mit Septumleisten, also mit Bildungsanomalien zu thun, die es im höchsten Grade unwahrscheinlich machen, an einen Causalnexus zwischen ihnen und den in den betreffenden Fällen beobachteten Nebenraumerkrankungen zu denken.

Für die Aetiologie der, namentlich chronischen, blennorrhoischen Prozesse der Highmoreshöhle ist von den Aerzten mit Vorliebe ein Moment herangezogen worden, das für die Entstehung der gleichen Zustände in den übrigen Nebenhöhlen aus anatomischen Gründen nicht in Betracht kommen kann, ich meine die krankhaften Veränderungen der an die Kieferhöhle angrenzenden Zähne und deren Alveolen. So äussert sich einer der letzten Bearbeiter dieses Gegenstandes, Zarniko, in seinem 1894 erschienenen, durch die Präcision der

Darstellung ausgezeichneten Lehrbuch „als nachbarliche Entzündungsheerde, von denen aus die Kieferhöhlenschleimhaut per contiguitatem erkranken kann, kommen vorzugsweise Erkrankungen von Backzahnwurzeln und -Alveolen in Betracht“. Freilich macht Zarniko gleich eine Einschränkung, indem er hinzufügt „ob das Kieferhöhlenempyem von hier aus oder fortgeleitet von der Nasenhöhle entsteht, harrt noch der definitiven Erledigung durch eine grössere Statistik“. Auch Zuckerkandl glaubt dem dentalen Ursprung der Kieferhöhlenempyeme einen grösseren Antheil zuerkennen zu müssen, als dem nasalen, „denn unter den in der Literatur verzeichneten Fällen von Empyema antri Highmoris könne, vorausgesetzt, dass Irrthümer nicht mit untergelaufen sind, in nur 25 pCt. der nasale Ursprung sicher gestellt werden“. Auch in dieser Beziehung ist Harke zu einer von der eben vorgetragenen abweichenden Anschauung gekommen und meine eigenen Erfahrungen zwingen mich, Harke durchaus Recht zu geben. Die Leichenuntersuchungen sind ja in dieser Beziehung weitaus maassgebender, als die klinische Beobachtung, denn sie gestatten in eingehendster Weise, diese am Lebenden für die directe Betrachtung unzugängliche Höhle mit ihrer Nachbarschaft in Augenschein zu nehmen und obwohl ich bei allen zu meiner Beobachtung gelangten Fällen von Kieferhöhlenentzündung und ganz besonders bei den schon makroskopisch als Empyem imponirenden auf das Verhalten der Alveolen und Zähne sorgfältigst geachtet habe, ist es mir doch nur 2mal gelungen (82, 49) einen Befund zu erheben, der die Annahme eines dentalen Ursprungs für die in diesen Fällen aufgedeckte Kieferhöhleneiterung rechtfertigte. Hier war ein cariöser zweiter Back-, bezw. Eckzahn vorhanden, nach dessen Entfernung eine directe Communication zwischen der entsprechenden Alveole und dem Antrum nachgewiesen werden konnte. In allen anderen hierher gehörigen Fällen von eitrigen Ergüssen im Antrum erwiesen sich die Zähne entweder ganz intact oder man hatte es mit bereits zahnlosen Kiefern zu thun oder aber es bestand Caries der Krone und die zugehörige Wurzel und erst recht die Alveole war unversehrt. So wenig es mir nun etwa in den Sinn kommt, die dentale Aetiologie der Kieferhöhlenentzündung, speciell der Empyeme, in Abrede zu stellen, so sehr muss ich doch anderer-

seits in Uebereinstimmung mit Harke und unter voller Anerkennung der von ihm vorgebrachten Gründe betonen, dass dieses Moment für die Aetiologie dieser Erkrankung entschieden erheblich überschätzt wird. Ich bin vielmehr der Ansicht, dass in einer grossen Zahl von Fällen auch die eitrigen Kieferhöhlenentzündungen selbständige, sich unabhängig von pathologischen Zuständen der Nachbarschaft entwickelnde Erkrankungen darstellen und dass für ihre Pathogenese gewissen Allgemeinerkrankungen eine bei Weitem grössere Rolle zufällt, als das bisher angenommen wurde. Es wird zur Entscheidung dieses Punktes noch fortgesetzter anatomischer und klinischer Untersuchungen bedürfen und namentlich bei der Beobachtung am Krankenbett nothwendig sein, durch Erhebung einer sorgfältigen Anamnese nach etwa vorangegangenen Infectionskrankheiten zu fahnden, selbstverständlich aber die Nasenhöhle und den zahntragenden Kiefertheil nicht ausser Acht zu lassen.

Die von Zarniko in seinem Lehrbuch aufgeworfene Frage, ob es schleichend einsetzende Empyeme in den Nebenhöhlen giebt, bin ich an der Hand des zu meiner Verfügung stehenden Beobachtungsmaterials nicht mit Sicherheit zu beantworten im Stande. Ich sehe aber in den vorliegenden Thatsachen keinen gegen eine solche Möglichkeit sprechenden Grund, ja ich möchte sogar behaupten, dass ein Umstand sehr zu Gunsten einer derartigen Annahme spricht, d. i. nehmlich das Fehlen von klinischen, auf eine Erkrankung der Nebenhöhlen hinweisenden Erscheinungen auch in solchen Fällen, wo die Section die Zeichen einer bereits länger bestehenden Entzündung mit Eiterbildung in einer oder der anderen der Nebenhöhlen, besonders den Kieferhöhlen nachweist.

Dass sich ein gewisser Theil der zur Wahrnehmung gelangenden Nebenhöhleneiterungen an vorangegangene acute Entzündungen anschliesst, wie gleichfalls Zarniko bemerkt, darf als unbestritten gelten. Dabei muss gleich hinzugefügt werden, dass diese acut einsetzenden Prozesse schon von vornherein zur Eiterbildung Anlass geben können, so dass man es mit einem primären Empyem der betreffenden Höhle zu thun hat; in anderen Fällen ist es dagegen sehr wohl denkbar, dass ein zunächst schleimiger oder seröser Erguss

erst allmählich eitrig wird, ohne dass es des Hinzutretens eines anderen Mikroorganismus, als des der ursprünglichen Erkrankung zu Grunde liegenden bedarf. Gerade in dieser Beziehung haben die systematisch betriebenen bakteriologischen Untersuchungen, über welche ich eingehend berichtet habe, erwünschten Aufschluss gebracht, denn sie haben uns darüber belehrt, dass ein und derselbe Mikroorganismus bald zur Bildung eines serösen, bald eines serös-eitrigen, bald endlich eines rein eitrigen Ergusses führen kann, ohne dass uns die Bedingungen, warum das eine oder andere Ereigniss eintritt, auch nur annähernd bekannt wären.

Die wechselnde Virulenz, die Menge der jeweils angesiedelten Keime, die Tiefe, bis zu welcher sie in das Gewebe eindringen und in letzter Instanz sicher die individuelle Disposition dürften wohl diejenigen Momente sein, die hier in Betracht gezogen zu werden verdienen.

Auf diese Factoren wird man auch recurriren müssen, um eine Erklärung dafür zu finden, warum eine Nasennebenhöhlenentzündung einmal zur Ausheilung kommt, das andere Mal chronisch wird. Jedenfalls ist gerade nach dieser Richtung hin noch ein eingehendes bakteriologisches Studium, das aber nur am Lebenden betrieben werden kann, nöthig; vielleicht setzt uns der Nachweis bestimmter Mikroorganismen in den betreffenden Exsudaten in den Stand, späterhin die einzelnen Fälle hinsichtlich ihrer Verlaufsdauer und Heilungsfähigkeit besser zu beurtheilen, als das bis jetzt möglich ist. Wir sind gegenwärtig nicht in der Lage, uns im concreten Falle darüber zu äussern, ob und wann ein Empyem der Nebenhöhlen ausheilen wird und es scheint mir erforderlich, bei der Entscheidung dieses, für die Praxis wichtigen Punktes sich der bakteriologischen Diagnostik mehr zu bedienen, als das bislang geschieht. Es wäre sehr wohl denkbar, dass Staphylo- oder Streptokokkenentzündungen, bezw. Empyeme eine andere prognostische Beurtheilung erfahren müssen, als die Pneumokokkeneiterungen der Nebenhöhlen und es ist wünschenswerth, hierfür bestimmte Anhaltspunkte zu gewinnen.

Die Virulenz der aus den Nebenhöhlen gezüchteten Bakterien[1])

[1]) Hinsichtlich des von mir als „Bacillus mucosus capsulatus“ bezeichneten Mikroben behalte ich mir speciellere Mittheilungen vor.

war bei meinen Untersuchungen eine sehr schwankende. Das gilt sowohl für die verschiedenen Eiterkokken, als für den Fraenkel'schen Diplococc. lanceol.; einzelne Male erwiesen sich dieselben als hochpathogen, während in anderen Fällen erst eine mehrfache Passage der betreffenden Mikroben durch den Thierkörper erforderlich war, um sie virulent zu machen. In dieser Beziehung verhalten sich also die in den Nebenhöhlen nachgewiesenen, als pathogen bekannten Mikroben ganz ähnlich wie die beispielsweise im weiblichen Genitalapparat oder in der Mundrachenhöhle unter normalen oder pathologischen Verhältnissen gezüchteten, entsprechenden Bakterienarten. Es wäre verkehrt, darum die pathogene Bedeutung derselben im einzelnen Falle in Frage zu ziehen. Inwieweit sie aber die klinische Symptomatologie der Nebenhöhlenerkrankungen zu beeinflussen vermögen, darüber müssen fortgesetzte Untersuchungen in der angedeuteten Richtung Aufschluss geben.

„Von allen Nebenraumerkrankungen der oberen Athmungswege kommen einstweilen wohl noch die wenigsten zur Diagnose; diesen Eindruck hat man jedenfalls bei Sectionen dieses Gebietes." Diesem Ausspruch Harke's (a. a. O. S. 18) schliesse ich mich auf Grund meiner Obductionsergebnisse durchaus an. Unter der grossen Zahl der bei meinen Autopsien nachgewiesenen Nasennebenhöhlenerkrankungen war nur bei einem einzigen (139), einem an ulceröser Phthise verstorbenen Mann, bekannt, dass er bei Lebzeiten seit längerer Zeit an reichlichem Ausfluss aus der Nase gelitten habe. Anamnestische Angaben über die Art der Entstehung und den Verlauf dieses Leidens vermochte indess der Patient nicht zu machen. Die Section wies bei ihm, bei intacter Nasenhöhle, ein zähes, schleimig-eitriges Exsudat in beiden Highmoreshöhlen nach. Ich zweifle indess nicht daran, dass, wenn man sich nicht darauf beschränken würde, die Nasenhöhle nur bei dem Bestehen von auf eine Affection dieses Organs direct hinweisenden subjectiven Beschwerden einzelner Individuen zu untersuchen, sondern systematisch, zum mindesten in allen Erkrankungsfällen der Athmungswege, mit einer Betrachtung des Naseninnern zu beginnen und erst danach die Percussion und Auscultation der Brustorgane folgen zu lassen, dass, sage ich, dann auch klinisch manche Nasen- und Nasennebenraumerkrankung

bekannt werden würde. Und wenn man nach erhobenem positiven Befund bei solchen Personen dann auf Nasenerscheinungen examinirt, wird man auch sicher in so manchem Fall Auskunft über Beginn und Weiterentwickelung der Erkrankung erhalten.

Denn sowohl darüber, als auch in Betreff, wenn ich so sagen darf, pathognomonischer, diagnostisch für das Bestehen von Erkrankungen der einzelnen Nebenhöhlen brauchbarer Symptome sind unsere Kenntnisse noch höchst lückenhaft. Am besten sind wir verhältnissmässig über die namentlich chronisch-eitrigen Prozesse der Highmoreshöhle orientirt, während meines Erachtens alle Bestrebungen, bestimmte Krankheitsbilder für die entsprechenden oder verwandten Zustände der Stirn- und Keilbeinhöhle aufzustellen, noch weit davon entfernt sind, ihr Ziel erreicht zu haben.

Jetzt, wo wir wissen, wie häufig beispielsweise im Verlauf der Pneumonie, der Lungenschwindsucht, bei sonst am Körper bestehenden Eiterungsprozessen Nebenhöhlenerkrankungen auftreten, wird es unsere Pflicht sein, durch sorgfältige, auf dieses Körpergebiet gerichtete Beobachtungen festzustellen, ob nicht auch klinisch verwerthbare, ein Ergriffensein einer oder der anderen Nebenhöhle anzeigende Erscheinungen auftreten und sich durch die objective Untersuchung der Nasenhöhle erkennen lassen.

Ich möchte bei dieser Gelegenheit eines, wenigstens zuweilen ohne besondere Schwierigkeiten zu erhebenden Befundes gedenken, der sich auf in der Gegend des Infundibulum auftretende Wulstungen und Verdickungen bezieht und dem von manchen Seiten eine ätiologische Bedeutung für Erkrankungen der Highmoreshöhle in dem Sinne zuerkannt wird, dass letztere durch die erstgenannten Veränderungen bedingt sein sollten. Ich bin mit Harke der Ansicht, dass das umgekehrte Verhalten das gewöhnliche ist und dass durch den Reiz des austretenden Exsudates der Schleimhautüberzug an dieser Stelle in Mitleidenschaft gezogen wird. Dafür spricht, wie ich denke, der Umstand, dass die in Rede stehende Veränderung bei acuten Entzündungen so gut wie ausnahmslos vermisst wird und sich fast ausschliesslich bei länger bestehenden Eiterungsprozessen vorfindet.

In umgekehrter Weise ist von manchen Seiten bei einem anderen Befund, der die als Polypen bezeichneten Bildungen

betrifft, argumentirt worden, indem sich diese in Fällen von bereits bestehenden Nebenhöhleneiterungen entwickeln und also gewissermaassen als Folgezustand dieser letzteren angesehen werden sollten. Ich halte eine derartige einseitige Auffassung für unbedingt falsch und durch die vorstehend mitgetheilten Thatsachen in keiner Weise gestützt; ich selbst habe unter den zahlreichen autoptisch nachgewiesenen Nebenhöhlenerkrankungen, von denen einzelne, wie aus der Beschaffenheit des Inhalts und der Wandbekleidung kenntlich war, auf ein längeres Bestehen des Leidens schliessen liessen, nicht ein einziges Mal Schleimpolypen angetroffen und das hätte unzweifelhaft der Fall sein müssen, wenn ein derartiger Causalnexus die Regel bilden würde.

Ich bin also der Ansicht, dass uns der Nachweis von Polypen in der Nasenhöhle in keiner Weise berechtigt, auf vorangegangene Nebenraumerkrankungen zu schliessen und glaube andererseits, dass mit dem Auftreten solcher Geschwülste in der Nasenhöhle ein disponirendes Moment für das Entstehen entzündlicher Nebenhöhlenerkrankungen gegeben ist. Als Stütze für die Richtigkeit dieser Anschauung möchte ich eine Beobachtung anführen, bezüglich deren ich übrigens verabsäumt habe, mir besondere Notizen zu machen [1]).

In dem betreffenden Falle waren ausgesprochene klinische, auf eine Undurchgängigkeit der Nase hinweisende, angeblich durch Polypen bedingte Symptome vorhanden gewesen. Die Section wies eine schwere Erkrankung beider Nasenhöhlenhälften nach. Namentlich rechts war der mittlere Nasengang von einem mächtigen, breitbasigen, in der ganzen Ausdehnung des Ganges entspringenden papillären Fibrom eingenommen, dessen freies hinteres Ende in Form einer gewaltigen kugligen Protuberanz in den Nasenrachenraum hineinragte, diesen fast vollständig ausfüllend. Links bestanden die gleichen Veränderungen in geringerem Grade. Die Bekleidung beider Highmoreshöhlen zeigte ein Conglomerat halbkugliger, derber, als ächte Tumoren imponirender Anschwellungen, deren mikroskopische Untersuchung ergab, dass es sich um durch Auseinanderdrängung der Stromafibrillen entstandene, von einer feinkörnig geronnenen Masse erfüllte, umfangreiche Hohlräume handelte, denen jede Spur eines Epithelbelags fehlte. Das Oberflächenepithel der Antrumbekleidung war vollkommen intact.

[1]) Dieser Fall ist in der anhangsweise gegebenen Zusammenstellung nicht mit aufgeführt.

Hier hatte man es unzweifelhaft mit consecutiven Veränderungen der Highmoreshöhle zu thun, welche sich im Anschluss an die mit einer hochgradigen Raumbeengung einhergehenden, speciell den mittleren Gang betreffenden Neubildungen im Cavum narium entwickelt hatten.

Schliesslich möchte ich noch eines Punktes gedenken, dessen Kenntniss mir praktisch nicht gleichgültig erscheint. Es wird nicht selten von Nasenärzten behauptet, dass entzündliche Prozesse der Nase und ihrer Nebenhöhlen zu einem Uebergreifen auf die knöchernen Wände und zu Caries und Nekrose derselben führen können. Diese Angaben stützen sich durchgehends auf klinische Befunde, welche mit Hülfe von Sondenuntersuchung der erkrankten Abschnitte festgestellt sind. Bei der Zartheit der in Betracht kommenden Schleimhäute unterliegt es für mich keinem Zweifel, dass in solchen Fällen regelmässig Continuitätstrennungen der Schleimhaut erzeugt werden, durch welche hindurch die Sonde auf den dann natürlich blossliegenden Knochen dringt. Ich kann nach eigenen klinischen und anatomischen Erfahrungen nur bemerken, dass ich derartigen, das knöcherne Gerüst der Nase und ihrer Nebenhöhlen betreffenden Veränderungen nur bei Tuberculose und Syphilis dieses Organs begegnet bin. Der anatomische Beweis für das Vorkommen den Knochen destruirender Prozesse auf anderer als der eben angeführten Aetiologie[1]) ist meines Wissens bisher nicht erbracht. Man wird daher gut thun, sich gegentheiligen Angaben gegenüber einstweilen skeptisch zu verhalten.

Auf die Behandlung der Nasennebenhöhlenerkrankungen einzugehen, liegt ausserhalb des Rahmens dieser Untersuchungen. Der Zweck derselben würde aber reichlich erfüllt sein, wenn es mir gelungen wäre, das Interesse weiterer ärztlicher Kreise für dieses Krankheitsgebiet zu erwecken und fortgesetzte Studien zu veranlassen, die es sich namentlich zur Aufgabe machen, Anhaltspunkte für eine möglichst frühzeitige Erkenntniss der in Frage kommenden Krankheitsprozesse zu gewinnen. Ich zweifle nicht, dass dann auch die Therapie und Prophylaxe der letzteren aus den vorstehend mitgetheilten pathologisch-anatomischen und ätiologischen Thatsachen Vortheil ziehen wird. —

[1]) Von den durch Lepra bedingten Zerstörungen sehe ich hier ab.

Anhang.

Zusammenstellung der Sectionsbefunde.

Laufende No.	Anatomische Diagnose	Nasennebenhöhlenbefunde
1. 66jähr. Mann.	Endocardit. ulceros., Ren. granul.	Negativ.
2. 56jähr. Mann.	Carcinoma ventriculi.	Negativ.
3. 55jähr. Mann.	Phthis. pulmon.	Negativ.
4. 45jähr. Mann.	Phthis. pulmon.	Negativ.
5. 76jähr. Mann.	Prostatahypertrophie, Cystit.	Negativ.
6. 34jähr. Frau.	Cholecystit. calculos. perforat. in cavum abdominis.	In der Keilbeinhöhle fadenziehendes Secret.
7. 42jähr. Mann.	Hernia inguinal. sin. incarcerat.	Stirnhöhle mit gewulsteter, von schleimigem Secret bedeckter Schleimhaut; in der linken Keilbeinhöhle flüssiges Blut, in der Highmoreshöhle blutig-schleimiges Secret.
8. 41jähr. Mann.	Phthis. pulmon.	In der Stirnhöhle schleimig-eitriges Secret; Keilbeinhöhle geräumig; an der äusseren Wand der linken Hälfte nahe dem Dach des Sinus eine erbsengrosse dünnwandige Cyste. An der vorderen Wand der linken Highmoreshöhle eine breitbasig aufsitzende, gut erbsengrosse Cyste mit bräunlich-schwarzem Inhalt.
9. 46jähr. Mann.	Cirrhos. hepat. hypertroph.	Sämmtliche Nebenhöhlen mit stark icterisch gefärbter Schleimhaut; in der linken Stirnhöhle wenig schleimiges, in der rechten Kieferhöhle dünnflüssiges, stark icterisches Secret.
10. 20jähr. Mann.	Phthis. pulm. progressa.	In der linken Highmoreshöhle rahmiger Eiter.
11. 47jähr. Mann.	Phthis. pulm. et intestin.	In der Keilbeinhöhle etwa 2—3 ccm schleimig-eitriges Secret.
12. 47jähr. Mann.	Carcinoma ventriculi.	Auf der Schleimhaut beider Keilbeinhöhlen, am Boden derselben, eine frische linsengrosse, hellrothe Blutung.
13. 47jähr. Frau.	Peritonit. p. exstirpat. uteri.	Negativ.
14. 35jähr. Mann.	Peritonitis post appendicitid. vermiform.	Negativ.
15. 16jähr. Mann.	Intoxicatio p. kali chloric.	In der Keilbeinhöhle chocoladefarbige Flüssigkeit.
16. 16jähr. Mann.	Tuberculos. pulm. utr. inveterat.	Negativ.

Laufende No.	Anatomische Diagnose	Nasennebenhöhlenbefunde
17. 58jähr. Frau.	Stenos. mitral. inveterat. et sequelae.	Negativ.
18. 41jähr. Mann.	Tuberculos. pulm. progress.	An der vorderen Wand der linken Highmoreshöhle ein leistenartiger Knochenvorsprung.
19. 61jähr. Mann.	Pneumonie des rechten Lungenunterlappens.	In der Stirn- und beiden Keilbeinhöhlen schleimiges Secret in geringer Menge. In der rechten Highmoreshöhle etwa 1 Theelöffel trüben Exsudats. Von der äusseren Wand derselben ein gestielter cystischer Tumor ausgehend.
20. 28jähr. Frau.	Pelveoperitonit. saccut. p. graviditat. tubariam ruptam.	In der Keilbein- und beiden Highmoreshöhlen trübe Flüssigkeit in geringer Menge.
21. 62jähr. Mann.	Fractura complicata femoris dextr.; Amputat.	Negativ.
22. 45jähr. Mann.	Phthis. pulmon.	Negativ.
23. 32jähr. Mann.	Phthis. pulmon.	Negativ.
24. 54jähr. Frau.	Hernia umbilical. incarcerat. gangraenos.	Starkes Oedem der Schleimhaut beider Highmoreshöhlen.
25. 58jähr. Mann.	Pyonephros. sin.	Negativ.
26. 44jähr. Mann.	Fractur. coll. femor., Thromb. ven. cavae.	Negativ.
27. 57jähr. Frau.	Apoplexia cerebri.	In der linken Highmoreshöhle etwa ½ Theelöffel geruchlosen dickflüssigen Eiters.
28. 43jähr. Frau.	Carcinoma uteri.	Negativ.
29. 68jähr. Mann.	Carcinoma recti.	Stirnhöhle mit rostbrauner Schleimhaut. In der rechten Highmoreshöhle etwa 1 Theelöffel geruchlosen Eiters. Kiefer zahnlos.
30. 49jähr. Frau.	Phthis. pulm., laryng. et intestin.	In der linken Highmoreshöhle etwas blutige Flüssigkeit; grössere Gerinnsel in der Nasenhöhle.
31. 48jähr. Mann.	Apoplexia cerebri.	Negativ.
32. 47jähr. Mann.	Phthis. pulm. progressa.	Negativ.
33. 60jähr. Mann.	Phthis. pulm.	Negativ.
34. 52jähr. Frau.	Renes granulati.	In der linken Highmoreshöhle eitiges, geruchloses Exsudat; Schleimhaut erheblich verdickt, vascularisirt, stellenweise polypös gewulstet. In der Umgebung des Hiatus semilunar. hämorrhagische, polypöse breitbasig aufsitzende Verdickungen. Der 2. obere Backzahn fehlt, Alveolarrand glatt. Der erste Mahlzahn durch einen losen Stumpf ersetzt. Von der Alveole auch unter Gewaltanwendung nicht in die Highmoreshöhle zu gelangen.

Laufende No.	Anatomische Diagnose	Nasennebenhöhlenbefunde
35. 56jähr. Frau.	Carcinoma uteri.	Negativ.
36. 68jähr. Mann.	Bronchit. putrida.	Negativ.
37. 22jähr. Mann.	Ruptura traumat. vesicae urinar.	Negativ.
38. 61jähr. Mann.	Renes granulat.	In der linken Highmoreshöhle gut 1 Theelöffel bouillonartiger Flüssigkeit. Alveolarfortsatz bis auf 2 Wurzelstümpfe zahnlos. Keine Communication zwischen Alveolen und Antrum.
39. 13 Mon., weibl.	Rachitis.	Negativ.
40. 37jähr. Mann.	Ileus paralyticus, Hernia scrotal. duplex.	In beiden Highmoreshöhlen blutig gefärbte Flüssigkeit.
41. 43jähr. Mann.	Carcinoma ventriculi.	Negativ.
42. 78jähr. Mann.	Hypertrophia prostatae, Cystitis.	Negativ.
43. 35jähr. Mann.	Bronchit. putrida.	In der sehr geräumigen Keilbeinhöhle ein erbsengrosser Schleimballen; an der tiefsten Stelle des Sinus etwas klares Secret.
44. 27jähr. Mann.	Phthis. pulm.	In der Keilbein- und beiden Highmoreshöhlen wasserhelle Flüssigkeit.
45. 31jähr. Mann.	Pneumon. fibrinos. lob. infer. pulm. dextr.	Negativ.
46. 75jähr. Mann.	Hernia inguinal. dextr. incarcerat.	In der Keilbeinhöhle sulziges Exsudat; an der unteren Wand der rechten Highmoreshöhle eine langgestreckte, breitbasig aufsitzende Cyste.
47. 60jähr. Mann.	Phthis. pulm. et intestin.	Negativ.
48. 61jähr. Mann.	Alcoholism. chron.	An der hinteren Wand der linken Highmoreshöhle 2 breitbasig aufsitzende, dünnwandige, durchscheinende, vascularisirte Cysten.
49. 49jähr. Mann.	Marasmus, Decubitus.	In der rechten Highmoreshöhle zäher, eingedickter Eiter. Der rechte Eckzahn abgebrochen, Wurzelstumpf rauh. Nach Extraction desselben erweist sich directe Communication zwischen Antrum und Alveole.
50. 23jähr. Mann.	Pyaemia occulta.	Negativ.
51. 77jähr. Mann.	Hypertrophia prostatae, Cystit.	In der rechten Highmoreshöhle stinkender Eiter. Antrum sehr geräumig, Wandbekleidung schmutzigschiefrig, um mehr als das Doppelte der normalen verdickt. Oberkiefer bis auf einen noch festsitzenden Zahn, dessen Alveole intact, zahnlos.
52. 45jähr. Mann.	Phthis. pulm. et laryng.	In der linken Keilbeinhöhle mit flockigen Gerinnseln untermischtes trübes Exsudat; Wandbekleidung beträchtlich geschwollen, trübe.

Laufende No.	Anatomische Diagnose	Nasennebenhöhlenbefunde
53. 45jähr. Mann.	Obliterat. cavi pleur. utr. et sequelae.	An der unteren und hinteren Wand der rechten Highmoreshöhle 3 je kirschkerngrosse, dünnwandige Cystchen mit schleimig-wässrigem Inhalt.
54. 39jähr. Mann.	Pneumon. lob. infer. utr. (hepatis. rubr.), lob. sup. sin. (hepatis. gris.).	Starkes Oedem der Auskleidung der linken Stirnhöhle, von deren Innenfläche sich wasserklare Flüssigkeit abstreifen lässt. Die gleiche Flüssigkeit in der Keilbeinhöhle, deren Mucosa intact ist.
55. 52jähr. Mann.	Cirrhos. hepat. atroph.	Negativ.
56. 84jähr. Frau.	Fract. coll. femor. sin. extracapsul.	Negativ.
57. 40jähr. Mann.	Tuberculos. uro-genital.	Negativ.
58. 49jähr. Mann.	Cirrhosis hepatis atroph.	Ulcus septi perforans (Nebenhöhlen intact).
59. 55jähr. Mann.	Renes granulati.	In der rechten Highmoreshöhle gut 1 Esslöffel eines grösstentheils entfärbten, einen grünlichen Schimmer darbietenden Blutergusses; in der linken Highmoreshöhle gut 1 Theelöffel dunklen flüssigen Blutes.
60. 44jähr. Frau.	Ileus durch peritonitische Stränge.	Negativ.
61. 60jähr. Mann.	Apoplexia cerebri.	Negativ.
62. 77jähr. Frau.	Combustio gravis.	Negativ.
63. 47jähr. Mann.	Phthis. pulm.	Negativ.
64. 45jähr. Mann.	Syphilis constitutional. Adenit. gummosa peritracheal.	Negativ.
65. 35jähr. Mann.	Pneumon. fibrinos. lob. super. dextr. (Uebergang der rothen in die graue Hepatisation).	Cystische Geschwülste in beiden Highmoreshöhlen.
66. 24jähr. Mann.	Phthis. pulm. et laryng.	Negativ.
67. 34jähr. Frau.	Endometrit. diphtherica puerperal., Thrombophlebit. v. cavae et iliac. comm.	Eitrige Infiltration der Rachenmandel.
68. 72jähr. Frau.	Bronchopneumon. recentes.	Negativ.
69. 50jähr. Mann.	Renes granulati.	Rechte Highmoreshöhle mit Oedem der Wandbekleidung und geringer Menge schleimig-wässrigen Ergusses.
70. 36jähr. Mann.	Phthis. pulm.	Negativ.

Laufende No.	Anatomische Diagnose	Nasennebenhöhlenbefunde
71. 36jähr. Mann.	Phthis. pulm. laryng. et tracheae.	Schleimhaut der rechten Highmoreshöhle rostgelb.
72. 23jähr. Mann.	Phthis. pulm.	Negativ.
73. 41jähr. Mann.	Tuberculose.	Keilbeinhöhle geräumig, Wandüberzug geschwollen und leicht icterisch gefärbt, im Lumen schleimiges Secret in geringer Menge. In der rechten Highmoreshöhle rahmiger stinkender Eiter; in der linken nicht fötide, flockenuntermischte Flüssigkeit. Rechter Eck- und 1. Backzahn mit fehlender Krone; linker 1. Backzahn cariös.
74. 20jähr. Mann.	Phthis. pulm.	An der vorderen Wand der linken Highmoreshöhle eine gestielte Cyste.
75. 50jähr. Mann.	Phthis. pulm.	Negativ.
76. 31jähr. Frau.	Peritonit. purulenta (Ausgangspunkt unklar).	In der rechten Highmoreshöhle dünnflüssige, trübe, geruchlose Flüssigkeit. Oberkieferzähne rechts mit defecten Kronen.
77. 69jähr. Mann.	Pneumonie des rechten Unterlappens.	Negativ.
78. 42jähr. Mann.	Carcinoma oesophagi.	Crista septi narium.
79. 44jähr. Frau.	Phlegmone thorac.	In der Keilbeinhöhle schleimig-eitriges Exsudat. In der rechten Highmoreshöhle trüb-röthlicher, mit Flocken untermischter Inhalt. Wandbekleidung am Uebergang der inneren in die hintere Wand stark geschwollen, zottig, unter dem Wasserstrahl flottirend. Umgebung stark ödematös.
80. 29jähr. Frau.	Stenos. mitralis et sequelae.	Negativ.
81. 53jähr. Mann.	Fracturae complicatae multiplic. partim suppuratae.	Crista septi narium. In der linken Highmoreshöhle zähflüssiger, flockiger Inhalt. Schleimhaut erheblich verdickt und geröthet. 2 Schneidezähne mit cariöser Krone; Eck- und 1. Backzahn fehlend.
82. 17jähr. Mann.	Phthis. pulm. ulcerosa.	In der linken Highmoreshöhle dünnflüssiger, geruchloser, trüber Inhalt. Caries des 2. Backzahns, dessen Alveole mit dem Antrum communicirt. An der hinteren Antrumwand und am Uebergang dieser in den Höhlenboden ist die Mucosa höckrig ödematös.
83. 61jähr. Mann.	Carcinoma pylori exulcerat.	Negativ.
84. 48jähr. Mann.	Phthis. pulm. laryng., intestini.	Negativ.
85. 47jähr. Frau.	Renes granulati.	Keilbeinhöhle mit stark gerötheter, von Hämorrhagien besetzter Schleimhaut und schmierigem, der rechten Wand anhaftendem Belag. In der linken Highmoreshöhle beträchtliche Mengen blutig-schleimiger Flüssigkeit.

Laufende No.	Anatomische Diagnose	Nasennebenhöhlenbefunde
86. 35jähr. Frau.	Sypbilis constitutional.	Negativ.
87. 25jähr. Mann.	Phthis. pulm.	Negativ.
88. 57jähr. Frau.	Caries oss. sacri.	Rhinit. chron. atrophic. foetida. An der Wandbekleidung der Keilbeinhöhle schmierig-eitriger Belag. In der rechten Highmoreshöhle fadenziehende trüb-eitrige Flüssigkeit.
89. 44jähr. Mann.	Phthis. pulm.	Frische Hämorrhagien an der Aussenwand der linken Highmoreshöhle.
90. 39jähr. Mann.	Phthis. pulm.	Crista septi narium. In der rechten Highmoreshöhle trübes Exsud.; Schleimhaut diffus geschwollen, glasig.
91. 33jähr. Mann.	Phthis. pulm.	Negativ.
92. 62jähr. Mann.	Pericardit.	Negativ.
93. 31jähr. Mann.	Phthis. pulm.	In der rechten Highmoreshöhle bis zum Niveau des Hiatus semilunar. stehender rahmiger Eiter. Der 2. obere rechte Schneidezahn cariös.
94. 26jähr. Mann.	Phthis. pulm.	Negativ.
95. 36jähr. Mann.	Phthis. pulm.	Negativ.
96. 37jähr. Mann.	Phthis. pulm.	Negativ.
97. 33jähr. Mann.	Phthis. pulm.	Negativ.
98. 18jähr. Mann.	Peritonit. perforat.	Negativ.
99. 41jähr. Frau.	Phthis. pulm et laryng.	Negativ.
100. 72jähr. Mann.	Hypertrophia prostatae et sequelae.	Negativ.
101. 41jähr. Mann.	Peritonit. p. incarcerat. intern.	Negativ.
102. 59jähr. Frau.	Renes granulati.	Negativ.
103. Mann.	Pneumon. fibrinos. haemorrhag. lob. sup. d. (rothe Hepatisation).	Keilbein- und rechte Highmoreshöhle mit sulzig-ödematöser Beschaffenheit der Wandbekleidung.
104. 36jähr. Mann.	Tuberculos. vertebrar.	In der linken Highmoreshöhle, deren Wandbekleidung ödematös ist, schleimig-eitriges Secret.
105. 48jähr. Frau.	Phthis. pulm.	Linke Highmoreshöhle mit rahmigem Eiter erfüllt. Auskleidung stark ödematös, mit heerdweiser Bildung von Wülsten. (Am gehärteten Präparat noch 7 mm im Durchmesser.) Rechts der gleiche Befund, Oedem der Mucosa etwas geringer. Oberkiefer rechts zahnlos; links 2 übrigens intacte Zähne vorhanden.

Laufende No.	Anatomische Diagnose	Nasennebenhöhlenbefunde
106. 65jähr. Frau.	Arterioscleros. universal.	Negativ.
107. 29jähr. Mann.	Pneumon. fibrinos. pulm. sin. totius.	Negativ.
108. 58jähr. Mann.	Phthis. pulm.	Negativ.
109. 50jähr. Mann.	Carcinoma oesophagi.	Crista septi narium.
110. 21jähr. Frau.	Intoxicatio per acid. carbol.	Negativ.
111. 30jähr. Mann.	Phthis. pulm.	Negativ.
112. 59jähr. Mann.	Phthis. pulm.	Negativ.
113. 20jähr. Mann.	Phthis. pulm.	In der rechten Highmoreshöhle eine dünne, bouillonartige, trübe, geruchlose Flüssigkeit. Der 2. Schneidezahn rechts cariös.
114. 31jähr. Mann.	Phthis. pulm.	Negativ.
115. 31jähr. Frau.	Scarlatina.	Negativ.
116. 53jähr. Mann.	Gangraena pulm.	In der linken Highmoreshöhle mehrere kirschkerngrosse Schleimballen, Wandbekleidung verdickt und gerōthet.
117. 66jähr. Frau.	Emphysema pulm.	In der rechten Highmoreshöhle mehrere kleine Cystchen; Schleimhaut übrigens verdickt und sehr blutreich.
118. 24jähr. Frau.	Phthis. pulm.	In der rechten Highmoreshöhle trüb-bräunliche, 5 ccm betragende Flüssigkeit. Mehrere Oberkieferzähne cariös.
119. 25jähr. Mann.	Phthis. pulm.	Negativ.
120. 36jähr. Mann.	Emphysema pulm.	Rechte Highmoreshöhle mit stark gerōtheter und gleichmässig wulstig verdickter Mucosa.
121. 42jähr. Mann.	Carcinoma ventriculi.	Enorme wulstige Verdickung der hinteren $\frac{1}{3}$ des Ueberzuges der unteren Muscheln; die Wülste erreichen das Tubenlumen. Nebenhöhlen negativ.
122. 27jähr. Mann.	Phthis. pulm.	Negativ.
123. 30jähr. Mann (Neger).	Phthis. pulm.	Negativ.
124. 53jähr. Mann.	Nephrit. chron. (amyloidea).	Crista septi narium.
125. 55jähr. Mann.	Pneumon. lob. super. sin. (hepatisatio grisea).	Rechte Highmoreshöhle mit ödematöser, trüb-gelblicher Schleimhaut· im Lumen geringe Mengen trüber Flüssigkeit.

Laufende No.	Anatomische Diagnose	Nasennebenhöhlenbefunde
126. 20jähr. Mann.	Pneumonia bilateral. (Uebergang der rothen in graue Hepatisation).	Linke Keilbeinhöhle mit stark ödematöser Schleimhaut. Analog beschaffen die Bekleidung der hinteren Wand der linken Highmoreshöhle. Hämorrhagien auf der nicht verdickten Schleimhaut der vorderen Highmoreshöhlenwand.
127. 26jähr. Mann.	Pneumon. lob. inf. utr. (r. hepatis. rubr., links Uebergang der rothen in graue Hepatisation).	In der rechten Highmoreshöhle trübes Exsudat.
128. 32jähr. Mann.	Pneumon. lob. super. dextr. (hepatisat. grisea).	In beiden Keilbeinhöhlen klares Serum; linke Highmoreshöhle mit Oedem der Wandbekleidung.
129. 30jähr. Mann.	Bronchit. fibrinos. acuta.	Pralle Cyste am Boden der linken Highmoreshöhle.
130. 19jähr. Mann.	Pneumon. fibrinos. p. dextr. (hepatisat. grisea).	Schleimhaut der linken Keilbeinhöhle gewulstet, anämisch, an der unteren Wand frische Hämorrhagien.
31. 65jähr. ann. (Sect. 28. Februar 1895.)	Meningit. cerebrospinal. purulenta.	Keilbeinhöhle mit hochgradig geschwollener, 3—4 mm dicker Schleimhaut, welche stark geröthet, zum Theil von fibrinösen Auflagerungen bedeckt ist. Im Lumen wasserhelles, flockige Beimengungen enthaltendes Exsudat. Analoge Veränderungen in der rechten Highmoreshöhle.
32. 40jähr. rau. (Sect. März 1895.)	Meningit. cerebrospinal. purulenta.	Auf der Wandbekleidung der linken Keilbeinhöhle eitriger Belag.
133.	Variola.	In der rechten Highmoreshöhle reichlich 1 Theelöffel trüben, dünnflüssigen Exsudats, Schleimhaut verdickt, geröthet. Auf der dünnen Keilbeinhöhlenschleimhaut rahmig eingedickter Eiter. — Schleimhaut des Cavum narium stark geröthet, rauh.
4. 18jähr. ann. (Sect. 16. März 1895.)	Meningit. cerebrospinal. suppurat.	In beiden Keilbeinhöhlen trübes Exsudat.
5. 30jähr. Mann.	Pneumon. lob. infer. sin. (hepatis. rubr.), lob. sup. et med. dextr. (rothgraue Hepatisation).	Oedematöse Infiltration der Wandbekleidung an der Aussenwand der linken Highmoreshöhle und flockiges Exsudat im Lumen.
6. 61jähr. Mann.	Pneumon. lob. sup. dext. (hepatisat. grisea).	In der rechten Highmoreshöhle etwa ½ Theelöffel hellbernsteingelbe Flüssigkeit; annähernd ebenso viel in der Keilbeinhöhle.
7. 67jähr. Mann.	Pneumon. lob. super. sin. (graurothe Hepatisat.).	Negativ.
8. 36jähr. Mann.	Pneumon. lob. inf. dextr. (hepatisat. gris.)	Negativ.
9. 55jähr. Mann.	Phtbis. ulceros. pulm. utr.	Schleimhaut des Hiatus semilunar. etwas gewulstet, In beiden Highmoreshöhlen zähes, schleimig-eitriges Exsudat. Wandbekleidung gewulstet, ödematös.

Laufende No.	Anatomische Diagnose	Nasennebenhöhlenbefunde
140. 37jähr. Mann.	Pneumon. lob. sup. dext. (hepatisat. gris.)	Linke Highmoreshöhle mit gerötheter Mucosa.
141. 40jähr. Mann.	Pneumon lob. super. sin. (hepatisat. gris.)	An der Mitte der hinteren Wand der linken Highmoreshöhle eine über kirschkerngrosse, prall gespannte Cyste.
142. 58jähr. Frau.	Erysipelas crur. sin.	Negativ.
143. 33jähr. Mann.	Pneumon. pulm. sin. totius (hepatisat. rubr.).	In der linken Keilbeinhöhle dünneitriger Inhalt, Schleimhaut nicht überall gleichmässig ödematös. Analoger Inhalt in beiden Highmoreshöhlen, deren Schleimhaut stark gerötheт ist.
144. 1½jähr., männl.	Pädatrophie.	Schleimhaut der Nasenhöhle und beider Kieferhöhlen schmutzig-grauroth, wie oberflächlich nekrotisch.
145. 15jähr. Frau. (Sect. 28. Mai 1895.)	Meningit. cerebrospinal. suppurat.	Negativ.
146. 38jähr. Mann. (Sect. 2. Juli 1895.)	Meningit. cerebrospinal. suppurat.	Negativ.

III.

Ueber den Durchtritt corpusculärer Gebilde durch das Zwerchfell.

(Aus dem Pathologisch-anatomischen Institut zu Heidelberg.)

Von Dr. Maximilian Sulzer.

(Hierzu Taf. I.)

Die Resorption corpusculärer Elemente in der Bauchhöhle kann in doppelter Weise vor sich gehen; entweder übernehmen Leukocyten den Transport, indem sie die fremden Stoffe umschliessen, oder letztere treten direct durch die Stomata des Zwerchfells in das Lymphgefässsystem über.

Jener erstere Modus wurde besonders von Metschnikoff untersucht und erklärt. Er benannte die weissen Blutkörperchen, die fremde Stoffe in sich aufnahmen, mit dem Namen Phagocyten und sah in diesem Vorgang den Weg, auf dem Fremdkörper im Organismus unschädlich gemacht werden, sei es, dass die Stoffe an indifferenten Orten (Lymphdrüsen) abgelagert, sei es, dass sie durch eine Enzymwirkung in der Zelle aufgelöst werden.

In der vorliegenden Arbeit wurde untersucht, ob und in welchem Grade die Phagocyten bei Resorption relativ grosser Körner in der Bauchhöhle in Betracht kommen. Da die Bauchhöhle durch Oeffnungen mit dem Lymphgefässsystem communicirt, schien es von vornherein wahrscheinlich, dass die Resorption nicht den umständlichen Weg der Phagocytose einschlagen werde.

Bevor ich über die hierauf bezüglichen Experimente berichte, sei es mir gestattet, auf die Resorption in der Bauchhöhle im Allgemeinen näher einzugehen.

Dass das Lymphgefässsystem und die grossen Körperhöhlen in irgend einer Weise in Communication ständen, hatte man schon lange vermuthet, ohne die exacten Beweise dafür liefern

zu können. Die rasche Resorption von grossen Ergüssen in der Bauchhöhle liess sich nicht genügend durch die Gesetze der Diffusion und Filtration erklären und bestärkte die Forscher in ihren Vermuthungen; auch pathologische Verhältnisse wiesen auf einen Zusammenhang der grossen Körperhöhlen vermittelst des Lymphgefässsystemes hin, so z. B. das Uebergreifen einer traumatischen eitrigen Entzündung von einer in die andere Höhle, ebenso auch die rasche und häufige Metastasirung maligner Geschwülste zwischen beiden.

Andererseits freilich wurde über die neuen Theorien, „die offenen Mäuler der Lymphgefässe", gespottet.

Den sicheren Beweis eines Zusammenhangs der Lymphgefässe mit der Peritonäalhöhle hat v. Recklinghausen[1]) im Jahre 1862 erbracht; es gelang ihm durch Experimente am lebenden Thiere, dem er leicht nachweisbare Flüssigkeiten in den Bauchraum injicirte, desgleichen am halbirten Thierkörper, den er in solche Lösungen eintauchte, auf die schlagendste Weise eine Communication zwischen Lymphgefässsystem und serösen Höhlen nachzuweisen. v. Recklinghausen zeigte auch den Weg, auf welchem der Uebertritt vor sich geht, indem er auf dem ausgespannten Centrum tendineum des Zwerchfells, das mit Milch übergossen wurde, die Stellen auffand, an denen die Milchkügelchen in lebhaftem Strudel in der Tiefe des Gewebes verschwanden. Durch Behandlung mit Silberlösungen liessen sich diese Stellen leicht constatiren; sie lagen an den Knotenpunkten der Grenzlinien von Epithelzellen. v. Recklinghausen kam zu dem Resultat, dass die oberflächlichen Lymphgefässe der peritonäalen Seite des Centrum tendineum mit der Bauchhöhle an diesen Punkten durch Oeffnungen communiciren, welche etwa doppelt so gross sind wie rothe Blutkörperchen. Die Resultate v. Recklinghausen's wurden bestätigt durch Oedmanson[2]), Ludwig, Schweigger-Seidel[3]), Dogiel[4]) und Dyb-

[1]) v. Recklinghausen, Zur Fettresorption. Dieses Archiv. Bd. 26.
[2]) Oedmanson, Beitrag zur Lehre vom Epithel. Dieses Archiv. Bd. 28.
[3]) Ludwig und Schweigger-Seidel, Ueber das Centrum tendineum des Zwerchfells. Arbeiten aus der Physiolog. Anstalt in Leipzig. 1866.
[4]) Schweigger-Seidel und Dogiel, Ueber die Peritonäalhöhle bei Fröschen und ihren Zusammenhang mit dem Lymphgefässsystem. Ebenda.

kowsky[1]). Schweigger-Seidel und Dogiel fanden die gleichen Oeffnungen in dem Peritonäum und der Wand der Cysterna lymphatica magna des Frosches; Dybkowsky in der Pleura intercostalis; Klein[2]) in den Lymphknötchen der serösen Häute. Von Klein stammt auch die Bezeichnung „Stomata".

Diese Forschungen wurden mehrfach angefochten, so besonders von Afonassiew[3]), doch wurden dessen Einwände nicht als stichhaltig anerkannt.

Vor kurzem erschien eine Arbeit von G. Muscatello[4]), die sich auch mit der Resorption in der Bauchhöhle beschäftigt.

Muscatello fasst seine Resultate in folgenden 4 Thesen zusammen:

a) Die Resorption corpusculärer Elemente in der Bauchhöhle findet durch das Zwerchfell statt;

b) sie geht mit grosser Schnelligkeit vor sich;

c) feinkörnige und in ihrer Form veränderliche Körper durchsetzen die Epithelschicht, indem sie sich zwischen den Zellen durchwinden.

d) Sehr harte und grosse Elemente durchsetzen das Epithel zum grössten Theil in Leukocyten eingeschlossen; einige jedoch können das Epithel auch frei passiren durch die von den Leukocyten hinterlassenen Oeffnungen. Der Durchtritt der allergrössten Körner geschieht vermittelst der Leukocyten, die sich in verschiedener Zahl an ihrer Oberfläche anheften.

Inwiefern meine Resultate hiermit übereinstimmen, werde ich weiter unten in der Epikrise meiner Experimente darlegen.

[1]) Dybkowsky, Ueber Aufsaugung und Absonderung der Pleurawand. Arbeiten aus der Physiolog. Anstalt in Leipzig. 1866.

[2]) Klein, The anatomy of the lymphatic system. II. The serous membrans.

[3]) Afonassiew, Ueber den Anfang von Lymphgefässen in den serösen Höhlen. Dieses Archiv. Bd. 44.

[4]) G. Muscatello, Sull' assorbimento di sostanze corpuscolari per il peritoneo. Estratto del Giorn. della R. Accad. di Med. di Torino. anno 1894. nn. 9—10. — Herr Dr. Muscatello hatte seine Experimente im Sommer 1893 im Pathologischen Institut zu Heidelberg begonnen, konnte jedoch Krankheits halber damals die Arbeit nicht zum Abschluss bringen. Im Auftrage von Herrn Geh.-Rath Arnold nahm ich die Versuche wieder auf.

Das Manuscript war eingesandt vor Erscheinen der Arbeit Muscatello's in Bd. 142 Hft. 2 dieses Archivs.

Hier ist auch die Arbeit Beck's anzuführen. Beck[1]) zeigte den Zusammenhang der offenen Stomata mit dem Peritonäum durch genaue Darstelluug des feineren Baues der Endothelschicht; die Zellen derselben stülpen sich in die Oeffnung des Stoma hinein und gehen allmählich in den Zellbelag der Lymphbahnen über; bei den Versuchen mit Stärkekörnern füllten sich die Stomata mit den Fremdkörpern dicht an.

Auch ich habe, wie Muscatello und Beck, Grieskörnchen bei den Resorptionsversuchen angewandt.

Als sicherstes und praktischstes Verfahren hat sich hierbei folgendes erwiesen.

Zur Einspritzung verwandte ich meistens eine Aufschwemmung von 15 g feinsten Weizengries in etwa 35 g physiologischer Kochsalzlösung von 38°; das Wasser war durch einstündiges Kochen sterilisirt worden; der Gries wurde vor dem Gebrauch mehrfach mit siedendem Wasser übergossen, ausserdem war noch eine andere Procedur mit ihm vorgenommen worden, um das Quellen und Zusammenbacken der einzelnen Körnchen möglichst zu vermeiden. Zu diesem Zwecke habe ich, den Angaben Heller's[2]) entsprechend, den Gries in Canadabalsam, der durch Xylol stark verdünnt war, tüchtig verrührt, auf eine Glasplatte zum Trocknen ausgebreitet, und schliesslich die etwa zusammengeklebten Körnchen mit dem Mörser getrennt. (Der Versuch im Reagenzglas zeigt, dass die so präparirten Grieskörner tagelang im Wasser frei suspendirt bleiben ohne zu quellen oder an einander zu kleben; mit anderen Substanzen, wie Collodium, Glycerin, Tolubalsam, Paraffin ergaben sich keine gleich günstigen Resultate.)

Die Injection in die Peritonäalhöhle muss unter allen Cautelen ausgeführt, insbesondere auch jede Blutung in die Bauchhöhle sorgfältig vermieden werden; dann schien sie auf Leben und Gesundheit des Thieres keinen merklichen Einfluss auszuüben; ich fand wenigstens bei einem Kaninchen nach 9 Tagen nur geringfügige pathologische Veränderungen im Abdomen, bestehend in dünnen fibrinösen Auflagerungen auf Leber und Milz.

[1]) Beck, Ueber die Aufsaugung fein vertheilter Körper aus den serösen Höhlen. Wiener klin. Wochenschr. 1893. No. 46.

[2]) Heller, Zur Lehre von den metastasirenden Prozessen in der Leber. Deutsches Archiv für klin. Med. Bd. VII. 1870.

Bei der Section eröffnete ich zuerst die Bauchhöhle, darauf die Vorderseite des Thorax, bestehend aus dem unteren Theil des Sternum und dem vordersten Theil der Rippen; nur die untersten Rippen wurden nicht durchtrennt, um das Zwerchfell in situ zu erhalten. Nachdem Lungen und Herz nach rechts und oben zurückgeschlagen, die Vena cava inferior und der Oesophagus doppelt unterbunden und durchschnitten waren, präparirte ich den Ductus thoracicus unter möglichster Schonung der stark blutenden Intercostalblutgefässe frei. Zum Schluss wurde das Zwerchfell an seinen Ursprungsstellen an Rippen, Sternum und Wirbelsäule vorsichtig losgetrennt. Bei einzelnen Thieren befestigte ich das Centrum tendineum auf einem Korkrahmen mit Nadeln; es gelang auf diese Weise Stücke desselben ohne sie zu berühren, der mikroskopischen Betrachtung zugänglich zu machen. Um eine für stärkere Vergrösserungen genügende Durchsichtigkeit dieser Präparate zu erreichen, ist es erforderlich, sie nach den Angaben Rajewsky's[1]) in eine Mischung von Glycerin und Essigsäure zu gleichen Theilen 1 bis 2 Tage lang einzulegen. Die anderen Präparate wurden in der üblichen Weise gehärtet, eingebettet und gefärbt.

Behufs Erzielung einer Contrastfärbung kamen sie 1 bis 2 Minuten lang in eine Jodkaliumlösung; die Entwässerung geschah in Alkohol, dem einige Tropfen Jodtinctur zugesetzt waren, um der Abblassung der Jodfärbung in den Grieskörnern entgegenzuwirken. Besonders schöne Präparate erhielt ich auch mit der Methode der Fibrinfärbung nach Weigert. Die schwarzbraune Farbe der Weizenkörner geht stets nach einigen Wochen in ein leuchtendes Braungelb über, verliert aber nicht an Contrast gegenüber dem mit Alauncarmin gefärbten Gewebe.

In einigen Fällen unterband ich vor Beginn des Experimentes den Ductus thoracicus an seiner Einmündungsstelle in die Vena subclavia; dies geschah nach den Angaben Fleiner's[2]); der Hautschnitt wurde längs der Carotis sinistra bis zum Manubrium sterni geführt; der Musculus sternocleidomastoideus prä-

[1]) Rajewsky, Ueber Resorption am menschlichen Zwerchfell bei verschiedenen Zuständen. Dieses Archiv. Bd. 64.

[2]) Fleiner, Ueber die Resorption corpusculärer Elemente durch die Lunge und Pleura. Dieses Archiv. Bd. 118.

parirt, am Sternum doppelt unterbunden und zwischen den Ligaturen durchschnitten; die Vena jugularis externa darauf freigelegt und nach aussen gezogen; folgt man nun dem Verlaufe dieses Gefässes, wobei sich jede Blutung leicht vermeiden lässt, wenn man nur den Verbindungsast der beiden Venae jugulares externae abbindet, so trifft man in dem Winkel zwischen Vena subclavia und Vena jugularis den Ductus thoracicus. Manchmal erwies sich jedoch diese Unterbindung als völlig nutzlos, da 1—2 cm unterhalb der Mündung ein seitlicher Ast vom Ductus thoracicus zur Vena anonyma abging, der sich bei der Section durch Collateralkreislauf stark erweitert fand. Der Versuch, durch Einführung eines quellenden Gegenstandes, nehmlich eines 1 mm dicken Laminariastiftes in den Ductus thoracicus diesen Seitenast abzuschliessen, gab wegen der grossen Zerreissbarkeit und Dehnbarkeit des dünnwandigen Ductus kein befriedigendes Resultat.

Die Section der Versuchsthiere fand nach verschieden langer Zeitdauer statt; theils wurden sie nach 1—3 Stunden getödtet, theils lebten sie noch eben so viel Tage; eines secirte ich am 10. Tage nach der Einspritzung.

Ich unterlasse es, alle Sectionsprotocolle im Einzelnen hier anzuführen, und beschränke mich auf die Wiedergabe eines der charakteristischsten Befunde. Abweichungen von diesem Bilde sollen weiter unten ausführlich dargelegt werden.

Section nach 24 Stunden.

Nach Eröffnung der Bauchhöhle fliesst eine geringe Menge molkenartiger Flüssigkeit aus; in derselben schwimmen einzelne Grieskörner; das parietale Blatt der Serosa ist an einzelnen Stellen mit münzenförmigen, etwa 1 cm grossen Beschlägen bedeckt; die Serosa des Darmes ziemlich gleichförmig mit Gries übersäet, der theils in einzelnen Körnchen, theils in Streifen angeordnet erscheint; die Körnchen finden sich auch im kleinen Becken; die Oberfläche der Leber und Milz zeigten sich stellenweise von etwa 1 mm dicken Beschlägen aus Gries überzogen; vereinzelt finden sich auch Körnchen auf dem serösen Ueberzug der Niere. Entsprechend der Ablagerung von Gries an der Leberoberfläche findet man eben solche an der unteren Fläche des Zwerchfells; nachdem die thoracale Fläche des Diaphragma in

der oben beschriebenen Weise sichtbar gemacht ist, wird sie mit Jodjodkaliumlösung übergossen. Die Grieskörner werden hierdurch nach etwa einer halben Minute tiefschwarzbraun, so dass sie auf dem sich gelb färbenden Gewebe vorzüglich sichtbar werden. Es ergiebt sich hier nun folgender Befund: Die ganze Oberfläche des Zwerchfells ist von feinen, netzförmig verlaufenden, dunklen Strängen überzogen; besonders dicht in dem tendinösen Theil, und hier wieder am stärksten in der Nähe der Wirbelsäule; dagegen lässt sich an der vorderen Fläche, da wo das Pericard aufliegt, von dieser Zeichnung nichts nachweisen, vielmehr confluiren die Linien zu immer grösseren Sammelröhren, die auf dem musculösen Theil des Diaphragma liegen; es handelt sich hier um die mit Gries injicirten Lymphgefässe; auch der Nachweis des Grieses im Ductus thoracicus gelingt auf diese Weise.

Einen ähnlichen Befund lieferte auch eine Section 1 Stunde nach der Einspritzung in's Abdomen; nur war hierbei die Anfüllung der Lymphgefässe mit Gries viel spärlicher. Die Unterbindung des Ductus thoracicus änderte nur wenig das Bild: vielleicht war die Gefässinjection darnach etwas stärker.

Ein wesentlich anderes Ergebniss hatten wir, wenn die Section nach etwa 1 Woche vorgenommen wurde. Ich will hier nur die Differenzpunkte anführen: Die Flüssigkeit in der Bauchhöhle war frei von Grieskörnchen, nur einzelne zarte Flocken befanden sich darin; auf den serösen Häuten traf man die Grieskörner nur vereinzelt an; die Leber und die Milz sind von 2 bis 3 mm dicken Schwarten überzogen; zwischen Leber und Zwerchfell finden sich Verklebungen und Verwachsungen; der Befund an Gries auf der Oberfläche des Diaphragma ist viel spärlicher.

Am Schlusse jeder Section wurde das Zwerchfell in toto herausgeschnitten und in Jod gelegt, um auch die Weizenkörner der Unterfläche zu färben.

Bevor ich den mikroskopischen Befund im Zwerchfell schildere, möge es mir gestattet sein, auf die Histologie desselben genauer einzugehen; ich folge dabei im Wesentlichen der Darstellung von C. Ludwig und F. Schweigger-Seidel.

Das Centrum tendineum wird aus vier bindegeweblichen

Schichten zusammengesetzt; einer unteren radiären und oberen circulären, hierzu kommen noch die Grundmembranen von Peritonäum und Pleura. Zwischen den einzelnen radiären Bindegewebsbündeln finden sich spaltförmige Lücken; von den Blutgefässen liegen die stärkeren Stämme auf der Brustfläche, sie verbreiten sich gleichmässig zwischen den einzelnen Schichten und lösen sich in weitmaschige Netze enger Capillaren auf. Stellenweise sind die Gefässe von Lymphscheiden umgeben. Auch die Lymphgefässe liegen vorwiegend auf der pleuralen Fläche; die auf der peritonäalen werden durch die obengenannten, radiär gerichteten, spaltförmigen Lücken gebildet, die mit Epithel ausgekleidet sind und von der Grundmembran des Peritonäums überdeckt sind; sie weisen unter einander keine Verbindungsbahnen auf; anders verhalten sich die Lymphgefässe auf der entgegengesetzten Seite; hier findet sich ein dichtes, engmaschiges Netz, am stärksten in der Nähe der Wirbelsäule; die grösseren Stämme haben Klappen, und wenden sich theils nach vorn, wo sie dem Verlauf der Vasa mammaria folgen, theils senken sie sich nach hinten direct in den Ductus thoracicus ein; die abdominalen und thoracalen Gefässe sind durch senkrecht verlaufende Stämmchen mit einander verbunden. An der Stelle, wo das Pericard sich auf das Centrum tendineum auflegt, fehlen die Lymphgefässe. Das Epithel der serösen Ueberzüge des Zwerchfells wird aus einer Schicht platter Zellen zusammengesetzt; diese sind meist regelmässig polyedrisch, jedoch von sehr wechselnder Grösse. Stellenweise sind diese Zellen etwas in die Länge gezogen und stehen zu 4 bis 10 radienförmig angeordnet in Gruppen zusammen: Im gemeinschaftlichen Centrum findet sich eine Oeffnung zwischen den Zellen, das Stoma; durch diese Stomata findet die Communication der Peritonäalhöhle mit den Lymphgefässen statt und zwar durch Vermittelung der Saftkanälchen in der Grundmembran, die in die spaltförmigen Lymphgefässe an der Unterseite des Zwerchfells einmünden.

Bei den Experimenten handelt es sich selbstverständlich nicht um die Aufnahme von Körnchen solcher Grösse, wie sie der gewöhnliche käufliche Gries darbietet; es werden freilich nicht diese vielkantigen, etwa 0,5—1 mm grossen Stücke zermalmter Getreidekörner resorbirt, sondern es zerfallen dieselben

in der Bauchhöhle in viele kleine, theils runde, theils ovale Körnchen; letztere haben je nach der verwandten Griessorte spitze oder abgerundete Enden. Ob der Gries, wie oben erwähnt, mit Canadabalsam oder sonst wie präparirt war, scheint keinen Einfluss auf den Zerfall der Körner ausgeübt zu haben.

Von grösster Wichtigkeit war nun, die genaue Grösse der Grieskörnchen festzustellen; die Messung führte ich mit dem Ocularmikrometer aus und zwar wurden sowohl Körnchen, die sich in geeigneten Schnitten des Diaphragma oder des Ductus thoracicus befanden, gemessen, als auch solche, die aus den Lymphgefässen der thoracalen Seite des Zwerchfells entnommen waren; von den ovalen Körnchen wurde als allein maassgebend der Querdurchmesser berücksichtigt.

Es ergaben sich folgende Grössen in Mikren ausgedrückt.

Durchschnittsgrösse 20 μ
Maximum . . . 26,5 -

Bei der Beschreibung des Befundes an Grieskörnchen in den verschiedenen Organen setzen wir hier an erste Stelle die Darstellung ihres Verhaltens zum Zwerchfell.

Das Zwerchfell zeigte nach seiner Herausnahme aus dem Thierkörper an seiner thoracalen Oberfläche die im obigen Sectionsprotocoll genau geschilderten Verhältnisse; die Lymphgefässe der abdominalen Fläche präsentiren sich als sehr dünne, in grosser Regelmässigkeit angeordnete Streifen von meist radiärer Richtung, wobei jedoch immer 5—6 dicht neben einander parallel verlaufen; die Gefässe schimmern durch das Gewebe des Zwerchfells durch, und sind daher auch von der thoracalen Seite her sichtbar; Fig. 1 zeigt den Verlauf der beiden Gefässkategorien.

Einer genaueren mikroskopischen Untersuchung wurden sowohl Längs- wie Querschnitte unterzogen; weniger fördernd für unseren Zweck war die Besichtigung grosser Stücke von aufgehelltem Centrum tendineum, wobei nur über die feinere Vertheilung der thoracalen Lymphgefässe, die übrigens der makroskopischen Vertheilung ganz analog ist, Aufschlüsse zu gewinnen waren.

Betrachten wir zuerst den Querschnitt des musculösen Theils des Zwerchfells: Die abdominale Seite befindet sich fast immer in einem Zustand mehr oder weniger hochgradiger Ent-

zündung; sie ist dicht mit Leukocyten und Fibrinauflagerungen bedeckt; dazwischen sind die Grieskörner eingelagert; diese liegen theils in dichten Klumpen der Serosa auf, theils sind sie in ein feines, zierliches Netz von Fibrinfäden eingeschlossen; die Griesanhäufung geht jedoch nicht über die Serosa hinaus, sondern schliesst scharf an ihr ab; die Zellinfiltration erstreckt sich auch auf das subseröse Gewebe; in den Bindegewebszügen, die in schräger oder Längsrichtung die Muskeln durchsetzen und Lymphgefässe führen, zeigen sich vereinzelt die Grieskörner in Reihen angeordnet. Diese Spalten sind als die Hauptdurchtrittswege für die Fremdkörper aufzufassen.

Ausserdem besteht jedoch auch die Möglichkeit des Durchtritts corpusculärer Elemente auf dem Wege der Lymphspalten zwischen den einzelnen Muskelbündeln; Fig. 2 stellt ein solches Präparat dar. Von der abdominalen Seite haben die Körner in einem Stoma der Serosa einen Weg gefunden und dringen nun auf der schmalen Strasse, die nur für ein Körnchen Raum lässt, in langer Reihe vor; sie winden sich an den querstehenden Muskelbündeln vorbei und suchen vorzugsweise die Stellen, wo zwei parallele Bündel neben einander liegend ihnen den Weg bahnen. So gelangen sie auf die thoracale Oberfläche in das lockere Bindegewebe und von da in ein Lymphgefäss.

Bei den Schnitten durch den tendinösen Theil des Diaphragma trifft man bisweilen gerade eine jener spaltförmigen Lücken, die auf der Unterseite des Zwerchfells radiär verlaufen und als Lymphgefässe zu betrachten sind. Sie präsentiren sich als Einschnitte in das tendinöse Gewebe; abdominalwärts sind sie durch die Serosa abgeschlossen; sie dringen bis zu zwei Drittel der ganzen Dicke des Durchschnittes ein und endigen hier abgerundet, öfters mit einer keulenförmigen Anschwellung; von hier ziehen feinste Gefässe nach der Brustseite hin; die Spalten waren von Grieskörnern dicht ausgefüllt; wenn es mir auch nicht gelang, ihre Communication mit der thoracalen Oberfläche durch directe Beobachtung von Gries in den Verbindungsgefässen festzustellen, so glaube ich doch in einer stärkeren Anhäufung von Weizenkörnchen gerade an den Stellen, welche den Spalten gegenüber liegen, ein genügendes Beweismoment hierfür zu finden.

Auch im Ductus thoracicus liess sich makroskopisch wie mikroskopisch die Anwesenheit von Grieskörnern constatiren. Bei den oben erwähnten Eingiessungen von Jod in die Brusthöhle waren an den Anschwellungen des Ductus schwarze Stellen aufgetreten; eben so fanden sich bei Querschnitten in dem unregelmässigen Lumen des Ductus vereinzelte Grieskörner neben Lymphkörperchen.

Die weitere Nachforschung nach Gries in dem Herzen und in der Lunge war durch hämatogene Pigmentablagerungen und durch den colossalen Ausdehnungsbereich in diesen Organen äusserst erschwert und führte zu keinen positiven Resultaten.

Es war nicht der Zweck dieser Arbeit, den weiteren Verbleib der in die Bauchhöhle injicirten Körnchen festzustellen, sondern es handelte sich darum, zu untersuchen, ob und wie Elemente grösseren Umfangs das Zwerchfell passirt haben; als solche sind die Grieskörnchen aufzufassen, die sich oberhalb des Diaphragma befanden. Es ergiebt sich also die Thatsache, dass die Stomata in der Serosa des Zwerchfells im Stande sind, corpusculäre Elemente vom 3—4fachen Umfang eines rothen Blutkörperchens aufzunehmen und zwar ohne dass dieses vorher in Leukocyten eingeschlossen wurde.

Ein Vergleich dieser Resultate mit denen Muscatello's zeigt wesentliche Differenzen. Die alten Thatsachen freilich, dass das Zwerchfell den Durchtritt vermittelt, haben wir gleicherweise bestätigen können, was jedoch die Art und Weise des Uebergangs relativ grosser Körner betrifft, so bin ich anderer Ansicht, als Muscatello; ich konnte nicht bestätigen, dass gerade die allergrössten Körner nur vermittelst des Transports durch Leukocyten befördert würden; es sprechen im Gegentheil vorliegende Versuche dafür, dass eben so wohl diese wie auch die kleineren direct in die Stomata einzutreten vermögen; es fanden sich freie Körnchen jeglicher Grösse in Masse jenseits des Zwerchfells; ich verweise ausserdem noch auf Fig. 2 zum Beweise, dass diese Körner gänzlich frei liegen ohne jede Bedeckung durch Leukocyten. Schliesslich glaube ich in dem kurzen Zeitraum, dessen die Resorption bedarf, etwa 5—10 Minuten, ein schwerwiegendes Beweismoment dafür zu finden, dass unmöglich die Aufnahme in weisse Blutkörperchen stattgefunden haben kann.

Es fanden sich freilich, besonders bei spät secirten Thieren, zahlreiche, mit Grieskörnern beladene Leukocyten; für den eigentlichen Actus der Resorption schien mir jedoch diese Aufnahme von Gries von secundärer Bedeutung zu sein; auch diese mit Gries überladenen Leukocyten gingen vermittelst der Stomata nach der Thoraxhöhle über, was durch die Beobachtung solcher Zellen in den Lymphspalten des Diaphragma constatirt werden konnte. Die auf der thoracalen Seite selbst angetroffenen können ja hierfür nicht als beweisend angesehen werden, da die Aufnahme in die Leukocyten auch hier erst stattgefunden haben kann.

Zum Schlusse erfülle ich die angenehme Pflicht, Herrn Geh.-Rath Arnold für vielfältigen Rath und Hülfe bei dieser Arbeit meinen verbindlichsten Dank auszusprechen.

Erklärung der Abbildungen.

Tafel I.

Fig. 1. Zwerchfell von der thoracalen Seite betrachtet (natürl. Grösse). Die Lymphgefässe sind mit Grieskörnern gefüllt; die abdominalen schimmern durch das Gewebe durch.

Fig. 2. Vergrösserung Zeiss Objectiv AA, Ocular 3. th thoracale Seite. ab abdominale Seite. Starke Anhäufung von Grieskörnern auf der abdominalen Seite; vereinzelte Körner in den Lymphspalten zwischen den Muskelbündeln und auf der thoracalen Seite.

IV.

Ueber das Bindegewebe des Pankreas bei verschiedenen Krankheiten.

(Aus dem Pathologischen Institut der Universität Berlin.)

Von Dr. M. Kasahara aus Kioto, Japan.

Unsere Kenntniss der Pathologie des Pankreas ist in neuerer Zeit umfangreicher und genauer geworden, wie vor Jahrzehnten, insbesondere durch die Stellung der Frage nach dem ätiologischen Zusammenhange zwischen Pankreaserkrankungen und einer uns interessirenden Krankheit, dem Diabetes mellitus. Dieser Zusammenhang wurde schon vor etwa 20 Jahren von Bouchardat[1]) und Anderen behauptet, jedoch trat diese Frage erst in letzter Zeit durch die bekannten Experimente von Mering und Minkowski[2]) in neue Bahnen ein; daran schlossen sich zahlreiche experimentelle, wie klinisch-anatomische Mittheilungen an.

Seitdem knüpft sich der grösste Theil der Pankreasliteratur an die Aetiologie des Diabetes, ebenso wie Veränderungen der Nebennieren fast nur auf die Addison'sche Krankheit bezogen zu werden pflegen. Es führt das leicht zu einer einseitigen Betrachtung der Pathologie des Pankreas. Wir sehen nicht selten in den zahlreichen diesbezüglichen Mittheilungen, dass Veränderungen des Pankreas dem Diabetes zugeschrieben werden, obgleich sie auch bei anderen Krankheiten vorkommen. Es ist deswegen nicht ganz ohne Bedeutung, wenn man derlei Veränderungen des Pankreas nicht nur bei Diabetes, sondern auch bei verschiedenen anderen Krankheiten näher betrachtet. Hiernach gestatte ich mir, die Ergebnisse meiner diesbezüglichen Untersuchung, welche ich seit mehreren Monaten auf Veran-

[1]) De la glycosurie ou diabète sucré. Paris 1875.

[2]) Archiv f. experimentelle Pathologie und Pharmakologie. Bd. 26. 1889.

lassung von Herrn Dr. Hansemann im Pathologischen Institut der Charité in Angriff genommen habe und die sich besonders auf das Bindegewebe dieses Organes bei verschiedenen Krankheiten bezogen, in der Hauptsache zusammenzustellen.

Unerwähnt bleibe die Frage, warum nicht so selten Fälle von Diabetes ohne Pankreaserkrankungen und umgekehrt auch Fälle von Pankreaserkrankungen ohne Diabetes vorkommen, — eine Frage, deren Beantwortung höchst wichtig ist, wenn wirklich beide Dinge abhängig von einander sind. Uns erscheint jedoch die Frage wichtiger, welche Art von Erkrankungen des Pankreas vorzugsweise Diabetes hervorruft. Dazu ist es nothwendig, zu wissen, welche Veränderungen das Pankreas bei nicht diabetischen Krankheiten erkennen lässt. Fast alle Mittheilungen stimmen aber darin überein, dass es sich meist um diffuse Erkrankungen des Organs handelt, welche Diabetes zur Folge haben; am häufigsten hat man auf Grund von zahlreichen anatomischen Beobachtungen einfache Atrophie und chronische interstitielle Entzündungen des Pankreas angenommen.

Was die einfache Atrophie des Pankreas anbetrifft, so füge ich hier kurz ein, dass dieselbe in hochgradiger Weise bei den verschiedensten, selbst kachektischen Krankheiten, wobei Herz, Leber, auch Milz und Niere zu atrophiren pflegen, nicht getroffen wurde; nur zwei Fälle von hochgradiger einfacher Atrophie des Pankreas, die zu beobachten ich Gelegenheit hatte, betrafen Diabetes, bei denen das Pankreas auf etwa ein Drittel reducirt war und mikroskopisch hochgradige Atrophie der Drüsenzellen nachgewiesen wurde.

Bindegewebswucherung habe ich am Pankreas der eben erwähnten kachektischen Leute niemals getroffen. Bei Syphilis, welche zweifellos die häufigste Ursache der chronischen interstitiellen Pankreatitis ist, habe ich 2mal solche in mässigem Grade constatirt, 2mal blos Gefässverdickung gesehen, ohne deutliche Bindegewebswucherung nachweisen zu können, während in den übrigen 2 Fällen von Lues weder Bindegewebswucherung, noch Gefässverdickung zu beobachten war. Ein ganz ähnliches Verhalten zeigte das Pankreas bei Arteriosklerose, wovon 3 Fälle ziemlich starke Bindegewebswucherung erkennen liessen, während die übrigen dieselbe vermissen liessen und nur bald starke,

bald geringfügige Gefässverdickung beobachten liessen. Ausserdem habe ich in einem Fall von Alcoholismus geringe bindegewebige Induration des Pankreas und in einem Fall von Magenkrebs mikroskopisch dicke narbige Züge, von dem entzündeten Peritonäum in das Pankreas hineingewachsen, gesehen. Ueber das gemeinsame Vorkommen der interstitiellen Pankreatitis mit ähnlichen Prozessen an anderen Organen ist zu erwähnen, dass in 6 Fällen von interstitieller Hepatitis, wobei Lues und Alcoholismus ausgeschlossen waren, Bindegewebswucherung des Pankreas 2mal stark, 2mal geringfügig, in den übrigen gar nicht zu sehen war. In einem Fall von Carcinoma ovarii war starke diffuse Pankreatitis mit metastatischem Krebs dieses Organs combinirt.

In den angeführten Fällen von chronischer interstitieller Pankreatitis verschiedenster Ursache vermehrt sich in der Regel zuerst das interlobuläre Bindegewebe, worin Ausführungsgänge und Gefässe von mittlerem Caliber eingebettet sind; es ist meist fibröser Natur, nur in einzelnen Fällen fand sich frische, zellige Wucherung. In fortgeschrittenen Fällen ist auch das interacinöse Bindegewebe gewuchert, jedoch immer in weit geringerer Menge, während ich die von Lemoine und Lannois an diabetischem Pankreas gefundene „Sclérose unicellulaire", d. h. Wucherung des intercellulären Bindegewebes, ausser bei Diabetes nirgends beobachten konnte. Besonders zu bemerken ist, dass in fast allen meinen Fällen von indurativer Pankreatitis die Wucherung des interlobulären, sowie des interacinösen Bindegewebes nicht gleichmässig vertheilt war, wie es nach einzelnen Autoren bei diabetischem Pankreas sein soll, sondern nur auf einzelne Abschnitte des Organes beschränkt war; eine Ausnahme davon machen die mit dem metastatischen Carcinom combinirte indurative Pankreatitis und ein gleicher Fall bei einer Lebercirrhose, wo das gewucherte, dichte Bindegewebe fast gleichmässig in circulären Zügen interlobulär angeordnet war.

Bei dieser Gelegenheit soll es nicht unerwähnt bleiben, dass Lemoine und Lannois[1]) chronische interstitielle Pankreatitis bei Diabetes als „Sclérose d'origine vasculaire" beschrieben

[1]) Archives de méd. expériment. Tome III. No. 1.

haben, die stets von der Umgebung der Gefässe, besonders der Venen und Lymphgefässe, deren Wandungen ebenfalls sklerosirt seien, ausgehe und sich nicht nur interlobulär, sondern auch intraacinös zwischen die einzelnen Pankreaszellen hinein entwickele, während der grösste Theil der Ausführungsgänge der Acini verhältnissmässig frei bleibe; deswegen könnte nach beiden Autoren ein von ihnen angenommener Stoff, d. h. glykolytisches Ferment des Pankreas, nicht in's Blut gelangen und somit den Ausbruch des Diabetes nicht verhüten, wie es in normalem Zustande geschehe. Dieser Befund steht wohl mit der Annahme Lepine's[1]) im Einklang, der durch genaue, unter bestimmten Cautelen angestellte Blutanalysen constatirt hat, dass bei Diabetes und auch bei vorübergehenden Glykosurien die glykolytische Kraft des Blutes verringert, somit das Fehlen des Fermentes, welches die Pankreaszelle direct in das Blut überzuführen hat, die Grundlage des Diabetes ist.

Auch C. Hoppe-Seyler[2]) hat in Betreff der chronischen interstitiellen Pankreatitis bei Diabetes auf die Verdickung der Gefässwandungen aufmerksam gemacht, welche nach ihm Verdickung des Bindegewebes und Schwund der Drüsenzellen zur Folge haben muss; er vergleicht dieses Verhalten mit der Schrumpfniere, und zwar mit ihrer arteriosklerotischen Form.

Neuerdings hat auch D. Hansemann[3]) ein bestimmtes Bild der sogenannten diabetischen Pankreasatrophie auf Grund zahlreicher histologischer Beobachtungen entworfen: nehmlich eine Art der chronischen interstitiellen Entzündung, die genuine Granularatrophie des Pankreas, welche von vornherein ein ganz typisches anatomisches Bild darstellt und der genuinen Granularatrophie der Niere vollständig vergleichbar ist; dieselbe lässt sich einerseits von der, bei verschiedenen kachektischen Krankheiten secundär vorkommenden, sogenannten kachektischen Atrophie des Pankreas, sowie andererseits von der fibrösen Induration mit Hypertrophie und von interstitiellem Lipom anatomisch abgrenzen. Das charakteristische histologische Bild der genuinen Granularatrophie des Pankreas besteht nach Hanse-

[1]) Citirt aus Berliner Wochenschr. No. 19. 1891.
[2]) Deutsches Arch. f. klin. Med. Bd. 52. 1893.
[3]) Zeitschr. f. klin. Med. Bd. XXVI. Hft. 3 und 4.

mann darin, dass die sklerotischen Zellen ausser Atrophie keine besonderen Veränderungen zeigen, das Stroma aber nicht, wie bei der „kachektischen Atrophie", zugleich atrophisch geworden ist, sondern die durch die Verkleinerung der Drüsenläppchen entstandenen Lücken mehr oder weniger ausgefüllt hat. Es ist zwar meist fibrös, aber stets findet man an einzelnen Stellen auch frischere Wucherungen in Gestalt einer zelligen Infiltration; die gleichzeitige Gefässverdickung konnte er in einigen, aber nicht in allen Fällen bestätigen. Die fibröse Induration des Pankreas, welche gewöhnlich bei Syphilis und auch bei congenital syphilitischen Kindern vorkommt, stellt sich nach ihm mikroskopisch ganz anders dar, als die Granularatrophie des Pankreas; sie gleicht vielmehr wegen ihrer derben und breiten Bindegewebsbalken, die das noch erhaltene Drüsenparenchym umgeben und zum Theil einsargen, mehr der Lebercirrhose.

Vergleiche ich die Resultate dieser Arbeiten, die ich als die für mein Thema wichtigsten aus der grossen Anzahl von Arbeiten über Pankreasveränderungen bei Diabetes herausgegriffen und resumirt habe, mit meinen Fällen von Induration, die ohne Diabetes einherliefen, so lässt sich wohl behaupten, dass das anatomische Bild in den meisten Fällen nicht dem der Granularatrophie der Niere nahe steht, sondern vielmehr dem der multiplen interstitiellen Nephritis ähnelt, da der sklerotische Prozess in meinen Fällen nicht gleichmässig alle Theile des Organes betrifft; ausserdem ist es dem ersten oder hypertropischen Stadium der Lebercirrhose eher vergleichbar, als der Granularatrophie der Niere, da die Induration des Pankreas in meinen Fällen nicht mit Schrumpfung des Organs vorhanden war, letzteres vielmehr fast immer gewöhnliche Dimensionen behielt.

Sehr wichtig ist ferner noch die Beantwortung der Frage, ob die Gefässerkrankung als Ausgangspunkt der indurirenden Pankreatitis angesehen werden muss, wie Lemoine und Lannois und auch Hoppe-Seyler an dem diabetischen Pankreas beobachteten. Meine Beobachtungen gestatten mir nicht, darüber ein Urtheil zu fällen, da sich aus meinen Fällen auf ein constantes Verhalten nicht schliessen lässt; zahlreiche Fälle von allgemeiner Arteriosklerose, hochgradige Veränderungen der Intima und Media der

Pankreasgefässe hatten nicht immer interstitielle Wucherung zur Folge, während auch interstitielle Wucherung nicht immer von Veränderungen der Intima und Media begleitet war. Auch fand öfters gleichzeitig die Wucherung der bindegewebigen Hüllen der Ausführungsgänge des Pankreas mit der des perivasculären Bindegewebes statt, so dass man nicht im Stande ist, zu entscheiden, welches von beiden der Ausgangspunkt der Induration war.

Einer besonderen Erwähnung bedarf es, dass das Pankreas im kindlichen Alter sich nicht selten durch grossen Reichthum von Bindegewebe auszeichnet. Hat ein derartiges Pankreas auch die dem Alter des Individuums vollständig entsprechende Grösse und zeigt es auch keine Abweichungen in Form, Farbe und Consistenz, so findet man doch bei mikroskopischer Untersuchung sehr bedeutende Menge von Bindegewebe, welches als dicke Stränge hauptsächlich die interlobulären, selten auch die interacinösen Räume des Pankreas ausfüllt; es ist oft so stark entwickelt, dass die einzelnen Läppchen durch ringförmige, dicke Faserzüge von einander getrennt sind. Es finden sich auch stellenweise reichliche Bindegewebskerne von länglicher Gestalt, aber es fehlen dabei die Zeichen der Entzündung; die Drüsenzellen zeigen keine Atrophie; Gefässe und Ausführungsgänge sind mit dickem perivasculärem und peritubulärem Bindegewebe u. s. w. versehen, verhalten sich im Uebrigen aber, wie gewöhnlich.

Wie aus der am Schlusse stehenden Tabelle ersichtlich ist, habe ich bei 22 Kindern, deren Alter zwischen wenigen Monaten und mehreren Jahren schwankte, 6mal interstitielles Bindegewebe des Pankreas in reichlicher, 4mal in mässiger, bei den übrigen 12 Kindern in unbedeutender Menge, wie gewöhnlich, gefunden.

Leicht wirft sich dem Untersuchenden die Frage nach der Ursache des Bindegewebsreichthums auf. Es ist selbstverständlich, dass die Krankheiten, welche den Tod der Kinder verursacht hatten, nicht auch als Ursache der Bindegewebsvermehrung im Pankreas angenommen werden können; andererseits ist Syphilis mit voller Sicherheit auszuschliessen, da sichere Merkmale derselben bei allen jenen Kindern trotz genauer Untersuchung der übrigen Körpertheile nirgend vorhanden waren;

es bleibt also nur der Diabetes übrig, aber auch davon war intra vitam nichts bekannt. So vermag ich jenes auffallende Bild bei einem Theile der von mir untersuchten kindlichen Bauchspeicheldrüsen nicht anders zu erklären, als indem ich annehme, dass es sich um eine physiologische Anlage handelte.

Man muss also ein derartiges Bild bei dem kindlichen Pankreas immer in Rücksicht nehmen, wenn man Pankreaserkrankungen sowohl bei Diabetes, als auch bei anderen Krankheiten, wie Syphilis, feststellen will, da die normalen und pathologischen Bilder manchmal sich schwer von einander trennen lassen. Ueber das fernere Schicksal des grossen Reichthums an Bindegewebe im kindlichen Pankreas vermochte ich nichts zu eruiren; auch diese Frage muss deswegen vorläufig dahin gestellt bleiben.

Es sind schliesslich noch intertubuläre Zellhaufen des Pankreas zu erwähnen, die in den nach van Gieson'scher Methode gefärbten Präparaten schon bei schwacher Vergrösserung unter dem Mikroskope als eigenthümliche kleine Heerde unseren Augen auffielen. Jeder Heerd ist blasser gefärbt, als die umgebenden Acini, enthält aber dichte, stärker gefärbte Zellkerne; jeder einzelne Heerd ist meist rundlich oder etwas länglich, scharf begrenzt, selten eckig ausgebuchtet. Diese Heerde sind gewöhnlich beinahe so gross, wie ein Acinus, nehmen aber manchmal den grössten Theil des Läppchens ein. Es sind gewöhnlich 3—6 solche Heerde innerhalb eines Gesichtsfeldes vorhanden, ja manchmal 20, 30 oder noch mehr.

Mit starker Vergrösserung sieht man diese Heerde aus so dicht und unregelmässig neben einander angeordneten Zellen bestehend, dass der Contour der einzelnen Zelle sich sehr undeutlich erkennen lässt. Die Zellen selbst sind in der Regel ungefähr so gross, wie Acinuszellen, bald rundlich, bald länglich, manchmal sternförmig gestaltet; der Zellleib ist immer blass und etwas hellgelblich gefärbt, mit spärlichen Granula, während der Zellkern stärker tingirt und bläulich schwarz erscheint. Der Zellkern, gewöhnlich mit einem Kernkörperchen und relativ reichlichen Granula, ist meist so gross, dass er nur wenig Zellleib übrig lässt. Die Heerde sind meist von feineren, blassgefärbten, selten dickeren, röthlich färbbaren Bindegewebsfassern

durchsetzt und grenzen sich durch mehr oder weniger feine oder dicke Bindegewebszüge von den umgebenden Acini deutlich ab, deren Zellen an der Stelle öfters verdrängt und verzogen erscheinen. In der Peripherie des Heerdes finden sich selten zerstreute Blutkörperchen.

Es kann also keinem Zweifel unterliegen, dass diese eigenthümliche Bildung wohl identisch mit den in der Literatur wenig bekannten intertubulären Zellhaufen ist, jedoch ist die Natur dieser Bildung noch vollständig unklar. Es sei mir erlaubt, aus den Arbeiten von Paul Langerhans[1]) und Christian Dieckhoff[2]) einiges über diese Zellen hier zu berichten:

P. Langerhans hat zuerst diese Zellen gesehen und deutete auf das Vorhandensein gewisser Beziehungen zwischen diesen Zellhaufen und dem nervösen Apparate der Drüse hin. Kühne und Lea haben später diese Zellhaufen gesehen und erwähnt, dass sie an den Stellen des Pankreas sitzen, an denen sich bei Injectionspräparaten Gefässglomeruli und circumscripte Wundernetze finden. Harris und Gow haben dann dieselben vergleichend-anatomisch studirt und gaben drei Erklärungsversuche an: 1) Die intertubulären Zellhaufen haben eine besondere Function, vielleicht die, das diastatische Ferment zu bilden. 2) Es handelt sich um Ueberreste aus dem embryonalen Leben. 3) Es sind junge Zellen, die zu Acinuszellen auswachsen. Schliesslich sagt Christian Dieckhoff: Meist scheinen die Haufen in der Nähe, besonders an den Theilungsstellen der interlobulären Ausführungsgänge zu liegen; in ihrer Anordnung unterscheiden sie sich kaum von Lymphfollikeln und sie sind dann wohl auch als solche anzusprechen, wenn schon ihre Lage mitten zwischen Drüsenparenchym sehr überraschend und die Form der Zellen von der der Follikelzellen abweichend ist.

So ist die Natur der intertubulären Zellhaufen noch nicht ganz aufgeklärt; ich vermag mir auch kein definitives und klares Urtheil darüber zu bilden, obwohl ich dieselben bald spärlich, bald reichlich in der Mehrzahl meiner Präparate angetroffen habe. Jedenfalls scheinen aber diese Zellhaufen, bezw. die jeweilig verschiedene Anzahl derselben keine pathologische Bedeutung zu haben, wie

[1]) Beiträge zur mikroskopischen Anatomie der Bauchspeicheldrüse. 1869.
[2]) Beiträge zur pathologischen Anatomie des Pankreas. 1895.

man sie neuerdings bei Diabetes ihnen beizumessen für nöthig befunden hat, da sie im diabetischen Pankreas und auch im indurirten Pankreas eben so gut vorhanden sind, wie im normalen.

Es sei mir gestattet, am Schlusse meiner Darstellung eine Tabelle aller von mir untersuchten Fälle der Uebersicht halber hinzuzufügen, ich glaube dafür die Beschreibung einzelner Fälle unterlassen zu können.

An dieser Stelle gestatte ich mir, zunächst Herrn Prof. Virchow, in dessen Institute diese Arbeit angefertigt ist, für die freundlichste Ueberlassung des Materials, sowie das rege Interesse an derselben meinen besten Dank auszusprechen. Herrn Dr. Hansemann, auf dessen Veranlassung ich vorstehende Untersuchungen anstellte und der mich stets auf das freundlichste dabei unterstützt hat, meinen besonderen Dank.

Tabelle.

1. Eckelt, 63jährige Frau.

Allgemeinzustand: mager.

Anatomische Diagnose[1]): Encephalitis rubra hemisphaer. sinistrae. Pachymeningitis haemorrhagica interna. Atrophia fusca cordis. Endoarteriitis deformans. Atrophia lienis et renum. Exostosis occipitalis.

Pankreas: zeigt makroskopisch und mikroskopisch nichts Besonderes, intertubuläre Zellhaufen in geringer Anzahl vorhanden.

2. Hahn, 76jährige Frau.

Allgemeinzustand: sehr mager.

Klinische Diagnose: Morbus Addisonii, dementia paralytica etc.

Anatomische Diagnose: Pneumonia lobi inf. dextri. Atrophia fusca cordis et hepatis. Endoarteriitis chronica deformans. Atrophia granularis renum levis. Pigmentatio cutis, intestini tenuis et mesenterii.

Pankreas: nichts Besonderes.

3. Ludwig Opitz, 50jähriger Mann.

Allgemeinzustand: fett.

Anatomische Diagnose: Nephritis interstitialis chron. Endoarteriitis deformans. Aorta angusta. Dilatatio et hypertrophia cordis etc.

Pankreas: Mikroskopisch stellenweise dicke bindegewebige Züge sichtbar.

[1]) Aus den Sectionsprotocollen des Pathologischen Instituts.

4. Hermann Fleischhauer, 67jähriger Mann.

Allgemeinzustand: Macies.

Anatomische Diagnose: Carcinoma recti operat. Pneumonia fibrinosa lobi sup. sin. et inf. dextri. Ulcus cruris dextri. Dilatatio et hypertrophia cordis. Atrophia lienis, hepatis et renum.

Pankreas: nichts Besonderes.

5. Robert Mendel, 33jähriger Mann.

Allgemeinzustand: Marasmus.

Klinische Diagnose: Diabetes mellitus.

Anatomische Diagnose: Atrophia pancreatis. Dilatatio cordis. Myocarditis parenchymatosa. Pneumonia hypostatica sin. Oedema et hyperaemia pulmonum. Hypertrophia renum. Gastritis catarrhalis.

Pankreas: Sehr atrophisch, auf etwa ein Drittel reducirt; mikroskopisch Drüsenzellen stark atrophisch, intertubuläre Zellhaufen in geringer Anzahl sichtbar.

6. Rettemeier, geb. Tackmann, 43jährige Frau.

Allgemeinzustand: mager.

Anatomische Diagnose: Syphilis constitutionalis. Phthisis ulcerosa pulm. dupl. Hypertrophia et dilatatio cordis. Splenitis indurativa et gummosa. Myocarditis fibrosa etc.

Pankreas: Mikroskopisch Gefässe stark entwickelt, sonst nichts Besonderes.

7. Friedrich Muhme, 61jähriger Mann.

Allgemeinzustand: mager.

Anatomische Diagnose: Pneumonia catarrhalis. Hypertrophia cordis. Cyanosis lienis. Cicatrices renis dextr. Endoarteriitis deformans.

Pankreas: Das interstitielle Fettgewebe stark entwickelt, mikroskopisch das interlobuläre Bindegewebe stellenweise vermehrt, an einigen Stellen auch das interacinöse Bindegewebe, jedoch mässig, vermehrt; in Folge der hochgradigen interstitiellen Fettgewebsentwickelung sind die angrenzenden Acini stark verkleinert.

8. Ernst Rimasch, 60jähriger Mann.

Allgemeinzustand: sehr mager.

Anatomische Diagnose: Carcinoma oesophagi medullare. Metastasis carcinomatosa hepatis et ventriculi. Atrophia cordis. Pneumonia fibrin. dupl. Nephritis parenchymatosa.

Pankreas: nichts Besonderes.

9. Hugo Kuhnert, 52jähriger Mann.

Allgemeinzustand: mässig gut genährt.

Anatomische Diagnose: Syphilis constitutionalis. Encephalomalacia fusca nuclei lentiformis dextri. Splenitis indurativa gummosa etc.

Pankreas: Mikroskopisch Gefässe verdickt, stellenweise

starke Fettmetamorphose der Drüsenzellen, sonst nichts Besonderes.

10. Friedrich Schwarz, 38jähriger Mann.

Aligemeinzustand: sehr mager.

Anatomische Diagnose: Phthisis ulcerosa pulm. Tubercula lienis, hepatis et renum. Tubercula solitaria cerebri et medullae spinalis. Atrophia fusca cordis etc.

Pankreas: ohne besondere Veränderungen.

11. Gottlieb Hermann, 52jähriger Mann.

Allgemeinzustand: sehr fett.

Anatomische Diagnose: Pachymeningitis interna haemorrhagica. Compressio cerebri etc.

Pankreas: Partielle Fettgewebsnekrose, Drüsenzellen wenig erhalten.

12. Rübsam, geb. Dretzmann, 57jährige Frau.

Allgemeinzustand: mässig gut genährt.

Anatomische Diagnose: Tabes dorsualis. Aneurysma aortae. Atrophia laevis baseos linguae etc.

Pankreas: Mikroskopisch die Wandungen der Gefässe und der Ausführungsgänge verdickt, sonst nichts Besonderes.

13. Christine Dallmann, 41jährige Frau.

Allgemeinzustand: mager.

Klinische Diagnose: Anaemia perniciosa.

Anatomische Diagnose: Hypertrophia cordis. Induratio rubra lienis. Cholelithiasis. Nephritis interstitialis.

Pankreas: Das interstitielle Fettgewebe mässig stark entwickelt, sonst nichts Besonderes.

14. Carl Wichmann, 44jähriger Mann.

Allgemeinzustand: mässig gut genährt.

Anatomische Diagnose: Phthisis pulm. ulcerosa tuberculosa cavernosa. Hypertrophia et dilatatio cordis. Nephritis interstitialis et parenchymatosa chron. etc.

Pankreas: nichts Besonderes.

15. Hulda Bläsing, 22jähriges Mädchen.

Allgemeinzustand: mager.

Anatomische Diagnose: Pneumonia caseosa lobi sup. dextri, Nephrolithiasis duplex. Nephritis interstitialis etc.

Pankreas: Die Wandungen der Gefässe und der Ausführungsgänge verdickt, intertubuläre Zellhaufen ziemlich reichlich vorhanden.

16. Karl Christoph, 44jähriger Mann.

Allgemeinzustand: mässig gut genährt.

Anatomische Diagnose: Haematoma durae matris sinistrum. Dilatatio cordis etc.

Pankreas: nichts Besonderes.

17. Max Reimann, 16jähriger Mann.

Allgemeinzustand: mager.

Anatomische Diagnose: Phthisis pulm. ulcerosa. Dilatatio cordis. Nephritis parenchymatosa chron. etc.

Pankreas: Einige intertubuläre Zellhaufen, sonst nichts Besonderes.

18. May, geb. Hoffmann, 75jährige Frau.

Allgemeinzustand: mager.

Anatomische Diagnose: Endocarditis chron. aortica, stenosis aortae. Nephritis parenchymatosa chron.

Pankreas: Die bindegewebigen Hüllen der Gefässe und Ausführungsgänge etwas verdickt, geringe intertubuläre Zellhaufen sichtbar.

19. Emilie Daske, 52jährige Frau.

Allgemeinzustand: mager.

Klinische Diagnose: Diabetes mellitus.

Anatomische Diagnose: Atrophia pancreatis. Cicatrix ventriculi. Perigastritis et peripancreatitis adhaesiva. Atrophia fusca myocardii. Cicatrices laeves baseos linguae.

Pankreas: Stark atrophisch, mikroskopisch: Drüsenzellen verkleinert, das interstitielle Bindegewebe, besonders um die Gefässe und Ausführungsgänge, mässig vermehrt, aber die Intima und Media der Gefässe intact. Intertubuläre Zellhaufen ziemlich reichlich vorhanden.

20. Friede Leder, 1½jähriges Kind.

Allgemeinzustand: mager.

Anatomische Diagnose: Tuberculosis disseminata universalis. Metamorphosis caseosa glandulae bronchialis etc.

Pankreas: nichts Besonderes.

21. Gertrud Rapiska, 1½jähriges Kind.

Allgemeinzustand: mager.

Klinische Diagnose: Morbilli.

Anatomische Diagnose: Phlegmone pharyngis et laryngis. Bronchopneumonia multiplex apostematosa et interstitialis.

Pankreas: Intertubuläre Zellhaufen in mässiger Anzahl, sonst nichts Besonderes.

22. Lusch, geb. Stark, 44jährige Frau.

Allgemeinzustand: sehr mager.

Anatomische Diagnose: Carcinoma ovariorum et metastaticum ligamenti

lati utriusque, glandul. meseraic., intestini tenuis, ductus thoracici, renum, hepatis et pancreatis.

Pankreas: Im Körper desselben finden sich metastatische carcinomatöse Heerde, welche mikroskopisch aus ziemlich stark entwickeltem Stroma und Drüsenzellen bestehen; an den übrigen Theilen ist stark entwickeltes, interlobuläres, sowie interacinöses Bindegewebe gleichmässig vertheilt, stellenweise mit frischerer Rundzelleninfiltration um die Gefässe.

23. Charlotte Scharney, 8monatliches Kind.

Allgemeinzustand: mager.

Anatomische Diagnose: Colitis diphtherica ulcerosa, Hepar adiposum etc.

Pankreas: Das interlobuläre Bindegewebe an allen Theilen gleichmässig stark entwickelt, stellenweise mit reichlichen Bindegewebskernen, die bindegewebigen Hüllen der Gefässe und Ausführungsgänge sehr dick, Intima und Media der Gefässe nicht abweichend, die Drüsenzellen ebenso intact; einige intertubuläre Zellhaufen sichtbar.

24. Grossmann, geb. Hoppe, 50jährige Frau.

Allgemeinzustand: mager.

Anatomische Diagnose: Atrophia granularis renum. Hypertrophia et dilatatio cordis etc.

Pankreas: Das interstitielle Fettgewebe stark entwickelt; mikroskopisch Verdickung der Gefässe und Ausführungsgänge, sowie einige intertubuläre Zellhaufen sichtbar.

25. August Rudolf, 61jähriger Mann.

Allgemeinzustand: mässig gut genährt.

Anatomische Diagnose: Hypertrophia et dilatatio cordis. Pleuritis chronica duplex fibrosa adhaesiva. Induratio rubra et oedema pulm. Induratio cyanotica lienis et renum.

Pankreas: Drüsenzellen fettig metamorphosirt, einige intertubuläre Zellhaufen.

26. Johann Wilski, 71jähriger Mann.

Allgemeinzustand: gut genährt.

Anatomische Diagnose: Nephritis interstit. chron. Dilatatio et hypertrophia cordis. Induratio rubra pulm., lienis et renum. Atrophia laevis baseos linguae. Arteriitis deformans.

Pankreas: Wie No. 25.

27. Gustav Ranitz, 62jähriger Mann.

Allgemeinzustand: mager.

Anatomische Diagnose: Nephritis interstit. multipl. chron. Hypertrophia et dilatatio cordis et thrombosis parietalis ventriculi utriusque cordis. Infarctus pulm. et lienis. Pneumonia fibrinosa lobi sup. dextri. Endocarditis chron.

Pankreas: Geringe intertubuläre Zellhaufen, sonst nichts Besonderes.

28. Wera Rohrschneider, 7 monatliches Kind.

Allgemeinzustand: mager.

Anatomische Diagnose: Bronchopneumonia multiplex et atelectasis pulm. Infiltratio adiposa hepatis. Gastritis catarrhalis.

Pankreas: Wie No. 27.

29. August Vogel, 70jähriger Mann.

Allgemeinzustand: mager.

Anatomische Diagnose: Carcinoma ventriculi ulcerosum. Endocarditis deformans. Arachnitis convexitatis fibrosa chronica. Anaemia gravis universalis.

Pankreas: Ohne besondere Veränderungen, einige intertubuläre Zellhaufen.

Bemerkung: Bei dem Patienten wurde im Leben 1 Tag lang Glykosurie beobachtet.

30. Petri, geb. Obscherning, 69jährige Frau.

Allgemeinzustand: mager.

Anatomische Diagnose: Gummi cerebri. Bronchopneumonia multiplex. dupl. Nephritis interstit. chron. Cicatrices laeves baseos linguae. Atrophia fusca cordis etc.

Pankreas: Das interlobuläre Bindegewebe ungleichmässig vermehrt, einige intertubuläre Zellhaufen vorhanden.

31. Julius Dahlmann, 47jähriger Mann.

Allgemeinzustand: Marasmus.

Anatomische Diagnose: Carcinoma cardiacum et metastaticum mesenterii et renum. Peritonitis carcinomatosa haemorrhagica. Atrophia fusca cordis, hepatis et lienis. Pneumonia lobi inf. sin. fibrinosa incipiens etc.

Pankreas: nichts Besonderes, geringe intertubuläre Zellhaufen vorhanden.

32. Wilhelm Peters, 52jähriger Mann.

Allgemeinzustand: Marasmus.

Anatomische Diagnose: Phthisis pulm. caseosa. Cirrhosis hepatis. Gastritis polyposa et tuberculosa ulcerosa. Enteritis tuberculosa ulcerosa. Nephritis interstitialis etc.

Pankreas: Das interlobuläre Bindegewebe etwas vermehrt, geringe intertubuläre Zellhaufen vorhanden.

33. Friedrich Hoffmann, 2 monatliches Kind.

Allgemeinzustand: mager.

Anatomische Diagnose: Gastroenteritis catarrhalis. Nephritis haemorrhagica sinistra et parenchymatosa. Thrombus venae renalis sinistrae.

Pankreas: Das interstitielle Bindegewebe etwas vermehrt, Ausführungsgänge stark verdickt.

34. Friedrike Thiele, geb. Hennig, 66jährige Frau.

Allgemeinzustand: mager.

Anatomische Diagnose: Syphilis constitutionalis. Dilatatio et hypertrophia cordis. Endocarditis chron. aortica retrahens calculosa aneurysmatica. Induratio rubra pulm. et lienis etc.

Pankreas: nichts Besonderes, das interstitielle Fettgewebe stark entwickelt.

35. Max Rickmann, 32jähriger Mann.

Allgemeinzustand: mässig gut genährt.

Anatomische Diagnose: Cirrhosis hepatis. Dilatatio et hypertrophia cordis. Nephritis parenchym. Atrophia testiculorum.

Pankreas: Das interlobuläre und auch interacinöse Bindegewebe in einzelnen Abschnitten stark vermehrt; wenig intertubuläre Zellhaufen.

36. Gottlieb Jutzen, 62jähriger Mann.

Allgemeinzustand: mager.

Anatomische Diagnose: Bronchitis chron. Emphysema pulm. Dilatatio cordis. Nephritis chron. levis.

Pankreas: nichts Besonderes.

37. Julius Walther, 28jähriger Mann.

Allgemeinzustand: mager.

Anatomische Diagnose: Phthisis pulm. duplex. Atrophia fusca cordis etc.

Pankreas: nichts Besonderes.

38. Wilhelmine Arndt, 72jährige Frau.

Allgemeinzustand: mässig gut genährt.

Anatomische Diagnose: Haemorrhagia cerebri. Nephritis interstit. et parenchymatosa. Hypertrophia cordis. Bronchopneumonia multipl. Atrophia hepatis et lienis.

Pankreas: Fettmetamorphose der Drüsenzellen und stellenweise Kernschwund nachweisbar.

39. Arthur Schuelze, 10jähriger Knabe.

Allgemeinzustand: mässig gut genährt.

Klinische Diagnose: Diabetes mellitus (Tod im Coma).

Anatomische Diagnose: Hypertrophia cordis. Hypertrophia et metamorphosis adiposa renum. Bronchopneumonia aspirat. multiplex.

Pankreas: entspricht in der Grösse dem Alter, opak, gelblich-grau, schlaff; mikroskopisch: starke Fettmetamorphose der Drüsenzellen, sonst nichts Besonderes.

40. Amalie Kühlhorn, 43jährige Frau.

Allgemeinzustand: sehr mager.

Klinische Diagnose: Morbus Basedowii.

Anatomische Diagnose: Exstirpatio uteri partialis. Exophthalmus.

Pankreas: Das interlobuläre Bindegewebe an einzelnen Stellen mässig vermehrt.

41. Michalek, Maria, 3jähriges Kind.

Allgemeinzustand: mager.

Klinische Diagnose: Scarlatina.

Anatomische Diagnose: Erythema scarlatinosum, Infiltratio diphtherica tonsillarum etc.

Pankreas: nichts Besonderes.

42. Wolf, geb. Veyé, 74jährige Frau.

Allgemeinzustand: mager.

Anatomische Diagnose: Syphilis constitutionalis. Ulcus cruris syphiliticum. Nephritis interstit. gummosa et parenchymatosa. Atrophia fusca cordis. Atrophia laevis baseos linguae. Periostitis tibiae sinistra.

Pankreas: Nichts Besonderes.

43. Beier, geb. Zimmermann, 66jährige Frau.

Allgemeinzustand: mager.

Anatomische Diagnose: Empyema sinistrum. Pneumonia catarrhalis. Peritonitis purulenta. Myoma uteri. Hyperplasis glandularum lymphaticarum.

Pankreas: starke Fettmetamorphose der Drüsenzellen, Gefässe etwas verdickt, sonst nichts Besonderes.

44. Rudolf Just, 54jähriger Mann.

Allgemeinzustand: Marasmus.

Anatomische Diagnose: Ulcus ventriculi rotundum simplex perforans etc.

Pankreas: nichts Besonderes, einige intertubuläre Zellhaufen vorhanden.

45. Murid Stunda, 4½jähriges Kind.

Allgemeinzustand: mager.

Anatomische Diagnose: Arachnitis tuberculosa. Tubercula pulmonum, hepatis, renum, lienis etc.

Pankreas: Wie No. 44.

46. Anna Fricke, 2½jähriges Mädchen.

Allgemeinzustand: mager.

Anatomische Diagnose: Pneumonia lobi inf. sin. Bronchitis et peribronchitis caseosa pulm. dextri. Tubercula lienis, hepatis, renum etc.

Pankreas: Nichts Besonderes.

47. Fritz Friedling, 2¼jähriges Kind,

Allgemeinzustand: mässig gut genährt.

Anatomische Diagnose: Bronchitis et peribronchitis caseosa. Tubercula utriusque pulmonis. Tubercula lienis, hepatis, renum. Nephritis parenchym.

Pankreas: Wie No. 45.

48. Emma Hammer, 4monatliches Kind.

Allgemeinzustand: mager.

Anatomische Diagnose: Bronchitis et peribronchitis caseosa et ulcerosa. Tubercula lienis et hepatis. Ulcus tuberculosum laryngis.

Pankreas: nichts Besonderes.

49. Ida Jänicke, 7jähriges Kind.

Allgemeinzustand: mager.

Anatomische Diagnose: Diphtheria gangraenosa faucium et laryngis. Bronchopneumonia utriusque pulm. multipl. Nephritis parenchym. haemorrhagica.

Pankreas: Das interlobuläre Bindegewebe etwas mehr entwickelt, zahlreiche intertubuläre Zellhaufen vorhanden.

50. Frieda Löwenstein, 22jährige Frau.

Allgemeinzustand: mager.

Anatomische Diagnose: Phthisis ulcerosa pulm. Bronchitis caseosa et fibrosa multipl. Pneumonia interstitialis multiplex. Nephritis parenchymatosa.

Pankreas: nichts Besonderes, ziemlich reichliche intertubuläre Zellhaufen sichtbar.

51. Zahmjahn, Albert, 37jähriger Mann.

Allgemeinzustand: mager.

Anatomische Diagnose: Pleuropneumonia fibrinosa lobi sup. dextri. Hepatitis interstit. proliferans. Infiltratio adiposa hepatis. Nephritis parenchym. chron. Cicatrices et infarctus calculosi renum.

Pankreas: Einige intertubuläre Zellhaufen, sonst nichts Besonderes sichtbar.

52. Friedrich Becker, 43jähriger Mann.

Allgemeinzustand: gut genährt.

Klinische Diagnose: Alcoholismus chron. Delirium etc.

Anatomische Diagnose: Hyperaemia gravis et oedema cerebri, oedema arachnoidis. Nephritis catarrhalis. Hyperaemia et oedema pulm. Infiltratio adiposa hepatis.

Pankreas: Das interlobuläre und interacinöse Bindegewebe mässig vermehrt, Gefässe intact.

53. Alwin Nanndorf, 40jähriger Mann.

Allgemeinzustand: sehr mager.

Anatomische Diagnose: Tuberculosis disseminata universalis etc.

Pankreas: nichts Besonderes.

54. Rudolf Relescheck, 22jähriger Mann.

Allgemeinzustand: sehr mager.

Anatomische Diagnose: Carcinoma planum pylori ulcerosum. Metastases carcinomatosae hepatis, pancreatis et retroperitoneales. Phthisis pulm. dupl. Pneumonia interstit chron. etc.

Pankreas: In der Umgebung der carcinomatösen Heerde ist das interstitielle Bindegewebe mässig vermehrt.

55. Berndt, geb. Trendenberg, 40jährige Frau.

Allgemeinzustand: mager.

Anatomische Diagnose: Phthisis pulm. ulcerosa. Pneumonia chron. interstitialis. Nephritis interstitialis chron. et tubercula renum.

Pankreas: Das interlobuläre Bindegewebe wenig vermehrt, die intertubulären Zellhaufen mässig zahlreich vorhanden.

56. Erich Schwarz, 3monatliches Kind.

Allgemeinzustand: Macies.

Anatomische Diagnose: Bronchopneumonia multipl. Atelectasis multipl. pulmonum etc.

Pankreas: Das interlobuläre und interacinöse Bindegewebe stark entwickelt, geringe intertubuläre Zellhaufen vorhanden.

57. Bruno Weigel, 2½jähriges Kind.

Allgemeinzustand: mager.

Anatomische Diagnose: Arachnitis tuberculosa. Tubercula hepatis et lienis. Ulcus tuberculosum ilei. Lymphangioitis caseosa mesaraica. Nephritis parenchym. chron.

Pankreas: Geringe intertubuläre Zellhaufen, sonst nichts Besonderes sichtbar.

58. Hans Richter, 2½monatliches Kind.

Allgemeinzustand: mager.

Anatomische Diagnose: Enteritis catarrhalis et follicularis. Oedema pulm. Anaemia etc.

Pankreas: Das interlobuläre und interacinöse Bindegewebe stark entwickelt; die intertubulären Zellhaufen sind äusserst reichlich, bei schwacher Vergrösserung sind unter dem Mikroskop 30 oder noch mehr solcher Zellhaufen in einem Gesichtsfelde sichtbar.

59. Carl Schwabisch, 46jähriger Mann.

Allgemeinzustand: sehr mager.

Anatomische Diagnose: Carcinoma ventriculi. Oedema pulm. Bronchitis et bronchopneumonia multiplex. Nephritis parenchymatosa. Peritonitis fibrosa chron. Arteriosclerosis universalis.

Pankreas: Mikroskopisch sind dicke, narbige Züge, welche vom umgebenden Peritonäum in den Körper des Pankreas hineinreichen, sichtbar; an den übrigen Theilen das interlobuläre Bindegewebe stellenweise vermehrt; Gefässwandungen, bezw. Intima und Media stark verdickt.

60. Franz Tolksdorf, 37jähriger Mann.

Allgemeinzustand: mässig gut genährt.

Anatomische Diagnose: Pneumonia gangraenosa lobi sup. dextr. Cirrhosis hepatis. Icterus universalis etc.

Pankreas: Die intertubulären Zellhaufen in geringer Anzahl vorhanden, sonst nichts Besonderes.

61. Hermann Baumgart, 19jähriger Mann.

Allgemeinzustand: mager.

Anatomische Diagnose: Ulcus diphthericum faucium. Arachnitis spinalis purulenta. Encephalitis haemorrhagica.

Pankreas: nichts Besonderes.

62. Felix Walter, 1½jähriges Kind.

Allgemeinzustand: Marasmus.

Anatomische Diagnose: Bronchitis caseosa et pneumonia caseosa multiplex dextra etc.

Pankreas: Das interlobuläre Bindegewebe etwas stärker entwickelt, die intertubulären Zellhaufen reichlich vorhanden.

63. Carl Siewelt, 13monatliches Kind.

Allgemeinzustand: mager.

Anatomische Diagnose: Hydrocephalus intern. Cicatrices ependymatis.

Pankreas: nichts Besonderes, die interlobulären Zellhaufen in mässiger Anzahl vorhanden.

64. Willi Hess, 6monatliches Kind.

Allgemeinzustand: mager.

Anatomische Diagnose: Enteritis catarrhalis et follicularis gravis. Bronchitis catarrhalis. Bronchopneumonia catarrhalis multiplex. Nephritis parenchymatosa.

Pankreas: Das Bindegewebe stark entwickelt, wie in No. 56.

65. Rubow Alaum, 40jähriger Mann.

Allgemeinzustand: gut genährt.

Anatomische Diagnose: Aneurysma sacciforme et cylindricum arcus aortae cum perforatione pulmonis etc.

Pankreas: nichts Besonderes, die intertubulären Zellhaufen in mässiger Anzahl.

66. Schulter, geb. Bergmann, 33jährige Frau.

Allgemeinzustand: sehr mager.

Anatomische Diagnose: Endocarditis chronica fibrosa mitralis et aortica. Synechia pericardii. Dilatatio et hypertrophia cordis. Infarctus et bronchopneumonia multipl. Induratio rubra pulmonum. Atrophia cyanotica hepatis.

Pankreas: Makroskopisch Fettnekrobiose des interstitiellen Fettgewebes sichtbar; mikroskopisch ist das interlobuläre Bindegewebe wenig vermehrt, stellenweise mit zelliger Infiltration, ausserdem sind die intertubulären Zellhaufen in mässiger Anzahl vorhanden.

67. Johannes Helden, 1½jähriges Kind.

Allgemeinzustand: mager.

Anatomische Diagnose: Gastroenteritis catarrhalis. Atelectasis partialis pulmonis. Rachitis.

Pankreas: Das interlobuläre Bindegewebe sehr dicht und reichlich, wie in No. 56.

68. Elisabeth Sainert, 4½jähriges Kind.

Allgemeinzustand: mager.

Klinische Diagnose: Tussis convulsiva.

Anatomische Diagnose: Bronchopneumonia multipl. et haemorrhagia pulm. utriusque. Bronchitis chron. purulenta. Hyperplasis gland. bronchialium. Pleuritis sicca.

Pankreas: nichts Besonderes, reichliche intertubuläre Zellhaufen.

69. Rudolf Schreiber, 48jähriger Mann.

Allgemeinzustand: Marasmus.

Anatomische Diagnose: Phthisis pulm. dupl. Enteritis tuberculosa ulcerosa.

Pankreas: Wie No. 68.

70. Gustav Rabe, 49jähriger Mann.

Allgemeinzustand: sehr mager.

Anatomische Diagnose: Tabes dorsualis. Atrophia granularis renum., Pneumonia lob. inf. sin. Endocarditis chron. deformans etc.

Pankreas: Das interlobuläre Bindegewebe etwas stärker entwickelt, die intertubulären Zellhaufen in geringer Anzahl vorhanden.

71. Bertha Kirschstein, 66jährige Frau.

Allgemeinzustand: mässig gut ernährt.

Anatomische Diagnose: Endocarditis chron. recens et verrucosa aortica et mitralis. Dilatatio et hypertrophia cordis. Endoarteriitis chron. deformans. Induratio fusca pulm. et lienis. Nephritis interstit. chronica.

Pankreas: Das interlobuläre Bindegewebe etwas stärker entwickelt, die Wandungen der Gefässe und Ausführungsgänge stark verdickt.

72. Lantousky, Wally, 8jähriges Mädchen.

Allgemeinzustand: sehr mager.

Anatomische Diagnose: Phthisis pulm. ulcerosa caseosa etc.

Pankreas: Das interlobuläre und interacinöse Bindegewebe äusserst stark entwickelt, die intertubulären Zellhaufen sehr reichlich.

73. Ligler, Karl, 39jähriger Mann.

Allgemeinzustand: mager.

Anatomische Diagnose: Pneumonia fibrinosa pulm. Endocarditis pulmonalis. Cystitis haemorrhagica.

Pankreas: nichts Besonderes.

74. Pilz, Karl, 42jähriger Mann.

Allgemeinzustand: mager.

Anatomische Diagnose: Phthisis ulcerosa pulm. Bronchitis et peribronchitis caseosa et fibrosa inveterata. Tabes dorsualis incipiens.

Pankreas: das interlobuläre Bindegewebe etwas stärker entwickelt.

75. Alt, geb. Karge, 56jährige Frau.

Allgemeinzustand: mager.

Anatomische Diagnose: Nephritis parenchym. et interstitialis. Hypertrophia cordis etc.

Pankreas: nichts Besonderes.

76. Assmus, geb. Foerster, 29jährige Frau.

Allgemeinzustand: mager.

Anatomische Diagnose: Endocarditis ulcerosa verrucosa mitralis. Embolia arter. fossae Sylvii dextrae. Infarctus lienis et renum. Status puerperalis uteri.

Pankreas: nichts Besonderes.

77. Rammin Emma, 6 wöchentliches Kind.

Allgemeinzustand: mager.

Anatomische Diagnose: Angioma hepatis. Gastroenteritis catarrhalis etc.

Pankreas: das interlobuläre Bindegewebe mässig vermehrt.

78. Kuzzer, geb. Schwarz, 45jährige Frau.

Allgemeinzustand: mager.

Anatomische Diagnose: Hydronephrosis sinistra. Dilatatio ureteris sin. Hypertrophia compensat. renis dextri. Atrophia fusca myocardii.

Pankreas: wie No. 77.

79. Ida Müller, 3jähriges Mädchen.

Allgemeinzustand: gut genährt.

Anatomische Diagnose: Ulcera diphtherica pharyngis et tonsillae sinistrae. Dilatatio cordis extrema. Nephritis parenchym. Lymphangioitis bronchialis caseosa. Myocarditis parenchym. et interstit. gravis.

Pankreas: nichts Besonderes, die intertubulären Zellhaufen in geringer Anzahl vorhanden.

80. Karl Rautke, 63jähriger Mann.

Allgemeinzustand: Macies.

Klinische Diagnose: Iritis syphilitica.

Anatomische Diagnose: Hepatitis chron. interstit. Atrophia fusca myocardii. Hypertrophia renum. Icterus.

Pankreas: wie No. 77 und 78.

81. Müller, Johann, 55jähriger Mann.

Allgemeinzustand: mager.

Anatomische Diagnose: Carcinoma hepatis et metastatica peritonaei et pleurae dextrae. Peritonitis carcinomatosa.

Pankreas: nichts Besonderes.

82. August Lange, 34jähriger Mann.

Allgemeinzustand: Gut genährt.

Anatomische Diagnose: Hepatitis interstit. chron. Arachnitis purulenta. Hypertrophia cordis. Myocarditis parenchymatosa. Pneumonia hypostatica duplex. Nephritis apostematosa multipl. Icterus.

Pankreas: Das interlobuläre und interacinöse Bindegewebe an allen Theilen gleichmässig stark entwickelt, das perivasculäre und peritubuläre Bindegewebe stark verdickt, die Intima und Media der Gefässe aber intact.

83. Golinski, Konrad, 26jähriger Mann.

Allgemeinzustand: mager.

Klinische Diagnose: Intoxicatio phosphorica.

Anatomische Diagnose: Pericarditis haemorrhagica recens et fibrosa chron. adhaerens. Myocarditis et hepatitis parenchym. Pleuritis haemorrhagica. Nephritis parenchym. haemorrhagica. Gastritis haemorrhagica. Enteritis catarrhalis. Icterus universalis.

Pankreas: Gelblich, geschwollen, schlaff, die einzelnen Acini vergrössert, bei mikroskopischer Untersuchung starke Trübung der Drüsenzellen, sonst nichts Besonderes.

V.

Beiträge zur Chirurgie und pathologischen Anatomie der peripherischen Nerven.

Von Dr. Em. Finotti,
Assistenten an der chirurgischen Klinik des Hofrathes Professor Nicoladoni in Innsbruck.

(Hierzu Taf. II und III.)

Trotz der in den letzten Jahren so zahlreich vorgenommenen Untersuchungen und der bis heute so reichlich an den Tag getretenen Literatur über Anatomie und normale, wie auch pathologische Histologie des Nervensystems sind die dadurch gewonnenen Kenntnisse doch noch lückenhaft geblieben und so manche Ansicht, welche lange Zeit hindurch als Glaubenssatz betrachtet wurde, ist durch neue Erkenntniss erschüttert, wenn nicht gar umgestossen.

Eine solche vielfach umstrittene Frage, in welcher sich lange Zeit hindurch gleichwerthige Anschauungen diametral entgegenstanden und noch stehen, ist z. B. die über das Verhalten der peripherischen Nervenfasern, sowohl in den sogenannten Neuromen, als auch bei der Regeneration einzelner durchtrennter Nervenstränge.

Während Virchow das Neurom als eine Neubildung beschrieb, welche ihr Entstehen vorzüglich der Neubildung von Nervenfasern verdankt, haben Andere das Vorkommen einer solchen Neubildung in diesen Tumoren gänzlich geläugnet. Aehnlich unentschieden sind unsere Kenntnisse bezüglich der anderen, am peripherischen Nervensysteme vorkommenden Neubildungen, als da sind die plexiformen Neurome, die multiplen Hautfibrome, die Stammneurome und endlich die wohl auch hierhergehörige Elephantiasis neuromatodes (congenita).

Es war nun verlockend, sich eingehend mit der Untersuchung der erwähnten Gebilde zu beschäftigen, und wenn auch nicht die Entscheidung der streitigen Fragen zu bringen, doch eine solche anzubahnen.

Das meinen Untersuchungen zu Grunde liegende Material suchte ich gleich nach jeder Operation möglichst frisch zu präpariren und zu fixiren, und trachtete ausserdem möglichst verschiedene Objecte meiner Prüfung zu unterziehen, um eben durch das Vergleichen der verschiedenen Ergebnisse zu klaren Schlussfolgerungen gelangen zu können. So untersuchte ich in einigen Fällen von secundärer Nervennaht die excidirten Stücke bezüglich der an beiden Stümpfen auftretenden Veränderungen, ferner Amputationsneurome, die ich mir bei Reamputation oder nach dem Tode des Kranken verschaffen konnte. Endlich untersuchte ich eine Reihe mit dem peripherischen Nervensysteme zusammenhängender Neubildungen und eben der Vergleich der gewonnenen Bilder, die Ergebnisse der an so verschiedenen Objecten gemachten Untersuchung führten mich zu Schlussfolgerungen, die ich in folgenden Zeilen mitzutheilen mir gestatte. Anhangsweise mögen einige die Technik der Schnittfärbung betreffende Bemerkungen Platz finden.

A. Untersuchung der Nerven nach Nervennaht.

Hier kommen nur 7 Fälle secundärer Nervennaht in Betracht, da mir in den Fällen von primärer Nervennaht eine genaue Untersuchung unmöglich war und auch in Folge der oft nur ambulatorisch stattgefundenen Behandlung die Endresultate nicht immer bekannt wurden. Nur das eine kann ich bestimmt angeben, dass nehmlich eine Regeneration der Nervenleitung per primam niemals gesehen wurde, obwohl Wolberg[1]) und Glück[2]) eine solche für möglich halten. Die für diese Annahme als Stütze dienende, keineswegs aber positiv bewiesene, schnelle, noch am Tage der Operation oder doch kurz darauf eintretende Wiederherstellung der Functionsfähigkeit des Nerven kann ja auch noch auf andere Weise erklärt werden, ohne dass man eine prima intentio annehmen müsste[3]).

[1]) Wolberg, Kritische und experimentelle Untersuchungen über Nervennaht und Nervenregeneration. Zeitschr. für klin. Chirurgie. Bd. 18, 19.

[2]) Glück, Dieses Archiv. Bd. 72. — Archiv für klin. Chirurgie. Bd. 25, 26.

[3]) Discussion von Labord und Brown-Sequard im Bullet. de l'académie de méd. No. 10—20.

Nachdem einige Zeit hindurch die Forschung auf dem Gebiete der Nervenre- und -degeneration stille gestanden hatte, haben sich in den letzten Jahren wieder zahlreiche Forscher mit dieser Frage beschäftigt. Obwohl dieselben, ich nenne nur v. Büngner[1]), v. Notthafft[2]), Ströbe[3]), Kolster[4]), Galeotti und Levi[5]), mit den neuesten technischen Hülfsmitteln und zumeist an gleichgeartetem Materiale arbeiteten, kamen dieselben doch in manchen Fragen zu ganz abweichenden Resultaten. In der wichtigen Frage der Regeneration der Axencylinder z. B. nehmen Ströbe, v. Notthafft und Kolster eine Regeneration durch das centrale Auswachsen derselben an, während v. Büngner, Galeotti und Levi die Kerne und das Protoplasma der Schwann'schen Scheide im peripherischen Stumpfe als Träger der Regeneration ansprechen. Beide Anschauungen beruhen auf einer der beiden heute geltenden entwickelungsgeschichtlichen Theorien, und zwar entweder auf der, welche einen centralen Ursprung annimmt (His, Kölliker u. A.), oder auf der von der Umbildung von Zellen in Nervenfasern. Die Frage der Nervenregeneration wird also erst dann definitiv entschieden werden können, wenn der Streit dieser beiden entwickelungsgeschichtlichen Theorien endgültig entschieden sein wird. In den genannten Arbeiten, besonders aber in der von v. Büngner, ist die gesammte hierhergehörige ältere und neuere Literatur so ausführlich angeführt, dass ich wohl auf dieselbe verweisen kann.

Meine Untersuchung hatte nun den Zweck, zu eruiren, ob und wie weit die durch die erwähnten Arbeiten an thierischem Gewebe gewonnenen Resultate auch für den Menschen geltend bleiben können. Vorerst mögen in Kürze die betreffenden Krankengeschichten Platz finden.

No. 1. L. T., 35 Jahre alt, aufgenommen am 9. November 1891. Pat. fiel vor 2½ Monaten mit seinem rechten Vorderarme auf eine Sense und zog

[1]) v. Büngner, Ueber die Degenerations- und Regenerationsvorgänge am Nerven nach Verletzungen. Beiträge zur path. Anatomie u. allg. Pathologie. Bd. X.

[2]) Fr. v. Notthafft, Zeitschr. für wissenschaftl. Zoologie. Bd. 55.

[3]) Ströbe, Ziegler's Beiträge. Bd. 13.

[4]) Kolster, Archiv für mikroskop. Anatomie. Bd. 41.

[5]) Galeotti und Levi, Ziegler's Beiträge. Bd. 17.

sich dadurch eine stark blutende Schnittwunde zu. Der herbeigerufene Arzt ligirte das durchschnittene Gefäss. Nach Angabe des Kranken eiterte die Wunde noch lange Zeit hindurch. Bei der Aufnahme fand sich im unteren Drittel des rechten Vorderarmes an dessen Ulnarseite eine breite, quer verlaufende Narbe. In den vom N. ulnaris versorgten Muskeln der Hand bestand Atrophie und Lähmung.

Am 12. November wurde der N. ulnaris in der Narbe aufgesucht, beide Nervenstümpfe wurden abgetragen und zwar dort, wo sich an ihren Querschnitten zuerst wieder deutliche Nervenbündel zeigten. Nervennaht. Heilung der Wunde p. pr. int. Bei der Entlassung hatte sich nichts an der Hand geändert; die Lähmung bestand noch fort. Nachrichten, die mir nach etwa 1 Jahre zugingen, sind wegen ihrer Ungenauigkeit leider vollkommen werthlos.

No. 2. S. A., 24 Jahre alt. Pat. kommt 22 Tage nach der Verletzung — Schnittwunde im oberen Drittel des linken Vorderarmes — auf die Klinik. In der per primam geheilten Wunde wird der N. ulnaris aufgesucht und hierauf die Nervennaht ausgeführt. Erst nach 4 Monaten stellte sich die Functionsfähigkeit wieder ein.

No. 3. K. R., 16 Jahre alt. Pat. erlitt 3 Tage vor der am 28. März 1892 erfolgten Aufnahme eine complicirte Fractur der rechten Radiusepiphyse, wobei der N. ulnaris, der Flexor carpi ulnaris und der Flexor digitorum sublimis quer durchtrennt wurden. Nervennaht. Die Deckung der grossen Wunde ist nur bei starker Flexion des Handgelenkes möglich. Nach 3 Monaten noch immer Lähmung und Atrophie im Gebiete des verletzten und genähten N. ulnaris. Später waren Nachrichten nicht mehr zu erhalten.

No. 4. S. E., 5 Tage nach der Verletzung Naht des N. radialis am linken Vorderarme. Heilung per primam. Ambulatorische Behandlung. Spätere Nachfragen erfolglos.

No. 5. B. F., 25 Jahre alt. 15 Monate vor der Aufnahme durchtrennte eine Kreissäge die Weichtheile der Volarseite der Mitte des rechten Vorderarmes. Der geholte Arzt stillte die Blutung und nähte die Muskeln, aber nicht die Nerven (nach einer Mittheilung des Arztes selbst). Wir fanden an bezeichneter Stelle eine schräg verlaufende, 7 cm lange, ziemlich breite Narbe. Peripheriewärts von der Narbe ist die Haut blaurothlich verfärbt. Die kurzen Handmuskeln sind hochgradig atrophirt und functionsunfähig. Operation am 1. August 1893. Der N. medianus und der Ulnarnerv werden in der Narbe aufgesucht. Der centrale, kolbig verdickte und der peripherische dünnere Medianusstumpf sind durch eine breite, zwischen ihnen liegende und mit den Muskeln verwachsene, derbe Narbe verbunden. Der nach Excision dieser Narbe und der centralen kolbigen Anschwellung (Neurom) verbleibende, etwa 7 cm lange Defect wird durch Catgutplastik nach Glück ersetzt. Beim N. ulnaris finden sich dieselben Verhältnisse der beiden Stümpfe, nur liegen

sie näher an einander. Der nach der Resection verbleibende Defect von 3 cm Länge wird ebenfalls durch einen Catgutzopf gedeckt.

Nach etwa 4 Monaten konnte Pat. wieder untersucht werden. Nach seiner Angabe hätte 3 Monate nach der Operation die Functionsfähigkeit sich wieder herzustellen angefangen, und zwar kehrte die Sensibilität früher zurück, als die Motilität. Die Atrophie ist bis auf das I. Spatium interosseum ganz verschwunden und selbst dort spielen die Muskeln ganz gut. Die Sensibilität ist normal und kann Pat. seinem Berufe als Spängler (Klempner) ganz gut nachgehen.

No. 6. Fr. R. Diese Krankengeschichte wurde von mir bereits veröffentlicht und will ich nur ganz in Kürze das Hauptsächliche daraus mittheilen, für die Details aber auf meine frühere Publication[1]) verweisen. Der 5jährige Knabe war gestürzt und hatte dabei den rechten Arm gebrochen. Nach Abnahme des Verbandes bemerkte der behandelnde Arzt die Parese des rechten Vorderarmes, welche durch eine im Momente der Fractur geschehene Zerreissung des N. radialis erklärt wurde.

Am 11. November 1891 wurde der N. radialis freigelegt, das Narbengewebe resecirt und nach Abmeisselung der scharfen Diaphysenbruchkante die Nervennaht vorgenommen. Pat. musste auf Wunsch seiner Eltern mit noch bestehender Lähmung entlassen werden. Schon 4 Wochen nach der Operation stellte sich, wie die Eltern des Kindes erzählten, die Functionsfähigkeit wieder ein und nahm stetig zu, bis endlich nach 1½ Jahren der Arm vollkommen gesund war.

No. 7. I. Sp., aufgenommen am 22. Juli 1894. Der Fall ist dem vorhergehenden sehr ähnlich. Zwei Monate vor der Aufnahme fiel der 8jährige Knabe von einem Pferde herab und brach dabei den linken Oberarm; schon als der Arm noch im Verbande lag, bemerkten die Eltern die entstandene Lähmung.

Bei der Untersuchung zeigte es sich, dass Pat. den Arm bis zur Geraden strecken und bis zum rechten Winkel beugen konnte. Der Oberarm war nur um ½ cm verkürzt. Ausgesprochener Cubitus varus. Die Bruchstelle ist an der Difformität und an dem Callus als oberhalb der Condylen befindlich zu erkennen. Die beiden, einen nach innen zu offenen Winkel bildenden Bruchstücke sind gegen einander so verschoben, dass das obere Fragment mit einer scharfen Kante über das nach innen verschobene untere vorspringt. Unterhalb der Bruchlinie ist der N. radialis vollkommen gelähmt, die Sensibilität aber erhalten.

Am 27. Juli wird der Radialnerv blossgelegt. Das centrale Ende ist mit dem Perioste verlöthet und reicht bis zur Bruchkante, wo es etwas verdickt endigt. Also auch hier hat, wie im Falle No. 6, die scharfe Diaphysenbruchkante den Radialis förmlich abgeschnitten.

[1]) Wiener med. Wochenschrift. 1893. No. 51.

Das peripherische Stück ist dünn und liegt in der von den Fragmenten gebildeten Stufe, sich hier in der Narbenmasse verlierend.

Resection der Narbe und der Narbenenden, Abmeisselung der scharfen Knochenkante, Nervennaht. Reactionsloser Verlauf. Das Kind wurde bald entlassen und die Vornahme leichter Massage, passiver Bewegungen und Bädergebrauch empfohlen.

Am 6. August 1895 stellte sich das Kind wieder vor. Die Mutter giebt an, dass schon 2 Monate nach der Operation eine Besserung der Lähmung begonnen habe, so dass das Kind im vorvergangenen Winter die Schule besuchen und sogar schreiben konnte. Im Frühjahre war der Arm vollkommen gebrauchsfähig geworden. Ich fand den Arm bis zur Geraden streckbar, die Beugung bis zum spitzen Winkel möglich. Die Parese war vollkommen verschwunden.

In beiden Fällen (No. 6 und 7) war es auffallend, dass die Sensibilität, so weit das eben bei Kindern zu erkennen ist, nicht gestört gewesen war.

Goldstein[1]), welcher in seiner Arbeit nur vier Fälle von Sensibilitätstörung anführen konnte, während eine solche in allen übrigen Fällen gar nicht oder doch nur schnell vorübergehend vorhanden war, erklärt diese Erscheinung damit, dass in diesen Fällen die centripetale Leitung von einem anderen Nervenstrange, hier also vom N. ulnaris, übernommen werde.

Die drei letzten Fälle (No. 5, 6, 7) sind in mancher Beziehung interessant. Der fünfte Fall bietet ein Beispiel vollständiger Heilung durch Nervenplastik, indem Defecte von 7 und 3 cm Länge durch geflochtene Catgutfäden gedeckt wurden. Ausserdem war noch zu bemerken, dass ich im peripherischen Stumpfe und im Narbengewebe des Ulnaris und in dem resecirten peripherischen Stumpfe Axencylinder finden konnte, worauf ich noch später zu sprechen kommen werde.

Fall 6 und 7 sind interessant durch den, beiden gemeinsamen Mechanismus der Nervendurchtrennung. In beiden Fällen wurde nehmlich der Radialnerv durch die scharfe Diaphysenbruchkante wie mit einem Messer abgeschnitten, ein Mechanismus, auf welchen zuerst Schüller[2]) aufmerksam machte, welcher die anatomischen Verhältnisse des N. radialis näher beschrieb und

[1]) Goldstein, Ueber Lähmungen des N. radialis in Folge von Fracturen des Humerus. Deutsche Zeitschr. für Chirurgie. Bd. 40.

[2]) Schüller, Die chirurgische Anatomie. Berlin 1885. S. 268.

durch dieselben die Möglichkeit einer Nervendehnung und Nervendurchtrennung bei Fracturen oberhalb der Eminentia capitata, des Capitulum radii, des Collum radii und der Humerusepiphyse nachwies. Obwohl solche Fälle der Natur der Sache nach nicht selten vorkommen müssen, haben diese Verhältnisse doch nur wenig Beachtung in der Literatur gefunden. Einen analogen Fall theilte Klaus[1]) mit und einen, unseren Fall No. 6, ich selbst a. a. O. —

Uebergehend auf die histologische Untersuchung der bei diesen Kranken gewonnenen Präparate, will ich bezüglich der angewandten Färbungsmethoden auf meine anhangsweise zu bringende Mittheilung verweisen und gehe gleich zu den histologischen Befunden über.

a. Befunde am peripherischen Stumpfe.

Diesen fand ich immer und in toto degenerirt, und zwar auch in jenen Fällen, die schon kurz nach der Verletzung zur Untersuchung kamen. In den ersteren Stadien der Degeneration bot sich mir dasselbe Bild, wie am centralen Ende. Die Axencylinder und die Markscheide waren in eine homogene, die ganze Schwann'sche Scheide ausfüllende, sich mit Säurefuchsin leicht und gut färbende Masse verschmolzen, — ein Befund, wie ihn auch Neumann, Eichhorst und Tizzoni erhielten.

In einem späteren Stadium ist diese Masse zum grössten Theile resorbirt, zum Theile aber in eine mehr gelbe Masse umgewandelt, die durch Pal's oder Weigert's Methode noch schwach färbbar ist, durch Osmiumsäure aber geschwärzt wird. Diese Masse ist jedenfalls ein Derivat des abgestorbenen Myelins; ob sie aber, wie Ranvier behauptet, durch fettige Degeneration desselben zu Stande kommt, ist durch die Reduction der Osmiumsäure nicht erwiesen, da dieselbe ja, wie Ströbe[2]) bemerkt, auch durch andere Substanzen reducirt wird. Jedenfalls kommt sie aber durch eine Degeneration zu Stande, da sie in den Frühstadien noch nicht existirt. Diese gelbe, homogene Masse liegt in Tropfen- oder Schollenform in der Schwann'schen

[1]) Centralbl. für Chirurgie. 1893. No. 39.
[2]) Ströbe, a. a. O.

Scheide und ist noch lange Zeit nach der Degeneration der Nerven zu sehen; selbst dann noch, wenn alle Spuren der Axencylinder bereits ganz verschwunden sind. An Querschnitten, welche viele solche Schollen treffen, könnte man dieselben mit Querschnitten von Nervenfasern verwechseln; man findet jedoch niemals die Axencylinder, und ein Längsschnitt beseitigt jeden Irrthum.

Niemals konnte ich Axencylinder finden, wie sie hier Wolberg[1]) sah, oder gar erhaltene Fasern, wie sie Krause und Friedländer[2]) beschrieben, welche dieselben für sensitive Fasern, die ihre Centra in der Peripherie hätten, hielten. Am längsten hält die Schwann'sche Scheide aus; erst spät schrumpft sie ein, ihre Kerne werden kleiner und endlich wird die leere Scheide zu einem Bindegewebsbündel mit longitudinal gestellten, spindelförmigen Kernen. Endlich sind die Myelinkugeln alle resorbirt und die Scheiden liegen so eng an einander, dass der einstige Nerv nur mehr an den, in langen, oft welligen Zügen verlaufenden, parallelen, kernhaltigen Bindegewebszügen, welche gegen die Nachbarschaft noch ziemlich deutlich abgegrenzt sind, zu erkennen ist.

b. Befund am centralen Nervenstumpfe.

Hier kommen zwei interessante Fragen in Betracht: die eine nach der Grenze der nach der Durchtrennung auftretenden Degeneration und die zweite nach der Natur der hier fast immer zu findenden kolbigen Anschwellung. Was die erste Frage anbelangt, so fand ich in den hier erwähnten Fällen und auch in einigen anderen, wo ich bei Amputationsneuromen den Nervenstamm beliebig hoch hinauf verfolgen konnte, in den ersten Stadien dieselben Bilder, wie am peripherischen Stumpfe. Eine bestimmte Grenze für die Ausdehnung der Degeneration wird nicht eingehalten; einmal reichte dieselbe hoch hinauf, einmal wieder weniger hoch, immer ist aber das betreffende Stück in toto degenerirt und zwar durch die traumatische Degeneration (der Autoren).

Das Mark und die Axencylinder bilden eine homogene

[1]) Wolberg, a. a. O.

[2]) Krause, Fedor, Verhandlungen der deutschen Chirurg. XVI. Congress.

Masse. Später aber weicht der Befund von dem am peripherischen Stumpfe ab. Niemals traf ich die dort gefundenen Myelinschollen und -Kugeln, dafür aber immer, und zwar sehr weit nach oben, degenerirte Nervenfasern.

Ich halte dafür, dass die schnell nach der Verletzung auftretende, vom Endoneurium ausgehende Bindegewebswucherung und die rasch beginnende Regeneration die Resorption der Degenerationsprodukte beförderten und deshalb diese Myelinschollen und -Kugeln nicht mehr zu finden waren. Die Zahl der degenerirt vorgefundenen Nervenfasern, die bis zum Rückenmark zu verfolgen sind, ist eine so grosse, dass sie mit den ihnen vollkommen ähnlichen, im normalen Nerven vorkommenden, atrophischen und degenerirten Fasern, wie sie von Mayer[1]), Teuscher[2]) u. A. beschrieben wurden, nicht verwechselt werden können.

Die von mir so eben beschriebenen Veränderungen am amputirten Nerven wurden schon früher beobachte; man findet in der ausführlichen Arbeit von Homén[3]) die ganze ältere Literatur über diesen Gegenstand angeführt. Die der neueren Zeit angehörige Arbeit von Krause und Friedländer[4]) bringt ähnliche Ergebnisse, jedoch kann ich auf Grund meiner Arbeit in einem Punkte diesen Autoren nicht bestimmen.

Sie behaupten nehmlich, dass die im centralen Stumpfe degenerirenden, im peripherischen Stumpfe aber erhalten bleibenden Fasern sensible seien. Ich aber fand, dass im peripherischen Stumpfe durchweg alle Fasern degeneriren, und ich stimme denjenigen Autoren bei, die sogar eine Degeneration der Endorgane annehmen, die doch nach den genannten Forschern die trophischen Centren dieser Fasern sein sollten.

Homén[5]) beschreibt Veränderungen, die am amputirten

[1]) Mayer, Ueber Vorgänge der Degeneration u. s. w. Zeitschr. f. Heilk. Bd. II. 1881.

[2]) Teuscher, Ueber Degenerat. am norm. peripher. Nerven. Archiv für mikrosk. Anatomie. Bd. 36.

[3]) Homén, Ziegler's Beiträge. Bd. 8.

[4]) Krause und Friedländer, Ueber die Veränderungen der Nerven u. Rückenm. nach Amput. Fortschritte der Med. 1886. — Ueber auf- und absteigende Nervendegeneration. Du Bois-Reymond's Archiv. 1887. — Krause, Verhandl. der deutschen Chirurgen. XVI. Congress.

[5]) Homén, a. a. O.

Nerven bis in's Rückenmark reichten, und ähnliche Beobachtungen machten in jüngster Zeit Forel und Nissl[1]). Bregmann[2]) sah nach Ausreissung oder Durchtrennung des doch motorischen N. facialis eine bis in's Bereich des Kernes reichende Degeneration; dasselbe fanden Marinesco[3]), Darkschewitsch[4]) und Andere.

Vanlair[5]) dagegen meint, dass es nach Amputation eines Nerven im centralen Stumpfe zu einer Proliferation der Nervenfasern komme, die, nach oben zu immer mehr abnehmend, in der Nähe des Rückenmarkes ganz verschwinde.

Die beim Menschen gefundenen Veränderungen am centralen Stumpfe sollten zum Theile mehr durch die primäre chirurgische Erkrankung, die eben die Amputation nöthig machte, als durch die Amputation selbst verursacht sein. — Ich konnte leider nicht constatiren, ob diese Veränderungen, die sich bis hoch oben verfolgen lassen, unmittelbar nach der Nervendurchschneidung auftreten oder später. Die Degenerationsbilder jedoch, die ich bei Amputirten fand, waren nicht identisch mit den Bildern am peripherischen Stumpfe, sondern zeigten verschiedene Stadien einer langsamen Degeneration, so dass ich sie für Degenerationserscheinungen halte, die auf Atrophie beruhen.

Die zweite Frage ist die nach der Natur der kolbigen Anschwellung des centralen Nervenendes. Ist dieselbe ein ächtes Neurom oder nicht?

Vor allem muss ich hier betonen, dass ich für's Erste diese Anschwellung durchaus nicht in allen Fällen antraf, dass im Gegentheile das centrale Ende nicht selten normal dick oder sogar dünner war, und dass zweitens diese kolbige Anschwellung erst spät, meist Monate nach der Operation entstand.

Gestützt auf die Ergebnisse meiner Untersuchungen an durchschnittenen Nerven und an diesen (sogenannten) Amputa-

[1]) Nissl, Allgemeine Zeitschr. für Psychiatrie. 1892.
[2]) Bregmann, Jahrbuch für Psychiatrie. 1892.
[3]) Marinesco, Neurologisches Centralbl. No. 15. 1892.
[4]) Darkschewitsch, Ebenda. No. 21.
[5]) Vanlair, Des altérations nerveuses centripètes consecutives à la section des nerfs et aux amputations des membres. Bull. de l'acad. roy. de méd. de Begique. 1891. No. 9.

tionsneuromen kann ich diese kolbige Anschwellung nicht für ein wahres Neurom ansehen.

Die von Hayem[1]), Gottsacker[2]) und Anderen beschriebene Neubildung und Wucherung von Nervenfasern fand ich hier nie, wohl aber fand ich eine unzweifelhaft vom Endoneurium ausgehende Bindegewebswucherung. Bald nach der Durchschneidung entsteht im Nervenstumpfe (abgesehen von dem Schicksale des in und um den Nerven ergossenen Blutes und später des Fibrins) neues, zierliches, feines Bindegewebe, welches mit schönen, runden, spindelförmigen und sternförmigen Kernen versehen ist.

Aus den Nervenfasern wachsen die Axencylinder aus, um welche herum das feine, zierliche Bindegewebe dicker und fester wird; später bildet sich daraus die Scheide, aus deren Kernen dann das Nervenmark wird, während der Axencylinder zu einer dünnen, feinen Faser geworden ist.

Dieses aus dem Endoneurium entstandene Bindegewebe wuchert etwas höher hinauf, als die Grenze der traumatischen Degeneration, und zerfasert das Nervenende in einzelne kleine Bündel und Fasern. Die neuen, frisch ausgewachsenen Fasern wachsen nun Anfangs gerade und mit einander parallel in das junge, neugebildete Gewebe hinein, weichen aber in weiterem Verlaufe nach allen Richtungen auseinander, indem sie eine schrauben- und korkzieherartige Form annehmen.

Macht man nun an dieser Stelle einen Schnitt, so trifft man wegen dieser gewundenen Gestalt dieselbe Faser mehrmals, einmal quer, dann schief und auch der Länge nach. Man geht daher besser so vor, dass man ein, in Müller'scher Flüssigkeit gehärtetes Präparat einer solchen Nervenanschwellung dadurch zerlegt, dass man ein Faserbündel der Länge nach aus einander reisst. Man sieht dann an der Innenseite eines jeden Theiles eine schön parallel gefaserte Trennungsfläche, die für Serienschnitte und zum Studium des Bündelverlaufes vorzüglich geeignet ist. Man sieht, wie die Bündel mit dem umgebenden Gewebe locker verwachsen sind, und kann mit der Zupfnadel einzelne Bündel aus dem Stratum, wie

[1]) Hayem, Arch. de physiolog. norm. et patholog. 1884.
[2]) Gottsacker, Ueber Stumpfneurome. Bonn 1889.

aus einer Rinne, herausheben. Erst im Bereiche der Anschwellung sind die Bündel fest mit dem Stratum verbunden.

Wenn man nun auf Serienschnitten den Verlauf eines Bündels oder einzelner der verschieden starken Fasern weiter verfolgt, so findet man leicht, dass dieselben in der Mitte und gegen das untere Ende der Anschwellung hin ihren geraden Verlauf aufgeben; sie werden spiralig, kreuzen und umranken sich, bilden, tiefer unten umkehrend, eine Schleife und verlaufen nun centripetal. Ja, wir finden Fasern, und zwar am besten dort, wo die Bündel in einem dichteren Stratum noch ziemlich parallel verlaufen, welche sich gegenseitig umranken.

Dieselben Bilder fand ich in der erwähnten Arbeit Ströbe's dargestellt, nur halte ich, im Gegensatze dazu, die dort verzeichneten Fasern eben für solche rücklaufende, umkehrende Fasern, da ich eine Spaltung der Fasern niemals sehen konnte. Das ganze, eben beschriebene Bild macht mir den Eindruck, als ob die auswachsenden Nervenfasern so lange geradlinig, gestreckt verlaufen, als sie in dem lockeren Stratum einem grösseren Widerstande nicht begegnen. Stossen sie aber auf ein dichteres, widerstehendes Gewebe, dann ändern sie ihre Richtung, weichen aus oder kehren ganz um, und werden rückläufig. Trifft eine solche Faser aber eine schon ältere oder ausgebildete Faser, dann benutzt sie dieselbe als Stütze, an welcher sie, wie Epheu um einen Stock, dieselbe umrankend, centripetal verläuft.

Das Bild (Fig. 1) aus einem Amputationsneurom zeigt (bei homogener Immersion) eine solche enge Schleife mit hinzutretender feinerer Faser. Das Amputationsneurom sass am Ischiadicus und wurde von mir 2¼ Jahre nach der ersten Amputation anlässlich einer Reamputation dem Kranken entnommen.

Untersucht man Amputationsneurome in toto, der Länge nach, so sieht man, dass das Bindegewebe nicht überall gleichmässig dicht ist. In der Mitte der Geschwulst und central gegen den Nervenstamm hin ist es am lockersten; an der Peripherie und dort, wo es in die Narbe übergeht, ist es dagegen sehr dicht und derb.

Auf diesem Verhalten des Gewebes beruht augenscheinlich die vorstehend beschriebene Eigenthümlichkeit des Verhaltens der auswachsenden Nervenfasern. So lange sie sich im lockeren

LIBRARY OF THE UNIVERSITY OF CALIFORNIA

Bindegewebe befinden, also im Beginne der Anschwellung, verlaufen sie gradlinig; kommen sie aber an die Peripherie und in die Nähe der Narbe, dann bildet das dort dichtere Gewebe eine Barrière, welche die Fasern zum Ausweichen und zur Umkehr zwingt.

Aus diesen Verhältnissen erklärt sich auch die Wirkung der Nervennaht, welcher ja immer eine Excision der Narbe und des Neuroms vorhergehen muss. Durch die Excision wird das den grössten Widerstand leistende Gewebe, die Barrière, entfernt; die Nervennaht aber nähert und vereinigt die beiden Stümpfe, so dass nun die auswachsenden Fasern des centralen Stumpfes ungehindert in den peripherischen Stumpf hinüber- und hineinwachsen können. Hier aber finden sie die durch die Degeneration entstandenen, jedoch langgestreckten und parallel verlaufenden Fibrillen und Bindegewebszüge, an welchen sie, eine Stütze, eine Leitschiene findend, bis zum peripherischen Endorgane gelangen können. — Aehnliche Verhältnisse treffen wir bei der Nervenplastik. Die Barrière, also die Narbe und das dichtere Bindegewebe, werden durch die Excision aus dem Wege geräumt; die hierauf zwischen die beiden Nervenenden eingefügten Catgutzöpfe (Gluck) oder decalcinirten Knochenröhrchen (Vanlair) oder der aus einem der Stümpfe zurückgeschlagene Lappen dienen den auswachsenden centralen Nervenfasern als Leitbahn, als Geleise, auf welchen verlaufend sie die Peripherie erreichen können. Bei allen diesen Eingriffen handelt es sich also um Wegschaffung der Narbe und Herstellung einer Stütze, auf oder an welcher die auswachsenden Nervenfasern in das peripherische Nervenstück gelangen können. Es ist begreiflich, dass um diesen weiten Weg zurückzulegen, eine gewisse Zeit nothwendig ist, und wir sehen in der That, dass nach einer Nervennaht die Herstellung der Function lange Zeit auf sich warten lässt, auch in jenen Fällen, wo die Nervennaht bald nach der Verletzung ausgeführt wird, wo also die Verzögerung nicht auf eine aufgetretene Muskelatrophie zurückzuführen ist.

Niemals sah ich, trotz aller Bemühung und oft wiederholter Nachprüfung, bei Anwendung der sichersten Färbungsmethoden, eine Spaltung der Axencylinder, niemals eine Neubildung von Nervenfasern. Nach meinen Befunden ist also die hier vor-

kommende Regeneration des Nerven eine Neurotisation (im Sinne Vanlair's[1]) des peripherischen Stückes, welcher Prozess d. h. „Auswachsen der Fasern des centralen Stumpfes in den vollkommen neutral bleibenden Stumpf hinein", wieder mit den im Embryo vorkommenden Vorgängen, wie uns dieselben Kölliker und His beschrieben haben, übereinstimmt.

Bilder, welche diese Theorie unterstützen und nur durch dieselbe erklärt werden können, beobachtete ich besonders in dem oben angeführten 5. Falle. Hier fanden sich nehmlich im degenerirten peripherischen Stücke des N. ulnaris vereinzelte Axencylinder; aber nicht nur da, sondern auch in dem zwischen beiden Stümpfen liegenden Narbengewebe fand ich fast in jedem Schnitte Axencylinder, welche, aus dem centralen Stumpfe herauswachsend, durch die Narbe in den peripherischen Stumpf gelangten.

Irgend eine regenerative Thätigkeit der Kerne der alten Schwann'schen Scheide, wie eine solche von v. Büngner und später auch von Galeotti und Levi beschrieben worden ist, konnte ich niemals sehen. Nachdem hier einzelne Axencylinder den Weg in den peripherischen Stumpf gefunden hatten, hätten jedenfalls auch noch andere Fasern dasselbe gekonnt und es wäre in diesem speciellen Falle auch ohne Nervennaht zur Herstellung der Function gekommen.

Auch andere Forscher berichteten schon über eine hier und da vorgekommene und auch durch das Thierexperiment als möglich erwiesene[2])[3]) spontane Regeneration bei nicht zu grossen Defecten, d. h. spontane Neurotisation, längere Zeit nach dem Trauma [Notta[4]), Langenbeck[5]) und Hüter[6])].

Wie ich schon früher erklärte, kann ich das Amputationsneurom nicht als ein wahres Neurom ansehen; eine Neubildung von Nervenfasern giebt es hier nicht, sondern das, was die Masse der Neubildung ausmacht, ist neu entstandenes Bindegewebe, in welchem die in ihrem Verlaufe im Vorstehenden

[1]) Vanlair, Archiv. de Biologie. T. 2 et 6.
[2]) Tiedemann, Zeitschr. für Physiologie. 1831.
[3]) Schiff, Gaz. méd. 1859.
[4]) Notta, Archiv. gén. Ser. XX. 1872.
[5]) Langenbeck, V. Congress d. deutschen Gesellsch. f. Chirurgie.
[6]) Hüter, Ebenda.

eingehend beschriebenen, auswachsenden Nervenfasern des centralen Stumpfes eingebettet sind. Es liegt also wohl eine Hypertrophie der Nervenfasern vor, aber niemals eine Hyperplasie oder Neubildung derselben. —

Mit dieser Auffassung stehe ich auf Seite von Homén[1]) und Goldmann[2]), welche ebenfalls niemals eine Nervenfasern-Neubildung in diesen Neubildungen gesehen haben.

Fasse ich nochmals in Kürze die Ergebnisse meiner Untersuchungen zusammen, so sind dieselben folgende:

1. Nach Nervendurchtrennung degenerirt der peripherische Stumpf in toto, während im centralen die Degenerationserscheinungen, ohne eine bestimmte Grenze, bald mehr, bald weniger hoch hinauf reichen (Degeneratio traumatica).

2. Im centralen Stumpfe findet man zahlreiche degenerirte Fasern, die sehr hoch hinauf, vielleicht bis in die Centralorgane reichen (Degen. atrophica).

3. Neubildung von Nervenfasern konnte ich niemals sehen, wohl aber eine Hypertrophie (Auswachsen) der alten, vorhandenen Nervenfasern vom centralen Nervenstumpfe aus.

4. Die zur Wiederherstellung der Function führende, bisher angenommene Regeneration der Nervenfasern existirt also nicht; der Prozess ist vielmehr eine „Neurotisation“ (Vanlair's) des peripherischen Stumpfes.

5. Das Amputationsneurom ist kein ächtes, durch Nervenfaserneubildung zu Stande gekommenes Neurom, sondern eine Bindegewebswucherung aus dem Endoneurium (Fibrom) mit Hypertrophie der alten Nervenfasern (Fibroma endoneuricum terminale).

B. Neubildungen am peripherischen Nervensysteme.

Weitere Gelegenheit, das Verhalten der peripherischen Nerven bezüglich wahrscheinlicher Regeneration zu studiren, bot mir eine Reihe von jenen Neubildungen, die kurzweg als Neurome oder falsche Neurome verschiedener Art bezeichnet werden. Ich untersuchte die Ranken- und Stammneurome, Stammneurosarcome und endlich die, mit dem peripherischen Nervensystem

[1]) Homén, a. a. O.

[2]) Goldmann, Beitrag zur Lehre der Neurome. Bruns' Beiträge. Bd. 10.

in so innigem Connexe stehenden Hautfibrome und Hautneurome. Da die bei der Untersuchung der betreffenden Präparate gewonnenen Bilder viel Gemeinsames besitzen, soll, um Wiederholungen zu vermeiden, die histologische Beschreibung nicht für jeden einzelnen Fall, sondern immer erst am Schlusse für die zusammengehörigen Fälle gegeben werden. Ich beginne mit den plexiformen Neuromen und lasse die Krankengeschichten folgen.

No. 1. Neuroma plexiforme. F. S., 29 Jahre alt, aufgenommen am 16. November 1887. Schon in der ersten Kindheit machten sich die Anfänge der Krankheit bemerkbar. Ob in der Familie eine ähnliche Erkrankung schon einmal vorgekommen ist, war nicht mehr zu eruiren.

Bei der Untersuchung findet sich etwa eine Handbreite unter der linken Spina scapulae eine Geschwulst, welche bis in die Achselhöhle reicht. Eine zweite Geschwulst findet sich am linken Oberarme im Bereiche des gelähmten M. biceps, sie ist unten breiter und endigt gegen die Achselhöhle zu gespitzt. — Symmetrisch rechts und links vertheilt, sitzen auf der Brust ziemlich harte, etwa hanfkorn- bis bohnengrosse, schmerzhafte Knötchen, während ein haselnussgrosser Knoten oberhalb des Nabels Platz gefunden hat. Der Kranke ist psychisch ziemlich deprimirt und willigt gern in die Operation, welche am 22. November vorgenommen wurde.

In der ersten Sitzung wird der am linken Arme befindliche Tumor entfernt; derselbe besteht aus mehreren geschlängelten, knollig verdickten, die Musculatur durchsetzenden Strängen und ist in lockeres Bindegewebe eingebettet. Der M. biceps bleibt auch nach der Operation noch gelähmt.

In der nächsten Sitzung wird der am Rücken, hauptsächlich im M. latissimus dorsi, von dem ein grosses Stück mit exstirpirt werden muss, sitzende Tumor entfernt. Makroskopisch gleicht er dem zuerst entfernten. Die ihn bedeckende Haut war gesund, unbetheiligt geblieben.

No. 2. Neuroma plexiforme. A. L., 13 Jahre altes Mädchen, aufgenommen am 6. October 1891. Die Eltern bemerkten erst vor etwa 3 Jahren am Rücken des Kindes eine haselnussgrosse Geschwulst, welche seit dieser Zeit oft in die Umgebung ausstrahlende Schmerzen verursachte. Bei genauerem Zusehen entdeckten sie ausserdem noch eine etwa 3 Querfinger über dem rechten Lig. Poupartii sitzende, etwa 1 Guldenstück-grosse Hautpigmentirung, die im weiteren Verlaufe mit der am Rücken sitzenden Geschwulst im Wachsthum gleichen Schritt hielt. Bald nach dieser Entdeckung fand sich lateral von der Rückengeschwulst eine neue kleinere Neubildung, mit deren Auftreten die Eltern das nun auf einmal bemerkte Stottern des Kindes in causalen Zusammenhang brachten.

Bei der Aufnahme ergiebt die Untersuchung folgenden Befund (Taf. II und III):

Am Rücken fällt vor Allem ein brauner, sich von der Mittellinie nach vorn auf die rechte Brust- und Bauchfläche ausbreitender Pigmentfleck auf. Im Bereiche dieser Pigmentirung sitzt 1 Querfinger oberhalb der Spina post. oss. ilium dextri eine etwa 4 cm über die Körperoberfläche hervorragende, 11½ cm lange und 8 cm breite Geschwulst, welche sich nicht verschieben lässt. Beim Antasten fühlt sich die rechte Randpartie der, wie aus Strängen geflochtenen Geschwulstmasse weicher an, als alle übrigen Theile. Knapp an diese Neubildung reiht sich lateralwärts eine kleinere, nur 8 cm lange und 5 cm breite an, welche dem tastenden Finger ebenfalls den Eindruck eines Convolutes wurmförmiger Stränge macht.

Am Rumpfe und am Halse finden sich ausserdem noch kleinere braune Pigmentflecke verstreut; zwei eben solche sitzen am rechten Oberarme.

Die Operation wird in zwei Sitzungen vollzogen, von denen die erste am 17. Juni 1891 stattfindet. Ein Querschnitt über den Scheitel der grössten Geschwulst ermöglicht es, dieselbe mit einem fest mit ihr verwachsenen Hautstücke zu entfernen, aber auch Theile der benachbarten Musculatur, besonders des M. latissimus dorsi, müssen mit entfernt werden, da eine glatte Ausschälung nicht möglich war. — In der zweiten Sitzung, am 9. Juli wird der zweite kleinere Tumor entfernt. Auch dieser hatte eine breite Basis und reichte tief in die Musculatur hinein. Die in ihm erkennbaren Stränge und Knoten stammen von den Rami perforantes. Reactionsloser Verlauf.

Wie mir 4 Jahre nach der Entlassung College Dr. Joris, der das Mädchen zu dieser Zeit untersuchte, mittheilte, befand sich dasselbe ganz wohl. Recidive traten niemals auf, die Ausdehnung der Pigmentirung war dieselbe, wie zur Zeit der Operation. Irgend eine hereditäre Belastung des Kindes konnte nicht nachgewiesen werden; bemerkenswerth ist nur die auffallend geringe geistige Entwickelung desselben. —

Indem ich zum histologischen Befunde übergehe, danke ich vorerst an dieser Stelle Herrn Prof. Pommer für das mir gütigst überlassene Material des ersten Falles, wie auch überhaupt für seine, mir bei meinen Untersuchungen so reichlich zu Theil gewordene Beihülfe und gütige Unterstützung.

Die Befunde beider Fälle wichen von einander nur darin ab, dass während im Falle 1 die Haut unbetheiligt geblieben war, dieselbe im zweiten Falle in den pathologischen Prozess einbezogen wurde.

Das schon durch den Tastsinn erkennbare Convolut der stellenweise knotig verdickten Stränge lag eingebettet in zellreiches, saftiges und gefässreiches Bindegewebe, welches die benachbarte Musculatur durchsetzte und auch zwischen die Fettlappen des Unterhautzellgewebes hineingewuchert war. Sieht man von den eingebetteten knotigen Strängen ab, so machte die Geschwulst den Eindruck eines grossen, diffusen, auf die Nachbarschaft übergreifenden Fibroms.

Dieses Gewebe stammte aber nicht von den Nerven als solchen, da dieselben von ihrem Epineurium eingeschlossen und scharf begrenzt blieben. Die erwähnten Stränge endlich sind durch wucherndes Bindegewebe verdickte Nervenstämme und Nervenbündel.

Die nun unter Berücksichtigung der für Nervengewebe anzuwendenden Färbungsmethoden vorgenommene Untersuchung an Längs- und Querschnitten ergab folgende Bilder:

Neben den gleich näher zu beschreibenden, zu Strängen verdickten Nervenbündeln findet man auch hie und da einen vollkommen normalen Nerven, der, ohne an der Neubildung irgendwie betheiligt zu sein, die Geschwulstmasse durchzieht. Die dicken, knolligen Stränge besitzen eine derbe, feste, aus concentrischen Bindegewebsfaserzügen bestehende, zellenarme, mit derben Gefässen versehene Kapsel, welche mit der übrigen Geschwulstmasse locker verbunden ist. Es ist diese Kapsel das durch Wucherung verdickte Epineurium. In der Mitte oder ein wenig excentrisch seitlich gelagert, verlaufen in dieser Kapsel die mit normalem oder manchmal etwas verdicktem Endoneurium versehenen Nervenfasern, welche sich immer gut färben lassen und nirgends eine Veränderung ihrer Schwann'schen Scheide erkennen lassen.

Zwischen der durch das gewucherte Epineurium dargestellten Kapsel und den Fasern erkennt man das ebenfalls gewucherte Perineurium.

In den jüngeren Knoten und Strängen besteht dasselbe aus schön concentrisch angeordneten, zellenreichen und durch Bindegewebsfibrillen mit einander verbundenen Lamellen, welche zwischen sich die erweiterten Lymphräume aufnehmen. Die Capillaren dieses Gewebes sind stets ein wenig verdickt.

In älteren, grösseren Knoten werden die Lamellen derber und auch das unmittelbar um die Nervenfaser herum gelegene Gewebe ist dicker und fester.

In einer dritten Gruppe von Knoten ist die concentrische Anordnung der Lamellen durch ihre zu mächtige Wucherung gestört. Die dicken Lamellen und die dieselben bindenden Fibrillen wuchern derart, dass durch das Durcheinanderwachsen der beiden Systeme das Bild eines plexiformen Fibroms entsteht. Die Bindegewebszüge sind dick und lang, ihre Zellen gross, protoplasmareich, spindelförmig und parallel der Längsrichtung in gleichmässigen Abständen angeordnet, so dass es ohne eine specifische Färbung sehr schwer fällt, diese Fasern von jungen Nervenfasern zu unterscheiden.

Noch leichter ist die Verwechselung an Querschnitten; man findet hier ein gleichmässiges Gewebe, in welchem schön runde Kerne (die Querschnitte der Spindelzellen) liegen, und um jeden derselben einen deutlichen Ring. Zupfpräparate ergeben lange, den amyelinischen Nervenfasern zum Verwechseln ähnliche Fasern.

Da ich in diesen plexiformen Fibromen Fasern nicht färben konnte, führte ich diese Formation auf eine mit Zersprengung und Atrophie der Nervenfasern verbundene Wucherung des Endoneuriums zurück; erst das Auffinden von Knoten, in welchen ich die concentrischen Perineuriumlamellen neben dem eben beschriebenen Gewebe sehen konnte, machte mir die Genesis des letzteren klar (s. später).

Viel seltener traf ich eine Wucherung des Endoneuriums, wo die Nervenfasern verstreut in der Neubildung verliefen.

Niemals fand ich Anzeichen, dass in diesen Neubildungen viele Nerven-

fasern zu Grunde gegangen seien, niemals fand ich Neubildung von Nervenfasern; diese verhalten sich vielmehr ganz neutral.

Im Falle No. 2 fand ich ausser der Neubildung am Nervensysteme noch die beschriebene Pigmentirung der die Geschwulst bedeckenden Haut und zugleich diffuse Fibromatose der Haut selbst. Da letzterer Befund vollkommen dem Befunde in einem späteren Falle entsprach, werde ich dort näher darauf eingehen. Was man bisher als plexiformes Neurom ansprach, ist nach meinen Untersuchungen vom pathologisch-histologischen Standpunkte aus besser als perineurales Fibrom (oft verbunden mit diffuser Fibromatose der Haut) zu bezeichnen.

Ich gehe nun auf zwei Fälle von circumscripter Neurombildung am N. ulnaris über.

1. Fall. Max B., 33 Jahre alter Eisenbahnschaffner, wurde am 6. November 1893 aufgenommen. Der angeblich bisher stets gesund gewesene Patient hatte vor etwa einem Jahre nach einem ganz geringfügigen Trauma das Entstehen eines blauen Fleckes am rechten Oberarme, etwa 3 cm oberhalb des Condylus internus, bemerkt, welcher bald, besonders Abends Fleck-Schmerzen machte und sich nach und nach in ein stetig wachsendes, erbsengrosses Knötchen umwandelte. Motilität und Sensibilität blieben intact. Der durch die am 7. November vorgenommene Operation freigelegte Tumor liegt in dem bis zur Fingerdicke spindelförmig aufgetriebenen N. ulnaris und wird nach Spaltung der Nervenscheide leicht ausgeschält. Dabei zeigt es sich, dass die Geschwulst eigentlich aus zwei ungleich grossen Knoten zusammengesetzt ist.

Reactionsloser Verlauf. Schmerzhaftigkeit dauernd verschwunden. Keine Recidive.

2. Fall. D. T., 45 Jahre alt, Gensdarm, wurde am 30. Juli 1894 aufgenommen. Vor 12 Jahren traten im Kleinfingerballen und in den zwei letzten Phalangen der linken Hand Ameisenlaufen und ein taubes Gefühl auf, welche sich an der Ulnarseite bis zur Mitte des Vorderarmes hinauf zogen. Schmerzen traten spontan nur zeitweise, immer aber bei Druck auf eine bestimmte Stelle der Vorderarmmitte auf.

Nach 4 Jahren bildete sich an diesem Druckpunkte eine kleine, schmerzhafte Geschwulst, welche nach und nach bis zur heutigen Grösse anwuchs, während die Schmerzen in Form von Ulnaris-Neuralgien immer stärker wurden.

Bei der Aufnahme findet sich im mittleren Drittel des Vorderarmes eine am N. ulnaris sitzende taubeneigrosse, bei Berührung sehr schmerzhafte Geschwulst. An den Händen lebhafter Tremor; geringe Atrophie der ulnaren Muskelgruppe des Vorderarmes und der Mm. interossei dorsales zwischen IV. und V. Metacarpus. Die Epidermis des Antithenar ist durch das wegen des Ameisenlaufens beständige Reiben theilweise verdickt, theilweise ganz abgeschält. Die Kraft der kranken Extremität ist vermindert, die Sensibilität aber normal.

Am 5. Juni 1895 wird der Tumor blossgelegt, er war aber nicht so leicht, wie diese Neubildungen sonst, aus der Nervenscheide herauszuschälen. Auf- und abwärts von dem Neurom ist der N. ulnaris kleinfingerstark verdickt durch eine ihn stellenweise ausbuchtende, gallertige Gewebsmasse. Durch Ausschneiden dieser Ausbuchtungen und Ausdrücken der Gallerte wird die normale Dicke des Nervenstranges hergestellt. Reactionsloser Verlauf. Trotz dieser nichts weniger als radicalen Operationsmethode hörten die Ulnaris-Neuralgien doch vollständig auf. Eine spätere Untersuchung ergiebt normale Sensibilität, aber Fortbestehen der Atrophie und der Kraftverminderung. Auch die faradische Erregbarkeit ist um ein Kleines herabgesetzt.

In beiden eben beschriebenen Fällen handelte es sich um eine circumscripte, vom Endoneurium ausgegangene Fibrombildung, welche die Nervenfasern, ohne sie zu Grunde zu richten, gegen die Kapsel hin verdrängte.

Während die Nervenfasern und die Schwann'schen Scheiden normal geblieben sind, waren die Fibrillenscheiden und das umgebende Gewebe nach allen Richtungen hin gewuchert. Die Bindewebszüge verlaufen zum Theil parallel mit den Nervenfasern, zum Theil aber kreuzen sie dieselben, umflechten sich und stellen so die Formation eines plexiformen Fibromes dar.

Während in den beiden Fällen der ersten Gruppe (Neuroma plexiforme) die Bindegewebswucherung vom Epineurium ausging, weshalb wir die Neubildung auch als Fibroma plexiforme epineuricum bezeichneten, geht in den vorstehenden Fällen die Wucherung vom Endoneurium aus und müssen die beiden am Ulnaris gefundenen Neubildungen als Fibroma plexiforme endoneuricum erklärt werden.

Beide Fälle boten, abgesehen von dem schon angeführten histologischen Befunde noch sonst Interessantes. So waren im 1. Falle häufige Blutungen zu beobachten, sowohl traumatischer Natur, als auch in Folge pathologischer Veränderungen an der Tunica media der Gefässe. Viele der letzteren waren thrombirt und boten schöne Bilder von Thrombusorganisation. In der Umgebung dieser thrombirten Gefässe fand ich stets deutliche entzündliche Reaction.

Im zweiten Falle zeigte sich an, in Müller'scher Flüssigkeit fixirten Präparaten das Gewebe durch das Vorhandensein eines chronischen Oedems gelockert; zwischen den einzelnen Faserzügen sah man Spalten und erweiterte Lymphgefässe.

Die aus den Nerven ausdrückbare Gallerte war eine homogene Flüssigkeit ohne zellige Elemente. Es handelte sich also hier nicht um eine Myxomatose, sondern nur um ein Oedem der Lymphbahnen des N. ulnaris.

Die nun folgende dritte Gruppe bringt uns drei Krankengeschichten von Stammneuromen des N. ischiadicus.

Fall 1. S. Ther, 26 Jahre alt, wurde am 12. November 1894 aufgenommen. Die Kranke ist angeblich stets gesund gewesen, eine hereditäre Belastung ist nicht nachweisbar.

Vor 2½ Jahren traten ohne jede erinnerliche Ursache an der Aussenseite des linken Beines Schmerzen auf, welche bis in den Fuss ausstrahlten. Bald darauf verursachte das Sitzen auf harten Stühlen grosse Schmerzen, bis endlich Ameisenlaufen auftrat, und die an der hinteren Fläche des linken Oberschenkels sitzende, mehr als hühnereigrosse Geschwulst entdeckt wurde; dieselbe war nur bei gebeugtem Knie verschiebbar und auf Druck sehr schmerzhaft. Die Beweglichkeit und Sensibilität des Beines waren normal geblieben.

Am 29. November Operation. Durch Einschneiden der Mm. glutaei magnus et medius wird der obere Pol der Geschwulst frei und kann dieselbe leicht enucleirt werden. Dabei zeigte es sich, dass der mit der Umgebung nicht verlöthete Tumor von der äusseren Hülle des N. ischiadicus, an dessen hinterer Seite, ausging und dort mit einer 5 cm langen Basis dem Nervenstamme aufsass. Der etwa faustgrosse Tumor ist höckerig, fast lappig eingekerbt und sehr derb, hart.

Die mikroskopische Untersuchung lässt diesen Tumor als aus einem derben, zellarmen, vielfach verflochtenen Bindegewebe bestehend erkennen.

Er ist also ein Fibroma durum epineuricum.

Ich hatte nun im October 1895 Gelegenheit die Patientin wieder zu untersuchen. Der Nervenbefund an der damals operirten Extremität war normal; Schmerzen sind nie mehr aufgetreten. An der Operationsstelle keine Recidive. An der hinteren Seite des linken Unterschenkels, knapp unterhalb der Kniekehle, fand ich einen flachen, etwa kronenstückgrossen, harten, unbeweglichen Knoten. Durch die Operation und die darauf folgende mikroskopische Untersuchung erwies sich derselbe als ein hartes, von der Muskelfascie ausgehendes Fibrosarcom, welches gar keine Beziehung zu den Nerven hatte.

Es möge hier die Bemerkung Platz finden, dass die Stelle, wo der N. ischiadicus unter den Mm. glutaei hervortritt, die Prädilectionsstelle für solche Tumoren des Ischiadicus ist. Auch im folgenden Falle sass die Neubildung dort.

Ein dritter, ähnlicher Fall wurde ausführlich besprochen in einer Mittheilung aus der Klinik des Prof. Nicoladoni im Jahre 1886[1]). Ich gehe hier näher auf ihn ein, erstens wegen der Malignität des Tumors und zweitens, weil er einer der ersten Fälle war, in welchen der Nervendefect durch ein Kalbsnervenstück ersetzt wurde.

3. Fall. Seb. W., 26 Jahre alt, wurde am 20. Januar 1883 aufgenommen. Der Kranke soll im Jahre 1882 das Auftreten eines immer schmerzhafter werdenden Knötchens in der Tiefe des rechten Oberschenkels, an der Beugeseite, bemerkt haben.

[1]) Nicoladoni, Bericht der chirurgischen Klinik in Innsbruck. 1886.

Bei der Aufnahme fand man daselbst eine hühnereigrosse Geschwulst. Motilität und Sensibilität sind normal geblieben. Am 22. Januar wird die Geschwulst exstirpirt. Sie lag eingebettet in dem vollkommen functionsfähigen N. ischiadicus und liess sich sehr leicht ausschälen. Bei der mikroskopischen Untersuchung erwies sie sich als ein aus dem Endoneurium des N. ischiadicus hervorgegangenes Spindelzellensarcom.

Ein nach 3 Monaten aufgetretenes Recidiv machte am 19. Mai eine zweite Operation nöthig, bei welcher man aber den Knoten nicht mehr so leicht ausschälen konnte; man musste im Gegentheil ein 15 cm langes Stück des N. ischiadicus mit entfernen. Der entstandene Defect wurde durch ein entsprechendes Stück des N. ischiadicus eines frisch geschlachteten Kalbes ersetzt. Obwohl der Verlauf reactionslos war, kam es doch nicht zur Herstellung der Functionsfähigkeit des Nerven. Die Muskeln blieben gelähmt und atrophisch, die Sensibilität blieb aufgehoben.

Ein neuerliches, wieder nach wenigen Monaten aufgetretenes Recidiv machte klar, warum die zweite Operation ohne Erfolg geblieben war.

Bei dem nun dritten chirurgischen Eingriffe sah man nehmlich, dass das Recidiv vom centralen, einen derben, höckrigen Knoten bildenden Stumpfe ausgegangen war. Der mit dem Tumor am 10. März 1884 exstirpirte Kalbsnerv war zwar schön in den Ischiadicus eingeheilt, hatte sich aber ganz passiv verhalten, denn nirgends sah man Neurotisation. Unter grossen Schmerzen bildete sich bald wieder ein Knoten, weshalb im December zum 4. Male operirt werden musste. Jetzt aber hatte das Recidiv schon die benachbarten Muskeln durchsetzt. Bei der Exstirpation musste ein 6 cm langes Stück des Nerven mit entfernt werden. Eine fünfte Operation wurde durch die neuerliche Entstehung eines doppelfaustgrossen Tumors veranlasst, welcher aber theils in der Narbe, theils in der Musculatur sass und myxomatös degenerirt war.

Bald entsteht wieder ein Knoten in der Narbe und ausserdem einer im M. biceps.

Operation (die sechste) im October 1885; — wieder Recidive, siebente Operation durch Billroth im December und endlich eine achte wieder in Innsbruck im März 1886.

Nun aber traten die Recidive nicht mehr als solitäre Knoten, sondern in Form multipler, neben einander stehender Knötchen auf. Ein im unteren Winkel der kaum verheilten Wunde entstandenes Recidiv wird am 30. April (neunte Operation) entfernt. Pat. starb nach einigen Monaten an Metastasen zu Hause. Beim Lesen vorstehender Krankengeschichte fällt sofort auf, dass, während das primäre Sarcom leicht ausschälbar war, nach jedem neuerlichen operativen Eingriffe die Exstirpation schwieriger wurde, so dass man versucht wird, gerade diese Eingriffe also den Grund der wachsenden Malignität anzusehen.

Die im klinischen Bilde auffallenden Unterschiede zwischen primären und secundären, d. h. aus gutartigen Neubildungen durch sarcomatöse Degeneration entstandenen, Sarcomen hat

Garré[1]) in einer ausführlichen Arbeit hervorgehoben, und dabei betont, dass die ersteren, während sie eben so schnell wie gewöhnliche Fasciensarcome wachsen, leicht infiltriren und bald Metastasen machen, nur durch die Localisation sich von letzteren unterscheiden. Die secundären Sarcome aber blieben lange eingekapselt, infiltrirten die Nachbarschaft anfänglich gar nicht und recidivirten meist regionär und multipel, unabhängig von der Säfteströmung; erst spät machten sie Metastasen und infiltrirten sie die Umgebung. Diese Angaben sind, wie der eben beschriebene Fall beweist, nicht für alle Fälle zutreffend, denn obwohl hier ein primäres Sarcom vorlag, verlief es doch ganz so, wie ein secundäres.

Die ungestörte Motilität und Sensibilität beweist nur, dass die Fasern des N. ischiadicus trotz der Malignität der Neubildung nicht degenerirten. Da bei gutartigen Neubildungen, trotz der gewaltsamen Verdrängung der Nervenfasern durch die mächtig wuchernde Geschwulstmasse, die Nerven doch intact bleiben, so muss man annehmen, dass bei den mit frühzeitiger Störung der Nervenfunction verbundenen malignen Neubildungen die Fasern durch einen direct zerstörenden, im Wesen der Malignität liegenden Einfluss degenerirten. —

Alle Autoren, welche über maligne Neurome berichteten, betonten die besondere Malignität der Recidive. —

Fall 4. In diesem meinen letzten und interessantesten Falle handelte es sich um Neurome und Fibrome der Haut mit Fibrombildung am N. ischiadicus und Umwandlung eines solchen Fibromes in ein Sarcom.

Die 44jährige M. Gr. wurde am 20. Juli 1894 aufgenommen. Sie giebt an, schon in ihrer frühesten Kindheit zahlreiche Knötchen an ihrem Körper bemerkt zu haben, zu welchen sich vor 7 Monaten ein grösserer, rapid wachsender und schmerzhafter Knoten an der hinteren Fläche des linken Oberschenkels gesellte. Die magere, anämische Kranke besitzt eine auffallend braune, trockene, leicht abschuppende Haut. Ueber die ganze Körperoberfläche ausgestreut finden sich zahlreiche linsen- bis wallnussgrosse, manchmal gestielte Knoten. Die Kranke bietet ein Bild, das auffallend ähnlich ist einem Bilde in Recklinghausen's Arbeit[2]), Taf. II. An der Innenseite und mehr an der Beugeseite des linken Oberschenkels findet sich ein 2 Mannsfaust-grosser, auf Druck besonders schmerzhafter Knoten, welcher bei erschlaffter Musculatur, also bei gebeugtem Knie, ziemlich leicht zu verschieben ist. An dem gleichseitigen Unterschenkel und Fuss ist die Sensi-

[1]) Garré, Ueber secundär maligne Neurome. Bruns' Beiträge. Bd. 9.

[2]) Recklinghausen, Ueber die multiplen Fibrome der Haut und ihre Beziehung zu den multiplen Neuromen. 1882.

bilität vermindert und sind alle vom N. ischiadicus versorgten Muskeln gelähmt. Am Oberschenkel findet man an der Streckseite Hyperästhesie, an der Beugeseite normale Sensibilität. Erbliche Belastung fehlt.

Operation am 7. August. Durch einen von der Kniekehle bis zum Sitzknorren reichenden Längsschnitt wurde die mit der Umgebung nicht verwachsene, stumpf leicht isolirbare Geschwulst freigelegt. Am oberen Pole tritt der N. ischiadicus in dieselbe hinein, während am unteren Pole bereits die Nn. tibialis und peroneus getrennt zu Tage treten. Nach Spaltung des Epineuriums gelingt es leicht, die ganze Geschwulst so zu enucleiren, dass die Nervenhülle wie eine offene Rinne zurückbleibt. So weit man von der Wunde aus das centrale und peripherische Ende des N. ischiadicus übersehen kann, sind beide knollig verdickt; durch Einschneiden überzeugt man sich leicht, dass beide Enden von zahlreichen spindelförmigen, etwa hanfkorngrossen, longitudinal gestellten Knötchen durchsetzt werden. Auf der Schnittfläche springen diese Knötchen aus dem speckig aussehenden Nervengewebe deutlich vor. In jedes einzelne von ihnen tritt an einem Pole ein feines Nervenfaserbündel ein, um am anderen Pole wieder in gleicher Stärke auszutreten.

Von den zahlreichen kleineren Geschwülsten des Rumpfes werden verschieden grosse behufs genauer Untersuchung entfernt.

Der Verlauf war ein reactionsloser. Nach der Heilung bestehen die Motilitätsstörungen noch fort, während die Schmerzen ausblieben. Wie uns der behandelnde Arzt mittheilte, trat bald nach der Entlassung ein Recidiv auf. Kaum 8 Monate nach der Operation fand er den l. Oberschenkel bis zu 70 cm Umfang verdickt und von einer von der Kniebeuge bis zum Gesässe reichenden knolligen, exulcerirten, unverschiebbaren Geschwulst eingenommen. Exitus lethalis 10 Monate nach der Operation. Es ist dieser Fall ein Beleg für die besondere Malignität solcher Geschwülste und für das besonders schnelle Recidiviren nach operativen Eingriffen.

Die Ergebnisse meiner histologischen Untersuchung sind folgende:

α. Befund am Tumor des Oberschenkels. Dieser erwies sich als ein Spindelzellensarcom, in welchem ich nicht nur keine Neubildung von Nervenfasern, sondern vielmehr Schwund der ursprünglichen beobachtete, welche Degeneration eben die Bösartigkeit der Neubildung charakterisirte. Daher die Lähmung, daher die Sensibilitätsstörung. Nur lateral in der Peripherie der Neubildung und in der Kapsel waren noch einige spärliche Faserbündel erhalten.

β. Befund an den Nervenstümpfen.

Die erwähnten, die beiden Stümpfe durchsetzenden spindelförmigen Knötchen erwiesen sich als kleine, von den Fibrillenscheiden und dem Endoneurium ausgehende Fibrome, welche die selbst gut erhaltenen Nervenfasern, deren Schwann'sche Scheide unbetheiligt blieb, in der Weise aus einander drängten, dass hier noch ganze Bündel bestehen blieben, dort aber ganz isolirte Fasern verliefen. Das Gewebe der Knötchen ist zellenreich, locker und weitmaschig, seine Faserzüge stehen parallel oder quer zur Nervenaxe.

In jüngeren Knötchen erinnert das Gewebe an die Struktur des Bindegewebes der sogenannten Amputationsneurome.

Das Perineurium ist primär gar nicht betheiligt und auch secundär nur so weit, als es die Verdrängung durch den wachsenden Knoten mit sich bringen musste. Diese kleinen spindelförmigen Knötchen sind also wahre endoneurale Fibrome.

In älteren dieser Knötchen nimmt das nun dichtere und viel zellenreichere Gewebe den Charakter des Sarcomgewebes an, woraus zu schliessen ist, dass nicht das Sarcom primär war, sondern dass es vielmehr aus kleinen endoneuralen Fibromen secundär entstand.

Zahlreiche Mittheilungen constatiren ja, dass sowohl solitäre [Herczel[1])], als auch plexiforme und multiple Neurome [Genersich[2]), Czerny[3]), Winiwarter[4]), Westphalen[5])] eine auffallende Neigung zur Umwandlung in Sarcomgewebe besitzen. Garré (a. a. O.) hat in jüngster Zeit nachgewiesen, dass in einem Achtel aller Fälle eine secundäre Umwandlung gutartiger Neurofibrome in Sarcome vorkomme: die Disposition hiezu läge in einer angebornen pathologischen Beschaffenheit des Nervensystems, während Verletzungen oder andere Reize nur die Gelegenheitsursache abgäben.

Der klinische Verlauf unseres Falles entsprach vollkommen der Schilderung Garré's vom Krankheitsverlaufe secundärer Neurome. Auch hier treten in einem Knoten, der eine Zeit lang im Wachsthum stille gestanden und keine Störung verursacht hatte, rasche Grössenzunahme mit Sensibilitäts- und Motilitätsstörungen in Folge von Nervenfaserdegeneration ein; trotz des schnellen Wachsthums bleibt der Knoten aber abgekapselt, infiltrirt die Umgebung nicht und verursacht keine in vivo nachweisbaren Metastasen.

γ. Befund an den Hautknoten.

Die mittelgrossen Knoten liessen sich, wie ein Atherom, leicht ausschälen. Deutlich konnte man erkennen, wie in einen runden oder mehr spindelförmigen glatten Knoten ein feines Nervenbündel eintrat, um manch-

[1]) Herczel, Fibrome und Sarcome der peripherischen Nerven. Ziegler's Beiträge. Bd. 38.

[2]) Genersich, Multiple Neurome. Dieses Archiv. Bd. 49.

[3]) Czerny, Langenbeck's Archiv. Bd. 17.

[4]) Winiwarter, Ebenda. Bd. 19.

[5]) Westphalen, Multiple Fibrome der Haut u. s. w. Dieses Archiv. Bd. 110.

mal an einem anderen Punkte wieder auszutreten. Auf der Schnittfläche (Fig. 2) zeigten diese Knoten ein homogenes, weisses Gewebe. Andere waren wieder derber und fester und liessen sich nicht so leicht ausschälen. Die Fig. 2 giebt das schwach vergrösserte Bild einer durch Haut und Knoten geführten Schnittfläche.

Schon bei oberflächlichster Betrachtung lässt dieses Bild sich in zwei Abschnitte theilen. Im linken grösseren Abschnitte finden wir die Querschnitte dreier grosser, schön abgekapselter, rundlicher Knoten, deren Bau ein lockerer, weitmaschiger ist und in deren Mitte ein Nervenfaserbündel verläuft.

Im rechtsseitigen Abschnitte liegen zwei querdurchschnittene Knoten, wir vermissen an ihnen aber die Kapsel und finden ein dichteres, festeres Gewebe, als bei den links gelegenen runden Knoten. In diesen kapsellosen, als harte Fibrome imponirenden Knoten finden wir Drüsen, Haarbälge, Gefässe verschiedener Stärke und sogar Knoten der ersten Art (abgekapselte) eingeschlossen; ja durch geeignete Färbungsmethode lassen sich in ihnen theils normale, theils mit Fibromknötchen durchsetzte Nervenfasern erkennen.

Ausser den zwei beschriebenen Arten von Knoten, welche niemals in einander übergehen, finden sich im Corpus papillare kleine isolirte Fibromknoten. Um die Entwickelung dieser zweierlei Knotenformen studiren zu können, machte ich Schnitte in makroskopisch noch normal erscheinender Haut in der Nähe von mittelgrossen Knoten; dabei traf ich Knötchen in den ersten Stadien der Entwickelung.

Es stellte sich nun heraus, dass die ersteren, die abgekapselten Knoten immer ein central oder nur wenig excentrisch gelegenes Nervenbündel einschlossen (Fig. 3). In demselben wuchern die, die einzelnen Fasern umgebenden Fibrillen; die Lamellen des Perineuriums fangen an, sich zu lockern, ihre Lymphräume erweitern sich, und so kommt um das Nervenbündel herum ein lockeres, aus concentrischen, durch kurze quere Lamellen verbundenen Schichten bestehendes, neugebildetes Gewebe zu Stande. Die Capillaren desselben sind verdickt, ihre Endothelien gewuchert.

In den Lymphräumen finden sich bald spärlicher, bald zahlreicher eigenthümliche Gebilde mit flüssigem Inhalt, auf welche ich später noch näher eingehen werde, welche den von Langhans beschriebenen ein- und mehrkernigen Blasenzellen vollkommen entsprechen.

Den eben beschriebenen Bau behalten die Knoten auch bei ihrem ferneren Wachsthum bei; nur wird das um das Nervenbündel gelegene Gewebe immer dichter und es werden die Lamellen und Fibrillenzüge immer gewebsreicher. Immer aber bleiben die Nervenfasern gut sichtbar.

Auch in den grössten Knoten, die schon eine gewisse Aehnlichkeit mit den plexiformen perineuralen Fibromen der Rankenneurome besitzen, kann man immer leicht die gut erhaltenen Nervenfasern nachweisen. Die anfänglich von dem normalen, später aber gewucherten Epineurium gebildete Kapsel des Knotens besteht aus einander kreuzenden Lamellen.

Niemals durchbricht der Knoten seine Kapsel, niemals wird die Umgebung infiltrirt. Ich bezeichne diese Knoten als weiche perineurale Fibrome.

Die zweite Knotenart, die kapsellose und infiltrirende Art, nimmt ihren Ausgang von den Gefässscheiden, da ich die Gefässe stets am meisten verändert fand, und zwar wuchert das Bindegewebe der Gefässscheiden und verdickt sich, gleich wie das Bindegewebe der Schweiss- und Talgdrüsen. Wie Herczel[1]) und Kriege[2]), fand auch ich oft knapp neben einer gewucherten Gefässscheide eine markhaltige Nervenfaser. Die durch diese Bindegewebswucherung entstandenen harten Fibrome wachsen nun ohne eine bestimmte Grenze, infiltriren die Umgebung und schliessen endlich die mannichfachsten Gebilde, wie Nerven und Drüsen, in sich ein. Man findet dann oft darin ein ganz intactes Schweissdrüsenknäuel, ebenso Gefässe, aber oft wieder Drüsen, in denen durch das wuchernde Bindegewebe die Acini aus einander gedrängt und die Ausführungsgänge comprimirt werden. Aber auch kleine Exemplare unserer abgekapselten Knoten (der weichen perineuralen Fibrome) finden sich darin eingeschlossen. Ich bezeichne sie deshalb als harte Fibrome.

Sie finden sich auch im Corpus papillare der Haut. Häufen sich in einem späteren Stadium der Krankheit diese Fibrome, so kann man von einer diffusen Fibromatose der Haut sprechen.

Bezüglich der Herkunft dieser Fibrome gehen die Meinungen der Autoren aus einander.

Während Recklinghausen[3]) dieselben gleichwerthig mit den multiplen Neuromen betrachtet und als ihren Ausgangspunkt die bindegewebige Scheide der Gefässe und besonders der Nerven ansieht, sie deshalb als terminale Neurofibrome bezeichnet, nehmen andere Forscher [Kriege[4]), Kyrieleis[5]), Posomorski[6]), Westphalen[7])] die Abstammung von den bindegewebigen Scheiden der Cutisnerven als einzige Ursprungsstätte an.

[1]) Herczel, a. a. O.

[2]) Kriege, Ueber das Verhalten der Nervenfasern in den multiplen Fibromen der Haut und in den Neuromen. Dieses Archiv. Bd. 108.

[3]) Recklinghausen, a. a. O.

[4]) Kriege, a. a. O.

[5]) Kyrieleis, Ein Beitrag zu den multiplen Fibromen der Haut. 1887.

[6]) Posomorsky, Ein Fall von Rankenneurom u. s. w. 1887.

[7]) Westphalen, a. a. O.

Die Scheiden der Schweissdrüsen und die Haarbälge bezeichnen wieder Lahmann[1]), Philippson[2]) und Herczel[3]) als Herkunftsstätte, während Jordan[4]) hauptsächlich die Gefässscheiden dafür ansieht.

Auch ich muss mich auf Seite Jordan's stellen. Während die abgekapselten, weichen, endoneuralen Fibrome vom Bindegewebe der Nervenfasern abstammen, entstehen die harten, infiltrirenden Fibrome durch Wucherung des Bindegewebes der Gefässscheiden; denn, wenn ich auch noch so oft in diesen Knoten Nervenbündel fand, wenn ich auch, wie Kriege selbst in dem kleinsten derselben neben dem Gefässe eine markhaltige Nervenfaser fand, so kann ich doch aus folgenden Gründen nur bei meiner und Jordan's Ansicht bleiben:

Retzius und Key[5]) und Ranvier[6]) haben ja nachgewiesen, dass die Saftbahnen der Nerven keine Communication mit dem allgemeinen Lymphsysteme des Körpers haben, dass sie vielmehr ein in sich vollkommen abgeschlossenes Kanalsystem bilden, weil eben die Scheiden, die Hüllen des Nerven, denselben ununterbrochen bis in seine zartesten Verzweigungen begleiten.

Eine vom Nerven ausgehende Bindegewebswucherung müsste daher immer intraneural bleiben und könnte niemals auf die Umgebung übergreifen, ein Verhalten, welches wir ja an den weichen perineuralen Fibromen deutlich erkennen konnten.

Das Vorhandensein markhaltiger Fasern in den Knoten beweist gewiss nicht die neurale Abstammung, denn diese Fasern verhalten sich vollkommen passiv, bleiben normal und zeigen höchstens eine Wucherung ihres eigenen Bindegewebes. — Ferner findet man ja neben diesen Fasern noch eine Menge anderer Gebilde eingeschlossen, ohne dass man dieselben als Herkunftsort

[1]) Lahmann, Die multiplen Fibrome in ihrer Beziehung zu den Neurofibromen. Dieses Archiv. Bd. 101.

[2]) Philippson, Beitrag zur Lehre vom Fibroma molluscum. Dieses Archiv. Bd. 110.

[3]) Herczel, a. a. O.

[4]) Jordan, Pathol.-anat. Beiträge z. Elephant. congenita. Ziegler's Beiträge. Bd. 8.

[5]) Axel Key und G. Retzius, Studien in der Anatomie des Nervensystems und des Bindegewebes. Stockholm 1875.

[6]) Ranvier, Leçons sur l'histologie du système nerveux.

der Knoten ansehen würde, wir fanden darin ja selbst weiche perineurale Fibrome!

Endlich giebt es zwischen den weichen endoneuralen und den harten Fibromen. niemals Uebergangsformen, was doch der Fall sein müsste, wenn sie einen gemeinsamen Ursprung besässen.

Man kann ganz gut annehmen, dass die primäre, wie wir später sehen werden, congenitale Krankheit in den Nerven sitze, und dass diese Erkrankung der Nerven trophische Störungen verursacht, in Folge welcher es zur Wucherung des Bindegewebes der Scheiden der Gefässe, zur Fibromatose der Haut und des Unterhautzellgewebes komme.

Sitzt die Fibromatose in der Haut, so kann sie entweder localisirt bleiben und multiple Fibrome bilden, oder sie verallgemeinert sich und führt zu einer Elephantiasis mollis (neuromatodes). Sind aber die tieferen Nerven erkrankt, wie in dem Falle von Rankenneurom, dann bleiben auch die Fibrome in der Tiefe und wuchern dort zwischen Musculatur und Fettgewebe.

In allen Knoten bleiben die Nervenfasern unverändert; nur dort, wo eine mächtige und derbe Bindegewebswucherung einen sehr starken Druck auf die Nervenfasern ausübt, werden sie in Mitleidenschaft gezogen. In den weichen endoneuralen Fibromen entfällt aber auch dieser Druck.

Wie wir früher annahmen, besteht die primäre Erkrankung der Nerven in einer Ernährungsstörung. In der That finden wir Veränderungen in den Saft-(Lymph-)räumen der Nerven. Dieselben sind erweitert, ihre Endothelien wuchern und in ihnen finden sich die schon erwähnten Blasenzellen. In Uebereinstimmung mit anderen Untersuchern fand ich stets auch eine Verdickung der Capillaren. Auf Grund dieses Befundes gelangen wir zur Annahme einer Lymphstauung in den Safträumen der Nerven und einer Stoffwechselstörung. Ein, jedenfalls auf einer solchen, über das ganze Gebiet des peripherischen Nervensystemes bis in dessen feinste Verzweigungen sich ausbreitenden Störung beruhender Krankheitsprozess ist die congenitale Elephantiasis neuromatodes.

δ. Die Blasenzellen. In Fig. 4 finden wir möglichst genaue, durch homogene Immersion mit Ocular 4 gewonnene Bilder dieser interessanten Gebilde. — Ich fand dieselben immer zwischen den Lamellen des Endo-

neuriums ganz frei im Lymphraume, ohne eine jede Beziehung zu den Nervenfasern oder den Gefässen. Ihre Grösse ist sehr verschieden; die grössten übertreffen darin die platten Epithelien der Harnblase.

Anlangend ihre Herkunft, stammen sie aus den Endothelien der Lamellen des Perineuriums und entstehen auf folgende Weise aus ihnen. Während der Kern der an Volumen zunehmenden Endothelzelle dicker und saftiger wird, wird das sich ebenfalls vermehrende Protoplasma derselben feinkörnig und dunkel färbbar; später bildet sich dann eine Vacuole, eine Blase, in welcher nach und nach durch das Auftreten von Scheidewänden eine Anzahl von Kammern entsteht. Unterdessen hat sich die Vacuole immer mehr vergrössert, so dass das ganze Protoplasma verdrängt und der Kern an die Peripherie der Zelle geschoben wurde. Auch er beginnt zu wachsen und spaltet sich, so dass wir schliesslich eine mehrkammerige, mit 2 und mehr Kernen versehene Blasenzelle vor uns haben. Durch ihren Inhalt sind diese Zellen prall gespannt, so dass die einzelnen Kammern sich kuppelförmig vorbauchen. Die Kerne lassen sich manchmal (mit Hämatoxylin und Eosin, oder mit Fuchsin) blau, manchmal roth färben, so dass oft in einer und derselben Zelle ein Kern roth, der andere blau gefärbt ist.

Der Inhalt der Kammern ist eine helle, klare Flüssigkeit, welche niemals wie immer geartete Elemente enthält; dieselbe verhält sich den verschiedenen Reagentien gegenüber vollkommen neutral.

So klar nach Vorstehendem die Genesis der Blasenzellen ist, so dunkel ist uns leider ihr ferneres Schicksal. Mit dem Wachsthum der Fibrome werden sie immer seltener und seltener, bis man sie endlich gar nicht auffinden kann, sei es nun, dass das nun stärker wuchernde und dichtere Bindegewebe sie verdeckt, sei es, dass sie selbst irgendwie an der Wucherung theilnehmen und so verschwinden.

Schon vor 2 Jahren wurden diese Blasenzellen von Langhans[1]) und Kopp[2]) beschrieben. Dieselben fanden nehmlich, Langhans an Menschen und Affen, Kopp an Hunden nach Exstirpation der Schilddrüse folgende Veränderungen in den peripherischen Nerven: An der Innenfläche des Perineuriums traten heerdförmige, oft multiple, aus mehrfachen Lagen längs verlaufender Fibrillenbündel bestehende Verdickungen auf; die peripherischen

[1]) Langhaus, Ueber Veränderungen an per. Nerven bei Cachexia tyreopriva des Menschen und Affen, sowie bei Cretinismus. Dieses Archiv. Bd. 129.

[2]) Kopp, Veränderungen im Nervensyst. besonders in den per. Nerven des Hundes nach Exstirp. der Schilddrüse. Dieses Archiv. Bd. 128.

Lymphräume erweiterten sich, und in ihnen zeigten sich ausser eigenthümlichen spindelförmigen Gebilden unsere Blasenzellen.

Auf Langhans' Anregung, welcher diese Befunde in ursächlichen Zusammenhang mit der Schilddrüsenexstirpation brachte, kam es nun zu einer Reihe von Untersuchungen [Weiss[1]) und Ott[2])] sowohl an Hunden mit und ohne Struma, operirten und nicht operirten, als auch an Thieren verschiedener Species. Das Ergebniss war aber die Erkenntniss, dass das Vorkommen der Spindelkörper und der Blasenzellen in gar keinem Zusammenhange mit der Schilddrüse oder dem Kropfgifte stehe. Es stellte sich auch heraus, dass Renaut diese Spindelkörper schon früher bei Eseln und Pferden gefunden und dieselben mit gewissen mechanischen Verhältnissen in Verbindung gebracht hatte. Schultze wieder betrachtete sie als normale Bestandttheile des Nervengewebes. Endlich konnte Weiss die Vermuthung Langhans', dass die Spindelkörper Abkömmlinge der Blasenzellen seien, auf Grund eigener Untersuchungen bestätigen. —

Ich komme nun zum Verhalten der Nervenfasern. Die Ansichten hierüber waren lange Zeit hindurch getheilt; erst in jüngster Zeit beginnen die Autoren [Bruns[3]), Marchand[4]), Genersich[5]), Takacs[6]), Kriege[7]), Westphalen[8])], wenigstens bei den gutartigen Stammneuromen, den Rankenneuromen und multiplen Neuromen, sich dahin zu einigen, dass hier eine Neubildung von Nervenfasern nicht vorkomme. Früher wurde ein solches neutrales Verhalten der Nervenfasern vielfach bestritten.

Führer[9]) beschrieb Wucherung der Nervenfasern durch Spaltung und Sprossung der Primitivfasern in einem Medianus-

[1]) Weiss, Ueber endoneurale Wucherungen in den periph. Nerven des Hundes. Dieses Archiv. Bd. 135.

[2]) Ott, Ueber peri- und endoneurale Wucherungen in Nervenstämmen einiger Thierspecies. Dieses Archiv. Bd. 136.

[3]) Bruns, Ueber das Rankenneurom. Bruns' Beiträge. Bd. VIII.

[4]) Marchand, Das plexiforme Neurom.

[5]) Genersich, a. a. O.

[6]) Takacs, Ueber multiple Neurome. Dieses Archiv. Bd. 125.

[7]) Kriege, a. a. O.

[8]) Westphalen, a. a. O.

[9]) Führer, Neurombildung und Nervenhypertrophie. Archiv für physiolog. Heilkunde. 1856.

neurom; Förster[1]) wollte denselben Prozess in Amputationsneuromen und in einem Neurom der Halsgegend gesehen haben, Heller[2]) beschrieb den gleichen Vorgang in multiplen Neuromen, während Soyka[3]) wohl auch Neubildung von Nervenfasern annahm, dieselben aber von den Kernen der Schwann'schen Scheide abstammen liess.

Der erste Forscher, welcher eine Neubildung von Nervenfasern beschrieb, und zwar in einem Amputationsneurom, war Wedl[4]); in jüngster Zeit trat für sie noch Gottsacker[5]) ein.

Czerny, Winiwarter und Andere glaubten eine Wucherung der amyelinischen Fasern in Rankenneuromen constatiren zu können. Der einzige in der Literatur angeführte Fall, der wirklich als ein ächtes Neurom imponiren könnte, ist der als Neuroma terminale bezeichnete Fall No. 2 von Kriege[6]), aber er selbst giebt zu, dass es sich hier wahrscheinlich doch nur um eine Hypertrophie der Nervenfasern handelte (ähnlich wie eine solche in Amputationsneuromen zu sehen ist), nicht aber um eine Hyperplasie derselben. Krause[7]) nahm wieder bei malignen Neuromen Nervenneubildung an, obwohl er selbst niemals eine Theilung oder Sprossung der Primitivfasern nachweisen konnte. Während nun Takacz, Herczel, Marchand, Posomorsky, Hürthle[8]) und Jordan[9]) zwar die Neubildung von Nervenfasern ableugneten, glaubten sie an das Vorkommen von Nervenatrophie und hochgradiger Degeneration in den von uns besprochenen Krankheiten.

Immer mehr Autoren fanden sich aber bis heute, welche weder eine Neubildung noch einen Schwund der Nervenfasern gelten lassen, sondern für ein vollkommen passives Verhalten

[1]) Förster, Ueber das Neuroma verum. Würzburg. med. Zeitschr. 1861.
[2]) Heller, Multiple Neurome. Dieses Archiv. Bd. 44.
[3]) Soyka, Ueber den Bau und die Stellung der multiplen Neurome. Prag. Vierteljahrsschr. 1887.
[4]) Wedl, Zeitschrift der Gesellschaft Wiener Aerzte. 1855.
[5]) Gottsacker, Ueber Stumpfneurome. Bonn 1889.
[6]) Kriege, a. a. O.
[7]) Krause, Ueber maligne Neurome und das Vorkommen von Nervenfasern in denselben. Sammlung klin. Vorträge. 293/294.
[8]) Hürthle, Beiträge zur Kenntniss des Fibr. molluscum. Tübingen 1866.
[9]) Jordan, a. a. O.

derselben eintreten, was um so berechtigter ist, als noch niemals positive Beweise für die Neubildung erbracht worden sind (Recklinghausen, Lahmann, Kriege und Westphalen).

Wie aus der Lectüre meiner vorliegenden Arbeit ersichtlich, konnte auch ich niemals eine Neubildung von Nervenfasern sehen, nicht einmal in den Amputationsneuromen, wo doch wegen des dort regen Regenerationstriebes eine Spaltung oder Sprossung der Fasern am ehesten erwartet werden konnte.

Auch im amyelinischen Neurome sehe ich, da ich niemals einen Axencylinder sehen konnte, nur eine Bindegewebswucherung, obwohl die sich durch ihren Reichthum an länglich-ovalen Kernen von anderen Bindegewebsbündeln auszeichnenden parallelen Fasern leicht für marklose Fasern angesehen werden könnten.

Mit einer einzigen Ausnahme fand ich niemals in all' diesen Neubildungen eine Verödung der Nervenfasern, höchstens eine leichte Druckatrophie derselben in sehr dicken, harten, plexiformen Fibromen. Die gemeinte Ausnahme machten die malignen Sarcome des N. ischiadicus, wo die Nervenfasern, eben wegen der Malignität, degenerirt waren.

Was nun endlich die Bindegewebswucherung anbelangt, so war der Ausgangspunkt derselben ein verschiedener. Bei den Amputationsneuromen und den Stammneuromen waren die Fibrillen der Scheide und des Endoneuriums der Ausgangspunkt, beim Rankenneurom und bei den multiplen Neuromen trat trotz der anfänglichen Betheiligung des Endoneuriums bald die Wucherung des Perineuriums in den Vordergrund, charakterisirt durch die schön concentrischen Lamellen. Das Fibrom des Falles Therese S. nahm endlich seinen Ausgang vom Epineurium und sass somit dem Nerven auf.

In ihren ersten Stadien lassen alle diese Neubildungen ihre Herkunft leicht erkennen. Die endoneuralen Fibrome sind zellenreich, dicht, der Faserzug ist unregelmässig; die perineuralen Knoten sind zellenarm, locker gefügt; ihre Struktur ist eine concentrische und die Nervenfasern liegen mehr oder weniger genau central. Bei den epineuralen Fibromen finden wir ein hartes, derbes Gewebe, dessen Struktur der des Epineuriums entspricht; in ihnen sind die Nervenfasern am wenigsten in Contact mit der Geschwulst.

Die von Takacz beschriebene Betheiligung der Schwann'schen Scheide konnte ich niemals sehen; eben so wenig die von Marchand angegebene Bindegewebswucherung aus zu Grunde gegangenen Nervenfasern.

Wenn ich meine Untersuchungen zum Schlusse nochmals übersehe und die Resultate derselben im Zusammenhange mit den uns in der Literatur gebotenen in Kürze resumirend zusammenfasse, so gelange ich zu folgenden Schlusssätzen:

1. Wahre Neurome im strengen Sinne des Wortes giebt es am peripherischen Nervensysteme nicht, weder marklose, noch markhaltige, denn niemals konnte Neubildung von Nervenfasern gesehen werden, wohl aber — und nur im Amputationsneurom — eine Hypertrophie derselben. Die sogenannten Neurome sind Bindegewebsgeschwülste, in welchen die Nervenfasern sich vollkommen passiv verhalten.

2. Nach ihrer Herkunft sollte man diese Bindegewebsgeschwülste endo-, peri- und epineurale Fibrome oder — nach sarcomatöser Degeneration — Sarcome nennen.

3. Für die multiplen und die Rankenneurome, sowie auch für die Elephantiasis neuromatodes besteht eine congenitale Anlage. (Auch in unseren Fällen war die Krankheit schon in frühester Jugend nachweisbar.) Dank dieser congenitalen Disposition des Nervensystemes kommt es zu trophischen Störungen, die ihren Ausdruck in der manchmal erst in späteren Jahren auftretenden ausgedehnten Fibromatose finden.

4. Die mit den multiplen Neuromen auftretenden multiplen Fibrome stammen nicht ausschliesslich von dem Bindegewebe der Nerven, sondern auch aus dem Bindegewebe der Scheiden anderer Organe (Drüsen, Haarbälge) und der Gefässe ab. — Aus diesen multiplen Fibromen entsteht die diffuse Fibromatose der Haut und des Unterhautgewebes.

5. Elephantiasis neuromatodes, die plexiformen Neurome, die multiplen Neurome und vielleicht auch die Veränderungen des peripherischen Nervensystems bei Cretinismus sind ein und derselbe Prozess. Die Differenz liegt nur in der jeweilig verschiedenen Ausdehnung.

6. Alle diese Fibrome haben eine starke Neigung zur sarcomatösen Degeneration. Ein strenger, deutlicher Unterschied

des klinischen Bildes bei primärer und bei secundärer Sarcomatose besteht nicht, oder wenigstens nicht in der Mehrzahl der Fälle.

7. Die Stammneurome sind nicht congenital und treten später, als alle anderen Neubildungen, auf.

8. Nur in malignen Tumoren kommt es zur Degeneration, nicht aber zur Neubildung von Nervenfasern. Es scheint, dass bei ihnen jeder operative Eingriff Anlass zu baldigem Recidiv giebt.

9. Bei Nervendurchtrennung geht die Heilung vom centralen Stumpfe aus, von welchem die „Neurotisation" des ganz passiv bleibenden peripherischen Stückes beginnt. Gegen die Annahme einer anderen Art der Regeneration spricht der Umstand, dass im peripherischen Stumpfe niemals Nervenneubildung zu sehen war.

Es erübrigt nun noch, die von mir angewandten Färbungsmethoden zu besprechen. Bevor ich auf dieselben eingehe, ist es mir eine angenehme Pflicht, meinem verehrten Vorstande, Hofrath Professor Nicoladoni, sowohl für die Anregung zur vorliegenden Arbeit, als auch für die Ueberlassung des klinischen Materiales, meinen ergebenen Dank auszusprechen.

Anhang. Färbungsmethoden.

Ueber die bei meinen Untersuchungen angewandte Technik mögen hier einige Bemerkungen Platz finden, da die von mir gemachten Erfahrungen vielleicht doch gelegentlich von Nutzen sein können. Nachdem ich mir durch langes Versuchen der bekannten Methoden einen höheren Grad von Ueberblick und technischer Fertigkeit erworben hatte, suchte ich nach einer möglichst einfachen, aber doch sehr sicheren Methode, Nervenfasern specifisch zu färben.

Ich kann nun drei verschiedene Methoden, je eine für einen anderen Zweck, bestens empfehlen.

a) Will man Axencylinder ohne Rücksicht auf das Nervenmark färben, so empfiehlt sich folgendes Verfahren:

Man färbt die Schnitte in Hämatoxylin, wäscht sie, je länger, je besser, in Wasser aus, worauf man durch etwa 3 Minuten mit einer ½—1procentigen Säurefuchsinlösung (nach Grübler) nachfärbt. Hierauf entfärbt und differencirt man die Schnitte in 75procentigem Alkohol, welchem einige Tropfen Aetzkalialkohol

zugesetzt wurden, und bettet, nachdem man in absolutem Alkohol entwässerte, die Schnitte in Creosot-Canadabalsam ein. Mit einiger Uebung im Differenciren erhält man auf diese Weise prächtige, scharfe Bilder, in welchen die Axencylinder schön roth, die Kerne des Gewebes aber blau gefärbt sind.

b) Will man zu gleicher Zeit mit den Axencylindern auch das Nervenmark färben, dann bediene man sich folgender Modification der von Gieson angegebenen Färbung:

Man überfärbt die Schnitte stark in Hämatoxylin (Delafield) und wäscht lange in Wasser aus. Dann Einlegen in concentrirte wässrige Pikrinsäurelösung und zwar so lange, bis die Schnitte die bekannte gelbe Färbung der Weigert'schen Schnitte bekommen, was einige Secunden erfordert. Hernach werden sie ohne Auswaschen in saures Fuchsin (0,50 pCt.) eingelegt, ganz kurz in Wasser ausgewaschen und endlich in Alkohol mit einigen Tropfen Aetzalkohol differencirt (einige Secunden bis zu einer Minute d. h. so lange, bis die tiefrothe Färbung des Säurefuchsins verschwindet und der blaue Ton des Hämatoxylins erscheint), Entwässern in absolutem Alkohol, Aufheben in Creosot-Canadabalsam.

In den so erhaltenen Bildern sind die Axencylinder ziegelroth, das Mark ockergelb, die Kerne blau gefärbt. Es ist nöthig, bei dieser Methode dem Wasser, dem absoluten Alkohol, wie auch dem Creosot ein wenig Pikrinsäure zuzusetzen. Sehr zu beachten ist, dass bei diesen Methoden im Marke, besonders dem alter ansgewachsener Fasern, eigenthümliche Figuren auftreten, welche zum Theil kleine unregelmässige Niederschläge im Marke sind, wie sie ja auch andere, mit Säurefuchsin arbeitende Forscher erhielten, zum Theil aber regelmässige, in gleichen Abständen von einander angeordnete Figuren bilden, welche stark an die Schmidt-Lantermann'schen Einkerbungen erinnern.

Ob diese Gebilde Kunstprodukte sind oder ob sie präexistiren, kann ich nicht entscheiden; ich fand sie immer in allen lebenswarm in die Fixirungsflüssigkeit eingelegten Präparaten, und zwar nicht nur im Kerne (Centrum) derselben, wo man an eine ungenügende Fixirung denken könnte, sondern auch in den Randpartien. Am Querschnitte kommen, wenn der Schnitt diese Gebilde im Mark trifft, eigenthümliche Bilder der

Axencylinder zu Stande, die den Beobachter leicht irre machen können. —

c) Eine dritte zum Nachweise markhaltiger Nervenfasern sehr zu empfehlende Methode ist die nachstehende, welche den Vorzug hat, dass dabei die zarten, dünnen Schnitte nicht so viel hin- und hergehoben werden müssen, wie bei Weigert's oder Pal's Methode.

Wenn man von nicht all' zu lange (nur Wochen bis wenige Monate) in Müller'scher Flüssigkeit gelegenen Präparaten Schnitte in ein frisch bereitetes Gemisch von Pikrin- und Osmiumsäure einlegt, so bekommen dieselben nach einigen (4—10) Stunden eine strohgelbe Färbung, welche aber in Wasser sofort verschwindet. Das Fettgewebe und das Mark bleiben tiefschwarz gefärbt, während alles andere ungefärbt erscheint. Um sodann die Kerne nachzufärben, genügt es, die Schnitte mehrere Stunden in Alauncochenillelösung zu legen, wodurch die Kerne viel schneller, als durch Carminfarben, und ohne Ueberfärbung gefärbt werden. Das hier nöthige Pikrin-Osmiumsäure-Gemenge bereitet man sich dadurch, dass man eine concentrirte Pikrinsäurelösung ($\frac{2}{3}$ Wasser und $\frac{1}{3}$ Alkohol) bis zu einem Drittel oder bis zur Hälfte mit einer 1procentigen Osmiumsäurelösung vermengt. Das Gemenge muss immer frisch bereitet und vor Licht geschützt werden.

Ich kann diese Methode der Schwärzung durch Osmiumsäure, die sich durch Controlversuche mit Weigert's und Pal's Methoden als sicher verlässlich erwies, bestens empfehlen. —

Die in vorliegender Arbeit gebrachten Zeichnungen wurden von den Herren Dr. Torggler und von Collega Dr. Gaigher nach der Natur angefertigt und spreche ich den genannten hiemit meinen Dank aus.

VI.

Mittheilungen aus dem Pathologisch-anatomischen Institut zu Genf.

Von Prof. F. Wilh. Zahn.

1. Ueber mit Flimmerepithelien ausgekleidete Cysten des Oesophagus, der Pleura und der Leber. Beitrag zur Lehre von den angebornen Mucoidcysten.

Cystengeschwülste, die ganz oder theilweise mit Flimmerepithelien ausgekleidet sind, kommen in den verschiedensten Gegenden des Kopfes und Rumpfes vor. Solche Cysten wurden beobachtet im Gehirn (Eberth[1]), in der Wand des Nasenrachenraums (Tröltsch[2], Czermak[3], Henle[4], Luschka[5], Tornwaldt[6], F. W. Zahn[7], Mègevand[8]), in der Oberkiefergegend (Broer und Weigert[9], Albarran[10]), in der mittleren und seitlichen Halsgegend (Jouan[11], Nélaton-Dumoulin[12], Obs. I, Honel[13], Papret[14], Neumann und Baumgarten[15], Richard[16], Buscarlet[17]), in der Sternalgegend (Nélaton-Dumoulin[12] Obs. V), in der Gegend des Foramen coecum (Chaslin[18]), am Boden der Mundhöhle (E. Neumann[19], F. v. Recklinghausen[20], Gehé[21]), in der Oesophaguswand (v. Wyss[22]), im Mediastinum (Virchow[23], H. Stilling[24]), im Mesenterium (Roth[25]), in der Leber (Friedreich[26], Eberth[27], v. Recklinghausen[20]), im Eierstock und im Lig. latum (s. die Literatur in den Handbüchern über die Krankheiten der weiblichen Geschlechtsorgane), im Uterus (Diesterweg[28]), in der Nabelgegend (v. Wyss[22]), in der Kreuz- und Steissbeingegend (Neumann[29], E. Monod et Brissaud[30], Cabat[31], Cornil et Ranvier[32], Tourneux[33], P. Renault[34], G. R. Fowler[35], Lannelongue[36], F. Buzzi[37] u. A.).

Den hier angeführten bekannten Fällen möchte ich nachfolgende anreihen, weniger zu dem Zweck, um durch sie die Zahl der anatomischen Curiositäten um einige zu vermehren,

als vielmehr, weil sie mir geeignet erscheinen, mit zu erweisen, dass die meisten, ja sogar vielleicht alle mit Flimmerepithelien ausgekleideten Cystengeschwülste congenitaler Herkunft sind.

1. Flimmerepithelcyste der Oesophaguswand.

Bei einem an Lungentuberculose verstorbenen Mann fand sich am unteren Ende des sonst durchaus normalen Oesophagus eine mirabellengrosse Cyste, deren Wandung ziemlich prall gespannt war, und derentwegen, um sie in möglichst normaler Form zu erhalten, der Oesophagus nebst dem Cardialtheil des Magens ohne vorherige Eröffnung der Cyste gleich in starken Alkohol eingelegt wurde.

Die ovale, in gleichmässiger Weise nach innen und aussen vorspringende Cyste hat ihren Sitz genau über der Grenzlinie des Oesophagus und Magens, und zwar in dem hinteren und seitlichen Wandtheil, gerade links von der Mittellinie. Am gehärteten Präparat hat sie eine Höhe von 26 mm und eine Breite von 18 mm. Die sie überkleidende Schleimhaut ist vollkommen glatt und nicht längs gefaltet, wie die übrige Oesophagusschleimhaut.

Nach Eröffnung des Cystensackes findet sich derselbe erfüllt von einer weissgelblichen, krümeligen, fibrinähnlichen Masse. Die Cyste ist eine uniloculäre, jedoch findet sich an der Grenze des oberen und mittleren Drittels nach vorn und seitlich eine fast ringsum verlaufende, bis fast 2 mm in's Cysteninnere vorspringende Falte. Die Innenfläche der Cyste ist sonst durchweg eben und glatt. Die hintere Cystenwand ist 1,5 mm dick, die vordere scheint, weil durchscheinender, dünner zu sein.

Mikroskopischer Befund. — Der bröcklige Cysteninhalt besteht hauptsächlich aus feinkörnigem Material, geronnenem Eiweiss, in welchem hier und da ein Cholestearinkrystall eingeschlossen ist, aus wenigen rundlichen und cubischen und aus sehr vielen schönen cylindrischen, Flimmerhaare tragenden Epithelzellen. Diese Zellen bedecken zum Theil die feinkörnigen Massen, zum Theil sind sie darin eingeschlossen, was vermuthen lässt, dass der Cysteninhalt vor der Einbringung des Präparates in Alkohol flüssig war.

Die Untersuchung der hinteren Cystenwand, an welcher die Eröffnung des Cystensackes durch einen Längsschnitt vorgenommen worden war, lässt 3 Schichten erkennen: eine innere mucöse, eine mittlere musculöse und eine äussere, bindegewebige.

Die innere mucöse Schicht ist sehr dünn. Sie besteht aus einem zarten, feinfasrigen Bindegewebe, in welchem zahlreiche kleine Rundzellen eingelagert sind. An einigen Stellen sind diese in umschriebener Weise so zahlreich vorhanden und so dicht gelagert, dass sie ganz das Aussehen der rudimentären Lymphfollikel der Magenschleimhaut darbieten. An der freien Oberfläche dieser Schicht findet sich im Allgemeinen kein Epithelbelag mehr vor. Ein solcher ist nur noch da vorhanden, wo seichte Vertiefungen bestehen. Das hier vorhandene Epithel ist ein flimmertragendes Cylinderepithel.

Zwischen diesen Cylinderzellen, an ihrem Fusspunkt, finden sich rundliche Ersatzepithelien.

Die mittlere Schicht besteht aus Bündeln glatter Muskelfasern. Dieselben lassen drei nicht ganz scharf von einander getrennte Lagen erkennen, eine innere, schmälere, längs verlaufende, eine mittlere, dicke, aus quer und schief verlaufenden Muskelbündeln bestehende, und eine äussere, etwas weniger dicke, ebenfalls wieder mehr in der Längsrichtung verlaufende Lage. Zwischen den verschiedenen Muskellagen und Muskelbündeln findet sich ein mehr oder weniger stark entwickeltes loses Bindegewebe. In diesem sind bis fast zur äusseren Muskellage reichende, zahlreiche, meistentheils von innen nach aussen erst in stark schiefer Richtung und dann längs verlaufende, mit kleinen rundlichen und cubischen Epithelien ausgekleidete Kanäle vorhanden. Dieselben endigen bald blind, bald hängen sie, was aber verhältnissmässig selten der Fall ist, mit kleinen traubenförmigen Drüschen zusammen. Das Epithel der Drüsenläppchen hat ein ziemlich durchsichtiges, nur schwach gekörntes Protoplasma. Die Wandung der genannten Kanäle ist manchmal ausserordentlich dünn, dann aber auch wieder dicker, gewöhnlich von ganz hyaliner Beschaffenheit, selten schwach längs gestreift. Mitunter finden sich Zwei- und Dreitheilungen dieser Kanäle vor, und hier und da biegen sie sich schlingenförmig um. Zunächst der Mucosa sind sie häufig trichterförmig erweitert, und hier dann auch mit einfach cylindrischen oder mit Flimmerhaare tragenden Epithelien ausgekleidet.

Die äussere Schicht der Cystenwand besteht nur aus faserigem und elastischem Bindegewebe. In ihm finden sich mässig zahlreiche Blutgefässe, die auch in geringerer Menge zwischen den Muskelbündeln der mittleren Schicht vorhanden sind und die nichts Besonderes darbieten.

Die 1 mm dicke vordere Wand der Cyste besteht aus 2 Schichten, die durch eine Lage von losem Bindegewebe mit einander verbunden sind. Von innen nach aussen, d. h. vom Cysteninnern nach dem Oesophaguslumen zu kommt zuerst eine nur noch stellenweise wohl erhaltene Lage von Cylinderepithelien, die zum Theil noch mit Flimmerhaaren besetzt sind, und zwischen deren Fussende sich ziemlich viel Ersatzzellen vorfinden. Dann folgt ein schmaler, hyaliner Streif und eine mässig dicke Lage von fibrillärem Bindegewebe, in welchem ziemlich viele kleine Rundzellen vorhanden sind. Hierauf kommt eine nicht sehr dicke Schicht von längsverlaufenden, glatten Muskelfasern. Nach aussen von dieser findet sich die oben erwähnte, ziemlich breite Lage von losem Bindegewebe. Sodann kommt eine zweite, etwas breitere Schicht von ebenfalls längs verlaufenden, glatten Muskelfasern und danach eine ziemlich lange Papillen tragende, dichtere Bindegewebszone, die mit einer an manchen Stellen noch wohl erhaltenen dicken Lage von geschichtetem Plattenepithel bedeckt ist. Innerhalb der mittleren losen Bindegewebsschicht finden sich ziemlich grosse Arterien und Venen, und ausserdem verschieden weite, mit Leukocyten erfüllte Hohlräume mit sehr dünner Wandung, offenbar Lymphgefässe. Eben solche, mit Leukocyten erfüllte Hohlräume finden sich in der äusseren breiteren Muskelschicht, von

wo aus man sie manchmal bis in die Papillen hinein verfolgen kann. Auf Seite der Cystenmucosa und ihrer Musculatur sind solche Hohlräume nicht wahrzunehmen. Drüsenkanäle, oder gar Drüsen, werden in der Vorderwand der Cyste nicht aufgefunden.

Ein dem vorstehend beschriebenen ähnlicher Fall einer sehr viel grösseren Oesophaguscyste — sie hatte die „Grösse eines mittleren Apfels“ — wurde vor schon längerer Zeit von H. v. Wyss[22] mitgetheilt.

Sie fand sich ebenfalls „an der Hinterwand des Oesophagus, 1½ Zoll über der Cardia“. Ihr Inhalt war „ein äusserst zäher, fast gallertiger Schleim. An geformten Bestandtheilen enthielt derselbe in überwiegender Menge freie Flimmerepithelien von verschiedener Grösse und Gestalt“ und ausserdem noch „freie Schleimkörperchen“ mit grobkörnigem Protoplasma und „hie und da feine Fetttröpfchen“. „Der Innenfläche der Cyste sass ein ziemlich fester, etwa 1 mm dicker, weisser Belag auf, der sich leicht in Bröckeln loslöste. Seine Bestandtheile waren eine sehr feinkörnige Detritusmasse, die eine sehr grosse Zahl zum Theil noch unveränderter, grösstentheils aber degenerirter Flimmerepithelien einschloss.“ ... „Von dem Epithelbesatz der Cystenwandung war nichts mehr erhalten“, was wohl davon herrühren konnte, „dass das Präparat erst ziemlich spät zur Untersuchung gelangte. Die innerste Lage der Cystenwand bildete gewöhnliches Bindegewebe, auf welche Schicht sich die Muscularis mit der Fascie des Oesophagus continuirlich fortsetzte.“

Ueber den feineren Bau der Cystenwand ist weiter nichts angegeben, aber trotzdem müssen beide Fälle als gleichwerthig angesehen werden. Da die von v. Wyss beobachtete Cyste frisch untersucht wurde, so ergänzen sie sich gegenseitig hinsichtlich des Untersuchungsbefundes.

2. Flimmerepithelcyste der Lungenpleura.

Bei einer am 25. Februar 1895 secirten, 32 Jahre alten, an beiderseitiger disseminirter, chronischer Lungentuberculose verstorbenen Frau findet sich an der Basis der ziemlich grossen linken Lunge, nach hinten und innen, nahe dem Lungenrand, anscheinend innerhalb der die Pleura pulmon. und diaphragmat. vereinigenden Verwachsungen eine halbkuglige Hervorragung von der Grösse eines Hühnereies. Dieselbe ist weich, fluctuirend und beim Anschneiden derselben entleert sich daraus eine zähe, schleimige, braune Flüssigkeit, im Ganzen etwa 30 ccm. Die Innenfläche der leeren Höhle ist blass, glatt, nach unten zu, an der dem Zwerchfell zugewandten Partie, stellenweise sehnig verdickt. Ausserdem finden sich an zwei Stellen dieses Wandungstheiles, in einiger Entfernung von einander Gruppen von stecknadelkopfgrossen bis etwas über linsengrossen Cysten mit dünner, durchschei-

nender Wand und ebenfalls bräunlichem Inhalt. Mehrere dieser Cysten communiciren mit der grossen Cystenhöhle und bei geringem Druck auf ihre Umgebung entleert sich ein Theil ihres Inhalts in Tropfenform. Nach unten zu ist die Cystenwand mit den erwähnten bindegewebigen Adhärenzen bedeckt, nach oben und zum Theil seitlich wird sie von normalem und tuberculös entartetem Lungengewebe begrenzt.

Mikroskopischer Befund. Der Cysteninhalt enthält: sehr spärliche cubische und cylindrische Flimmerepithelien, ziemlich viele wohl erhaltene, sowie auch in Zerfall begriffene Körnchenkugeln, sodann eine ziemliche Anzahl kleiner Rundzellen von der ungefähren Grösse weisser Blutkörperchen mit meist undeutlichem Kern, hyaline Kugeln von verschiedener Grösse und ungemein viel feinkörnigen Detritus. Nach langem Suchen gelingt es, einige vereinzelte grössere, wenig braunes, körniges Pigment enthaltende Rundzellen aufzufinden. Krystalle irgend welcher Art finden sich darin nirgends vor.

Beim Abschaben der Cysteninnenfläche erhält man schöne cubische und cylindrische Flimmerepithelien.

Die Cystenwand auf Seite der Lunge besteht, von dieser ausgehend, aus der Kohlenstaub enthaltenden, nicht veränderten Pleura, auf welche eine ziemlich breite Lage von lockerem, zahlreiche elastische Fasern und Blutgefässe enthaltendem Bindegewebe folgt, durch welches die Pleura mit der eigentlichen Cystenwand innig verbunden wird. An letzterer kann man deutlich zwei Schichten unterscheiden, eine äussere etwas breitere, hie und da körniges braunes Blutpigment enthaltende, und aus parallel verlaufenden, welligen Bindegewebsfasern bestehende Schicht, und eine innere etwas schmälere, von mehr hyalinen Bindewebsbalken gebildete. Diese innere Schicht wird zunächst dem sie bedeckenden Epithel von einem schmalen, hyalinen Saum gebildet. Das Epithel ist ein cylindrisches Flimmerepithel, an dessen Fussende sich rundliche Ersatzzellen vorfinden.

Die untere, dem Zwerchfell zugekehrte Cystenwand besteht nach aussen aus einem lockeren, da und dort Fettzellen enthaltenden Bindegewebe. In ihm finden sich einzelne Nervenstämmchen, Blutgefässe und ziemlich zahlreiche, verschieden grosse, leere Spalträume, offenbar Lymphgefässe. Nach innen von diesem mehr lockeren Bindegewebe kommt eine verschieden breite, aus parallel unter einander und zur Oberfläche verlaufenden, fester gefügten Bindegewebsfasern bestehenden Schicht von complicirterem Bau. In ihr finden sich da und dort verschieden grosse, mit einem einschichtigen cylindrischen Flimmerepithel ausgekleidete Cystenräume vor, in welchen ein (am gehärteten Präparat) feinkörniges, wenige losgelöste Epithelzellen einschliessendes Material vorhanden ist. Diese kleinen Cysten reichen meistens bis fast zur Hauptcystenhöhle und sind manchmal nur durch eine ganz schmale Bindegewebsbrücke von ihr geschieden. Sodann finden sich an Stellen der Cystenwand, wo diese kleinere Cystenräume fehlen, schöne acinöse Drüsen von vollkommen normalem Aussehen, deren mit cubischem Epithel ausgekleidete Ausführungsgänge in schiefer Richtung nach der Hauptcyste

zu verlaufen und in diese einmünden. Ferner stösst man hier bald nach aussen, bald nach innen von diesen Drüsen gelegen, auf nur mikroskopisch erkennbare linsenförmige hyaline Knorpelheerde. Ebenfalls nach innen von den genannten Drüsen, in der eigentlichen Cystenwand eingelagert, finden sich ziemlich zahlreiche Bündel glatter Muskelfasern, und ausserdem hie und da Arterien und Venen. Die innerste Schicht der Cystenwand wird auch hier von einem cylindrischen Flimmerepithel nebst deren Ersatzzellen gebildet.

Eine hinsichtlich ihrer Grösse, ihres Baues und Inhaltes dieser ganz ähnliche Cyste wurde von H. Stilling[24] beschrieben.

Dieselbe fand sich bei einem 45jährigen Manne, „im oberen Theil des vorderen Mediastinums, dicht unter dem Arcus aortae. Mit der hinteren Fläche lag sie dem Herzbeutel auf, rechts ragte sie frei in den Mittelfellraum, links grenzte sie an den Hilus der linken Lunge, ihre vordere Fläche wurde fast gänzlich von diesem Organ bedeckt. Sie war mit dem Herzbeutel nur locker verbunden, auch von der Aorta und den Gebilden des Lungenhilus liess sie sich leicht lösen, wie denn überhaupt ein fester Zusammenhang mit benachbarten Theilen an keiner Stelle nachgewiesen werden konnte." Die Cyste war eine uniloculäre. Ihr Inhalt erwies sich sowohl makroskopisch, wie mikroskopisch als ganz gleich demjenigen des unsrigen, und die von Hoppe-Seyler vorgenommene Untersuchung ergab, dass sich durch Fällung mit Essigsäure oder sehr verdünnter ClH ein Körper gewinnen liess, der „in gewissen Reactionen mit dem Mucin der Submaxillardrüse übereinstimmend, aber durch die mangelnde Fällung durch Zusatz von viel Wasser zur Lösung in der verdünnten Salzsäure davon sicher unterschieden war". Der Bau der Cystenwand verhielt sich genau ebenso, wie der dem Zwerchfell unserer Cyste zugekehrte Wandtheil, nur fehlten in dem Stilling'schen Fall die hier vorhandenen, mit Flimmerepithelien ausgekleideten kleinen Cysten.

Sodann hat R. Virchow[25] als Teratoma myomatodes mediastini eine ihm von Winzer übersandte Geschwulst beschrieben, die einen sehr complicirten Bau hatte, da sie aus einem Myoma striocellulare mit theilweise sarcomatösem und carcinomatösem Charakter, und aus einem multiloculärem Kystom von theils dermoider, theils mucoider Natur bestand. Die einen mucoiden Bau der Cystengeschwulst darbietenden Partien waren zum Theil mit cylindrischen Flimmerepithelien ausgekleidet. In der Wandung derselben fanden sich ebenfalls hyaline Knorpelstücke.

3. Flimmerepithelcysten der Leber.

An der Vorderfläche der Leber, zunächst aber auch gerade unter dem Ligamentum suspensorium und in geringer Entfernung vom unteren freien Leberrand kommt mitunter eine Cyste vor,

die ihrer Epithelauskleidung wegen ein besonderes Interesse darbietet, es ist dies die von N. Friedreich[26] zuerst beobachtete und beschriebene „Cyste mit Flimmerepithel". Bis jetzt wurden meines Wissens in der Literatur nur drei solcher Fälle mitgetheilt, die ich nachfolgend kurz anführen will, um ihnen dann elf weitere, hier gemachte Beobachtungen derartiger Cysten anzureihen.

Fall 1 (von Friedreich). Bei einem 28jährigen Phthisiker fand sich „auf dem unteren Abschnitte des grossen Lappens ziemlich nahe dem Ligam. suspensor. eine weissliche, durch die an dieser Stelle leicht getrübte Kapsel hindurchscheinende Erhebung, welche sich beim Einschneiden als eine haselnussgrosse, rundlich-ovale Cyste erwies".

Fall 2 (von Eberth[27]). „Die Cyste von Haselnussgrösse fand sich bei einem 33jährigen Individuum mit ausgedehntem Lupus und amyloider Degeneration der Leber, Milz und Nieren. Dieselbe lag ganz oberflächlich, dicht unter der Serosa und erschien nach der Eröffnung als eine mehrkammerige, vielfach ausgebuchtete Höhle mit feinen Ausläufern."

Fall 3 (von F. v. Recklinghausen[30]). Diese bis jetzt am sorgfältigsten untersuchte „haselnussgrosse Cyste war unter der Serosa hart an der Insertion des Lig. suspensorium auf dem linken Lappen gelegen, es liess sich die Serosa etwas darüber verschieben, während ihre Verbindung mit der Leber fester war".

Fall 4 (1). Section vom 30. Mai 1877. 38 Jahre alter Mann. Todesursache: doppelseitige Pneumonie und chronische Nephritis. — An der Vorderfläche des rechten Leberlappens, 15 mm vom Lig. suspensor. und 50 mm vom unteren Leberrand entfernt, findet sich eine wallnussgrosse, rundliche Cyste, welche die Leberoberfläche um mehrere Millimeter überragt und ziemlich prall gefüllt ist. Die sie bedeckende Serosa hat eine weissliche Farbe und ist leicht verdickt.

Fall 5 (2). Section vom 17. December 1877. 48 Jahre alte Frau. Todesursache: chronische Bronchitis und Lungenemphysem. — Ebenfalls auf dem rechten Leberlappen, aber 40 mm vom Lig. snspensorium und 10 mm vom unteren Leberrand entfernt, findet sich eine, die Leberoberfläche kaum überragende, bohnengrosse Cyste, die sich durch ihre graugelbliche Farbe vom umgebenden Lebergewebe scharf abhebt.

Fall 6 (3). Section vom 10. März 1879. 53 Jahre alte Frau. Todesursache: croupöse Pneumonie. — An der Vorderfläche des linken Leberlappens, dem Ligam. snspensor. angrenzend, findet sich eine haselnussgrosse, die Leberoberfläche nur wenig überragende Cyste.

Fall 7 (4). Section vom 4. December 1880. 50 Jahre alter Mann. Todesursache: Schädelfractur mit nachfolgender eitriger Meningitis. — Hier findet sich rechts vom Lig. suspensor., in geringer Entfernung vom unteren Leberrand, eine kleine, etwa kirschengrosse Cyste.

Fall 8 (5). Section vom 20. März 1884. 42 Jahre alter Mann. Todesursache: Cerebrospinalmeningitis. — 22 mm vom unteren Leberrand und 20 mm vom Lig. suspensor. entfernt findet sich im rechten Leberlappen eine ovale, die Leberoberfläche nicht überragende Cyste. Dieselbe misst im Längendurchmesser 30, im Breitendurchmesser 9, und im Tiefendurchmesser 6 mm. Ihre Längsaxe steht zum Lig. suspensor. senkrecht, ihr Verlauf ist ein leicht S-förmig gewundener.

Fall 9 (6). Section vom 25. December 1884. 73 Jahre alter Mann. Todesursache: chronische Lungentuberculose. — 28 mm oberhalb dem Rande der Incisur findet sich rechts vom Lig. suspensor und unter diesem hinweggehend, ganz wenig nach links übergreifend, eine ovale Cyste, die 21 mm im Längs- und 13 mm im Querdurchmesser misst. Die Leberkapsel ist in ihrer Umgebung etwas verdickt, besonders nach unten zu. Die Cyste überragt die Leberoberfläche um etwa 2 mm und dringt auch etwa ebenso tief in's Lebergewebe ein, so dass sie annähernd die Form einer Linse hat. Von der Lebersubstanz ist sie durch eine weissliche Bindegewebsmembran geschieden, die sich leicht abziehen lässt. Ihre Innenfläche ist, mit Ausnahme einer links hinten gelegenen, von oben nach unten zu verlaufenden niedrigen Leiste, eben und glatt.

Fall 10 (7). Section vom 22. October 1885. 57 Jahre alte Frau. Todesursache: Bronchopneumonie. — Rechts vom Lig. suspensor. findet sich eine rundliche Cyste, welche die Leberoberfläche nur wenig überragt und einen Umfang von 60 mm hat. An der hinteren Cystenwand findet sich eine seichte, ovale Vertiefung von 13 mm Höhe und 7 mm Breite.

Fall 11 (8). Section vom 27. Februar 1886. Frau von 58 Jahren. Todesursache: Bronchopneumonie. — An der Vorderfläche des linken Leberlappens, 32 mm oberhalb des unteren Randes und 5 mm vom Lig. suspensor. entfernt, findet sich eine runde, die Oberfläche der Leber nur wenig überragende Cyste von 2 mm Durchmesser. Nach Eröffnung derselben zeigt sich, dass ihr Tiefendurchmesser doppelt so gross ist.

Fall 12 (9). Section vom 28. August 1886. 57 Jahre alte Frau. Todesursache: chronische Bronchitis, Herzmuskelverfettung. — Das während meiner Abwesenheit von meinem damaligen Assistenten Herrn Dr. Droz gefundene und für mich in starken Alkohol eingelegte Präparat verhält sich in gehärtetem Zustand folgendermaassen: An der Vorderfläche des rechten Leberlappens, 8 mm vom unteren Ende des Lig. suspensor. und 40 mm vom unteren freien Leberrand entfernt, findet sich eine 10 mm im grösseren und 7 mm im kleineren Durchmesser haltende, die Leberoberfläche um etwa 2 mm überragende Cyste. Ihr grösserer Durchmesser verläuft nicht parallel dem Lig. suspensor., sondern in schiefer Richtung von ihm nach aussen, und von oben nach unten zu. Ein zur Längsaxe der Cyste senkrecht geführter Schnitt ergiebt, dass die Entfernung von der Oberfläche bis zum Grunde 12 mm beträgt, und dass die Cyste hier in der Quere 10 mm misst. Die Cystenwand ist sehr dünn.

Fall 13 (10). Section vom 24. November 1887. 55 Jahre alter Mann. Leichenbefund: Kopferysipel, Endocarditis verrucosa, Lungenödem, acute parenchymatöse Splenitis und Nephritis, ecchymotische Erosionen des Magens, Embolie eines Astes der Art. mesenterica, chron. interstit. Hepatitis. — An der Vorderfläche des linken Lappens der stark verkleinerten, an der Oberfläche höckrigen, mit stark verdicktem Bauchfell überzogenen Leber findet sich 25 mm vom Lig. suspensorium und 27 mm vom unteren freien Leberrand entfernt eine halbkuglige, die Leberoberfläche um 8 mm überragende und 24 mm im Durchmesser haltende, prall gefüllte Cyste.

Fall 14 (11). Section vom 13. Januar 1894. 60 Jahre alter Mann. Todesursache: chron. Lungentuberculose. — An der Vorderfläche der Leber, 6,5 mm vom Lig. suspensor. und 61 mm vom unteren Leberrand entfernt, findet sich im rechten Lappen eine Cyste von 11 mm grösster Breite und 15 mm grösster Länge. Ihre Längsaxe verläuft nahehin parallel mit dem Lig. suspensorium. An ihrem linken Rand findet sich eine etwa 1,5 mm tiefe und 7 mm lange Furche, durch welche sie von der nächstliegenden Lebersubstanz geschieden wird, während sonst überall ihre vordere Wand unmerklich in den Peritonäalüberzug der Leber übergeht. Die Cyste überragt die Leberoberfläche um etwa 2 mm. Ihre Wand ist dünn und durchscheinend. Beim Eröffnen derselben entleert sich eine fast klare, farblose, dickliche, fadenziehende Flüssigkeit, und man nimmt nun wahr, dass die nach oben zu einfache Cyste sich nach unten zu zweitheilt, so dass hier ein vorderer, etwas weiterer und ein hinterer, etwas engerer Gang vorhanden ist. Diese Cystengänge verengern sich rasch und endigen bald blind.

Der Inhalt aller hier beobachteten Cysten war, wie dies auch von Friedreich, Eberth und v. Recklinghausen für ihre Fälle angegeben wurde, stets ein flüssiger. Er war meistens farblos, klar oder nur schwach trübe, und nur einige Male hatte er eine gelbliche Farbe. Jedoch auch im letzteren Falle war nur der Kern gelblich, wie Eidotter, während die äussere Hülle farblos war, wie Eiweiss. Beim Kochen gerann der Cysteninhalt und bei Zusatz von viel Essigsäure trat eine bleibende starke Trübung ein.

Was nun die morphologischen Bestandtheile des Cysteninhalts anlangt, so fanden sich darin: viele feinkörnige Detritusmassen, hyaline Schollen in Kugel- und Balkenform von verschiedenster Grösse, zahlreiche verschieden grosse Fetttröpfchen, bräunliche, ziemlich grosse, runde Körnchenkugeln, rundliche, cubische und cylindrische Zellen ohne und mit Flimmerbesatz. Das Protoplasma der Cilien tragenden Zellen hatte selten ein normales Aussehen, häufig enthielt es feinste Fetttröpfchen. An

Schnitten von ohne vorherige Eröffnung gehärteten Cysten fanden sich im Cysteninhalt die gleichen Formbestandtheile, namentlich nach dem Centrum zu, wie sich dieselben auch hauptsächlich in den mehr trüben und gelblichen Partien des frischen Cysteninhalts vorfanden. Ausserdem gewahrte man aber noch im gehärteten Cysteninhalt da und dort an dessen Peripherie zur Cystenwand senkrecht stehende und zu einander parallel verlaufende cylindrische Säulen, wie sie in Mucoidcysten des Ovariums so häufig vorkommen und von R. Virchow zuerst beschrieben wurden. Dieselben unterscheiden sich jedoch von diesen dadurch, dass sie weniger durchscheinend sind, indem sie viele kleinste Tröpfchen, anscheinend Fetttröpfchen, enthalten. Sie haben grosse Aehnlichkeit mit fettig entarteten Cylinderepithelien, nur sind sie ungemein viel, 2—3 mal, länger und auch dicker.

Die Wandung der von mir untersuchten Cysten hatte im Allgemeinen immer den gleichen Bau und unterschied sich derselbe nicht oder nur unwesentlich von dem der von Friedreich, Eberth und von v. Recklinghausen beschriebenen Fälle. Sie besteht aus einem inneren epithelialen und aus einem äusseren bindegewebigen Theil.

Der epitheliale Belag der Cystenwand hat nicht überall die gleiche Beschaffenheit. Derselbe ist zwar überall mehrschichtig, d. h. zwei- bis dreischichtig, aber während nur die äusseren, dem bindegewebigen Wandtheil zugekehrten Epithelien, die Keimzellen, rundlich sind, haben die inneren, dem Cystenlumen zugekehrten Epithelien verschiedene Formen. Es finden sich nehmlich hier die mannichfachsten Uebergänge von einfachen Plattenepithelien bis zu schönen cylindrischen Flimmerepithelien mit basalem Kern und langem, darüber liegendem, durchsichtigem Protoplasmaleib. An manchen Stellen sind die inneren, cylindrischen, cubischen und rundlichen Epithelzellen mit Flimmerhaaren besetzt, während anderwärts an Reihen gleichartiger Zellen solche fehlen. Eine Gesetzmässigkeit hinsichtlich der Vertheilung der Epithelformen habe ich bei meinen Fällen nicht wahrnehmen können, nur hatte es manchmal den Anschein, als ob die cylindrischen Flimmerepithelien sich mit Vorliebe in den zuweilen hier und da vorkommenden leichten Ausbuchtungen der Cystenwand vorfanden.

Die bindegewebige Partie der Cystenwand lässt zwei ziem-

lich deutlich zu unterscheidende Schichten erkennen, eine innere aus feinen welligen Bindegewebsfasern und eine äussere aus mehr homogenen Bindegewebsbalken bestehende Schicht. Beide sind innig mit einander verbunden und zwischen ihnen verlaufen die grösseren Gefässe, Arterien und Venen, während die überall wahrnehmbaren Capillaren dicht unter dem Epithel am zahlreichsten sind. Die Bindegewebsmembran ist nicht sehr zellenreich, nur ganz innen, zunächst den Epithelien, wo die innere Bindegewebsschicht, einen helleren Saum bildend, einen mehr lockeren Bau hat, finden sich stellenweise Anhäufungen von kleinen, sich stark färbenden Rundzellen. Am deutlichsten war letzterer Befund bei Fall 8 (5). In einem anderen Fall [6 (3)] fanden sich an einer Stelle, zunächst der freien Cystenoberfläche, jedoch noch auf Seite der Leber, in der inneren Bindegewebsschicht, nahe den Epithelien, mehrere in einer Reihe liegende, jedoch durch schmale Bindegewebssepta von einander getrennte, mit niedrigen Cylinderepithelien ausgekleidete kleine Hohlräume, die vielleicht als drüsige Bildungen, ähnlich den im v. Recklinghausen'schen Falle vorgefundenen, gedeutet werden dürfen. Eine Verbindung zwischen ihnen und dem Cysteninnern habe ich nicht auffinden können. Bei diesem Falle hatte ich allerdings auch keine Serienschnitte, sondern nur freihändige Schnitte angefertigt, und an anderen, in Serienschnitte zerlegten Cysten fand ich keine solche Bildungen. In der äusseren, der Leber angrenzenden Bindegewebsschicht des gleichen Falles fand ich auch an einigen Stellen Bündel von glatten, der Cysteninnenfläche parallel verlaufenden Muskelfasern. Die sehr gefässreiche Wand dieser Cysten war verhältnissmässig sehr dick und derb, was bei den übrigen Cysten nicht so der Fall war.

Die Verbindung der Cystenwand mit der Membrana propria der Leber, die unterhalb der Cyste das Lebergewebe in fortlaufender Weise überkleidet, wird vermittelt durch ein Bindegewebe von bald mehr lockerem, bald mehr festerem Gefüge. Dies ist am deutlichsten am oberen freien Cystenrand, woselbst man am besten wahrnimmt, wie die Membrana propria vom Peritonäum sich loslösend und dem ausgebuchteten Lebergewebe folgend nach innen umbiegt, während das Peritonäum über die Cystenoberfläche hinweg weiter verläuft. Ebenda sind auch die

im subperitonäalen Bindegewebe liegenden Lymphräume, weil weiter wie anderwärts, am deutlichsten zu erkennen.

Die hier beschriebenen Cysten des Oesophagus, der Pleura und der Leber haben bezüglich des anatomischen Baues ihrer Wandung das Gemeinsame, dass sie mit Flimmerepithel ausgekleidet sind, obwohl an den Orten, wo sie gefunden wurden, zur Zeit des Extrauterinlebens keine Organe vorkommen, die einen solchen Epithelbelag haben. Dieser ihnen gemeinsame Befund berechtigt wie ich glaube, zur Annahme, dass diese Bildungen congenitalen Ursprunges sind.

Für die von ihm beobachtete Oesophaguscyste hat schon v. Wyss die Ansicht ausgesprochen, dass sie „ihrer Lage wegen, trotz des differenten Epithels wohl nur als dem Oesophagus wirklich angehörig betrachtet werden kann“ und dass der Schluss erlaubt ist, es handle sich dabei um eine Abschnürung „die schon in früher Fötalzeit entstanden sei“ (a. a. O.).

Die Richtigkeit des ersten Satzes ergiebt sich aus dem Befund bei unserem Falle. Hier liegt die Cyste offenbar zwischen der Muscularis mucosae und der Muscularis externa, also in der Submucosa. Aber auch die Vermuthung von v. Wyss, dass die Cyste in Folge einer congenitalen Abschnürung entstanden sei, dürfte nach dem Stand unserer heutigen Kenntnisse richtig sein. E. Neumann hat bekanntlich nachgewiesen[39], dass bei menschlichen Embryonen zwischen der 18. und 32. Woche ein mehrschichtiges Flimmerepithel im Oesophagus vorhanden ist und A. Koelliker fand solches bei einem Embryo von 14 Wochen und bei einem von 6 Monaten[40]. Diese Angaben werden auch von Sedzwick Mirot bestätigt[41] und G. Ferré giebt an, dass man noch im 9. Monat Flimmerzellen im Oesophagus antrifft[42]. Die somit genügend festgestellte Thatsache des Vorkommens von Flimmerepithel im Oesophagus menschlicher Embryonen erlaubt zweifellos den Schluss, dass die Flimmerepithelcyste der Oesophaguswand von der fötalen Speiseröhrenschleimhaut abstammt, und dass sie vermuthlich durch Ausstülpung dieser Schleimhaut mit nachträglicher Abschnürung des Divertikels entsteht. Eine solche fötale Divertikelbildung kommt ja vor, wie der von Kurz mitgetheilte Fall beweist[43]. Zu welcher Zeit eine solche zu Cystenbildung füh-

rende Ausstülpung und Abschnürung der Oesophagusschleimhaut stattfindet, ist schwer zu bestimmen. Da man nach Kölliker im 6. Monat in der Speiseröhre noch keine Drüsen findet (a. a. O.), in unserem Falle aber in der hinteren Cystenwand Drüsen vorhanden waren, während sie in der vorderen, das Cystenlumen vom Oesophaguslumen scheidenden Wand fehlten, so ist es wahrscheinlich, dass in unserem Falle die Ausstülpung und Abschnürung nicht vor dem 6. Monat stattfand, sondern vielleicht gerade kurz vor beginnender Drüsenbildung. Dass diese hier nur theilweise zum Abschluss kam, zum grössten Theil aber auf halbem Weg stehen blieb, mag seinen Grund darin haben, dass die embryonalen Drüsenschläuche hier nicht in ein loses Bindegewebe, wie dasjenige der Submucosa es ist, sondern wegen Abwesenheit eines solchen in die viel festere, kräftig entwickelte Musculatur eindrangen. Schwer zu begreifen und jedenfalls vorerst nicht zu erklären ist, warum in der Vorderwand der Cyste, weder von der einen, noch von der anderen Seite her, eine Drüsenbildung stattfand, trotzdem die Bedingungen hierzu daselbst anscheinend günstigere waren.

Die Herkunft der Pleuracyste lässt sich nicht mit derselben Sicherheit feststellen, wie diejenige der Oesophaguscyste. H. Stilling, dessen im Mediastinum vorgefundene Cyste den ganz gleichen Bau darbot, wie unsere Pleuracyste, äussert sich betreffs ihrer muthmaasslichen Abstammung folgendermaassen: „Obwohl durch die anatomische Untersuchung ein Zusammenhang der beschriebenen Cyste mit dem Respirationsapparat nicht nachgewiesen werden konnte, so macht doch der Bau derselben die Auskleidung mit Flimmerepithel, das Vorkommen von Schleimdrüsen und Knorpelstücken in der Wand die Annahme wahrscheinlich, dass ihr Ausgangspunkt in einem während der früheren Entwickelungsperioden abgeschnürten Theil der Trachea oder der Bronchien zu suchen ist (a. a. O. S. 559—560). Diese Annahme von Stilling ist für seinen Fall um so wahrscheinlicher, als bei demselben die Cyste im „oberen Theil des vorderen Mediastinums, dicht unter dem Arcus aortae“ sass (a. a. O.). Nicht ebenso verhielt es sich aber mit unserer Cyste. Diese hatte ihren Sitz innerhalb der die Lungenbasis mit dem Zwerchfell vereinigenden bindegewebigen Adhärenzen, welche wohl gleichen

Ursprungs waren, wie die allenthalben sonst die chronisch erkrankte Lunge mit der parietalen Pleura verbindenden derben Verwachsungen. Diese entzündliche Bindegewebsneubildung war auch Schuld, warum die topographischen Verhältnisse unseres Falles weniger klar und übersichtlich waren, als beim Stilling'schen. Und doch möchte ich mich hinsichtlich des Ausgangspunktes dieser der von Stilling ausgesprochenen Muthmaassung anschliessen, da ich keine andere Erklärung für ihre Entstehung wüsste.

Noch schwieriger als für die letztgenannte Cyste ist es, eine auch nur einigermaassen zufriedenstellende Erklärung für die Abstammung der Flimmerepithel tragenden Lebercyste zu geben. Friedreich hat schon bei seinem Falle die Frage nach ihrer Herkunft aufgeworfen. Er hält es für sehr wahrscheinlich, dass sie „aus partieller Ausdehnung und Abschnürung eines Gallengefässes hervorgegangen sei" (a. a. O. S. 468), wagt dabei aber nicht zu entscheiden, „ob sie als eine congenitale aufgefasst werden müsste, oder ob sie sich erst später in irgend einem Zeitraum des extrauterinen Lebens durch eine local wirkende Ursache ausbildete", doch ist er geneigt, sich mehr für die erstere Meinung zu entscheiden. Eberth, der bezüglich seines Falles hervorhebt, dass eine Vergleichung desselben mit dem Friedreich'schen Falle eine auffallende Uebereinstimmung in der Lage und dem Bau der Wand und des Inhaltes ergiebt", erklärt sich ausser Stande, „die Frage nach der Bedeutung dieser Bildung, ob hier eine Neubildung von Flimmerepithel oder ein congenitales Gebilde — abgeschnürte und erweiterte Gallengänge — vorliegen, in der einen oder anderen Richtung zu beantworten" (a. a. O. S. 479). Auch v. Recklinghausen ist geneigt anzunehmen, dass diese Cyste ein Abkömmling der Gallengänge ist (a. a. O. S. 476).

Schon zur Zeit als mir meine beiden ersten, ziemlich rasch auf einander folgenden Fälle von Flimmerepithelcysten der Leber vorgekommen waren, fiel es mir bei deren Vergleich mit den von Friedreich und Eberth veröffentlichten Fällen auf, dass sie nicht nur den gleichen Bau und Inhalt hatten, wie diese, sondern dass sie sich auch an der gleichen Stelle vorfanden. Dies schien mir nicht etwas rein Zufälliges zu sein. Ich verzichtete deshalb auch darauf, dieselben zu veröffentlichen und

beschloss fernerhin den Lebercysten mehr Aufmerksamkeit zu schenken, als ich es vorher gethan hatte, und diesen Vorsatz habe ich auch bis heute durchgeführt. Ich habe seitdem viele Lebercysten untersucht und die hauptsächlichen Ergebnisse meiner Untersuchungen sind: dass ich im Ganzen 11 Fälle von mit Flimmerepithel ausgekleidete Lebercysten sammeln konnte, so dass deren Zahl mit den bereits veröffentlichten, den v. Recklinghausen'schen Fall eingerechnet, jetzt 14 beträgt; dass es sich dabei ausnahmslos um Einzelcysten handelte; dass sie sich alle an der Vorderfläche der Leber, in der Nähe des Ligam. suspensorium und des unteren Leberrandes vorfanden und dass sie alle den gleichen Bau und Inhalt darboten. Von den Gallengangscysten unterscheiden sich die Flimmerepithelcysten namentlich dadurch, dass jene fast ausnahmslos zu mehreren und an verschiedenen Orten in derselben Leber vorkommen und dass sie fast immer im Leberinneren und nur höchst selten an der Oberfläche ihren Sitz haben, und von den an der Leberoberfläche, besonders des linken Leberlappens, nicht so seltenen Lymphcysten differiren sie ebenfalls durch deren häufig multiples Vorhandensein, von beiden Cystenarten aber endlich durch den Bau ihrer Wandung und die Beschaffenheit ihres Inhaltes. Manche zunächst dem Ligam. suspensorium vorkommende grössere solitäre Lymphcysten, von welchen ich einige schöne Fälle der hiesigen Sammlung einverleibt habe, könnten makroskopisch noch am leichtesten mit den Flimmerepithelcysten verwechselt werden, aber schon deren leichtflüssiger Inhalt gestattet sie ohne Weiteres davon zu unterscheiden.

Alle diese sehr charakteristischen Merkmale der Flimmerepithelcysten der Leber zwangen mich zu der Annahme, dass dieselben eine Cystenart für sich sind, die mit den übrigen in diesem Organ vorkommenden cystischen Bildungen durchaus nichts gemein haben, und dass sie höchstwahrscheinlich auf congenitaler Anlage beruhen, indem sie Abkömmlinge eines bis jetzt allerdings noch nicht nachgewiesenen, während des Embryonallebens hier vorhandenen, unter gewöhnlichen Verhältnissen aber späterhin vollständig verschwindenden Organs sind. Bestärkt wurde ich noch in dieser Auffassung über die Entstehungsweise dieser Cysten durch die Thatsache, dass dieselben ihren Sitz

zwischen dem Peritonäum und der Membrana propria der Leber haben, mit dieser also nicht in directer Verbindung stehen und sich dem Lebergewebe gegenüber nicht anders verhalten, wie jede andere hier vorfindliche Geschwulst, indem sie höchstens eine Abplattung und Atrophie der zunächst liegenden Leberzellen bewirken. Unter Membrana propria der Leber verstehe ich diejenige lamelläre Bindegewebsverdichtung, welche die ganze Leber überzieht und die mit deren Peritonäalüberzug insofern nichts gemein hat, als sie sich auch an denjenigen Stellen der Leberoberfläche vorfindet, wo dieser fehlt.

Vielleicht könnte ein von Roth[25] bei einem asphyktisch gebornen und nach 10 Minuten verstorbenen Kind gemachter Befund in näherer Beziehung zur Flimmerepithelcyste der Leber stehen. Da Roth's Mittheilung deshalb sehr interessant und gewiss nur wenig bekannt ist, will ich sie hier anführen.

„Es fand sich vor dem Colon ascendens und Duodenum, bedeckt vom Peritonäum, eine gänseeigrosse Cyste, darunter eine längliche, wurstförmige Geschwulst; ausserdem im Mediastinum posticum, rechts und hinter dem Oesophagus, eine taubeneigrosse Geschwulst. Diese Cysten hatten sämmtlich Darmstruktur, ihre Wand zeigte alle Schichten des Darmes, war mit Cylinderepithel ausgekleidet und enthielt Schleim. Zur Erklärung führte ein Divertikel, das nahe der Klappe in den Darm mündete, 10 cm lang und von wurstförmiger Gestalt war. Es lag zwischen den Blättern des Mesenterium des Dünndarms, hatte Darmstruktur und enthielt Schleim, es war offenbar aus dem Ductus omphalomesentericus entstanden. Sein äusserster Theil wurde durch eine bohnengrosse Cyste gebildet, welche glaskörperartige Flüssigkeit enthielt, vom übrigen Divertikel abgeschlossen und mit Flimmer- und Cylinderepithel ausgekleidet war."

Roth ist der Meinung, dass auch die höher hinauf gelegenen Cysten durch Abschnürung von diesem Divertikel aus entstanden sind und dass, wie im Oesophagus, „vielleicht auch an anderen Stellen des Darmtractus transitorisch Flimmerepithel" während des fötalen Lebens vorkommt. Für die Richtigkeit letzterer Ansicht spricht eine Beobachtung von v. Wyss[22], welcher unweit des Nabels zwischen der Musculatur und dem Peritonäum eine bohnengrosse, mit Flimmerepithel ausgekleidete Cyste fand, die wahrscheinlich ebenfalls vom Ductus omphalomesentericus abstammt.

Auf Grund der vorstehend mitgetheilten Thatsachen glaube

ich behaupten zu dürfen, dass die Flimmerepithelcysten des Oesophagus, der Pleura und der Leber congenitale Bildungen sind. Nach meiner Meinung dürfte diese Annahme auch, mit Ausnahme der Flimmerepithelcysten der oberen Rachenwand, welche wohl in der Regel während des späteren Lebens erworbene Retentionscysten sind (Luschka[5], Tornwaldt[6 und 44] Mègevand[8]), für alle übrigen, mit Flimmerepithel ausgekleideten Cystenbildungen richtig sein, wie sie es ja für die nicht mit Flimmerzellen ausgekleideten Mucoidcysten der Halsgegend ist. Ob dieselbe aber auch auf die übrigen Mucoidkystome anwendbar ist, müssen erst noch weitere Untersuchungen zeigen, unmöglich ist es nicht.

Literatur.

1. Eberth, Dieses Archiv. 1866. Bd. 35. S. 479.
2. Tröltsch, Ebenda. 1859. Bd. 17. S. 78.
3. F. Semeleder, Die Rhinoskopie u. s. w. Leipzig 1862. S. 54.
4. J. Henle, Handb. d. system. Anat. d. Menschen. Bd. II. 1866. S. 83.
5. Luschka, Der Schlundkopf des Menschen. Tübingen 1868. S. 25.
6. Tornwaldt, Ueber die Bedeutung der Bursa pharyngea u. s. w. Wiesbaden 1885.
7. F. Wilh. Zahn, Deutsche Zeitschr. für Chir. Bd. 22. S. 395.
8. L. J. A. Mègevand, Thèse de Genève. 1887. p. 115.
9. Broer und Weigert, Dieses Archiv. 1876. Bd. 57. S. 518.
10. J. Albarran, Bullet. de la Société anat. 1887. p. 823.
11. J. Jouan, Journ. de la Sect. méd. de la Soc. acad. de la Loire-Inférieure. Vol. 40. p. 23. 1864.
12. Dumoulin, Thèse de Paris. 1866.
13. Gaz. des Hôpitaux. 1874. p. 491.
14. Tapret, Thèse de Paris. 1875. p. 36.
15. E. Neumann und P. Baumgarten, Archiv für klin. Chir. 1877. Bd. 20. S. 819.
16. C. H. Richard, Bruns' Beitr. zur klin. Chir. 1887. Bd. III. Hft. 2. Fall 4.
17. F. Buscarlet, Revue méd. de la Suisse romande. 1893. p. 1 et 69.
18. Chaslin, Bullet. de la Soc. anatom. 1886. p. 81.
19. E. Neumann, Archiv für klin. Chir. 1877. Bd. 20. S. 825.
20. F. v. Recklinghausen, Dieses Archiv. 1881. Bd. 84. S. 425.
21. Gehé, Thèse de Paris. 1882. Obs. III.
22. H. v. Wyss, Dieses Archiv. 1870. Bd. 51. S. 143.
23. R. Virchow, Ebenda. 1871. Bd. 53. S. 444.

24. H. Stilling, Dieses Archiv. 1888. Bd. 114. S. 558.
25. Roth, Correspondenzbl. für schweiz. Aerzte. 1880. S. 175.
26. N. Friedreich, Dieses Archiv. 1857. Bd. 11. S. 466.
27. Eberth, Ebenda. 1866. Bd. 35. S. 478.
28. Diesterweg, Zeitschr. f. Geburth. und Gynäkol. 1883. Bd. 9. S. 191.
29. E. Neumann, Archiv d. Heilk. 1876. Bd. 17. S. 255.
30. E. Monod et Brissaud, Bullet. de la Soc. anatom. 1877. p. 621.
31. Cabat, The Boston med. and surg. Journ. 1878. Vol. XCVIII. p. 112.
32. Cornil et Ranvier, Man. d'histol. path. 2e édit. 1881. T. I. p. 361.
33. Tourneux, Annales de gynécol. 1881. T. XVI. p. 288.
34. T. Renault, Bullet. de la Soc. anatom. 1884. p. 647.
35. G. R. Fowler, Refer. im Centralbl. für Gynäkol. 1885. S. 589.
36. Lannelongue, Traité des kystes congénitaux. 1886. p. 269.
37. F. Buzzi, Dieses Archiv. 1887. Bd. 109. S. 15 u. f.
38. R. Virchow, Verhandl. der Ges. für Geburtsh. in Berlin. 1848. S. 203.
39. E. Neumann, Arch. für mikroskop. Anatom. Bd. XII. S. 570—574.
40. A. Kölliker, Entwickelungsgesch. d. Mensch. und der höheren Thiere. 2. Aufl. 1879. S. 853.
41. Sedzwick Mirot, Entwickelungsgeschichte d. Menschen. Leipzig 1894. S. 779.
42. G. Ferré, Les membranes muqueuses. p. 52. Paris 1886.
43. Kurz, Brit. med. Journ. 1880. Vol. I. p. 558.
44. Tornwaldt, Deutsche med. Wochenschr. 1887. No. 23.

2. Ueber einen Fall von Perforation des S romanum in Folge eines gestielten Darmpolypen[1]).

(Hierzu Taf. IV. Fig. A.)

Gutartige, von der Wand einer Körper- oder Cystenhöhle ausgehende Geschwülste sind im Stand, Perforation dieser Wand an einer anderen Stelle, als an ihrem Ansatzpunkt zu bewirken. Diese Perforation der Höhlenwandung kann verursacht werden durch einfache Druckatrophie, oder aber durch Nekrose. Erstere wird sich einstellen, wenn der Druck ein schwacher, aber stetiger ist, so dass in Folge desselben nur allmählich zunehmende Ernährungsstörungen der Gewebselemente der Höhlenwand eintreten, letztere dagegen, wenn er so kräftig wirkt, dass durch Verschluss der Wandgefässe ein rasches Absterben der Wandgefässe bedingt

[1]) Mitgetheilt und vorgezeigt in der Versamml. deutscher Naturforscher und Aerzte zu Nürnberg. 1893. — Verhandl. Leipzig 1894. II. Theil. S. 12.

wird, und ganz besonders, wenn ausserdem noch entzündungserregende Ursachen an der gedrückten und abgestorbenen Stelle sich festsetzen, Entzündung und Eiterung der Umgebung veranlassen, und so den Wanddurchbruch befördern helfen. Als Beispiele ersterer Art von Durchbruch einer Höhlenwandung in Folge von Druckwirkung einer Geschwulst auf dieselbe sind die papillomatösen Ovarialkystome, das papilläre, Cysten bildende Fibrom der Ausführungsgänge der Brustdrüse und der Placentarpolyp der Uterushöhle anzuführen, während das submucöse Fibromyom des Cervix uteri ein Beispiel für die letztere Art von Wandungsdurchbruch einer Körperhöhle ist. Als ein weiteres Beispiel des letzteren, bekanntlich sehr seltenen Perforationsmodus einer Körperhöhlenwand, kann folgender, in verschiedener Hinsicht interessante Fall dienen.

Die unverheirathete D., Pernette, 71 Jahre alt, wurde am 4. April 1893 in die medicinische Klinik zu Genf aufgenommen und starb daselbst am 15. desselben Monats. Sie litt seit bereits 28 Jahren an einer chronischen Bronchitis und hatte deswegen den Winter über das Bett hüten müssen. Seit ungefähr 6 Wochen vor ihrem Eintritt in's Spital hatten sich heftige Leibschmerzen und Durchfall bei ihr eingestellt und war sie in Folge dessen und vollständiger Appetitlosigkeit wegen rasch sehr herunter gekommen. Im Spital hatte sie starkes, unregelmässiges Fieber, bis zu 39,1° C. Der Puls war sehr unregelmässig. Es fanden sich über beide Lungen verbreitet zahlreiche und starke Rhonchi und Rasselgeräusche.

Das Abdomen war aufgetrieben, spontan und bei Druck schmerzhaft. Bei der Palpation fand sich rechterseits nichts Besonderes, wohl aber linkerseits, nach der Darmbeingrube zu, eine umschriebene, bei Druck schmerzhafte, scheinbar fluctuirende, bei Percussion tympanitisch klingende Anschwellung.

Sectionsbefund. — Mittelgrosse Frau. Hautfarbe blassgelblich. Haare weiss. Augen braun. Mässiges Oedem um beide Fussgelenke. Das subcutane Fettgewebe ist stark entwickelt.

Beim Eröffnen der Bauchhöhle entleert sich aus deren unterem Abschnitt ein übelriechender, durch Gasblasen etwas schaumiger Eiter, und aus der durch Verwachsungen abgeschlossenen Beckenhöhle entweicht bei Ablösung der Verwachsungen geräuschvoll eine ziemliche Menge eines übelriechenden Gases. Der Eiter findet sich theils in einer unten gelegenen, von der vorderen Bauchwand und dem mit ihr verwachsenen grossen Netz gebildeten Höhle, zum grösseren Theil aber in dem durch unter einander verwachsene Dünndarmschlingen von der übrigen Bauchhöhle vollständig getrennten Beckenraum. In der oberen, eigentlichen Bauchhöhle finden sich keinerlei entzündliche Veränderungen.

Die Leber reicht nicht bis zum Rippenrand herunter. Das Zwerchfell steht rechts in der Höhe des oberen Randes der 5., links des unteren Randes derselben Rippe.

Das Herz zeigt starke subepicardiale Fettwucherung, sonst ist es normal. Zwischen den Pleuren bestehen beiderseits mehrfache alte Verwachsungen, die rechts ausgedehnter sind, als links. In ihren oberen Partien und an den freien Rändern sind die Lungen emphysematös, in den unteren Lungenabschnitten finden sich zahlreiche, frische, bronchopneumonische Heerde. Die Bronchialschleimhaut ist stark verdickt, sehr blutreich und mit eitrigem Schleim bedeckt.

In der Aortenwand finden sich zahlreiche endoarteritische Heerde mit randständiger Gefässbildung in der Intima. Oesophagus normal.

Milz klein, sonst unverändert. Nebennieren atrophisch.

Beide Nieren sind ziemlich kleiner, als normal. Ihre Kapsel ist mit der Oberfläche ziemlich stark verwachsen. Diese ist unregelmässig, höckrig, sehr blass. Die Rindensubstanz ist offenbar verschmälert und blass.

Duodenum und Magen bieten nichts Besonderes dar. Ductus choledochus durchgängig. Die Gallenblase enthält einige Pigmentsteine, ihre Schleimhaut ist nach dem Ductus cysticus zu etwas ulcerirt. Die kleine Leber zeigt an ihrer Vorderfläche mehrere, besonders rechts tiefe Zwerchfellsfurchen. Ihre Schnittfläche lässt eine ausgesprochene senile Atrophie der Lebersubstanz erkennen.

Der Darmkanal ist, mit Ausnahme der nachfolgend näher zu beschreibenden Veränderungen im S romanum, durchaus normal.

Das S romanum ist mit der linken Beckenwand und dem fettreichen grossen Netz in der Weise verwachsen, dass zwischen ihnen eine ziemlich grosse, mit Eiter gefüllte Höhle zu liegen kommt, die mit einer weiter unten gelegenen kleineren Eiterhöhle communicirt. Zwischen letzterer und dem unteren Abschnitte des S romanum findet sich eine Communicationsöffnung, durch welche man mit Leichtigkeit eine Hohlsonde hindurchführen kann. Die Wand dieser unteren Höhle ist mit einem eitrigen Fibrinbelag bedeckt, die der oberen hat theils eine macerirte, theils eine sklerotische Beschaffenheit.

Im oberen, grösseren Theil des S romanum finden sich keinerlei Veränderungen der Schleimhaut. Im unteren dagegen, 275 mm oberhalb der Aftermündung, findet sich an der linken Wandseite des Darms die Ansatzstelle eines 40 mm langen, unten kolbig verdickten Drüsenpolypen. Sein 24 mm langer, 3 mm dicker Stiel ist bandartig platt. Derselbe hat in der Höhe seines Ansatzpunktes eine Breite von 23 mm, dann verschmälert er sich rasch, so dass er schon 7 mm unterhalb der Insertionsstelle nur 10 mm, und an seinem Uebergang in die kolbige Anschwellung nur noch 8 mm breit ist. Derselbe ist blass und seine Oberfläche ist vollkommen glatt. Das untere, kolbig verdickte Polypenende hat eine Höhe von 16 mm, eine Breite von 30 und eine Dicke von 11 mm. Die Oberfläche desselben ist unregelmässig kleinhöckerig, von drüsigem Aussehen und fast schwarzer Farbe.

Oberhalb des Polypenansatzes hat der Darm einen Umfang von 75 mm,

in der Höhe des Ansatzes einen solchen von 55 mm, und in der Höhe des Polypenendes von 65 mm. Die Darmwand ist in der ganzen Länge der verengerten Partie mindestens doppelt so dick, wie oberhalb und unterhalb derselben.

In der Höhe des kolbigen Polypenendes findet sich auf der gleichen Seite wie der Polypenansatz und in seiner geraden Verlängerung, also ebenfalls auf Seite der äusseren Darmwand, zunächst dem Ansatz des Mesocolon, eine schwarzgrau gefärbte Grube, in welcher das kolbige Polypenende liegt. Nach Beiseitelegen dieses gewahrt man im Mittelpunkt der 25 mm breiten und 20 mm hohen, schiefergrau gefärbten Grube eine in querer Richtung 6 mm und in senkrechter Richtung 3 mm messende Oeffnung, durch welche hindurch man mit einer Sonde in die oben erwähnte, untere Eiterhöhle gelangt. Der diese Oeffnung umgebende Schleimhautrand ist unregelmässig, wie zerfetzt. Die innere Oeffnung des kurzen, die Darmwand durchsetzenden Kanales ist wesentlich grösser, als die äussere. Ungefähr 11 und 18 mm oberhalb besagter Perforationsöffnung und in gerader Richtung nach dem Ansatzpunkt des Polypen zu, finden sich noch zwei, jedoch sehr viel kleinere, buchtige Vertiefungen der Darmwandung. Die Schleimhaut zeigt jedoch hier keine Verfärbung noch Verschwärung.

Die hintere Oberfläche des Uterus, des linken Lig. latum und des Ovariums ist mit einem eitrigen Fibrinbelag bedeckt. Sämmtliche Geschlechtsorgane sind atrophisch, sonst jedoch vollkommen normal. Die kleine, leere Blase ist ebenfalls unverändert.

In vorliegendem Fall wurde der Tod der, bereits durch eine starke chronische Bronchitis sehr geschwächten Kranken herbeigeführt durch die in der letzteren Zeit des Lebens entstandene abgesackte, eitrige Peritonitis. Diese aber entstand in Folge der vorgefundenen Perforation der Wand des S romanum. Die Annahme einer anderen Entstehungsursache derselben ist nicht zulässig, da Dickdarmdivertikel, sowie primäre eitrige Ovarial- oder Tubaraffectionen, die noch als nicht sehr seltene Ursachen von linksseitiger Pelveoperitonitis in Betracht kommen könnten, hier gänzlich fehlen.

Die Frage nach dem Zustandekommen der Darmperforation erledigte sich in einer für uns höchst unerwarteten Weise, nehmlich durch das Vorhandensein des Darmpolypenendes an der Perforationsstelle. Es kann nehmlich nach den am Polypen selbst, als auch am Darm vorgefundenen Veränderungen kein Zweifel darüber obwalten, dass der Polyp der, wenn auch nur indirecte, Veranlasser des Darmdurchbruches war. Eine andere Ursache war dafür eben schlechterdings nicht auffindbar. Es

hiesse den Thatsachen geradezu Gewalt anthun, wenn man annehmen wollte, es habe, wie dies ja an dieser Stelle zuweilen vorkommt, die abgesackte eitrige Peritonitis vorerst bestanden und dann einen Durchbruch von aussen nach innen zu bedingt. Dagegen spricht der ganze Befund, namentlich aber der Umstand, dass der Substanzverlust an der Darmwand aussen weniger gross ist, als innen, und dass die Mucosa in der Umgebung der Innenöffnung nicht unterminirt und von der Mucularis abgehoben ist, wie dies bei der von aussen nach innen zu erfolgenden Darmwandperforation der Fall zu sein pflegt[1]). Es liegt also hier der gewiss äusserst seltene, wenn in seiner Art nicht geradezu einzige Fall vor, dass in Folge eines Schleimhautpolypen ein Durchbruch der Schleimhaut stattfand.

Die Art, wie dieser Durchbruch zu Stande kam, lässt sich an den vorgefundenen Darmveränderungen noch deutlich erkennen. Der kolbige, gewiss schon lange Zeit vorhandene Darmpolyp hatte zweifellos häufige, spastische Contraction des betreffenden Darmabschnittes und dadurch eine Hypertrophie von dessen Wandung verursacht. In Folge dieser immer wiederkehrenden Contractionen wurde sein Stiel mehr und mehr verlängert und durch die dabei stattfindende Compression wurde der Blutrückfluss aus seinem kolbigen Ende erschwert. Die in diesem vorhandene starke Pigmentirung spricht dafür, dass öfter Blutungen in dasselbe erfolgten. Bevor der Polyp seine schliessliche Länge erreichte, scheint er zweimal, wenn auch nur für kürzere Zeit, eine Wachsthumshemmung erfahren zu haben, denn nur so lassen sich die zwei zwischen dem Stielansatz und der Perforationsöffnung gelegenen, kleinen, grubigen Vertiefungen der Darmwandung erklären.

Was nun die Entstehung dieser Vertiefungen und der unteren grösseren Grube, sowie der an letzterer vorhandenen Perforationsöffnung der Darmwand anlangt, so muss dieselbe, nach meinem Dafürhalten, auf Druckwirkung seitens des Polypen zurückgeführt werden. Diese Wirkung konnte allerdings keine directe gewesen sein, denn dazu war der Polyp zu klein, sondern nur eine indirecte, gewissermaassen eine übertragene Druck-

[1]) s. F. Wilh. Zahn, Dieses Archiv. Bd. 72. S. 200 u. Bd. 115. S. 65.

wirkung. Indem nehmlich der Polyp von der ringsum sich contrahirenden Darmwand umschnürt wurde, wurde er nicht nur selbst comprimirt, sondern er musste auch an den minder widerstandsfähigen Wandpartien, gegen welche er gepresst wurde, Ausbuchtungen, gewissermaassen Propulsionsdivertikel verursachen. Solche weniger widerstandsfähige Stellen des Darmes befinden sich nun aber hauptsächlich am Mesenterial- und Mesocolonansatz und in deren nächster Umgebung. Hier, wie überhaupt überall da, wo das subperitonäale Fettgewebe stärker entwickelt ist und sich mitunter auch bis zwischen die Muskelfasern fortsetzt, widersteht die Darmwand innerem Druck weniger leicht, als dort, wo dies nicht der Fall ist. Entsprechend einer solchen schwächeren Wandpartie, nehmlich zunächst dem Mesocolonansatz, finden sich die drei grubigen Vertiefungen, die zweifellos durch den Druck, welcher auf dem an diesen Stellen der Darmwand zeitweilig anliegenden Polypen lastete, und welchen dieser auf sie übertrug, in Folge Auseinanderweichens ihrer Musculatur und Ausbuchtung der Schleimhaut entstanden sind.

In der Höhe der unteren grossen Grube war diese Druckwirkung eine so starke, dass sie nicht nur ein verhältnissmässig grosses Propulsionsdivertikel verursachte, in welchem fast das ganze kolbige Polypenende Platz hatte, sondern dass sie auch da selbst, wie die schiefrige Verfärbung der noch vorhandenen Divertikelschleimhaut beweist, Circulationsstörungen mit Blutaustritt veranlasste. Die Wirkung dieses Druckes ist durch die hier immer wieder vorübergleitenden Kothmassen sicherlich noch sehr verstärkt worden.

Die genannten Circulationsstörungen der Schleimhaut, sowie der auf ihr lastende Druck mussten nothwendigerweise eine Nekrose derselben zu Folge haben, die nach und nach zur Perforation der Darmwand führte. Es ist nehmlich nicht wahrscheinlich, dass besagte Druckwirkung und Blutung ein gleichzeitiges Absterben der Mucosa, Muscularis und Serosa verursachten und so einen plötzlichen Durchbruch der ganzen Darmwand herbeiführten. Wäre dies der Fall gewesen, so hätten keine bleibenden Verwachsungen zwischen dem S romanum und seinen Nachbarorganen stattfinden können und die durch die Perforation verursachte Peritonitis hätte eine allgemeine, rasch zum Tode

führende sein müssen. Dies war aber nicht der Fall, die Verwachsungen waren zum Theil recht feste und die eitrige Peritonitis war eine abgesackte, folglich muss der Durchbruch langsam erfolgt sein. Die erste und veranlassende Ursache desselben war die durch den Polypen in indirecter Weise bewirkte Drucknekrose der Darmschleimhaut. In den abgestorbenen Schleimhautpartien konnten sich alsdann alle möglichen, im Dickdarm vorhandenen, entzündungserregenden Substanzen festsetzen und auf die angrenzenden Gewebe ihren schädlichen Einfluss ausüben. Die nothwendige Folge hievon war eine adhäsive Entzündung der nächsten Umgebung des S romanum und eine eitrige Entzündung seiner Wand. Da nun aber die genannten Ursachen dauernd fortwirkten, so musste schliesslich ein Durchbruch der letzteren nebst der sich hieraus ergebenden eitrigen Peritonitis erfolgen.

Vorstehenden Fall habe ich so ausführlich mitgetheilt, weil er ein typisches Beispiel ist für das so überaus seltene Vorkommen von Perforation einer Höhlenwandung durch Druckbrand in Folge der Anwesenheit einer in der Höhle vorhandenen festen Geschwulst. Er ist für diese Art von Wandperforation ebenso charakteristisch und einwandsfrei, wie es ein früher von mir mitgetheilter Fall[1]) für den Durchbruch einer Höhlenwand durch „einfachen Druckschwund“ war.

In letzterem Fall hatte ein muthmaasslich seit 13 Jahren vorhandener, der vorderen Wand des Uterus linksseitig aufsitzender Placentarpolyp an der gegenüberliegenden hinteren und oberen Uteruswand, mit welchen er niemals in directer organischer Verbindung gestanden hatte, durch einfache Druckwirkung die Bildung einer Rinne und eines durch die Wand hindurchgehenden Kanals verursacht, 'durch welch' letzteren hindurch er bis in die Bauchhöhle gelangt war. Auf Seite der Bauchhöhle war der Rand dieses Kanales „abgerundet, glatt und hatte es daselbst den Anschein, als ob die Serosa sich direct in die Oeffnung fortsetzte und ihre Wandung überkleidete“ (a. a. O. S. 18). „In der Halbrinne, wie auch an der Kanalwandung fanden sich seichte Längsfalten“ (soll heissen Längsfurchen, Z.). „Die Uterusschleimhaut setzte sich continuirlich in die erwähnte Vertiefung und den Kanal

[1]) Ueber einen Fall von Perforat. der Uteruswandung durch einen Placentarpolypen mit nachfolgender Haematocele retrouterina. Dieses Archiv. 1884. Bd. 96. S. 15.

retrouterina ein Unicum sein und es möglicherweise auch noch lange bleiben.

Erklärung der Abbildung.

Tafel IV. Figur A.

P A Polypenansatz. P E Polypenende. u Gr m Pf untere Grube mit Perforationsöffnung.

VII.

Ueber die Struktur, das Vorkommen und die Entstehung der Sandkörper[1]).

(Aus dem II. anatomischen Institut der Berliner Universität.)

Von Cand. med. Semi Meyer.

(Hierzu Taf. IV. Fig. 1—7.)

Die Sandkörper, welche sich normaler Weise im Hirn des Erwachsenen finden, sind nie der Gegenstand einer eingehenden Untersuchung gewesen. Nur einzelne Angaben darüber finden sich in den Schriften über den Bau der Adergeflechte. Dagegen giebt es eine ausgedehnte Literatur über den Bau und die Entstehung der in Geschwülsten, in den sogenannten Psammomen vorkommenden Sandkörper, und von einigen der Autoren, von denen diese Angaben herrühren, ist allerdings auch der, normaler Weise vorkommende Hirnsand zum Vergleiche herangezogen worden; allein eine eingehende Untersuchung fehlt hierüber, und ich habe es während meines Studiums über diese Gebilde dankbar empfunden, dass ich durch die Stellung der Preisaufgabe auf diesen Gegenstand aufmerksam gemacht wurde, dessen Untersuchung die Literatur über das Psammom zu ergänzen versprach. Da diese Literatur aber für mich nur vergleichsweise in Betracht

[1]) Preisgekrönte Bearbeitung der von der Berliner medicinischen Facultät für den städtischen Preis 1895 gestellten Aufgabe: „Ueber die Struktur und die Entstehung der Sandkörper im Hirn und Rückenmark, sowie in den peripherischen Nerven".

kommen kann, so will ich von einer zusammenfassenden, genauen Wiedergabe derselben absehen, und zunächst eine eingehende Beschreibung des normalen Hirnsandes geben, die in der Literatur fehlt.

I. Die Struktur der Sandkörper.

Unter Hirnsand (Arena cerebri) versteht man kalkhaltige Körper (Corpora arenacea) von verschiedener Form und Grösse, die sich normaler Weise in der Zirbel und den Adergeflechten des Erwachsenen finden. Nur eine grössere Anhäufung dieser Gebilde am vorderen Umfang der Zirbel kann als Acervulus cerebri bezeichnet werden, worauf Virchow[1]) aufmerksam macht, während die Lehrbücher vielfach fälschlich diesen Namen für den Hirnsand überhaupt brauchen.

Zerzupft man von der Stelle dieser Anhäufung etwas, so findet man in demselben Präparat von den scheinbar homogenen Gebilden, die bei durchfallendem Licht durch ihren breiten dunklen Contour ausgezeichnet sind, verschiedene Formen, die in ihrem Aufbau sehr von einander abweichen und einer Eintheilung bedürfen. Eine solche giebt Virchow, der zwei Kategorien von Sandkörpern unterscheidet: 1) Im Innern von Bindegewebsbündeln eingeschlossene Körper, deren Form dem Verlaufe des Bündels entsprechend gestreckt ist und die meist lange Spiesse darstellen, welche öfter spindel- oder keulenförmige Auftreibungen zeigen. 2) Runde und ovale Körper oder Conglomerate von solchen, die sich leicht isoliren lassen. — Diese Eintheilung jedoch reicht nur für die in Psammomen vorkommenden Sandkörper aus, auf die Zirbel und die Adergeflechte übertragen, wäre sie keine erschöpfende. Es würden dann in der zweiten Kategorie zwei Formen zusammengefasst sein, die zwar durch die Gestalt nicht ganz scharf getrennt sind, aber in ihrem Aufbau die grössten Verschiedenheiten zeigen. In unserem Präparat nehmlich bietet der grösste Theil der Sandkörper eine unebene Oberfläche dar; dieselbe ist mit einer Menge von Hügeln besetzt, und das Ganze sieht einer Maulbeere nicht unähnlich (Fig. 1). Andere Körper zeigen hiervon nichts, sondern stellen eine reine

[1]) Siehe das alphabetisch geordnete Literaturverzeichniss.

Kugel- oder Eiform dar (Fig. 3). Da nun die zuerst beschriebene Gestaltung constant den grössten Körpern zukommt, so ist vielfach angenommen worden, dass diese Formen Conglomerate der runden, kleineren Körper seien. Allein es fiel mir zunächst auf, dass deutliche Conglomerate von runden Körpern, die sehr viel vorkommen, eine ganz andere Form haben. Man findet nie eine so grosse Anzahl Kugeln zusammengeflossen, dass eine Maulbeerform entstehen könnte, und vor Allem ist die Einschnürung an der Stelle, wo die einzelnen Kugeln zusammenstossen, immer gänzlich oder fast ganz durch die gemeinsame Umhüllung ausgeglichen. Weiter musste mir auffallen, dass die maulbeerförmigen Gebilde in der Adergeflechtausbreitung, wo die Conglomerate runder Körper selten fehlen, niemals zu sehen sind. Und schon die ersten Schnitte durch die Zirbel, die ich herstellte, konnten mir diese Befunde erklären: Es liegen runde und eiförmige Körper in der Scheide, die die Zirbel vom Adergeflechte empfängt, ebenso die gestreckten, in Bindegewebe eingeschlossenen Körper, während die beschriebenen maulbeerförmigen Gebilde in das Parenchym der Zirbel eingebettet sind. Zwar finden sich in der Zirbel auch einzelne völlig runde Körperchen; diese aber haben nur die äussere Form mit den in der Scheide gelegenen gemeinsam und theilen alle Eigenthümlichkeiten, so gut wie den Ort ihrer Vorkommens, mit den maulbeerförmigen Körpern. Ebenso wie die Zirbelscheide verhält sich die ganze Ausbreitung des Adergeflechtes. Daher muss ich auf die Trennung der Zirbelkörperchen von denen des Adergeflechtes und der Zirbelscheide das grösste Gewicht legen.

Der wichtigste Unterschied zwischen den beiden Formen ist schon an dem unentkalkten, frischen Object zu erkennen. Die Adergeflechtkörperchen nehmlich besitzen eine unverkalkte Hülle, die den scharfen dunklen Contour des homogen erscheinenden verkalkten Centrums als ein heller, blasser Mantel, der eine ganz leichte Streifung zeigt, umgiebt. Die Hülle ist bald mehr, bald weniger breit, und deswegen oft nur bei starker Vergrösserung deutlich sichtbar, aber sie ist bei dieser Form stets vorhanden. Dagegen charakterisiren sich die Sandkörper im Zirbelparenchym schon dadurch als eine besondere Form, dass ihnen diese Hülle stets fehlt.

Nicht minder wichtige Unterschiede werden nach der Entkalkung erkennbar. Die Salzsäure ruft in dem Präparat lebhafte Gasentwickelung hervor, und die scheinbar homogenen Körper verwandeln sich in helle, durchsichtige Gebilde, die eine Zusammensetzung aus Schichten erkennen lassen, die bis auf ein kleines Centrum in einander geschachtelt sind. Aber das Bild der beiden von mir unterschiedenen Formen zeigt jetzt neue Verschiedenheiten (Fig. 2 und Fig. 4). Die Körper der Zirbel bestehen aus schmalen Schichten einer homogenen Substanz, die Schichtungslinien zeigen in den äusseren Theilen des Gebildes gewöhnlich wellenförmige Erhebungen, und dadurch entsteht jenes maulbeerförmige Aussehen der unentkalkten Körper. Nach der Mitte werden die Erhebungen niedriger und hören meist ganz auf, so dass der centrale Theil eines solchen Körpers durch nichts von den runden Körpern unterschieden ist, die sich neben den höckrigen in dem Zirbelgewebe finden, und deren Schichtungslinien durchweg reine Kreisformen darstellen. In anderen Fällen beginnen allerdings die wellenförmigen Erhebungen schon an den dem Centrum zunächst liegenden Schichten und dann entspricht oft das Schichtungscentrum nicht der Mitte des Körpers, sondern ist mehr oder weniger der Peripherie genähert. Die Grösse der Körper schwankt sehr erheblich: sie können einen Durchmesser von einigen Millimetern erreichen, während die kleinsten nur aus dem homogenen Centrum und einer Schicht bestehen. Daneben sieht man viele Gebilde, die dem Centrum gleichen, aber noch von keiner Schicht umhüllt sind.

An den runden Körpern des Adergeflechtes dagegen ist die Schichtung weniger fein; einem Zirbelkörper mit 15 bis 20 Schichten entspricht hier in der Grösse ein solcher mit 4 bis 6 Schichten. Allerdings ist das Bild kein so klares, wie dort. Die Substanz, aus der die Schichten bestehen, ist nicht vollkommen homogen, sondern zeigt eine leichte Streifung, die natürlich von der Schichtung durchaus zu trennen ist; denn diese spricht sich durch deutlich markirte Linien aus, die nirgends eine Unterbrechung zeigen und die Kugel in einzelne Hohlkugeln zerlegen, während die Linien, durch die sich die Streifung ausspricht, zunächst sehr viel zarter sind und dann nie um die Kugel herum zu verfolgen sind. Doch können sie das Bild verwischen,

das auch durch die gewöhnlichen Reagentien nicht viel klarer wird.

Auf Essigsäurezusatz erfolgt die Entkalkung etwas langsamer, aber das Bild ist von dem vorigen nicht sehr verschieden; von einer Quellung ist nur wenig zu beobachten, und auch die unverkalkte Schicht der Adergeflechtkörper zeigt nur eine ganz leichte Aufhellung. Es ist daher auch nicht zu erwarten, dass etwa in den Sandkörpern vorhandene Zellkerne deutlich sichtbar werden können. Nur durch die Befunde an gefärbten Präparaten aufmerksam geworden, wird man hie und da der äusseren Schicht aufliegende platte Gebilde erkennen, deren Deutung als Zellkerne jedoch durch diese Reaction kaum nahe gelegt wird. Am ehesten ist dies noch der Fall, wenn die Schicht sehr schmal ist, oder in dem im Weiteren zu besprechenden Falle, dass andere Methoden zwei Reihen von Kernen erkennen lassen. Alsdann wird durch die Essigsäure ein peripherischer Kranz von kernartigen Gebilden ziemlich deutlich sichtbar.

Virchow und fast alle früheren Autoren haben allerdings an den Sandkörpern Kerne nirgends wahrgenommen, und an den Zirbelkörperchen sind auch solche auf keine Weise nachzuweisen. Anders aber verhält es sich mit den Adergeflechtkörperchen. Während hier die Essigsäure aus dem angeführten Grunde im Stiche lassen muss, lassen Kernfärbemittel in der unverkalkten Hülle deutliche Kerne erkennen, und solche sind auch von sämmtlichen späteren Autoren an den Sandkörpern der Adergeflechte sowohl, so weit sie von ihnen untersucht wurden, als auch an denen der Psammone gesehen worden, deren Zugehörigkeit zu der zweiten von mir unterschiedenen Form aus den Beschreibungen und Abbildungen deutlich hervorgeht. — Färbt man ein unentkalktes Object mit Hämatoxylin, so werden die Zirbelkörperchen vollständig, an den anderen das verkalkte Centrum durchweg stark gefärbt, ohne dass daran irgend welche Strukturverhältnisse hervortreten. Dagegen nimmt die unverkalkte Schicht nur so viel von dem Farbstoffe auf, wie das Protoplasma, und diese ungefärbte Zone ist eingefasst von einem Kranz von Gebilden, deren Deutung als Zellkerne keinem Zweifel unterliegen kann. Stellt man auf die Mitte eines Körpers ein, so erscheinen die Kerne länglich und mehr oder weniger abgeplattet, sie liegen

zwar immer peripherisch, aber noch in der Schicht selbst und sind entsprechend gekrümmt. Die Breite der Kerne steht zu der der ganzen Schicht in einem ziemlich constanten Verhältniss: je breiter die Schicht ist, desto mehr abgeplattet erscheinen die Kerne. Nach den Polen der Kugel zu zeigen dieselben ihre runde oder längliche Breitseite, öfters kann man eine schöne regelmässige Anordnung in Kreisen erkennen. — Dies ist der gewöhnliche Befund. Manchmal jedoch ist in der Schicht, die dann besonders breit ist, centralwärts von dem peripherischen Kranz von Kernen, noch ein zweiter zu sehen. Alsdann erscheidie Kerne dieses inneren Kranzes mehr abgeplattet, als die des äusseren. Allerdings wird dann das Bild unklarer, und erst an Schnitten lassen sich alle Einzelheiten leicht studiren. Ich habe dieselben, ausser mit Hämatoxylin, noch mit Eosin gefärbt. Dasselbe wird von der äusseren Schicht sowohl, als von dem verkalkten Gewebe ziemlich reichlich aufgenommen, und letzteres erhält einen röthlichen Ton, während die unverkalkte Hülle eine reine, ziemlich starke Eosinfärbung zeigt.

Das Bild, das jetzt ein Zirbelkörper darbietet, ist kaum klarer, als vorher; die Schichtung findet jetzt dadurch ihren Ausdruck, dass die Linien, an denen zwei Schichten zusammenstossen, mehr von der Farbe aufnehmen. Bemerken muss ich noch, dass auch deutliche Conglomerate von Zirbelkörperchen an dem Verlaufe der Schichtungslinien um mehrere Centren zu erkennen sind. Charakteristisch für dieselben ist es aber, dass hier im Gegensatz zu den Conglomeraten der Adergeflechtkörper, den Stellen, wo die einzelnen Körper zusammenstossen, Einschnürungen entsprechen, die durch die gemeinsamen Schichten nicht ausgeglichen werden. Durch die Bildung der Conglomerate entstehen von der Kugelgestalt sehr abweichende Formen, deren Grösse natürlich unbegrenzt ist. Die Schichtungslinien der einzelnen Kugeln, welche das Conglomerat zusammensetzen, sowie die gemeinsamen Umhüllungsschichten verlaufen natürlich gewöhnlich wellenförmig, und das Ganze zeigt ausser den tieferen Einschnürungen, welche durch die Conglomeratbildung entstehen, noch die gewöhnliche höckrige Oberfläche der Zirbelkörperchen.

Weniger einfach, als hier, sind die Verhältnisse bei den Sandkörpern der Adergeflechte und der Zirbelscheide, denn die

einzelnen Bilder weichen hier sehr viel von einander ab. Das klarste Bild, das ein solcher Körper zeigt, stellt Fig. 5a dar. Das Centrum bildet ein rundes Gebilde mit ziemlich deutlicher Abgrenzung, die herumgelagerten Schichten sind aber nicht mehr so scharf abgegrenzt, wie an dem frischen Object. Das Bild der Schichtung entsteht hier dadurch, dass die beiden Farbstoffe ungleichmässig aufgenommen sind. Die innere Zone einer jeden Schicht trägt fast nur die Eosinfärbung, während die äussere mehr Hämatoxylin aufgenommen hat. Die äusserste Schicht dagegen zeigt die bereits beschriebene stärkere Eosinfärbung und lässt in ihrer Peripherie den Kranz von platten Kernen im Durchschnitt erkennen.

Dieser Typus kommt jedoch an grösseren Körpern nur selten rein zur Erscheinung. Zunächst ist das Centrum nur selten ein deutlich abgegrenzter Kreis; öfters besteht es aus mehreren Kreisen, oder es wird von einem Oval dargestellt. In den allermeisten Fällen aber ist an ihm überhaupt keine Struktur zu erkennen, es stellt eine körnige oder schollige Masse dar, die ohne Abgrenzung in die erste Schicht übergeht. Sehr bestimmte Angaben über den Kern der Sandkörper macht Haeckel. Nach ihm soll derselbe bestehen können: a) aus Bindegewebszellen und -Kernen und Fett, Pigment oder endogener Zellwucherung, b) aus den von ihm beschriebenen hyalinen Kugeln, die bei der Bildung der bekannten Plexuscystchen eine Rolle spielen, c) aus Häufchen geschrumpfter Blutzellen, d) sehr häufig aus einer feinkörnigen Masse unkenntlichen Ursprungs, e) selten aus Corpora amylacea. — Das unter b) Angeführte kommt für den normalen Plexus nicht in Betracht, auch setzt Haeckel hinzu, dass diese Gebilde ohne geschichtete Umhüllung verkalken können. Dem unter a) und c) Angeführten ist das Centrum allerdings oft nicht unähnlich, allein diese Körper an der durch die Verkalkung meist ganz unkenntlich gewordenen Masse deutlich zu erkennen, halte ich nicht für möglich, und alle Fälle, in denen das Centrum nicht den oben beschriebenen Bau zeigt, würde ich zu d) rechnen. Ob schliesslich Corpora amylacea jemals den Kern von Sandkörpern bilden, muss ich in Zweifel ziehen. Haeckel macht nicht die bestimmte Angabe, dass er sie überhaupt nachgewiesen hat, und die Amyloidreaction hat sie mir nie gezeigt,

vielmehr färbt das Jod die Sandkörper durchweg gelb. Auch hat kein anderer der späteren Autoren ein anderes Verhalten beobachtet. — Die Klarstellung dieser Verhältnisse ist aber für die Frage nach der Entstehung der Sandkörper von Wichtigkeit.

Nicht weniger Abweichungen von dem beschriebenen Verhalten sind an den Schichten zu beobachten. Statt der gewöhnlichen feinen Streifung zeigen dieselben oft ein scholliges, zerklüftetes Aussehen. Alsdann ist die Schicht nicht durch die Färbung in zwei Zonen geschieden, sondern durchweg mehr blau gefärbt. Die Abgrenzung der Schichten von einander wird dadurch oft undeutlicher; besonders häufig sind die innersten Schichten überhaupt nicht von einander und vom Centrum zu trennen und bilden eine streifige oder schollige Masse, von der sich manchmal nur die äusserste Schicht deutlich abhebt. Eine wichtige Abweichung von unserem Typus bei dieser ist der bereits erwähnte Befund einer zweiten Kernreihe centralwärts von der peripherischen. Von den beiden Schichten, in die hierbei die unverkalkte Hülle zerlegt ist, ist die innere breiter, als die äussere, während sich die Dicke der Kerne umgekehrt verhält. Manchmal giebt sich auch an der inneren der Beginn der Verkalkung durch stellenweise auftretende Blaufärbung zu erkennen.

Abweichungen in der Form kommen bei dieser Kategorie von Sandkörpern auf verschiedene Weise zu Stande. Weitaus der grösste Theil ist kugelrund, seltener sind Eiformen mit dem beschrieben ovalen Kern. Unregelmässiger werden die Formen, wenn mehrere Körper Conglomerate bilden. Jedoch wird eine gewisse Regelmässigkeit durch die erwähnte Ausgleichung der Einschnitte wieder hergestellt. Die Grösse, welche diese Conglomerate erreichen können, ist natürlich unbegrenzt; die meisten runden Körper sind mit blossem Auge eben noch als feiner Sand sichtbar, während die Conglomerate manchmal die Grösse von mehreren Millimetern erreichen.

Schwieriger zu erklären ist das Zusammentreten der runden Körper mit den gestreckten Formen, die Virchow in seiner ersten Kategorie zusammenfasst. Die Autoren geben über diese Form der Sandkörper, die sich ebenfalls nie in dem Zirbelgewebe findet, an, sie stellten in Bindegewebsbündel eingeschlossene

Cylinder, Kolben, Balken, Kugeln u. s. w. dar. Meist sind es in den normalen Adergeflechten lange Spiesse, die von unverkalktem Gewebe umgeben sind und vielfach an ihren Enden in Bündel übergehen, die ein eigenthümlich durchscheinendes, matt glänzendes Aussehen haben und deshalb von Bizzozero als sklerosirt, von anderen als hyalin entartet bezeichnet werden. Oft aber ist das Bündel in seiner ganzen Dicke verkalkt und der Kalkspiess ist ganz frei oder er geht nur an seinem Ende in einen bindegewebigen Strang über (Fig. 6). — Nun aber lassen sich diese Formen von den runden nicht ganz scharf abgrenzen. In den Spiess ist oft eine kugelige Anschwellung eingeschoben, die sich nach dem Entkalken als geschichtet erweist, und ebenso können sich Spiesse in ihrer ganzen Länge mit Schichten umkleiden. Wenn sie sehr kurz sind, so entsteht hierbei ein langes Oval, und von diesem zu den oben beschriebenen eiförmigen Körpern mit länglichem Kern sind natürlich alle Uebergänge möglich. Sind die Spiesse länger, so entstehen die Cylinder- und Kolbenformen, die sich aber in ihrem Querschnitt ebenfalls in nichts von einem runden Körper unterscheiden. Denn an dem umhüllenden sklerotischen Gewebe ist, ebenso wie an der unverkalkten Hülle jener, eine Reihe platter Kerne an der Oberfläche zu beobachten. Nicht selten habe ich auch beobachten können, dass ein ganz typischer runder Körper an einer Stelle in einen Kalkspiess überging, der sich manchmal noch in ein Bindegewebsbündel fortsetzte. Im Weiteren will ich dann zu zeigen versuchen, dass diese gestreckten Formen zwar insofern auch genetisch von den runden zu trennen sind, als sie zunächst im Bindegewebe entstehen, dass aber dieser Prozess dem, welchem die runden ihren Ursprung verdanken, durchaus entspricht, und daher die Vermischung der beiden Formen nichts Auffälliges hat.

Ausser in den im Vorhergehenden beschriebenen Bildungen kommt Verkalkung in den Adergeflechten noch ausserordentlich häufig an den Gefässen vor. Ueber das ganze Adergeflecht verstreut, besonders aber an den Endverzweigungen in den Plexus, findet man sehr häufig Kalkplättchen, die den dünnwandigen Gefässen anliegen. In den Zotten liegen sie halbmondförmig dem Epithel von innen an, und stossen nur wenig an die Gefäss-

wand an. Diese Verkalkungen führen aber nicht zur Bildung concentrisch geschichteter Körper, und obwohl ihr Vorkommen für die Adergeflechte sehr charakteristisch ist, da sie sich hier sehr häufig finden, wenn in anderen Organen noch keine Gefässveränderungen vorhanden sind, so kann ich sie doch nicht zum Hirnsand rechnen, schon weil ihr Vorkommen kein constantes ist.

II. Das Vorkommen der Sandkörper.

Bevor ich mich zur Erklärung des beschriebenen Baues der Sandkörper wende, muss ich noch einiges vorausschicken über ihr Vorkommen und ihr Lageverhältniss zu den Geweben, in denen sie sich finden. Ich habe bereits zur Genüge betont, dass die beiden Formen, die ich unterschieden habe, in ihrem Vorkommen ganz scharf getrennt sind. Erwähnenswerth ist noch, dass sich Adergeflechtkörper auch nicht in den bindegewebigen Septen der Zirbel finden, die von der Scheide ausgehen. Nur in wenigen Fällen habe ich am Rande eine Reihe von Sandkörpern in einem breiten Balken sich etwas in die Zirbel hinein erstrecken sehen.

Die Zirbelkörperchen liegen in dem Organ mitten in den Zellhäufchen, die durch die Septen von einander geschieden sind. Bei den grössten könnte man allerdings zweifelhaft sein: sie sind oft nur vom Stroma umgeben, allein die Lage der meisten kleineren spricht dafür, dass die Zugehörigkeit der grossen zum Stroma nur eine scheinbare ist, indem der Körper alle Zellen in einem Zwischenraum verdrängt hat. — Meist finden sich die Körper in der Zirbel in grösseren Anhäufungen, und zwar mit Vorliebe gegen den vorderen Umfang hin.

Aehnliche Anhäufungen bilden die Körperchen in den Adergeflechten. Der Lieblingsort für dieselben ist der von den älteren Autoren sogenannte Glomus, die Stelle, wo sich die Plexus nach dem Unterhorn wenden. Hier bilden die Lamellen des Adergeflechtes eine dichte Verflechtung, in deren Maschen die Sandkörper gewöhnlich in grosser Menge lose eingebettet sind. Besonders zahlreich finden sie sich dann auch in der Nähe der Zirbel, namentlich in den zahlreichen Lamellen zu den Seiten derselben, während sie in dem übrigen Adergeflecht nur vereinzelt vorhanden sind. Das Genauere über ihre Lage werde ich

in anderem Zusammenhange geben. — Betonen muss ich nur noch, dass sich niemals ein Körper in den zottenförmigen Gefässausbreitungen der Plexus findet, sie liegen nur zwischen den Lamellen, die die Basis für die zottigen Erhebungen bilden. Dagegen findet man gerade an den Gefässschlingen der Zotten sehr häufig die beschriebenen Verkalkungen ihrer Wände. — So weit erstreckt sich das Vorkommen des Hirnsandes normaler Weise, wenigstens wird es ganz allgemein nur so weit als normal bezeichnet.

Was nun die individuellen Schwankungen in der Menge seines Vorkommens betrifft, so weit es diese Grenzen des Normalen nicht überschreitet, so versteht es sich zunächst von selbst, dass sich die Sandkörper bei jedem Individuum allmählich anhäufen müssen; denn es ist doch kaum anzunehmen, dass sie eine Bildung darstellen, die wieder vergeht. Thatsächlich findet man bei älteren Individuen viel mehr und besonders grosse Sandkörper und sehr viele Conglomerate. Das spricht dafür, dass die einzelnen Sandkörper nicht untergehen, sondern sich immer mehr vergrössern. Auch fehlt den Adergeflechtkörperchen niemals die unverkalkte Hülle, die ihrer Vergrösserung dient. Entgegengesetzte Angaben beruhen darauf, dass die Zirbelkörperchen mit den runden identificirt wurden.

Auf dem Befunde einer Vermehrung des Hirnsandes im höheren Alter beruht aber die vielfach gemachte Angabe, dass der Hirnsand sich nur beim Erwachsenen finde. Ich habe jedoch in allen Adergeflechten, die ich untersuchte, Sandkörper gefunden; das jüngste gehörte einem vierjährigen Kinde an. Auch giebt Luschka an, sie schon bei einem dreijährigen Kinde gesehen zu haben. Allerdings fand ich sie nur sehr spärlich und nach langem Suchen, leichter aber fand ich auf Schnitten die später zu beschreibenden Vorstadien. Nur in der Zirbel fand ich bei Kindern keine Sandkörper.

Lehren nun auch diese Befunde, dass die Bildung des Hirnsandes in den Adergeflechten schon sehr früh beginnen kann und vielleicht regelmässig beginnt, und dass sein zahlreicheres Vorkommen bei Erwachsenen durch Anhäufung der einmal gebildeten Körper erklärt werden kann, so haben mir doch andererseits meine Untersuchungen gezeigt, dass das Alter für die Menge

des Hirnsandes nicht allein maassgebend ist. Dasselbe tritt oft gegen individuelle Schwankungen in seiner Bedeutung zurück, indem sich auch bei jüngeren Individuen manchmal die Sandkörper ebenso zahlreich finden, wie sonst im hohen Alter, und zwar ohne dass man von einer pathologischen Vermehrung, die sich als solche deutlich kennzeichnete, sprechen könnte. Irgend einen Anhaltspunkt für die Ursache dieser Schwankungen habe ich in den Sectionsbefunden nicht auffinden können.

Ueber das pathologische Vorkommen des Hirnsandes findet der Leser das Wichtigste in Virchow's Geschwulstlehre, in dem Abschnitt über das Psammom. Aus seiner Darstellung geht hervor, dass den Häuten des Centralnervensystems in ihrer Gesammtheit das Vermögen zukommt, unter mehr oder weniger ausgesprochen pathologischen Verhältnissen Sandkörper zu bilden, und dass die Psammome rein hyperplastische Bildungen dieser Häute darstellen. Nach dem Erscheinen von Virchow's Geschwulstlehre sind dann immer nur einzelne Fälle Gegenstand einer Untersuchung geworden. Eine Zusammenstellung der meisten dieser Fälle findet sich bei Wiedemann und bei Levy. Aus den einzelnen Beschreibungen, die wiederzugeben meiner Aufgabe fern liegt, ist zu ersehen, dass die Psammome in ihrem Bau allerdings grosse Verschiedenheiten zeigen, und dass alle Uebergänge vorkommen zwischen fast nur zelligem und fast nur fasrigem Aufbau. Die Ausstattung mit Hirnsand jedoch und die Beschränkung ihres Vorkommens auf Hirnhäute und Adergeflechte rechtfertigt die Zusammenfassung dieser Geschwülste unter einen Begriff. Nun ist aber gegen die Aufstellung dieses Begriffs von Seiten Virchow's vielfach der Einwand erhoben worden, dass sich Sandkörper auch in ganz anderen Geschwülsten und in Entzündungsheerden finden. Dieser Einwand, der allerdings schwerwiegend erscheint, wird durch die folgende Beobachtung hinfällig, die ich bei dem Versuche, meine Eintheilung auch auf die pathologisch vorkommenden Sandkörper zu übertragen, machen musste. Glücklicherweise sind die Beschreibungen der Autoren meist sehr genau oder es sind ihnen Abbildungen beigegeben, und ich konnte daraus ein Verhältniss zwischen den Sandkörpern der Psammome und denen anderer Geschwülste erkennen, das dem der Adergeflecht- und der Zirbelkörperchen durchaus entspricht.

So weit es sich zunächst um Hyperplasien dieser Organe handelt, war natürlich dieselbe scharfe Trennung der beiden Formen zu erwarten, die normalerweise zu beobachten ist, und dies fand ich auch bestätigt. Ich habe selbst ein Adergeflecht untersucht, dessen Glomus die von Virchow beschriebene pathologische Vermehrung des Hirnsandes zeigte, die den Uebergang zum Psammom darstellt; die Sandkörper, die in unzähliger Menge vorhanden waren, hatten alle die Charaktere der Adergeflechtkörperchen. — An der Zirbel fand ich sehr häufig pathologische Veränderungen: viele Zirbeln hatten Cysten, in denen sich oft Sandkörper fanden. Dieselben zeigten immer den Bau der Zirbelkörperchen.

In der Dura mater habe ich nur die Formen gefunden, mit denen die Adergeflechte ausgestattet sind, ausserdem unregelmässig geformte Plättchen ohne Schichtung, dagegen niemals Körper, die denen der Zirbel glichen. Damit stimmt es überein, dass ich aus den Beschreibungen der Psammome an der Dura ersehen konnte, dass sich auch hier nur Adergeflechtkörperchen finden. Nur eine Abweichung zeigen die Sandkörper in vielen Geschwülsten von dem normalen Verhalten, nehmlich eine grössere Vermehrung der unverkalkten Schichten und der Kernreihen. Offenbar hält hier die Verkalkung nicht gleichen Schritt mit der Bildung der Schichten, die auch theilweise gleichzeitig in grösserer Zahl zu entstehen scheinen, während im normalen Adergeflecht der Bildungsprozess sehr viel langsamer vor sich geht.

Dagegen gleichen die Sandkörper, die sich in anderen Geschwülsten und in Entzündungsheerden finden, in jeder Beziehung denen der Zirbel. Zwar fehlen mir darüber eigene Untersuchungen vollständig; eine solche war bei einem so seltenen Vorkommniss, über welches nur eine casuistische Literatur besteht, natürlich ausgeschlossen, aber bei der Prüfung der zahlreichen Beschreibungen fand ich meine Vermuthung, dass dieses Verhalten Gesetz sei, ausnahmslos bestätigt. Eine Zusammenstellung der beschriebenen Fälle fand ich in der Literatur nicht vor, und ich will deshalb das Wichtigste im Folgenden hervorheben:

Zunächst hat Ziegler in seinem Lehrbuch neben einem Schnitt durch ein Psammom Sandkörper aus einem entzündeten

Netz und einer Lymphdrüse abgebildet, die vollkommen denen der Zirbel gleichen. — Ebenso beweisend sind für dasselbe Object zwei Bemerkungen Virchow's, die sich in den Würzburger Verhandl. finden. Einmal beschreibt er Sandkörper aus Adhäsionen und bezeichnet den grössten Theil derselben als drusige Formen, wie man sie besonders in der Zirbel fände. Ebenso, wie hier, ist auch sonst vielfach die Bezeichnung „Drusen" für die Körper gebraucht worden, die ich als maulbeerförmig beschrieben habe. Solche Drusen beschreibt dann Virchow auch aus einer Lymphdrüse. — Noch sicherer beweist meine Vermuthung der von Ackermann beschriebene Fall eines Mammacarcinoms mit Sandkörpern. Ackermann sagt, mit Beziehung auf die sonst beschriebenen unverkalkten Hüllen, ausdrücklich, ganz oder theilweise unverkalkte Körper habe er nicht auffinden können. Hier handelte es sich also unzweifelhaft ausschliesslich um den Zirbelkörperchen gleichende Bildungen, und die beigegebene Abbildung bestätigt das noch. — Der in demselben Bande dieses Archivs von Beigel beschriebene Fall eines Cystosarcoms der Bauchhöhle würde meine Vermuthung auch bestätigen, ist aber sehr zweideutig, da sich die Körper nur durch Schwefelsäure verändert haben sollen, welche die Bildung von Fett- und Leucinkrystallen veranlasste, während von Gypsnadeln nichts erwähnt ist. Doch wird der Fall von Marchand zu den papillären Ovarialkystomen gerechnet, von denen er eine ganze Anzahl beschreibt, die fast sämmtlich Sandkörper enthielten. Auch er spricht von drusigen Formen, und in seiner Abbildung zeigen alle Körper die höckrige Oberfläche der Zirbelkörper. Von einer unverkalkten Hülle ist nichts erwähnt. In diesen papillären Ovarialkystomen scheinen die Sandkörper nach der Angabe der Handbücher einen ganz gewöhnlichen Befund zu bilden; sie sind auch noch von anderer Seite beschrieben worden. Ebenso sind mehrere Carcinome des Ovarium mit Sandkörpern beobachtet. Der Sand lag theils zwischen den Krebszellen, theils im Stroma, und es ist von einigen Autoren eine Betheiligung der Krebszellen bei seiner Bildung behauptet worden. Solche Geschwülste haben Waldeyer, Flaischlen, Olshausen und ganz vor Kurzem Neugebauer beschrieben; sie sprechen alle von drusigen und warzigen Formen und geben Abbildungen, die meine Behauptung

zweifellos beweisen. — Allerdings sind die Fälle damit nicht erschöpft, bei mehreren fehlt eine Beschreibung der Sandkörper. Auch mag mir bei dem Mangel zusammenfassender Angaben mancher Fall entgangen sein. Allein ich habe meine Annahme überall nur bestätigt gefunden, und musste mich von ihrer Berechtigung vollständig überzeugen. Unklar geblieben sind mir nur die wenigen Angaben über Geschwülste mit Sand aus der Hirnsubstanz selbst. Die Beschreibungen derselben sind ganz ungenau.

Dagegen habe ich bereits betont, dass sämmtliche beschriebenen Psammome der Häute und Adergeflechte nach den Beschreibungen und Abbildungen ausschliesslich Adergeflechtkörperchen enthielten. Und hier wäre eine Ausnahme sehr wohl erklärlich. Denn so gut, wie in anderen Tumoren, könnten sich natürlich bei der einmal vorhandenen Neigung zur Kalkablagerung auch in wahren Psammomen Kalkkörper bilden, die denen der Zirbel gleichen. Durch die mehrfach beschriebene Erweichung des Centrums waren die Bedingungen dafür sogar ganz ähnliche, wie in manchen der anderen Tumoren. Aber nicht durch ein solches Vorkommniss, sondern nur durch die Ausstattung mit Adergeflechtkörpern charakterisirt sich nach dem Vorhergehenden eine Geschwulst als Psammom im Sinne Virchow's.

Dass schliesslich Sandkörper auch in den peripherischen Nerven vorkommen können, beweist eine Angabe von Weiss, die bei ihren Untersuchungen an peripherischen Nerven Sandkörper in den Nervenhüllen fand, in denen nach ihrer sehr präcisen Beschreibung deutlich Adergeflechtkörperchen zu erkennen sind.

III. Die Entstehung der Sandkörper.

Die Frage nach der Entstehung der Sandkörper ist von den Autoren in so verschiedenem Sinne beantwortet worden, dass die Angaben kaum in Einklang mit einander zu bringen sind, man müsste denn eine Warnung Virchow's, die Entstehung dieser Gebilde nicht einseitig zu erklären, in dem Sinne auffassen, dass man jede Entstehung für möglich hält. Thatsächlich haben das einige der Autoren gethan, aber, wie mir scheinen will, in sehr unberechtigter Weise. Ich kann mich nicht dazu verstehen, für Gebilde von so ausgeprägtem Charakter, wie die Adergeflecht-

körperchen jede Entstehungsweise zuzugeben, auf die überhaupt ein rundes verkalktes Ding entstehen kann. Vielmehr fasse ich die Warnung Virchow's so auf, dass wir nicht verschiedenartige Dinge auf eine und dieselbe Weise erklären dürfen. — Die Angaben der Autoren, die ich der folgenden Darstellung zu Grunde legen muss, beziehen sich zwar zunächst auf die Sandkörper der Psammome, allein nach dem Vorhergehenden bin ich berechtigt, diese den Sandkörpern der Adergeflechte fast ganz gleich zu stellen; einige Autoren haben auch ihre Untersuchungen auf diese ausgedehnt.

Die Frage ist von Virchow dahin formulirt worden, ob die Körper aus Zellen oder aus der Intercellularsubstanz entstehen oder endlich blosse Concretionen darstellen. Er selbst hat diese Frage nicht eingehend geprüft, und spricht nur die Vermuthung aus, dass die leicht isolirbaren Körper weiter nichts, als Concretionen seien. Er begründet seine Ansicht damit, dass Zellen oder Kerne an den Gebilden nirgends wahrzunehmen seien. Dieselbe Ansicht finden wir in der Literatur vor dem Erscheinen seines Werkes ganz allgemein. Meckel erwähnt sogar Kerne, die die Sandkörper umranden, leugnet aber, dass sie eine Rolle bei ihrer Vergrösserung spielen. Von den späteren glaubt Arnold neben anderen Entstehungsweisen auch diese annehmen zu dürfen, während alle übrigen diese Annahme ganz verwerfen oder nichts davon erwähnen. Trotzdem brauchen fast alle Autoren für die Sandkörper die Bezeichnung „Concretionen", aber offenbar, ohne damit etwas über ihre Entstehungsweise vorwegnehmen zu wollen, denn sie beschreiben alle Bildungsweisen, bei denen Zellen betheiligt sind.

Wie weit die Begründung Virchow's zutrifft, geht aus dem Früheren hervor, und dadurch wird auch erklärt, weshalb seine Annahme von den späteren Autoren, die meist nur Psammome untersuchten, ganz fallen gelassen wurde. Für mich dagegen erhebt sich die Frage, ob die Körperchen der Zirbel wirklich einen solchen Ursprung haben, den Virchow als einen gewissermaassen unorganischen bezeichnet. — Zunächst ist an den Zellen der Zirbel, die den Sandkörpern dicht anliegen, keine auffallende Veränderung zu bemerken, die auf ihre Betheiligung bei der Bildung der Körper hinweisen würde. Unverkalkte Körper oder

unverkalkte Theile an ausgebildeten Körpern habe ich ebenfalls nicht auffinden können. Es finden sich nur oft, besonders in der Nähe der ausgebildeten Körper und ebenfalls in Gruppen, zahlreiche kleine homogene Kalkkugeln, die den Centren der Sandkörper gleichen und offenbar den Ausgangspunkt für die Bildung derselben darstellen. Ebenso, wie das Centralkorn, erscheinen aber auch die Schichten sogleich mit Kalk imprägnirt. — Besonders nahe gelegt wird die Annahme einer solchen Bildungsweise durch blosse Ablagerung kalkhaltiger Substanz noch durch die äussere Aehnlichkeit mit unzweifelhaften Concrementen, die durch den beschriebenen Verlauf der Schichtungslinien entsteht. Eine befriedigende Erklärung für dieses eigenthümliche Verhalten habe ich vergeblich gesucht. Der Gedanke lag nahe, dass vielleicht jene kleinen Körperchen, welche die Centren bilden, auch excentrisch mit eingeschlossen würden und den Anlass zur Abweichung der Schichtungslinien von der Kreisform geben könnten. Allein dagegen spricht das allmähliche Abfallen der Erhebungen nach dem Centrum hin. Es mag hier ein mechanisches Verhältniss eine Rolle spielen, das wir nicht kennen.

Um für meine Annahme womöglich einen stricteren Beweis zu gewinnen, habe ich dann noch einen anderen Weg eingeschlagen: Da der Sand in der Zirbel nur beim Menschen vorkommt, so lag es nahe, eine Untersuchung darüber anzustellen, ob sich nicht an den Zirbeln von Thieren auch Strukturunterschiede finden, die auf die Entstehung des Sandes beim Menschen ein Licht werfen. Leider konnte diese Untersuchung nicht mehr zum Abschluss gebracht werden. Immerhin ist die Annahme, dass die Zirbelkörper Concretionen seien, auch ohne positiven Beweis sehr wahrscheinlich, und ich würde diese Annahme selbstverständlich auch auf die Bildungen in Geschwülsten und Entzündungsheerden ausdehnen, die ich mit dem Zirbelsand identificirt habe. Doch ist dabei noch die bereits erwähnte Angabe einiger Autoren zu berücksichtigen, dass in Carcinomen die Geschwulstelemente bei der Bildung der Sandkörper betheiligt sind.

Vorwiegend aus der Intercellularsubstanz gehen diejenigen Körper hervor, die Virchow in seiner ersten Kategorie zusammengefasst hat. Sehr eingehend hat Steudener den Vorgang der Verkalkung an Bindegewebsbündeln beschrieben, ebenso hat sie

Arnold gesehen; Bizzozero lässt dem Vorgang eine Sklerose der Bündel voraufgehen. Auch Ernst beschreibt eine solche Bildung, er nennt die gequollenen Balken hyalin, und lässt darin auch scheinbar runde Körper durch spindelförmige Anschwellungen entstehen. Lewy will sogar in seinem Tumor sämmtliche Sandkörper auf diese Weise entstehen lassen. — Es ist leicht, dieselben Vorgänge am normalen Adergeflecht zu verfolgen: man sieht in bindegewebigen Strängen, deren Streifung sehr zart ist und die ein durchscheinendes, matt glänzendes Aussehen haben, einzelne Kalkkügelchen auftreten, und kann alle Stadien der Kalkimprägnation bis zur Bildung eines homogenen Spiesses verfolgen (Fig. 6). Ich muss jedoch im Weiteren hierauf noch zurückkommen und gehe daher auch hier auf die Frage nicht ein, welche Umwandlung die Bündel vor der Verkalkung erfahren.

So wenig darüber ein Zweifel bestehen kann, dass bei der Bildung der Adergeflechtkörperchen Zellen betheiligt sind, so sehr herrschen wiederum Meinungsverschiedenheiten unter den Autoren über die Natur und die Herkunft dieser Zellen. Von einigen ist ein mehr oder weniger directer Zusammenhang mit den Gefässen behauptet worden: ein ganz directer von denjenigen, welche die runden Körper aus ampullenartigen Erweiterungen und aus Ausstülpungen der Gefässe, die länglichen aus Capillaren durch Verkalkung von Wand und Inhalt entstehen lassen. Die Bildung des normalerweise vorkommenden Hirnsandes haben Cornil und Ranvier so dargestellt; für die Geschwülste beschreibt Schüppel diese Entstehungsweise, und ihm schliesst sich Birch-Hirschfeld an. Ausserdem hat Arnold, der jede Entstehungsweise für möglich hält, auch diese angegeben. Dagegen haben sich Steudener und Lewy vergeblich bemüht, diesen Zusammenhang aufzufinden. Ebenso wenig konnte ihn Neumann bestätigen, und auch die übrigen erwähnen von solchen Befunden nichts. — Da die Psammome so verschiedenen Aufbau zeigen, so kann ich die Möglichkeit einer solchen Entstehung nicht ganz in Abrede stellen. Das Vorhandensein der Gefässschlingen, das aus den Angaben der Autoren jedenfalls hervorgeht, zeigt noch eine weitere Uebereinstimmmung im Bau dieser Geschwülste mit den Adergeflechten, an denen die Gefässschlingen nicht nur in den Plexus, sondern an den verschiedensten Stellen zu finden sind.

Ich habe dieselben sogar an der Zirbelscheide gesehen. Nun habe ich bereits von der Verkalkung der Adergeflechtgefässe gesprochen. Eine vollständig verkalkte Capillare könnte natürlich als ein länglicher Kalkkörper imponiren, obgleich ich so gleichmässig verkalkte Gefässe nie gesehen habe. Ebenso könnte vielleicht eine verkalkte Gefässschlinge, wenn sich ihr Zusammenhang mit dem Gefäss löst, ein rundes Sandkörperchen vortäuschen. Allein mir ist das nie begegnet, ich sah nur Kalkplättchen, die nach der Entkalkung keine Spur einer Schichtung zeigten. Und doch halte ich es für möglich, dass solche Befunde die Autoren zu dem Schlusse veranlasst haben, dass sich hier die Sandkörper bilden, denn eine genaue Beschreibung aller Uebergänge und vor Allem eine Erklärung dafür, wie die Schichtung bei dieser Bildungsweise zu Stande komme, habe ich nirgends gefunden. Und nun ist gar dieser Prozess als der alleinige hingestellt worden, und doch übertreffen die kleinsten Körperchen in ihrem Durchmesser nicht den einer Capillare, und man findet Sandkörper in Adergeflechten, deren Gefässe gar keine Veränderungen zeigen. Ebenso konnten Steudener, Neumann und Lewy an ihren Tumoren gar keinen Anhaltspunkt für eine solche Entstehung gewinnen.

Für ganz unmöglich glaube ich aber die Entstehung aus verkalkten Plexuszotten erklären zu können, die Ernst beschrieben hat. Verkalkung ist hier allerdings sehr häufig, dieselbe kann die ganze Zotte betreffen und das Gefäss zum Verschwinden bringen, aber von einer Schichtung habe ich nach dem Entkalken nie etwas gesehen. Und wenn nach der endgültigen Verkalkung, wie Ernst annimmt, das Epithel entweder abfallen oder im Sandkorn aufgehen würde, so müsste der Sandkörper in den Ventrikel fallen, wo solche nicht beobachtet sind, oder er würde durch eine Lücke des Epithels, das stets nur von einer einfachen Zellenlage gebildet wird, in den Ventrikel hineinhängen. Eine Unterbrechung des Epithels aber habe weder ich an meinen zahlreichen Präparaten, noch einer der Autoren je beobachtet.

Einen weniger innigen Zusammenhang mit den Gefässen hat Müller angegeben. Er beschreibt der Gefässwand anliegende Anhäufungen von kleinen Zellen, zwischen denen eine homogene Substanz auftrete, während sich die Zellen selbst abplatten.

Dann beginne vom Centrum aus die Verkalkung, während in der Peripherie neue Schichten angelagert werden. Auffällig ist bei seiner Darstellung nur die Annahme eines Zusammenhanges mit den Gefässen, denn sonst unterscheidet sie sich kaum von der, welche die meisten Autoren geben. Von geringen Verschiedenheiten abgesehen, welche die Form und Herkunft der Zellen, so wie die Reihenfolge der einzelnen Prozesse betreffen, sind nehmlich die Befunde aller übrigen Autoren durchaus gleichlautend. L. Meyer, Wiedemann, Steudener, Golgi, Arnold, Robin, Bizzozero, Fester, Neumann und Ernst, sowie Ziegler und v. Recklinghausen, sie alle beschreiben, meist allerdings neben anderen Bildungsweisen, eine solche aus Zellen, die sich zu geschichteten Kugeln zusammenlegen. Dazwischen soll eine, verschieden genannte, Substanz auftreten, und früher oder später die Verkalkung vom Centrum aus beginnen. Die Zellen gleichen nach den Beschreibungen den übrigen Geschwulstzellen, meist werden sie als Spindelzellen oder Endothelioidzellen bezeichnet. Golgi fand in einem Fall daneben noch runde Zellen mit ovalem, randständigem Kern. Diese sollen den Ausgangspunkt der Sandkörper bilden, und um sie lagern sich die platten Zellen in concentrischer Schichtung. — Die Substanz, aus der sich der Körper aufbaut, wird von Bizzozero und Anderen als sklerosirtes Bindegewebe bezeichnet, während Arnold von einer colloiden Umwandlung der Zellen spricht, und Ernst eine ähnliche Bildung aus hyalin entarteten Zellen beschreibt. Haeckel dagegen spricht nur von einer bindegewebigen Umhüllung eines verschiedenartigen Kerns, und Fester lässt diese Frage unentschieden.

Gegen die Entstehungweise aus Zellen spricht sich nur Lewy aus; er lässt alle Körper im Bindegewebe entstehen und die Anlagerung von Zellen erst dann erfolgen, wenn die Verkalkung die Peripherie erreicht hat. Mit dieser Deutung steht er aber ganz vereinzelt da; alle anderen Autoren haben angenommen, dass die äussere Schicht dem Wachsthum der Kalkkörper diene, und an den Adergeflechten ist der Beweis dafür sehr leicht zu führen. Man kann an den kernhaltigen Schichten die verschiedensten Stadien der Verkalkung finden, wenn man sich nicht mit der Untersuchung von Schnitten begnügt, die natürlich entkalkt sein müssen.

Gerade die zuletzt wiedergegebene Entstehungsweise ist nur für Psammone beschrieben worden. Ein Versuch von Ernst, seine Untersuchnng auf normale Adergeflechte auszudehnen, verliert seine Bedeutung dadurch, dass er nur die Befunde von einem einzigen Adergeflecht beschreibt, das noch dazu einem Fall von Paralysis agitans entnommen war. Die grossen hyalinen Tropfen, die er hier gefunden hat, waren höchst wahrscheinlich identisch mit den von Haeckel beschriebenen Kugeln, die bei der Cystenbildung vorkommen. Auch Haeckel sah an diesen Verkalkung.

Aus meinen Beobachtungen, zu denen ich nun übergehe, ergiebt sich eine Entstehungsweise der Adergeflechtkörperchen, die in ihrem Wesen mit derjenigen übereinstimmt, welche die letzte Gruppe von Autoren angiebt, wenn auch die verschiedenen Verhältnisse des Adergeflechts und der Geschwülste einige Abweichungen bedingen. Fast jedes Adergeflecht enthält Sandkörper von sehr verschiedener Grösse, und ebenso die verschiedenen Vorstadien, was natürlich die Untersuchung sehr erleichtet. Meine Beobachtungen fand ich an jedem Adergeflechte bestätigt:

Gewöhnlich liegen die Sandkörper in den Adergeflechten in Reihen oder Gruppen. Indem ich ihre Lage möglichst genau zu bestimmen suchte, fand ich, dass sie Lamellen angehören, deren Bau von dem der übrigen, das Adergeflecht zusammensetzenden, erheblich abweicht. Die Mehrzahl der Lamellen ist nehmlich ziemlich breit und besteht aus mehreren Lagen lockeren Bindegewebes mit wenig Zellen und zahlreichen, meist ziemlich grossen Blutgefässen. Dazwischen findet sich oft eine ganz schmale Lamelle, die sich im Gegensatz zu den anderen im Wesentlichen aus Zellen aufbaut. Die Mehrzahl der Zellen ist klein, und besteht aus einem runden oder ovalen Kern und sehr wenig Protoplasma. Dazwischen sieht man in geringen Abständen bedeutend grössere, vollkommen runde Gebilde. Hier und da hat der Schnitt einen Kern getroffen, der in der Peripherie des Körpers liegt, so dass ein Bild entsteht, das einer Fettzelle zu vergleichen wäre, nur besitzt der Kern keinen Hof von Protoplasma, der sich von dem Inhalt der Kugel abgrenzen liesse. Vielfach liegen die Kugeln in grösserer Zahl neben einander, oft sind sie auch einzeln zwischen die kleineren Zellen eingeschaltet, die an den Polen der Kugel oft in mehreren Lagen angehäuft sind (Fig. 7).

Am frischen Object die fraglichen Gebilde zu isoliren und mit Sicherheit zu bestimmen, hat mir grosse Schwierigkeiten bereitet. Der zur Seite gedrängte Kern, der sie am sichersten erkennen liesse, war eben so schwer sichtbar zu machen, wie die Kerne der unverkalkten Hülle. Aus diesem Grunde mancherlei Verwechslungen ausgesetzt, musste ich mich zunächst damit begnügen, nur diejenigen Kugeln mit den beschriebenen zu identificiren, in denen ich schon kleine Kalkkügelchen sah. Das war allerdings nur selten der Fall, aber ich konnte doch sehen, dass die Kugeln in frischem Zustande glänzend, ziemlich stark lichtbrechend, jedoch wieder nicht ganz homogen, sondern bei starker Vergrösserung leicht gekörnt sind, während ich dasselbe Verhalten an Schnitten der Conservirung zugeschrieben hatte.

Dass die beschriebenen Gebilde, die also offenbar Zellen sind, deren Protoplasma durch irgend eine Stoffveränderung zur Quellung gekommen ist, den Ausgangspunkt darstellen für die Bildung von Adergeflechtkörperchen, davon kann man sich an jeder solchen Lamelle überzeugen. Wir finden die Kugeln vielfach von einer Gewebsschicht umhüllt, die in ihrer Peripherie längliche Kerne zeigt und sich in ihrem Verhalten von dem unverkalkten Mantel eines ausgebildeten Sandkörpers in nichts unterscheidet. Fig. 7f stellt ein solches Stadium dar. Der Schnitt hat den Kern der Kugelzelle sehr glücklich getroffen. Zu dem fertigen Bilde eines Sandkörpers fehlt nur noch die Verkalkung des Centrums, die sich in meinen Präparaten durch die Hämatoxylinfärbung bekunden müsste, und thatsächlich enthält die Lamelle viele Körperchen, die aus einem verkalkten Centrum von der Form und Grösse der beschriebenen Zellen und einer unverkalkten Hülle bestehen. Der Kern der Kugelzelle aber ist jetzt, wenn man entkalkt, nicht mehr zu sehen, und ebenso verhält es sich mit den peripherischen Kernen der umhüllenden Schichten nach der Verkalkung. Ob schliesslich auch der Kern die im Weiteren zu analysirende Degeneration erleidet, oder ob er nur durch die Verkalkung unkenntlich wird, ist kaum zu entscheiden. Dass die Kerne desto platter erscheinen, je breiter die Schicht ist, könnte man vielleicht am ungezwungensten als Folge der mechanischen Abplattung erklären; man kann auch manchmal an den entkalkten Schichten noch hie und da ge-

wissermaassen den Schatten eines Kerns erkennen, besonders bei Anwendung von Kernfärbemitteln, die das verkalkte Gewebe ungefärbt lassen.

Das Verhältniss der Körper zur Lamelle ändert sich sehr bald. Schon solche, die nur eine umhüllende Schicht besitzen, zeigen meist nicht mehr an den Polen die Anhäufung der kleinen Zellen, sondern gehen nur noch an einer Stelle mit ihrer äusseren Schicht in die Lamelle über, sie scheinen oft nur auf ihr zu rollen. Und wenn sie sich weiter vergrössern, indem neue Schichten die ersten umhüllen, während die inneren der Verkalkung anheimfallen, lockert sich der Zusammenhang immer mehr; er kann dann bei der Behandlung des Objectes sehr leicht gelöst werden, und wir finden wesentlich die grössten Sandkörper scheinbar frei zwischen den Lamellen. Dabei scheinen die schweren Kalkkörper alle nach der unteren Seite der Lamelle sich zu senken. Nur ist es schwer dieses Verhalten bei dem unregelmässigen Verlauf der Lamellen sicher festzustellen. Dagegen ist es mir gar nicht gelungen, an den Kugelzellen einen Einfluss der Schwerkraft auf die Lage der Kerne festzustellen; das specifische Gewicht des Protoplasma scheint also keine Veränderung zu erfahren.

Wo wir eine Reihe grösserer Sandkörper finden, ist meist die Lamelle für den Bildungsprozess aufgebraucht; einzelne kleinere Sandkörper dagegen lassen in ihrer Umgebung fast stets einige Kugelzellen erkennen, nur ist nicht überall die Anordnung in Lamellen vorhanden. Besonders am Glomus, wo der lamellöse Bau des Adergeflechtes überhaupt wenig ausgesprochen ist, finden wir grössere und kleinere Gruppen von Kugelzellen mit allen späteren Stadien der Sandkörperbildung ohne eine bestimmte Anordnung.

Für die Entscheidung der Frage, wie wir uns die Entstehung der Kugelzelle und der sie umhüllenden Schichten zu denken haben, bieten die Präparate ebenfalls manchen Anhaltspunkt. Bevor die Kugelzelle eine Umhüllung erhält, muss sie eine gewisse, allerdings etwas schwankende Grösse erreichen, und es finden sich in der Lamelle die verschiedensten Grössen bis zu kleinen Kugeln, welche die Grösse der anderen Zellenart nur wenig übertreffen; die Annahme liegt daher nahe, dass die Kugeln aus

den kleinen Zellen durch Quellung des Protoplasma hervorgehen. Dann legen sich die kleinen Zellen, besonders an den Polen, zunächst dicht an die Kugelzelle an. Von ihrem Protoplasma ist wenig zu sehen, nur erscheint manchmal um die Kugel ein Ring, der die Eosinfarbe in der Nuance des Protoplasma trägt. An anderen Objecten erscheint die Schicht breiter und heller, die Kerne platter, und es ist wohl anzunehmen, dass das Protoplasma hier dieselbe Veränderung erfahren hat, wie an der Kugelzelle, wenigstens zeigt die Substanz beider dasselbe Verhalten. Das Auffälligste bei dem Vorgange ist, dass sich die Kerne stets excentrisch stellen. — Dass auch fertige Kugelzellen mit zur Bildung der Schichten aufgebraucht worden können, lässt ihre Anordnung an vielen Stellen vermuthen. Häufiger aber werden neben einander liegende Kugelzellen von einer gemeinsamen Schicht umhüllt. Die daraus resultirenden Formen habe ich beschrieben. Hiervon leicht zu unterscheiden ist die Bildung von Conglomeraten durch gemeinsame Umhüllung mehrerer schon ausgebildeter Sandkörper, deren jeder also schon aus mehreren Schichten besteht.

Auch das wenige Bindegewebe der Lamelle erfährt vielfach eine ähnliche Umwandlung, und es bilden sich darin die beschriebenen länglichen Formen. Verkalkt das ganze Bündel, so entsteht ein freier Spiess, anderen Falls ist er in Bindegewebe eingeschlossen. Dasselbe Bild entsteht aber auch, wenn die platten Zellen, die vielfach den Bündeln aufgelagert sind, eine Schicht bilden, die denen der runden vollkommen gleicht. Daraus können natürlich die verschiedensten Formen hervorgehen, deren Querschnitt sich nicht von dem eines runden Adergeflechtkörpers unterscheidet, und die auch sonst, wenn sie nicht sehr lang ausgezogen sind, nicht von den anderen ovalen Körpern zu trennen sind. Eine scharfe Trennung der von Virchow unterschiedenen Kategorien ist also nicht möglich. Auch erweisen sich alle diese Bildungen, die Kugelzellen sowohl und die Schichten, als auch die durchscheinenden Bündel als aus derselben Substanz bestehend.

Die Aeusserungen über die Substanz der Sandkörper, die sich in der älteren Literatur finden, dürfen offenbar nicht nach den zur Zeit gangbaren Begriffen ausgelegt werden; ein genaueres

Eingehen auf diese Frage lassen auch alle vermissen ausser Ernst, dem letzten Autor, der sich darüber geäussert hat. — Die wichtigsten Eigenthümlichkeiten unserer Substanz habe ich bereits erwähnt: sie ist ziemlich stark lichtbrechend und glänzend, wird durch Säuren und Alkohol nur sehr wenig verändert, und erscheint bei schwachen Vergrösserungen homogen, während sie sich bei starken leicht gekörnt oder gestreift erweist. Dass aber diese Streifung der des Bindegewebes nicht gleich zu setzen ist, wie von Haeckel geschehen ist, dafür spricht schon ihre Zartheit, vor Allem aber wird es bewiesen durch das Verhalten der Substanz gegen Farbstoffe. Sie nimmt ebenso, wie Eosin, auch Pikrocarmin auf, mit besonderer Begierde aber Säurefuchsin. Durch dieses Verhalten zusammen mit den oben genannten Eigenschaften charakterisirt sich die Substanz als das, was v. Recklinghausen Hyalin genannt hat. Allerdings ist sie nicht vollkommen homogen, aber andere hyaline und colloide Körper zeigen bei starken Vergrösserungen dasselbe Verhalten. Dass das Hyalin kein einheitlicher Körper ist, erscheint allerdings nicht zweifelhaft. Nun ist von Ernst eine Methode angegeben worden, um das, was wirklich Hyalin ist, zur Erkennung zu bringen. Wie weit jedoch sein Hyalin mit dem von v. Recklinghausen identisch ist, lässt sich aus seinen bisherigen Veröffentlichungen nicht ersehen. Jedenfalls erweist sich die Substanz der Adergeflechtkörperchen auch als Ernst'sches Hyalin. Die Körper enthalten an gelungenen Präparateu durch die van Gieson'sche Färbung die intensiv granatrothe Färbung, die nach Ernst für Hyalin charakteristisch ist; sie gleichen also auch hierin den Sandkörpern der Psammome, an denen die Reaction zuerst von Ernst gezeigt worden ist. — Die Substanz der Kalkplättchen, welche den Blutgefässen anliegen, färbt sich, auch nach Ernst's eigener Angabe, in viel hellerer Nuance, als die Sandkörper, und doch hat Ernst auch sie als Hyalin angesprochen, obgleich doch die Reaction überhaupt nur auf Nuancenunterschieden beruht. Jedenfalls ist es aber unberechtigt, wegen dieser entfernten Aehnlichkeit im Verhalten der beiden Substanzen auch aus den Kalkplättchen Sandkörper ableiten zu wollen.

Die Zirbelkörperchen geben keine constante Reaction, sie nehmen bald den einen, bald den anderen Farbstoff am meisten

auf. Durch den Mangel der Reaction charakterisirt sich also auch die Substanz der Zirbelkörperchen als verschieden von der der Adergeflechtkörper. Dieselbe ist auch sonst nicht so wählerisch in der Aufnahme von Farbstoffen. Etwas Bestimmtes über sie zu ermitteln, ist mir aber nicht gelungen.

Die Verkalkung vollzieht sich an den Adergeflechtkörpern in der gewöhnlichen Weise. Es treten zunächst feine, stark glänzende Körner auf, die zu kleinen Kügelchen werden, aus deren Vergrösserung und Verschmelzung schliesslich das homogen erscheinende Gebilde entsteht. Was die Kalksalze selbst betrifft, so geben die Autoren an, dass es sich um dieselben Verbindungen handelt, die sich gewöhnlich in verkalktem Gewebe nachweisen lassen. — Zu erwähnen ist noch, dass die Verkalkung mitunter kleine Lücken lässt, die aussehen wie die sogenannten Knochenkörperchen. Besonders häufig bleibt eine solche unverkalkte Stelle im Centrum des Körpers bestehen.

Zusammenfassung.

I. Die Sandkörper der Zirbel sind von denen der Adergeflechte und der Zirbelscheide durchaus zu trennen.

Erstere haben eine sehr feine Schichtung und die Schichtungslinien zeigen meist wellenförmige Erhebungen; letztere setzen sich aus breiteren Schichten zusammen, deren äusserste unverkalkt ist und in ihrer Peripherie einen Kranz von platten Kernen erkennen lässt. Daneben giebt es in den Adergeflechten und der Zirbelscheide noch homogene Kalkspiesse, die dem Bindegewebe angehören.

II. Die Psammome enthalten als hyperplastische Tumoren der Häute des Centralnervensystems nur dieselben Formen von Sandkörpern, wie diese selbst, d. h. die für die Adergeflechte charakteristischen, während die Sandkörper, welche die Autoren in anderen Geschwülsten und in Entzündungsheerden gefunden haben, nach den Beschreibungen mit denen der Zirbel identisch sind.

III. a) In den Zirbelkörperchen haben wir wahrscheinlich blosse Concretionen zu sehen.

b) Die Sandkörper der Adergeflechte entstehen aus Zellen, die hyalin entarten und concentrisch geschichtete Kugeln bilden,

die vom Centrum aus verkalken, bezw. sie entstehen in Bindegewebsbündeln, die eine ähnliche Umwandlung erfahren.

Zum Schluss spreche ich meinem hochverehrten Lehrer, Herrn Prof. Hertwig, für sein freundliches, förderndes Interesse an meiner Arbeit, Herrn Geh.-Rath Virchow für die gütige Ueberlassung des Materials meinen tiefgefühlten Dank aus.

Literatur.

Ackermann, Geschrumpfter Brustdrüsenkrebs mit Sandkörpern. Dieses Archiv. Bd. 45.

Arnold, Ein Beitrag zu der Lehre von dem Bau und der Entwickelung der Psammome. Dieses Archiv. Bd. 52. S. 449.

Beigel, Recidiv eines papillösen Cystosarcoms der Bauchhöhle. Dieses Archiv. Bd. 45.

Birch-Hirschfeld, Realencyklopädie der ges. Heilkunde. Artikel: Psammom.

Bizzozero und Bozzolo, Ueber die primitiven Geschwülste der Dura mater. Wiener med. Jahrbücher. 1874. S. 284.

Ernst, Ueber Psammome. Ziegler's Beiträge zur path. Anat. und allgemeinen Pathologie. Bd. XI.

Fester, Zur Casuistik der Psammome am Centralnervenapparat. Berl. klin. Wochenschrift. 1878. No. 8.

Flaischlen, Ein Fall von Psammocarcinom des Ovarium. Dieses Archiv. Bd. 79.

Golgi, Ueber Bau und Entwickelung des Psammoms. Centralblatt für die med. Wissenschaft. 1870. Referat: Dieses Archiv. Bd. 51.

Haeckel, Beiträge zur normalen und pathologischen Anatomie der Plex. chor. Dieses Archiv. Bd. 16. S. 253.

Levy, Untersuchungen über den Bau und die Entstehung der Concretionen in Psammomen der Dura mater cerebri und der Kalkplättchen der Arachn. spin. Inaug.-Diss. Freiburg 1890.

Luschka, Die Adergeflechte des menschlichen Gehirns. Eine Monographie. Berlin 1855.

Marchand, Beiträge zur Kenntniss der Ovarientumoren. Halle 1879.

Meckel, Mikrogeologie. Berlin 1856.

Meyer (Ludwig), Die Epithelsgranulationen der Arachnoides. Dieses Archiv. Bd. 17.

Müller, Vorläufige Mittheilung über den Bau und die Entwickelung der Hirnsandkörper. Petersburger med. Zeitung. XVI. Heft 3.

Neugebauer, Ueber ein psammöses Carcinom der weiblichen Brustdrüse. Langenbeck's Arch. Bd. 48. 1894.

Neumann, Ueber Sarcome mit endothelioiden Zellen. Arch. der Heilkunde. 1872. Taf. V. Fig. 5 und 6.

Olshausen, Pitha-Billroth's Handbuch der Chirurgie. Krankheiten der Ovarien.

Schüppel, Die Entwickelung des kalkkörperchenhaltigen Sarcoms der Dura mater. Arch. der Heilkunde. X. S. 410. 1869.

Steudener, Zur Kenntniss der Sandgeschwülste. Dieses Archiv. Bd. 50.

Virchow, Die krankhaften Geschwülste. Vorlesungen. Bd. II. S. 106.

Virchow, Würzburger Verhandl. Bd. I. 1850. S. 144. Sandkörper in Adhäsionen.

Virchow, Würzburger Verhandl. Bd. VII. 1856. S. 228. Sandkörper in Lymphdrüsen.

Waldeyer, Arch. für Gynäkologie. Bd. I. S. 276.

Weiss, Ueber endoneurale Wucherungen an den peripherischen Nerven. Dieses Archiv. Bd. 135.

Wiedemann, Ueber die Sandgeschwulst. Zeitschrift für rationelle Medicin. XXIV. 1865. S. 127.

Erklärung der Abbildungen.

Tafel IV. Figur 1—7.

Fig. 1. Mittelgrosse bis kleinste Sandkörper aus der Zirbel. Hartnack Obj. 4. Oc. 2.

Fig. 2. Dieselben Körper, durch Salzsäure entkalkt. Obj. 7. Oc. 2.

Fig. 3. Sandkörper des Adergeflechtes von verschiedenster Grösse. Obj. 4. Oc. 2.

Fig. 4. Dieselben Körper, durch Salzsäure entkalkt. Obj. 7. Oc. 2.

Fig. 5. Schnitte durch Adergeflechtkörper. Hämatoxylin-Eosinfärbung. Obj. 9. Oc. 3.

Fig. 6. Verkalkte und in Verkalkung begriffene bindegewebige Stränge. Obj. 7. Oc. 2.

Fig. 7. Schnitte durch eine Lamelle des Adergeflechtes, in der sich Sandkörper bilden. a—h die verschiedenen Stadien der Sandkörperbildung. (In g zeigt die Verkalkung eine centrale Lücke.) Hämatoxylin-Eosinfärbung. Obj. 9. Oc. 3.

VIII.

Zur epithelialen Abkunft der Naevuszellen.

Von P. G. Unna in Hamburg.

Das am 3. December 1895 ausgegebene Heft dieses Archivs enthält einen Aufsatz von Bauer über „endotheliale Warzen und ihre Beziehungen zum Sarcom“ (Bd. 142. S. 407), in welchem der Verfasser ausführlicher auf meine epitheliale Theorie der weichen Naevi zu sprechen kommt. Er bezieht sich ausdrücklich nicht auf meine grössere Veröffentlichung über den Gegenstand, welche doch bereits im August 1894 in meiner Histopathologie der Haut erschienen ist (das Naevuscapitel nimmt daselbst 21 Druckseiten in Anspruch), sondern auf einen zum Vortrag bestimmten kurzen Auszug aus derselben vom Jahre 1893. Es genügt daher wohl, wenn ich den Leser dieses Archivs auf das betreffende Capitel verweise mit dem Bemerken, dass manche Schwierigkeiten, welche Bauer meiner Theorie der epithelialen Entstehung der Naevuszellen sich entgegenstellen sieht, theils durch die daselbst ausführlich gegebene Entwickelungsgeschichte der weichen Naevi, theils durch die analogen Verhältnisse der ächten, alveolären Carcinome (z. B. Bauer's „Lumina“ der Zellstränge durch Ausfall der losen Epithelien aus den Schnitten; die „rapide“ Umwandlung der Epithelien bei Verlust ihrer Epithelfaserung), erklärt und damit hinfällig geworden sind. Darin allerdings stehen sich unsere Standpunkte noch immer schroff gegenüber, dass ich die Naevuszellen vom Deckepithel und dessen Anhangsorganen ableite, Bauer vom Endothel der Lymphräume, und ich kann für Bauer darin keine Entschuldigung für seine negativen Befunde in der Epithelfrage finden, dass er dieselben nicht dort gesucht hat, wo ich sie seiner Zeit fand und noch immer finde, in den Naevis der Neugebornen und kleinen Kinder. Lieber hätte er seine ganze Arbeit so lange zurückhalten sollen, bis er zum ersten Male die Naevuszellen in einem solchen Falle in ihrer Abschnürung vom Deckepithel überrascht hätte. Ein einziger solcher Fall hätte ihn darüber aufgeklärt, dass seine Annahme über einen endothelialen Ursprung irrthümlich und die daraus abgeleiteten Thesen in Betreff der Sarcome hinfällig sind. Ein Jeder, welcher den ersten Fall derart zur Untersuchung erhält, wird dieselbe gründliche Ideenwandlung erleben. So ist mir vor einigen Tagen aus dem Königsberger pathol. Institut eine Arbeit von Delbanco eingeschickt, welcher auf Grund eines solchen Falles sich zur epithelialen Theorie bekennt. (Die Arbeit wird demnächst in meiner Zeitschrift erscheinen.) Aus derselben ersehe ich, dass auch Lubarsch sich der undankbaren Aufgabe zu widmen für nöthig findet, die endotheliale Theorie, deren Tage gezählt sind, zu stützen. Er sagt: „er habe genügend Fälle von Naevis Neugeborner und jugendlicher Individuen untersucht“. Ich weiss nicht, mit wie vielen Fällen Lubarsch sich Genüge gethan hat, möchte ihm aber zu bedenken geben, dass ich schon über 50 Naevi untersucht hatte, ehe mir der erste, für die Entwickelung beweisende Fall in die Hände fiel, worauf ich dann allerdings in einem Jahre noch 5 Fälle derart sammeln und für mein Naevuscapitel verwerthen konnte. So gebe ich auch die Hoffnung nicht auf, dass Ribbert nach dem ersten, ihm unter die Hände kommenden günstigen Falle einsehen wird, dass die Cohnheim'sche Theorie der versprengten, schlummernden Geschwulstkeime durch keine Thatsache so einfach schön gestützt wird, wie gerade durch die epitheliale Abkunft der Naevuszellen.

Archiv
für
pathologische Anatomie und Physiologie
und für
klinische Medicin.

Bd. 143. (Vierzehnte Folge Bd. III.) Hft. 2.

IX.

Hämatologische Studien.

Von Prof. E. Neumann in Königberg i. Pr.

I. Ueber die Blutbildung bei Fröschen.

Aus dem Barfurth'schen Laboratorium in Dorpat stammt eine Arbeit von Carl Marquis „das Knochenmark der Amphibien in den verschiedenen Jahreszeiten, Inaugural-Dissertation, 1892", welche das Verdienst hat, den in Jahresfrist cyclisch wiederkehrenden Wechsel in der morphologischen Beschaffenheit des Knochenmarks der Frösche und die mit diesen Veränderungen parallel gehenden Schwankungen des Blutbildungsprozesses zum ersten Mal einer eingehenden Prüfung unterworfen zu haben. Die hier mitgetheilten Beobachtungen enthalten nicht nur neue, schwerwiegende Beweise für die hämatopoetische Bedeutung des Knochenmarks, sondern sie verdienen auch in den Discussionen über die feineren Vorgänge bei der Blutkörperchenbildung in diesem Organe Beachtung. Ein kurzes Referat über die Marquis'schen Angaben, welche wenig bekannt geworden zu sein scheinen, möge als Einleitung für die folgende Darstellung meiner eigenen Untersuchungen über denselben Gegenstand dienen, da der Leser hiedurch am leichtesten in den Stand gesetzt wird, sich über die verschiedenen Aufgaben, welche das Thema umfasst, zu orientiren.

Nach Marquis vollzieht sich die Blutbildung bei Fröschen in gesetzmässiger Abhängigkeit vom Wechsel der Jahreszeiten und dem damit verbundenen Wechsel im physiologischen Verhalten der Thiere überhaupt. Im Verlaufe eines jeden Jahres folgt auf eine verhältnissmässig kurze, aber durch eine excessive Thätigkeit des blutbildenden Knochenmarks ausgezeichnete Periode eine lange Ruhepause, während welcher die Hämatopoesis vollständig sistirt ist. Dem entsprechend präsentirt sich das Knochenmark unter verschiedenen und typischen Erscheinungsformen. In der Ruhepause, welche mit dem Spätsommer beginnend, während des Winterschlafes und auch im Frühjahre bis über die Laichzeit hinaus fortdauert, findet sich typisches Fettmark, in der Periode lebhafter hämatopoetischer Thätigkeit lymphoides Mark. Die Uebergangsperioden, in welchen das Mark seinen Charakter wechselt und in welchen die Wiederaufnahme, bezw. das Erlöschen seiner Function zu beobachten war, fielen bei den Dorpater Fröschen in den Mai, bezw. Juli, jedoch schien bemerkenswerther Weise ein vollständiger Parallelismus zwischen anatomischer Umbildung und physiologischer Function nicht zu existiren, denn erst nachdem im Frühjahre der schon längere Zeit vorher eingeleitete Uebergang zum lymphoiden Mark zur vollständigen Ausbildung gekommen war, traten die Zeichen einer Blutbildung hervor, um dann in überraschend kurzer Zeit, innerhalb 1½ Wochen ihren Höhepunkt zu erreichen und nach weiteren 1½—2 Wochen wiederum abzunehmen; andererseits nahm, wie aus Marquis' Angaben hervorgeht, der Prozess der Blutbildung im August noch seinen Fortgang, als der lymphoide Zustand des Marks bereits wieder durch Fettaufnahme in das Gewebe vollständig beseitigt war.

Die Frage, welchen Einfluss die im Frühjahre eintretende lymphoide Umwandlung des Marks auf die morphologische Constitution des Blutes und die Regeneration desselben hat, beantwortet Marquis dahin, dass es sich dabei lediglich um eine Production rother Blutzellen im Knochenmark handelt. Eine Betheiligung dieses Organes an der Leukocytenbildung stellt er in Abrede, denn obwohl er ebenfalls im Frühjahr eine sehr bedeutende Vermehrung der leukocytären Elemente im circulirenden Blute beobachtete, so glaubt er doch dem Knochenmark aus

dem Grunde keine Bedeutung für diese Erscheinung beimessen zu dürfen, weil die bedeutendste Steigerung der Zahl der weissen Blutkörperchen bereits zu einer Zeit (im Mai) auftrat, wo „das Knochenmark noch lange nicht den ausgesprochen lymphoiden Charakter an sich trug". Positiver Angaben über die Quelle der erwähnten Leukocytenvermehrung enthält er sich und weist nur auf die Möglichkeit einer Ableitung derselben aus den perivasculären Lymphräumen, bezw. Lymphgefässen oder aus den lymphoiden Lagern der Darmwandung hin. Um so bestimmter spricht sich Marquis über die Neubildung der Erythrocyten im Knochenmark aus, er nimmt hier entschieden Stellung gegen die in alter und neuer Zeit verfochtene Annahme, dass die rothen Blutzellen einer progressiven Entwickelung und Hämoglobinaufnahme von Leukocyten ihre Entstehung verdanken; unter den zahlreichen charakteristischen Merkmalen, welche letztere von den Jugendformen der rothen Blutkörperchen scharf unterscheiden, werden besonders ihre amöboide Beschaffenheit und ihre Farblosigkeit hervorgehoben. Welche Bedeutung den im Knochenmark sich anhäufenden lymphoiden Zellen für die Blutregeneration zukommt, bleibt dabei unaufgeklärt; unabhängig von denselben im Blute der Knochenmarkgefässe, namentlich der venösen Capillaren, auftretende Zellen sollen vielmehr den Ausgangspunkt für die Erythrocytenbildung darstellen und zwar werden diese Zellen von ihm identificirt mit denjenigen Elementen des Froschblutes, deren genaue Kenntniss wir einer ausgezeichneten Arbeit Hayem's[1]) verdanken und die bereits von diesem Autor als Bildungsstufen rother Blutkörper, als Hämatoblasten bezeichnet wurden, während spätere Forscher, die Berechtigung dieser Auffassung leugnend, meistens den älteren Namen der „Spindelzellen" oder den neueren der „Blutplättchen" vorgezogen haben. Diese nach Marquis hochbedeutsamen Elemente fand er in der Regenerationsperiode des Froschblutes in grosser Zahl, vermisste sie in der langen Ruhepause; ihr erstes Erscheinen fiel in die Mitte des Mai und, nachdem ihre Menge nach wenigen Wochen den Höhe-

[1]) Hayem, Recherches sur l'évolution des Hématies dans le sang de l'homme et des vertébrés. II. Sang des vertébrés à globules rouges nucléés. Arch. de Physiol. norm. et path. 1879. p. 201. — Vergl. auch Hayem, Du sang et de ses altérations anatomiques. Paris 1889.

punkt erreicht hatte, verminderte sich allmählich ihre Zahl, um im August bereits wieder völlig zu verschwinden; ausser im Markblute wurden die Elemente einmal auch im Blute des Herzens in reichlicher Menge constatirt. Die von Marquis gegebene Beschreibung der fraglichen Elemente stimmt im Wesentlichen mit den Angaben Hayem's überein, bemerkenswerth ist jedoch, dass er im Gegensatz zu diesem Forscher meint, dass selbst die kleinsten und am wenigsten entwickelten Formen derselben hämoglobinhaltig seien.

Während sich nun aber Hayem, dessen Untersuchungen sich fast ausschliesslich auf das in der allgemeinen Circulation befindliche Blut beziehen, eines bestimmten Ausspruchs über den Ursprung seiner Hämatoblasten enthält, glaubt Marquis eine Entstehung derselben aus dem Endothel der venösen Knochenmarkscapillaren nachweisen zu können, indem er behauptet, dass beide Elemente eine auffallende morphologische Aehnlichkeit hätten; um über den Hämoglobingehalt der Endothelien zu urtheilen, genügten ihm allerdings seine Fixirungsmethoden nicht. Von einer proliferirenden Thätigkeit der zu Hämatoblasten werdenden Endothelzellen wird nichts berichtet, auch liessen sich sowohl an den jüngeren spindelförmigen, als auch an weiter in der Entwickelung vorgeschrittenen, schon oval abgerundeten und hämoglobinreicheren Vorstufen der rothen Blutzellen nur spärliche Mitosen erkennen, der Verfasser ist daher der Meinung, dass „im Verhältniss zur massenhaften Production von Spindeln (aus dem Endothel) mit nachfolgender directer Entwickelung zu rothen Blutköperchen die mitotische Theilung als eine Erscheinung von mehr nebensächlicher Bedeutung für die Zellenwucherung aufgefasst werden muss, da die producirten Tochterzellen ganz gewaltig an Zahl hinter den älteren Spindelelemeten zurückstehen". Leider bleibt man hiernach über den Modus der „massenhaften Production der Spindeln" immer noch im Unklaren.

Schon der Umstaud, dass allen eben angeführten Aufstellungen, zu welchen Marquis bei seinen Erörterungen gelangt, abweichende Ansichten anderer Forscher auf diesem Gebiete gegenüberstehen, musste zu einer weiteren Prüfung seiner Angaben auffordern, es lässt sich aber auch nicht leugnen, dass

gerade das Froschknochenmark wegen seines in bestimmten Zeiträumen zwischen Ruhe und lebhafter Thätigkeit wechselnden Verhaltens ein besonders günstiges Object darzubieten scheint, von welchem sich wohl am ersten eine befriedigende Antwort auf viele, die Blutbildung betreffenden strittigen Fragen erwarten lässt. Ich hatte demselben meine Aufmerksamkeit bereits zugewandt, ehe mir die Dissertation von Marquis bekannt wurde, die ersten Beobachtungsreihen, über welche mir Notizen nebst Präparaten vorliegen, datiren aus dem Frühjahr 1891 und ich habe den Gegenstand seitdem in allen folgenden Jahren verfolgt, so dass ich über ein recht grosses Beobachtungsmaterial verfüge, welches mir wenigstens über manche Punkte ein sicheres Urtheil gestattet, wenn ich auch nicht behaupten will, dass ich alle Schwierigkeiten der Untersuchung mit wünschenswerthem Erfolg überwunden zu haben und zu einem definitiven Abschluss gelangt zu sein glaube.

1. Der physiologische Wechsel der Beschaffenheit des Markgewebes.

Zur Untersuchung standen mir frisch eingefangene Frösche nicht nur aus allen Jahreszeiten, sondern auch fast aus jedem Monat des Jahres zur Verfügung; vergleichsweise wurden auch Frösche, die kürzere oder längere Zeit im Laboratorium des Instituts verweilt hatten und die während der Sommermonate öfters auch mit Nahrung versehen wurden, benutzt. Selbstverständlich liessen sich gewisse, nicht unerhebliche zeitliche Differenzen im Ablauf der verschiedenen Phasen der Umbildung des Knochenmarks bei den beiden heimischen Froschspecies, Rana temporanea und Rana esculenta, erwarten; ich habe es der Einheitlichkeit der Untersuchung wegen vorgezogen, lediglich die Verhältnisse bei Rana temporanea zu untersuchen, welche zudem wegen der grösseren Dünnheit und Elasticität ihrer Knochen technisch gewisse Vortheile für die Gewinnung guter Präparate von dem Knochenmark und dem in seinen Gefässen enthaltenen Blute darbietet; auch die Marquis'schen Angaben beziehen sich auf diese Species.

Schon durch die makroskopische Betrachtung liess sich das typisch wechselnde Verhalten des Marks leicht erkennen. Eine

buttergelbe Farbe, die nur bei etwas stärkerer Gefässinjection in ein röthliches Gelb übergeht, charakterisirt das Fettmark, in dessen mikroskopischem Bilde dicht zusammengedrängte, mit farblosem Fett erfüllte, grosse Fettzellen prävaliren; hat sich eine lymphoide Beschaffenheit ausgebildet, so erscheint das Mark in Folge der starken Blutfüllung der Gefässe, namentlich des Netzes der venösen Capillaren dunkelroth und nimmt gleichzeitig durch das reichliche Auftreten einer schleimigen Substanz zwischen den lymphoiden Zellen eine ausgesprochen gallertige, viscide Beschaffenheit an, nur selten, und immer nur unter pathologischen Verhältnissen, nehmlich nach langer Gefangenschaft und Nahrungsentziehung, erscheint das Mark in Gestalt eines farblosen, grauen Gallertfadens [1]). Eine makroskopisch auffällige, schwarze Pigmentirung, wie sie für den Diaphysentheil des Marks bei dem Wasserfrosche die Regel ist, kommt bei Rana temporanea nicht vor, nur in wenigen Fällen fand ich mikroskopisch einige ramificirte Pigmentzellen eingeschlossen.

Soweit meine Untersuchungen reichen, vollzieht sich die Metamorphose des Marks in sämmtlichen grösseren Röhrenknochen gleichzeitig und sie bieten in Folge dessen stets einen übereinstimmenden Zustand dar, während, wie ich früher nachgewiesen habe [2]), die Knochen des Menschen und der Säugethiere successive in bestimmter Reihenfolge von den Markveränderungen, welche die physiologische Entwickelung oder Krankheiten bedingen, betroffen werden. Dagegen besteht, wie Marquis bereits hervorgehoben, für die Ausbreitung der Veränderungen in den einzelnen Knochen ein bestimmtes Gesetz, indem der lymphoide Zustand von den Epiphysen her und von der Oberfläche des Markcylinders gegen die Mitte hin vorschreitet und bei der Rückkehr des Fettmarks sich in entgegengesetzter Richtung auf die Peripherie wiederum zurückzieht.

Um eine feste Basis für die Beurtheilung des Einflusses,

[1]) Wenn Marquis von einem „durch kreideweisse Farbe ausgezeichneten Charakter“ des lymphoiden Marks spricht, so weiss ich diese Angabe nicht zu deuten, da ich etwas Derartiges nie wahrgenommen habe.

[2]) E. Neumann, Das Gesetz der Verbreitung des gelben und des rothen Marks in den Extremitätenknochen. Centralbl. f. d. med. Wissensch. 1882. S. 311.

welchen die veränderte Constitution des Knochenmarks auf die in verschiedenen Jahreszeiten gleichfalls wechselnde Beschaffenheit des Blutes ausübt, zu gewinnen, habe ich mich bemüht, die Zeitperiode, in welche der Umbau des Marks fällt, genauer festzustellen. Die Marquis'schen Angaben beziehen sich, wie es scheint, nur auf einen Jahrescyclus, meine Beobachtungen sind für die Jahre 1893, 1894, 1895 systematisch durchgeführt worden. Im Allgemeinen führten dieselben zu einer Bestätigung dessen, was Marquis beobachtet; das war von vornherein zu erwarten wegen der wenig verschiedenen klimatischen Verhältnisse, unter denen wir arbeiteten. Jedoch muss ich constatiren, dass die im Frühjahr auftretende Periode des schleimig-lymphoiden Zustandes des Marks thatsächlich von noch geringerer Dauer ist, als aus Marquis' Beobachtungen hervorzugehen scheint, indem sich nicht nur häufig mehrere Wochen über die Copulationszeit hinaus das im Mark aufgespeicherte Fett in ansehnlicher, durch gelbe Färbung sich documentirender Menge erhält, sondern auch sehr bald, nachdem die Frösche wieder die erste Nahrung aufgenommen haben, auf's Neue ein sich schnell steigernder Fettansatz ausbildet, es ist mir sogar zweifelhaft geworden, ob regelmässig ein rein lymphoides Zwischenstadium zu Stande kommt und ob nicht vielmehr unter Umständen eine vollständige Resorption des Winterfettes unterbleibt. So habe ich z. B. in diesem Jahre, wo die Brunst Mitte April stattfand, noch am Ende dieses Monats bei Fröschen, in deren Darm noch keine Speise gelangt war, ein sehr fettreiches, nur zum Theil lymphoid umgewandeltes Mark gefunden und schon in der Mitte des Mai zeigte sich bei frisch eingefangenen Exemplaren, dass in Folge der inzwischen erfolgten Nahrungsaufnahme eine vollständige Restitution des Fettgehaltes stattgefunden und der Charakter des reinen ausgebildeten Fettmarks hervorgetreten war, der sich auch in der Folge erhielt. Aehnlich waren die Verhältnisse im Jahre 1893, wo sich bei manchen Fröschen, die Anfang April inter copulationem eingefangen waren und Ende dieses Monats getödtet wurden, bei noch vollständig leerem Magen ansehnliche Reste von Fett in dem übrigens lymphoid entarteten Mark vorfanden und in dem folgenden Jahre 1894 habe ich von der Mitte des Mai ab bei den meisten Thieren

die nunmehr ihrem Nahrungsbedürfniss genügt hatten und einen ausserordentlich stark gefüllten Magen und Darm zu zeigen pflegten, bereits eine vollständige Mästung des Marks notiren können.

Wie schnell die Fettablagerung im Mark der Nahrungsaufnahme folgt, zeigte sich sehr deutlich bei Fröschen, die während der Laichzeit im April 1895 in's Laboratorium gelangt und daselbst zuerst im Zustande der Nahrungsabstinenz geblieben waren, dann von den ersten Tagen des Mai ab mit Regenwürmern gefüttert wurden; der Erfolg war, dass schon nach 10—12 Tagen das Mark fettstrotzend wurde. Schwieriger ist es, die Umstände anzugeben, welche auf den früheren oder späteren Eintritt und auf den mehr oder weniger schnellen Fortschritt des Prozesses der lymphoiden Umbildung des Fettmarks von Einfluss sind, hier zeigen sich bei Thieren, die unter gleichen Verhältnissen zur Beobachtung kamen, bedeutende individuelle Verschiedenheiten. So war z. B. es nicht selten, dass von 2 copulirenden Fröschen der eine ein rein lymphoides, der andere ein von Fettzellen reichlich durchsetztes, lymphoid-fettiges Mark besass, ohne dass (worauf ich speciell achtete) das Geschlecht bei dieser Differenz entscheidend gewesen wäre, und auch nach der Copulation schwankte meist während des ganzen April der Befund eben so wohl bei Fröschen, die in der Gefangenschaft gelaicht hatten als bei denen, welche sich bis dahin im Freien aufgehalten hatten. Es steht dieses Verhalten des Knochenmarks bei Fröschen in bemerkenswerthem Gegensatz zu dem, was man an den bekannten Fettkörpern der Genitaldrüsen dieser Thiere beobachtet. Das in ihnen enthaltene Fett zeigt constant schon viel früher eine starke Reduction, welche meist schon im März bis zu einem fast vollständigen Schwunde sich entwickelt hat, so dass die einzelnen Lappen in zarte, durch starke Blutfüllung ihrer Gefässe geröthete Fäden umgewandelt erscheinen. Es scheint somit, dass auch für die Frösche dasselbe Gesetz gilt, wie für den Fettschwund bei Menschen im Zustande der Inanition, dass nehmlich das im Knochenmark enthaltene Fett der Resorption am hartnäckigsten Widerstand leistet. Uebrigens geht die mit der Nahrungsaufnahme wieder eintretende Fettanfüllung der genannten Organe

des Frosches ebenso rapide vor sich, als die fettige Restitution des Marks.

Auf eine andere Analogie mit der Atrophie menschlichen Fettgewebes sei ferner deshalb hier hingewiesen, weil sich hienach mit grosser Sicherheit die Perioden der Resorption und der Deposition des Fettes beim Frosche unterscheiden lassen. Bei ersterer nehmen die sich verkleinernden Fetttropfen nehmlich regelmässig einen blassgelben oder (bei weiterem Fortschritt des Prozesses) gesättigt goldgelben Farbenton an[1]), während das neu abgelagerte Fett unter dem Mikroskop farblos erscheint.

2. Die physiologische Blutregeneration im Frühsommer.

Wie schon angeführt, ist Marquis durch seine Untersuchungen zu dem Resultat gelangt, dass in dem lymphoid umgewandelten Mark eine Production neuer farbiger Blutzellen stattfindet und dass dieselbe mit dem Auftreten gewisser spindelförmiger Zellen als Vorstufen der Blutkörper beginnt; nur in

[1]) Ob hiebei eine Zunahme des dem Fette anhaftenden Farbstoffs anzunehmen ist, ist mir zweifelhaft. Auch ohne diese Voraussetzung liesse sich die Erscheinung erklären, da die mit der Abnahme des Volumens im einzelnen Fetttropfen eintretende Concentration des Farbstoffs in schnellerer Progression vorschreitet, als die Abnahme des Durchmessers; in einem Fetttropfen, dessen Durchmesser z. B. erst auf die Hälfte reducirt wurde, ist die Concentration bereits die 8fache geworden und diese würde also erst bei einem Durchmesser von $\frac{1}{8}$ ebenso farblos erscheinen als der ursprüngliche grosse Fetttropfen. Eine eigenthümliche Erscheinung bieten die ihres Fettes beraubten Zellen der Fettkörper insofern dar, als in ihnen kleine Kügelchen, Stäbchen, gekrümmte Fäden oder keulenförmige Gebilde von der rothen Farbe des Hämatoidin oder Bilirubin auftreten, welche auch bei Zusatz von Schwefelsäure denselben charakteristischen Farbenwechsel eingehen, wie diese Farbstoffe. Ich kann nur annehmen, dass es sich hier um das nach vollständiger Aufsaugung des Fettes isolirt zurückgebliebene specifische Pigment desselben handelt. Aehnliches erwähnt bereits Toldt in seinem Aufsatz „Beiträge zur Histologie und Physiologie des Fettgewebes“ (Wiener Akad. Sitzungsberichte. 62. Abth. II. 1870); von den Zellen des atrophischen Fettkörpers der Frühlingsfrösche heisst es daselbst: „Die meisten dieser Fettgewebszellen enthalten an einer Stelle des Zellkörpers ein intensiv gelb tingirtes Fetttröpfchen, oder wenn das Fett ganz geschwunden ist, einige kleine gelbe Krümelchen“.

dem Zeitraume von der vollständigen Ausbildung des lymphoiden Zustandes bis zur vollzogenen Rückkehr in den Zustand des Fettmarks und etwas darüber hinaus sollen die bezeichneten Elemente, sowie alle ihre Entwickelung zu rothen Blutzellen kennzeichnenden Formen im Knochenmark und, aus demselben hervortretend, auch im circulirenden Blute vorhanden sein. Ich bedauere, erklären zu müssen, dass in dieser Beziehung der Dorpater Untersucher, wenigstens hinsichtlich der Spindelzellen, einem Irrthum verfallen ist, welcher auch auf seine weiteren Schlussfolgerungen nicht ohne Einfluss geblieben ist. Der Grund des Irrthums liegt unzweifelhaft darin, dass er die Vorschriften, welche Hayem für die Untersuchung seiner „Hämatoblasten" gegeben hat, ausser Acht lassend, zur Herstellung von frischen Knochenmarks- und Blutpräparaten nur die physiologische Kochsalzlösung (0,6 pCt.), bezw. eine Bizzozero'sche Methylviolett-Kochsalzlösung anwandte, Mittel, welche zur Conservirung und Fixirung der äusserst empfindlichen und leicht zerstörbaren Spindeln durchaus unzureichend sind.

Es ist nicht schwer, sich zu überzeugen, dass Hayem (l. c.) vollständig Recht hat mit seiner Aussage, dass die in Rede stehenden spindelförmigen Zellen einen constanten Bestandtheil des circulirenden Froschblutes in jeder Jahreszeit bilden, wie auch später von anderen Beobachtern angegeben worden ist. Ich habe mich bei der Nachforschung nach diesen Gebilden hauptsächlich folgender Zusatzflüssigkeiten bedient: des Max Schultze'schen Jodserum, der Pacini'schen Sublimatlösung in der von Hayem angegebenen Modification (Chlornatrium 1, schwefelsaures Natron 5, Sublimat ½, Aq. 200) und der 1procentigen Osmiumlösung. Alle 3 sind von Hayem empfohlen worden, um die Blutelemente in ihren natürlichen Verhältnissen zu conserviren und ich kann dieser Empfehlung nur beipflichten; in Bezug auf die Spindeln führen sie, auf das frisch entleerte Herzblut angewandt, übereinstimmend stets zu einem positiven Ergebniss. Ebenso gelingt es constant an durchsichtigen, noch lebenden Geweben (das sehr zarte Mesogastrium ist für die Untersuchung vielleicht am meisten geeignet) dieselben Elemente innerhalb der Gefässe aufzufinden.

Wenn ich somit auch in Abrede stellen muss, dass das Auftreten von Spindelzellen im Blute mit den Veränderungen,

welche das Knochenmark im Frühjahr erleidet, im Zusammenhange steht und die mit demselben einhergehende Blutregeneration einleitet, sowie auch, dass mit dem Erlöschen dieser Thätigkeit die Spindeln wieder aus dem Blute verschwinden, so kann ich trotzdem Marquis darin beistimmen, dass diese Elemente bei der Blutbildung eine wichtige Rolle spielen, indem dieselben nehmlich im Anschlusse an die besprochenen Vorgänge im Mark eine Entwickelung zu rothen Blutzellen durchmachen, während in allen anderen Jahreszeiten von einer solchen Umbildung nichts wahrzunehmen ist, sie erweisen sich also in der That in einer bestimmt begrenzten Zeitperiode im Sinne Hayem's als Hämatoblasten[1]). Die hohe physiologische Bedeutung, welche diesen Gebilden von Hayem, als er uns zuerst mit ihren charakteristischen Eigenschaften bekannt machte, zugeschrieben wurde und die mit Unrecht später von fast allen Untersuchern bestritten worden ist, existirt unzweifelhaft und ich halte es um so mehr für erforderlich, hier auf eine kurze Beschreibung derselben einzugehen, als die Angaben der Autoren keineswegs in allen Punkten übereinstimmen; ich beschränke mich hierbei auf diejenigen Verhältnisse, welche für die erwähnte physiologische Bestimmung der Gebilde von Interesse sind.

Was zunächst ihre Form betrifft, so giebt der Name „Spindelzellen" jedenfalls nur eine sehr unvollkommene Vorstellung von derselben; unter den vielen Formen, unter denen sie auftreten, ist die einer richtigen Spindel mit überall kreisförmigem Querschnitt kaum als die vorherrschende zu bezeichnen, häufiger besitzen sie einen etwas abgeplatteten Körper, welcher entweder auf der einen Seite abgerundet, auf der anderen konisch zugespitzt erscheint, so dass eine Birn- oder Mandelform entsteht, oder auf beiden Seiten in eine kürzere oder längere Spitze ausgezogen erscheint; in diesem letzteren Falle erscheint der optische Längsschnitt zwar auch spindelförmig, aber die Spindel ist bei Drehungen um die Längsaxe von wechselnder Breite. Als eigent-

[1]) Wenn ich im Folgenden diesen Ausdruck vermeide und bei der Benennung „Spindelzellen" bleibe, so geschieht dies, weil jener Name vielfach gemissbraucht wurde für sehr heterogene Dinge, der letztere dagegen eindeutig ist.

lich typische Form muss ich jedoch die einer ovalären, flachen Scheibe mit centraler, dem Kern entsprechender Hervortreibung der beiden Oberflächen betrachten, diese Formationen bieten das Bild einer Spindel natürlich nur in der Profilansicht dar, d. h. wenn sie ihren Rand dem Beobachter zukehren. Ueber die Mitte der Spindel sieht man hier der Länge nach einen Streifen verlaufen, dem Rande entsprechend. Bei einer in rollender Bewegung befindlichen „Spindel" dieser Art ist leicht, sich über die Verhältnisse, die auch bereits von Hayem richtig gewürdigt sind, zu vergewissern. Wir sehen also, dass die Spindelzelle gewöhnlich einer Form zustrebt, welche sich durch ihre grosse Uebereinstimmung mit der typischen Form der ausgebildeten rothen Froschblutkörperchen auszeichnet; als hauptsächlichsten Unterschied möchte ich das viel variablere Verhältniss zwischen Längen- und Breitendurchmesser namhaft machen, es giebt kurze und breite Spindelzellen neben langen schmalen in allen Uebergängen; nur selten nähert sich die Scheibe durch starke Verkürzung des Längsdurchmessers der Kreisform („Forme arrondie" Hayem's).

Dass die Grösse der Spindelzellen gleichfalls schwankt, wurde von allen Beobachtern bemerkt, und es lässt sich ein Normalmaass nur approximativ angeben, wenn man sich an die im circulirenden Blute befindlichen Elemente, wie sie sich daselbst während der langen Blutbildungspause vorfinden, hält; die ungefähr gleichmässige Grösse, welche hier bei ihnen zu beobachten ist, deutet darauf hin, dass sie sämmtlich eine bestimmte Stufe der Entwickelung erreicht haben, auf der sie stehen geblieben sind. Ihre Länge beträgt etwa $\frac{1}{2}$—$\frac{2}{3}$, die Breite $\frac{1}{3}$—$\frac{1}{2}$ des entsprechenden Durchmessers der fertigen rothen Blutkörper. Eine bestimmtere Fixirung der Dimensionen durch Zahlenangaben ist wegen der selbst unter den angegebenen Verhältnissen immer noch beträchtlichen Breite der Schwankung misslich und ein solcher Versuch wird vollends in solchen Perioden, wo die Blutbildung in Fluss kommt, illusorisch. Von grösserem Interesse erschien es mir, festzustellen, ob etwa bei dem Vergleiche mit dem Blute anderer Thiere, welche, ebenso wie der Frosch, kernhaltige rothe Blutkörper und Spindelzellen besitzen, sich ein annähernd constantes Grössenverhältniss zwischen diesen

beiden Formelementen herausstellen würde, wie es die von Hayem ausgesprochene und auch von mir getheilte Ansicht von der genetischen Beziehung beider zu einander erwarten liess. Die folgende Tabelle, welche ich grossentheils nach Hayem's Messungen zusammengestellt habe (die wenigen hinzugefügten Daten sind besonders bezeichnet), zeigt, dass die Vermuthung nicht ganz unbegründet ist.

Thierspecies	Rothe Blutkörper		Spindelzellen	
	Länge	Breite	Länge	Breite
	μ	μ	μ	μ
Falke	12,25	7,6	7,8	4,6
Reiher	13,58	8,68	7	5
Taube	14,7 [1])	6,5	8,5 [2])	4
Storch	14,9	8,20	8	5
Eidechse . . .	15,75	9,10	9	5,10
Schildkröte . .	21,19	12,46	10,36	6,10
Kröte	21,79	15,89	14 [3])	5,2
Grasfrosch . . .	22,0	15,0	12—14	8—10
Wasserfrosch . .	24,30	16,30		
Triton	31	21,50	12—20	14
Proteus	58 [4])	35	19—26 [5])	10—12

Zu mehrfachen Discussionen hat die von Hayem aufgestellte Behauptung geführt, dass seine spindelförmigen Hämatoblasten bereits vermöge eines geringen Hämoglobingehaltes eine gelbliche Farbe besitzen, zwar gilt dies nach Hayem nur für die in der Entwickelung weiter vorgeschrittenen Elemente, die übrigen nennt er „complétement incolores". Andere Untersucher haben überhaupt an ihnen keine Färbung wahrnehmen können, so bezeichnen sie z. B. Eberth und Schimmelbusch [6]) schlechtweg als farblos. Es scheint mir, dass diese Streitfrage erheblich an Interesse verliert, wenn es sich, wie im Folgenden zu zeigen versucht werden soll, herausstellt, dass die Bestimmung der Spindelzellen in der Aufnahme oder Production von Hämoglobin

[1]) Nach Schäfer's Histologie. 1. Aufl. S. 16.

[2]) Nach Luzet, Étude sur la régéneration du sang après saignée chez les oiseaux. Archives de Phys. norm. et pathol. 1891. p. 455.

[3]) Eigene Beobachtung.

[4]) Schäfer, a. a. O.

[5]) Eigene Beobachtung.

[6]) Eberth und Schimmelbusch, Die Thrombose nach Versuchen und Leichenbefunden. 1888. S. 70.

und in ihrer Entwickelung zu rothen Blutzellen zu suchen ist; denn von diesem Gesichtspunkt aus erscheint es von untergeordneter Bedeutung, ob sie bereits auf einer bestimmten Entwickelungsstufe hämoglobinhaltig sind, bezw. ob sie sämmtlich in demselben Entwickelungsstadium hämoglobinhaltig werden. Ich meinerseits muss mich aber denen anschliessen, welche an den genannten Elementen, vorausgesetzt, dass man die Zeit der Blutregeneration unberücksichtigt lässt, keine deutliche Farbe erkennen können, selbst wenn sie in grösseren Haufen zusammenliegen; auch an den in Pacini-Hayem'scher Flüssigkeit hergestellten Präparaten, die letzterer zu diesem Zwecke rühmt, hatte ich einen negativen Befund. Jedenfalls ist Marquis' Angabe, dass sämmtliche Spindelzellen hämoglobingelb seien, zurück zu weisen, seine mangelhafte Methode zur Untersuchung frischer Blutpräparate (s. o.) hat ihn offenbar verhindert, die typischen, sich leicht zersetzenden Spindeln als solche zu erkennen und gerade diese sind es, die farblos sind; was er gesehen hat, sind nur die bei der Blutbildung auftretenden, vorgeschrittenen Entwickelungsformen, die allerdings ihren Hämoglobingehalt deutlich durch ihre Farbe verrathen.

Dass die Spindeln relativ grosse, immer ihre ganze Breite einnehmende Kerne von länglicher Form einschliessen, wird allgemein angegeben; über den Bau des Kerns differiren jedoch die Aussagen. Hayem bemerkte in Jodserumpräparaten im Innern des Kerns feine Granulationen, welche in ziemlich regelmässiger Anordnung Längsstreifen bilden, in der Sublimatmischung wurde eine kommaähnliche Form der Körnchen sichtbar und es trat zugleich bisweilen ein meist einfacher Nucleolus auf; ebenso brachten Behandlung mit dünnen Jodjodkaliumlösungen und mit Osmiumlösungen einen Nucleolus in dem aufquellenden und sich aufhellenden Kern zum Vorschein. Auch von mehreren anderen Autoren sind Längsstreifen und Nucleolen als Attribute des Kerns erwähnt; eine etwas genauere Beschreibung der Kernstruktur der Spindeln finde ich jedoch nur bei Luzet[1]) und Deckhuyzen[2]). Ersterer, der allerdings seine Beobachtungen

[1]) Luzet, l. c.

[2]) Deckhuyzen, Ueber das Blut der Amphibien. Verhandl. d. Anat. Gesellsch. zu Wien. 1892. S. 90.

nur an den Spindeln der Vögel (Tauben) machte, sah an Trockenpräparaten des Bluts, die nach einer von Hayem angegebenen Methode durch Osmiumdämpfe fixirt und mit Methylenblau gefärbt worden, ein aus Chromatinfäden zusammengesetztes Reticulum, dessen Maschen in charakteristischer Weise rautenförmig („losangiques") und dessen Knoten viereckig („quadrangulaires") waren, Deckhuyzen dagegen beschreibt an seinen mit unseren Spindeln jedenfalls identischen „Thrombocyten" (ältere Formen) und „Thromboblasten" (jüngere Formen) als hervorstechendes Merkmal die Anwesenheit der sog. „Mitochrome" im Kerne, d. h. streifen- oder schleifenförmige Chromatinanhäufungen, mit kleinen unregelmässigen Verdickungen gewöhnlich in der Längendimension des Kerns verlaufend. Von der Existenz eines Nucleolus berichten beide genannte Autoren nichts, Deckhuyzen scheint sogar den Mangel desselben als wichtiges Unterscheidungszeichen gegenüber den „Erythrocyten" und „Erythroblasten", d. h. ausgebildeten und jungen rothen Blutzellen, welche eine von den „Thrombocyten" und „Thromboblasten" ganz verschiedene Entwickelungsreihe darstellen sollen, zu betrachten, da in letzteren Nucleolen nachzuweisen sind. Ferner sei erwähnt, dass Loewit[1]), welcher in den Spindelzellen keine besondere Zellspecies erblickt, sondern der Ansicht ist, dass sowohl weisse als rothe Blutkörperchen das Bild einer Spindelform geben können, aus dem Salamanderblut 2 Spindelzellen abbildet, von denen die eine den nach Loewit für die Leukocyten charakteristischen, die andere einen differenten, den rothen Blutzellen zukommenden Kernbau erkennen lässt, obwohl weitere Unterschiede ihnen zu fehlen scheinen: man erblickt in dem einen Bilde (Taf. II Fig. 51 a. a. O.) feine, zum Theil unter einander zusammenhängende Fäden, welche von 2 grösseren, Nucleolen ähnlichen Chromatinklümpchen ausstrahlen, in dem anderen (Fig. 55) ein gröberes, ziemlich dichtes Balkenwerk ohne Nucleolen oder klümpchenartige Chromatinanhäufungen; der Unterschied ist um so auffälliger, als beide Präparate nach derselben Methode (Pikrin, Kochsalz, Jod, Hämatoxylin) hergestellt waren. Da kaum zu bezweifeln ist,

[1]) Loewit, Neubildung und Zerfall weisser Blutkörperchen. Sitzungsber. der Wiener Akad. der Wissensch. Bd. 92. Abth. III. S. 67. 1885.

dass beide Objecte in die Kategorie der Hayem'schen Hämatoblasten, der hier in Rede stehenden Spindelzellen gehören, so läge es hiernach nahe, anzunehmen, dass die Struktur des Kerns dieser Bildungen in einem gewissen Grade variabel ist. Schliesslich gehört hierher eine Angabe von H. F. Müller[1]), welcher die Spindelelemente für Zellen sui generis erklärt und einen Zusammenhang derselben sowohl mit den rothen, als mit den weissen Blutkörperchen zurückweist; er beschreibt nach Trockenpräparaten ihren Kern als oblong und den grössten Theil der Zelle einnehmend; und in ihrem Innern soll sich „ein System feiner, stellenweise etwas dickerer, feinzackig begrenzter Stränge als ein feinstes, auch bei der stärksten Vergrösserung nicht sicher aufzulösendes Netzwerk" befinden; die von ihm gegebene Abbildung (a. a. O. Taf. V Fig. 37) zeigt die Zelle selbst stark deformirt und bereits mit einer Nachbarzelle verklebt.

Wie sich aus dieser Zusammenstellung der bisherigen Beobachtungen ergiebt, können die Kerne der Spindelzellen ein sehr verschiedenes Aussehen darbieten; inwieweit dabei präformirte Strukturverschiedenheiten, inwieweit die Verschiedenheit der angewandten Untersuchungsmethoden von Einfluss ist, ist um so schwerer zu entscheiden, als die Beobachtung der Elemente unter ihren natürlichen Existenzbedingungen, d. h. innerhalb der Gefässe, einen Einblick in die Kernstruktur nicht gestattet; kaum gelingt es hier, sich überhaupt von der Anwesenheit eines Kernes in ihrem Innern zu überzeugen. Aus den Gefässen entleert, bedürfen sie aber einer Behandlung mit mehr oder weniger eingreifenden Reagentien, wenn sie nicht sofort der von Hayem beschriebenen Veränderung, welche sie in kurzer Zeit fast unkenntlich macht, verfallen sollen, worauf ich sogleich zurückkomme. Unser Urtheil darüber, welches dieser Reagentien den präformirten Bau des Kerns der Spindelzellen am wenigsten alterirt, wird wesentlich von unseren Erfahrungen über das Verhalten derselben den Kernen anderer Zellen gegenüber abhängen, doch ist eine sichere Controle nicht möglich. Nach meinen Beobachtungen glaube ich zunächst nicht daran zweifeln zu dürfen, dass der

[1]) H. F. Müller, Zur Frage der Blutbildung. Sitzungsber. der Wiener Akad. der Wissensch. Bd. 98. Abth. III. S. 219. 1889.

von Hayem u. A. erwähnte Längsstreifen im Kern kein Kunstprodukt ist, da ich ihn in gleicher Weise bei Behandlung von Blut mit Jodserum, wie mit Osmiumsäure und mit Pacini-Hayem'scher Flüssigkeit habe constatiren können; ich halte ihn für einen durch seine Dicke ausgezeichneten Balken eines im Innern des Kerne befindlichen Chromatingerüstes, denn Präparate aus letzterer Flüssigkeit, unter dem Deckglase mit einer essigsauren Vesuvinlösung gefärbt, liessen erkennen, dass von dem axialen (übrigens meist nach dem Rande des Kerns verschobenen) Balken zarte Chromatinfäden ausstrahlen, die mehrfach sich unter einander verbindend ein feines Netzwerk mit schmalen langen Maschen bilden, im Verlaufe dieser Fäden und an den Knotenpunkten des Netzes sind Verdickungen kaum wahrnehmbar; der erwähnte dickere Längsbalken, der bisweilen auch aus zwei parallel neben einander gelagerten Fäden zusammengesetzt erschien, und die ebenfalls longitudinal ausgezogenen Maschen geben dem Reticulum ein einigermaassen charakteristisches Aussehen anderen Kernformationen gegenüber. Am meisten dürfte die von Deckhuyzen (a. a. O.) gegebene Beschreibung mit meiner Beobachtung zusammentreffen, weniger die Angaben von Luzet, Loewit und H. F. Müller.

Die Existenz eines ächten Nucleolus in dem Kerne der Spindeln möchte ich in Abrede stellen, zwar habe ich eine ähnliche Bildung auch vielfach auftreten sehen, namentlich an Osmiumpräparaten, dies war aber immer nur dann der Fall, wenn der Kern gleichzeitig zu einem hellen, transparenten Bläschen aufgequollen war, in dem weder der erwähnte Längsstreifen, noch fadenförmige Ausstrahlungen desselben kenntlich geblieben waren. Es dürfte sich dabei also wahrscheinlich um ein aus der zerstörten Chromatinsubstanz hervorgegangenes Kunstprodukt handeln, wie ich auch die aus den Kernen der rothen Blutzellen mehrfach [zuerst von Ranvier[1]), neuerdings von Deckhuyzen a. a. O.] beschriebenen Nucleolen, die ich ebenfalls kenne, nicht für präformirt halte.

Zur weiteren Charakteristik der Spindelzellen dient die,

[1]) Ranvier, Traité technique d'Histologie. Ranvier benutzte Drittelalkohol, durch welchen, wie er selbst sagt, die Kerne „mehr oder weniger aufgebläht" wurden.

wenn auch nicht constante, so doch meistens zu beobachtende Anwesenheit von einem oder mehreren kleinen, stark glänzenden, farblosen Körnchen, die meistens an den Polen der Zellen in nächster Nähe des Kerns ihre Lage haben. Ueber ihre Natur vermag ich eben so wenig wie frühere Untersucher auszusagen; Hayem, der sie bereits erwähnt, meint, sie wären „de nature vitelline“ (Dotterkörnchen), also fettartige Produkte, eine deutliche Schwärzung derselben durch Osmiumsäure habe ich nicht eintreten sehen. Abgesehen von diesen Körnchen ist übrigens die Zellsubstanz durchaus homogen und von einem scharf gezeichneten, zarten, glatten Contour, der an eine Membran erinnert, eingefasst.

Eine der sonderbarsten Eigenschaften, welche die Spindelzellen auszeichnet, und durch welche sie sich von allen anderen morphologischen Elementen des Blutes, wie behauptet worden ist, in specifischer Weise unterscheiden sollen, besteht in den schnell eintretenden und sehr eingreifenden Veränderungen, die sie alsbald nach der Entleerung aus den Gefässen erleiden, während sie innerhalb der Gefässe, wie ich mich überzeugt habe, selbst während mehrerer Tage nach der Tödtung der Thiere intact bleiben. Bei der Wichtigkeit, welche diese grosse Hinfälligkeit der Spindelzellen für die späteren Erörterungen hat, bin ich genöthigt, bei derselben etwas zu verweilen. Hayem hat das Verdienst, auf sie aufmerksam gemacht und sie in exactester Weise beschrieben zu haben; er giebt an, dass die Spindelzellen sehr bald zu kleineren oder grösseren Haufen zusammenfliessen, in welchen die Umrisse der einzelnen Zellen vollständig verschwunden, und auch die Kerne nach einiger Zeit undeutlich geworden sind, dass ferner im Umfange dieser Haufen die rothen Blutzellen sich rosettenartig gruppiren und die verschiedensten Deformationen und Abschnürungen an ihnen zu beobachten sind. Ueber das Zustandekommen dieser Veränderungen gab ihm die Verfolgung des Schicksals vereinzelt liegender Spindelzellen, welche von dem ersten Moment der Herstellung des Präparates an 1—2 Tage lang fortgesetzt wurde, Aufschluss, hier liess sich constatiren, dass ihr Körper innerhalb der ersten Stunden seine Form ändert, und unter Bildung von Knospen („bourgeons“) und hellen Bläschen unregelmässig, eckig, verschwommen („in-

distinct") wird, wobei der häufig Einschnürungen und Theilungen zeigende Kern bald an den Rand tritt und frei hervorragt, bald wieder in der Mitte erscheint; durch die Retraction feiner, anfänglich unsichtbarer, von den einzelnen Körpern ausstrahlender Gerinnungsfäden würden dieselben alsdann einander genähert und zu kleineren oder grösseren Plaques vereinigt; auch die in der Nachbarschaft befindlichen rothen Blutzellen sollen durch dieselbe mechanische Kraft herangezogen und rosettenartig in der Peripherie der central gelegenen Zellhaufen angeordnet, gleichzeitig aber in Folge der Wirkung der sich an sie anheftenden oder sie umschnürenden Fäden deformirt und fragmentirt werden. Einen Theil dieser offenbar auf sehr sorgfältiger Beobachtung beruhenden Angaben hatte übrigens, was Hayem übersehen zu haben scheint, bereits 2 Jahre früher Stricker[1]) veröffentlicht; dieser Forscher nahm wahr, dass gewisse, im frischen Froschblute spindelförmige Elemente nach wenigen Minuten zu „Sphären oder unregelmässigen Klümpchen" sich umgestalteten, dass, wie bei amöboiden Zellen, die äussere Begrenzung und die Vertheilung der Substanz um den Kern beständig schwankte, wobei der Contour des letzteren häufig eine oder mehrere Unterbrechungen zeigte, so dass sein „Innenkörper" mit dem umgebenden Protoplasma in Verbindung trat und durch diese Bruchpforten bald ein Theil des „Innenkörpers" nach aussen hervortrat, bald umgekehrt das Protoplasma in den Kern hineingezogen wurde und in letzterem Falle ein sog. „nackter Kern" zu Stande kam. Von einem Zusammenhang dieser Vorgänge mit dem sich entwickelnden Gerinnungsprozess finden wir bei Stricker nichts, wohl aber kennt er die offenbar mit Hayem's, aus Confluenz der Spindelzellen entstandenen Plaques übereinstimmenden „Kernhaufen", von denen er angiebt, dass sie dieselben wechselvollen Erscheinungen, wenn auch undeutlicher, erkennen lassen; der Ursprung dieser Kernhaufen wird nicht erörtert.

Trotz der in manchen Punkten frappanten Aehnlichkeit der von beiden Beobachtern gegebenen Beschreibung sind sie, was die Deutung der Beobachtung betrifft, zu sehr divergirenden Auffassungen gelangt. Stricker erblickt in den Veränderungen

[1]) Stricker, Beobachtungen über die Entstehung des Zellkerns. Wiener Akad. Sitzungsber. Bd. 76. Abth. III. 1877.

eine vitale Action des Protoplasma der Zellen und eines in dem Kern enthaltenen, in ihm gleichsam eingekapselten Protoplasma, Hayem nimmt ein passives Verhalten der Zellen mit Bildung eines schleimigen oder colloiden Produktes an und spricht denselben geradezu jede Fähigkeit zu amöboiden Bewegungen ab.

Was ich in dieser Hinsicht mit Sicherheit beobachten konnte ist Folgendes: 1) Das spindelförmige Körperchen zieht sich unter Verkürzung seines Längendurchmessers sehr bald zu einem kugligen oder etwas unregelmässigen Klümpchen zusammen, wie Stricker angiebt, und wird dabei zugleich etwas stärker glänzend, sein Aussehen gewinnt dadurch so sehr Aehnlichkeit mit den kleinsten, stets gleichzeitig im Präparate vorhandenen Leukocyten, dass es sehr schwierig oder selbst unmöglich ist, beide nunmehr zu unterscheiden. Um diese Beobachtung zu machen, ist schnelle Herstellung des Präparats und schnelle Einstellung des Mikroskops unerlässlich, aus diesem Grunde gelingt es bei einem jeden Objecte auch immer nur an wenigen, bisweilen nur an einem einzigen Spindelkörperchen den Vorgang zu beobachten, die übrigen haben sich mittlerweile bereits verändert und sind mehr oder weniger unkenntlich geworden. 2) Behält man ein in der beschriebenen Art umgestaltetes Körperchen im Gesicht, so sieht man, dass es bereits nach einigen Minuten blasser und weniger scharf contourirt erscheint, nach kurzer Zeit treten sodann die Umrisse eines runden, etwas granulirten Kerns hervor und die umgebende Substanz erscheint als eine spärliche, hyaline Umhüllung des Kerns, an deren Peripherie kleinste, tropfenartige, ebenfalls hyaline Gebilde haften, auf dem wechselnden Spiel dieser den Rand bildenden Tröpfchen, die immer schnell wieder verschwinden und durch andere ersetzt werden, beruht die beständige Formveränderung der Körperchen und die bald centrale, bald excentrische Lage des Kerns, an welchen letzteren ich auch Einschnürungen gesehen habe. Ein vollständiges Freiwerden der Kerne, mag dasselbe nun nach Stricker auf einem Hineingezogenwerden der hyalinen Substanz in das Kerninnere oder nach Hayem auf ihrer Auflösung in der umgebenden Flüssigkeit beruhen, habe ich nicht constatiren können. Als bestes Mittel zur Sichtbarmachung der hyalinen Substanz in ihren verschiedenen Formen und zu ihrer Fixirung in einem

bestimmten Stadium erprobte ich den Zusatz einer Lugol'schen Jodjodkalilösung, welche die jeweiligen Umrisse scharf hervorhebt (von Hayem bereits zur Darstellung des ersten feinen Fibrinnetzes benutzt). 3) Sehr leicht zu constatiren ist ferner der Befund von kleinen Gruppen oder grösseren Haufen von Kernen von derselben Grösse und derselben Granulirung, wie die Kerne isolirt liegender Spindelzellen, gemeinsam umhüllt von derselben, an der Peripherie Tröpfchen bildenden hyalinen Substanz; dass diese „Kernhaufen" immer aus einer entsprechenden Zahl von typischen Spindelzellen hervorgehen und andere zellige Elemente bei ihrer Entstehung nicht betheiligt sind, ist mir zweifelhaft geblieben[1]). 3) Die Deformationen der im Umfange dieser Zellhaufen sich gruppirenden rothen Blutkörperchen bestanden theils in circulären Einschnürungen derselben mit Faltenbildungen der Zellmembran, wobei die beiden Theile bisweilen vollständig ihren Zusammenhang zu verlieren scheinen, theils in einer Art Corrosion, es zeigten sich kleinere oder grössere, von concaven Bogenlinien begrenzte Ausschnitte am Rande der Körperchen, Defecte; ich konnte jedoch feststellen, dass diese anscheinend verstümmelten, durchgeschnürten oder defecten rothen Blutzellen, wenn sie sich aus der Umgebung der Kernhaufen loslösten, wieder ihre normale Gestalt und Grösse annahmen. Eben so wenig kommt ein Zerfall der Kerne in den zusammengesinterten, central gelegenen Zellen zu Stande, wie Eberth und Schimmelbusch (a. a. O. S. 72) behauptet haben, Jodjodkalilösung markirt ihre Umrisse, auch wenn sie ohne diesen Zusatz durch ihre Blässe nicht mehr deutlich zu erkennen sind.

In Betreff der von Stricker aufgeworfenen Frage nach der vitalen Contractilität der Spindelzellen, muss ich somit sagen, dass meine Beobachtungen mir keine bestimmten Beweise hiefür geliefert haben; die sehr auffälligen Verunstaltungen der benachbarten rothen Blutzellen zeigen jedenfalls, dass bei den beschriebenen Vorgängen gewisse mechanische Einwirkungen, mögen dieselben nur von einer aus den Spindelzellen hervorquellenden Substanz oder von den in der Blutflüssigkeit sich bildenden

[1]) Auch Hayem bildet auf seiner Taf. II Fig. 1 die sich im ersten Stadium zusammenhäufenden Zellen in abgerundeter Form, nicht als Spindeln ab, „hématoblastes encore peu altérés", wie er sagt.

LIBRARY OF THE UNIVERSITY OF

Fibrinfäden herrühren, eine wichtige Rolle spielen. Es scheint mir denkbar, dass dieselben mechanischen Kräfte auch einen Theil der von Stricker an den Kernen beobachteten Veränderungen erklären könnten. Uebrigens sei bemerkt, dass neuerdings Deckhuyzen (a. a. O.) bei Untersuchungen des Blutes in 0,8procentiger Kochsalzlösung an den hier ihre spindelförmige Gestalt beibehaltenden Zellen ein allerdings nur unbedeutendes Schwanken der äusseren Form beobachtete, welches er im Sinne Stricker's auf amöboide Bewegungsfähigkeit bezieht.

Was nun die in der Literatur schon oft erörterte, für unsere Aufgabe besonders bedeutungsvolle Frage nach der Stellung, welche unsere Spindelzellen zu den übrigen Formelementen des Blutes einnehmen, betrifft, so kann es zunächst unerörtert bleiben, ob jenen den anderen farblosen Zellen des Blutes gegenüber eine selbständige Existenz zukommt oder ob sie mit letzteren in eine und dieselbe Entwickelungsreihe gehören; uns liegt es hier ob, den Beweis für die bereits oben ausgesprochene, der gewöhnlichen Annahme widersprechende Behauptung, dass sie sich zu rothen Blutzellen entwickeln können, beizubringen. Schon bevor Hayem durch seine umfassenden Untersuchungen diese Ansicht hinsichtlich der von ihm zuerst richtig gekennzeichneten Gebilde zu begründen suchte, waren ähnlich lautende Angaben gemacht worden, die sich jedoch kaum in dieser Angelegenheit verwerthen lassen. Ich erinnere an die Publicationen von Recklinghausen[1]), Schklarewski[2]) und Golubew[3]). Der erstere beobachtete, dass, wenn Froschblut in einer feuchten Kammer unter gewissen, von ihm nicht näher bezeichneten Bedingungen aufbewahrt wurde, nach 3—4 Tagen spindelförmige, farblose Zellen auftraten, von denen er angiebt, dass sie sich unter Annahme elliptischer Formen und Hämoglobinfärbung im Laufe von 11—21 Tagen zu rothen Blutzellen weiter entwickeln. Eine Controle dieser Beobachtung von anderer Seite hat bisher, so

[1]) Recklinghausen, Ueber die Erzeugung von rothen Blutkörperchen. Archiv f. mikr. Anat. II. 137.

[2]) Schklarewski, Beitr. z. Histogenese des Bluts. Centralbl. f. d. med. Wissensch. 1867. S. 865.

[3]) Golubew, Sitzungsber. der Wiener Akad. Bd. 68. Abth. III. S. 555. 1868.

weit mir bekannt, nicht stattgefunden und dürfte auch schwer ausführbar sein, da die von Recklinghausen gegebene Beschreibung seines Verfahrens hiezu nicht genügend ist, doch kann es kaum zweifelhaft sein, dass, worauf schon Hayem hingewiesen hat, von einer Identificirung dieser, erst nach einigen Tagen im Blute sich zeigenden Spindelzellen mit unseren im circulirenden Blute von vornherein vorhandenen und durch ihre dem Austritte aus den Gefässen fast unmittelbar folgende Zersetzung ausgezeichneten, spindelförmigen Blutzellen nicht die Rede sein kann, man müsste dann annehmen, dass sie in dem Züchtungsapparat nicht nur nach einiger Zeit wieder auferstehen, sondern auch, mit neuer Lebenskraft begabt, eine Stufe der Ausbildung zu erreichen im Stande sind, welche ihnen innerhalb des Organismus selbst für gewöhnlich versagt ist. Aus Schklarewski's Mittheilung, welche sich ebenfalls grossentheils auf Untersuchungen mit dem Recklinghausen'schen Züchtungsapparat bezieht, ist nur zu entnehmen, dass er „feinkörnige", „grobkörnige" und „homogene" Spindelzellen im Froschblut gesehen hat, eine Umwandlung derselben in rothe Blutzellen wird jedoch nicht behauptet, vielmehr die überraschende Angabe gemacht, dass diese Zellen „entweder durch Sprossenbildung aus farblosen Blutzellen oder durch eigenthümliche Umwandlung der rothen Blutkörperchen" entstehen, Beweis genug, dass der Verfasser es mit allerhand Kunst- oder Zersetzungsprodukten zu thun gehabt hat. Golubew ferner, der unter Rollett's Leitung arbeitete, hat zwar das Verdienst, zuerst die richtigen Spindelzellen des Froschbluts im Innern der Gefässe lebender Gewebe gesehen und beschrieben zu haben; seine Studien über die Entstehung von rothen Blutzellen scheint er aber lediglich wiederum an „gezüchtetem" Blute, also an einem aus dem angeführten Grunde für die Beobachtung der Metamorphosen jener Zellen unbrauchbar gewordenen Objecte gemacht zu haben; von der Nothwendigkeit, dieselben durch gewisse Reagentien zu fixiren, um ihre verschiedenen Entwickelungsstadien kennen zu lernen, war ihm nichts bekannt, erst durch Hayem's Arbeiten hat sich dies als unerlässliches Hülfsmittel bei derartigen Untersuchungen ergeben.

Dass letzterer selbst mit seiner bestimmten Behauptung,

die Spindelzellen seien Hämatoblasten, d. h. Vorstufen rother Blutzellen, wenig Beifall gefunden hat, wurde bereits erwähnt. Schon Bizzozero[1]) erhob, als er 3 Jahre später diesen „neuen" Formbestandtheil des Blutes und dessen Beziehungen zur Blutgerinnung auf's Neue beschrieb und ihn auch sofort mit dem neuen Namen der „Blutplättchen" bezeichnete, Widerspruch gegen Hayem's Ansicht und ihm folgten Eberth und Schimmelbusch[2]), H. F. Müller[3]), Mondino und Sala[4]), Deckhuyzen[5]), während Loewit[6]), welcher, wie oben gesagt, 2 durch differenten Kernbau sich unterscheidende Arten von Spindelzellen annimmt, wenigstens die eine derselben in die Entwickelungsreihe der rothen Blutzellen stellt. Zu Gunsten Hayem's haben sich von den mir bekannten Autoren nur Luzet[7]) und Marquis ausgesprochen.

Dieser geringe Erfolg der Hayem'schen Publication erklärt sich, wie ich glaube, zum Theil daraus, dass die in einem vorangegangenen Aufsatz desselben Verfassers[8]) aufgestellte Theorie von der Entstehung der kernlosen Blutzellen der Menschen und der Säugethiere aus gewissen, von ihm ebenfalls als Hämatoblasten bezeichneten, kleinen, farblosen, scheibenförmigen Gebilden,

[1]) Bizzozero, Ueber einen neuen Formbestandtheil des Blutes und dessen Rolle bei der Thrombose und der Blutgerinnung. Dieses Archiv. Bd. 90. 1882. — Centralbl. f. d. med. Wissensch. 1882. No. 2. — D'un nouvel élément morphologique du sang et de son importance dans la thrombose et dans la coagulation. Archives Italiennes de Biologie. Tome I, II. 1882. Tome III. 1883. — Di un nuovo elemento morfol. del sangue et della sua importanza nella thrombose et nella coagulazione. Milano 1883.

[2]) Eberth und Schimmelbusch, a. a. O. 1888.

[3]) H. F. Müller, a. a. O. 1889.

[4]) Mondino et Sala, Production du plaquettes dans le sang du vertébrés ovipares. Archives Italiennes de Biologie. Tome XII. p. 297. 1889.

[5]) Deckhuyzen, a. a. O. 1892.

[6]) Loewit, a. a. O. 1885 und Ueber die Bildung rother und weisser Blutkörperchen. Sitzungsber. der Wiener Akad. Bd. 88. Abth. III. S. 14 und 28. (Sep.-Abdr.) 1883.

[7]) Luzet, l. c.

[8]) Hayem, Recherches sur l'évolution du hématies dans le sang de l'homme et des vertébrés. Archives de Physiol. norm. et pathol. 1878. p. 692.

welche den schon von früheren Untersuchern, namentlich von Max Schultze[1]) beschriebenen „Körnchenbildungen“ des Blutes entsprechen, und die Parallelisirung dieser Bildungen mit den kernhaltigen Spindelzellen als frühester Entwickelungsstufe der rothen Blutzellen niederer Wirbelthiere einem wohl berechtigten Misstrauen begegnen musste. Niemand zwar konnte verkennen, dass Hayem einen wichtigen Fortschritt dadurch angebahnt, dass er durch Anwendung geeigneter Untersuchungsmethoden jene „Körnchenbildungen“ in ihrer präformirten Gestalt und ihren besonderen Eigenthümlichkeiten kennen lehrte[2]), seine Bemühungen jedoch, dieselben als „Hämatoblasten“ zur Geltung zu bringen, konnten mit der Existenz wirklicher embryonaler Blutzellen im Knochenmark des Menschen und der Säugethiere nicht in Einklang gebracht werden und die hieraus sich ergebenden Bedenken gegen Hayem's Lehre, soweit sie die genannten Thierklassen betrifft — ich habe sie selbst an mehreren Orten als unhaltbar bezeichnet[3]) — blieben jedenfalls nicht ohne Einfluss auf die skeptische Aufnahme, die seine wichtigen Angaben über die Entwickelungsgeschichte der kernhaltigen rothen Blutkörperchen bei den niederen Wirbelthieren fanden. Vorzugsweise freilich war es aber wohl ein anderer Umstand, welcher diejenigen, welche diese letzteren Angaben einer Controle unterwarfen, irre zu führen geeignet war; Hayem's Untersuchungen hatten nehmlich insofern eine wesentliche Lücke, als bei ihnen der Einfluss der Jahreszeiten auf die wechselnde Constitution des Froschbluts nicht genügend berücksichtigt worden war, nur beiläufig finden sich einige darauf bezügliche Notizen, aus welchen hinreichend her-

[1]) Max Schultze, Archiv f. mikr. Anat. I. S. 1.

[2]) Ich bemerke bei dieser Gelegenheit, dass es auf einem Missverständniss beruht, wenn Bizzozero (l. c.) meint, ich hätte, als ich in meinem Aufsatze über „Blutregeneration und Blutbildung“ in der Zeitschr. f. klin. Med. Bd. III, 1889, die Deutung der Hayem'schen Plättchen des Säugethierblutes als Hämatoblasten bekämpfte, gleichzeitig die Präexistenz derselben in Zweifel gezogen; nur die von Hayem beschriebenen „Mittelformen zwischen seinen Hämatoblasten und den rothen Blutkörperchen“ habe ich nicht als präformirte Gebilde anerkannt.

[3]) E. Neumann, a. a. O. — Zeitschr. für klin. Med. a. a. O. — Ueber die Entwickelung rother Blutkörperchen im Knochenmark. Dieses Archiv. Bd. 119. 1890.

vorgeht, dass Hayem auf dieses Moment keinen besonderen Werth gelegt hat, und man möchte fast vermuthen, dass ihm gerade diejenige Zeitperiode, welche den besten Beweis für die Richtigkeit seiner Darstellung liefert, nehmlich die des Frühjahrs und der ersten Sommermonate, entgangen ist, wenigstens wird des in dieser Zeit stattfindenden plötzlichen und massenhaften Auftretens der von ihm gesuchten Zwischenglieder („formes intermédiaires") zwischen den leicht veränderlichen, hinfälligen Spindelzellen und den stabilen, ausgebildeten, rothen Blutkörpern nicht gedacht, vielmehr heisst es „on trouverait probablement, que vers le fin de l'été en Août et Septembre, comme je l'ai vu chez quelques grenouilles les hématoblastes intermédiaires et persistents sont plus nombreux qu'aux autres époques" (l. c. p. 240) und weiterhin „dans quelques cas et particuliérement chez des individus, qui ne sont pas en parfait état (à la suite d'un long jeune par exemple) ou à certaines époques de l'année (été, automne) on aperçoit cà et là des éléments particuliers qui ne sont ni les hématoblastes vulnerables que nous avons décrits, ni les hématies adultes et qui peuvent étre considérés comme des types de passage; ces formes rares à l'état normale, lorsque la rénovation du sang se fait lentement et par une transformation probablement assez brusque des hématoblastes en hématies deviennent très abondant pendant la réparation du sang qui suit une perte sanguine" (l. c. p. 243)[1]). Demnach hat Hayem die Hauptstütze für seine Lehre in seinen Experimenten über die Blutregeneration nach Blutverlusten gefunden; die physiologische, sehr rapide vorschreitende Blutregeneration der Frühjahrsfrösche ist von ihm nicht richtig erkannt worden; die Nachuntersucher (mit Ausnahme von Marquis) haben sich deshalb auch offenbar nicht veranlasst gesehen, den Unterschied der Jahreszeiten zu berücksichtigen und sind zu negativen Resultaten gelangt.

Meine erste hierhergehörige Beobachtung machte ich am 13. Mai 1893; nachdem ich bis dahin von Anfang April ab, wo die Copulation stattfand, vergeblich im Blute der Frösche nach jungen rothen Blutkörperchen gesucht, vielmehr ausser den Leu-

[1]) Die letzteren Sätze wiederholen sich auch in dem später erschienenen grösseren Werke Hayem's, Du Sang etc. p. 158.

kocyten immer nur die zahlreich vertretenen Spindelzellen und völlig ausgebildete rothe Blutzellen gesehen hatte, fand ich an jenem Tage bei zwei frisch eingefangenen, kräftigen Fröschen, deren Magen und Darm stark gefüllt waren, deren Fettkörper und Mark jedoch noch fast völlig fettfrei waren, in dem aus dem Femur bei Druck hervorquellenden Blute einige rothe Blutkörperchen, die sich durch geringere Grösse und blassere Farbe als jüngere Elemente zu documentiren schienen; im Blute des Herzens gelang mir dies nicht. Auch in den folgenden Tagen bis zum 20. Mai konnte ich dieselbe Wahrnehmung unter gleichen Verhältnissen machen. Alsdann musste ich eine Pause in der Untersuchung eintreten lassen und als ich sie am 10. Juni wieder aufnahm, zeigte sich, dass nunmehr ebensowohl das Herzblut als das Markblut äusserst reich an jungen rothen Blutzellen geworden waren, während Fettkörper und Mark sich bereits strotzend mit Fett erfüllt hatten. Von hier ab erhielt sich der Befund während des ganzen Monat Juni bis über die Mitte des Juli hinaus in annähernd gleicher Höhe; nach einer neuen längeren, bis zum 20. September dauernden Unterbrechung war er verschwunden. Im folgenden Jahre 1894 waren am 16. Mai ebenfalls im Herzblut bereits einige neugebildete Blutzellen unverkennbar und am 21. Mai ihre Zahl sowohl im Herzblut, als im Markblut eine sehr grosse, gleichzeitig auch bereits Fettkörper und Mark in einen sehr fettreichen Zustand übergeführt; die Dauer der Blutregeneration schien sich wiederum bis zur Mitte des Juli zu erstrecken. Auch die Wiederholung der Untersuchung bei diesjährigen, frisch eingefangenen Frösche ergab in dem ungefähr gleichen Zeitraum dieselbe Erscheinung, doch hatte ich diesmal Gelegenheit, mich davon zu überzeugen, dass auch noch im August und September (bis zur Mitte dieses Monats hin) die Neubildung rother Blutzellen in geringem Grade fortdauerte, um sodann erst gänzlich zu erlöschen.

Ich muss an dieser Stelle nochmals darauf hinweisen, dass um die Entwickelung der jungen gefärbten Elemente aus den Spindelzellen zu verfolgen, die Anwendung von Mitteln erforderlich ist, welche letztere fixiren, man erhält dann eine vollständig continuirliche Entwickelungsreihe, welche mit den Spindelzellen beginnt und zwar bedarf es hierzu häufig nur der Durchmusterung eines

einzigen Gesichtsfeldes; versäumt man den Zusatz geeigneter conservirender Flüssigkeiten, so ist die Entwickelungsreihe nicht vollständig, sie beginnt erst mit Formen, welche eine spätere Etappe des Entwickelungsprozesses darstellen, wo die Spindelzellen bereits resistenter geworden sind und sich auch ohne besondere Vorsichtsmaassregeln im Präparate gut erhalten. So ist es offenbar Marquis ergangen und hieraus erklärt sich, dass er die von ihm als erste Entwickelungsstufe beschriebenen Spindelzellen nur in der Zeit der Blutregeneration auftreten sah und sie immer bereits hämoglobingefärbt fand; die eine Vorstufe dieser Spindelzellen bildenden, zu jeder Jahreszeit im Froschblut enthaltenen, färblosen Spindeln, die eigentlichen Hämatoblasten Hayem's, sind ihm entgangen.

Uebrigens habe ich zu der Untersuchung ausser dem flüssigen, mit Jodserum, Osmium oder Pacini-Hayem'scher Lösung versetzten Blutstropfen auch vielfach mit bestem Erfolg Trockenpräparate benutzt, welche in der Weise hergestellt wurden, dass das mit den genannten Flüssigkeiten vermischte Blut der Eintrocknung unterworfen, dann nach der Nikiforoff'schen Methode mit einer Alkohol-Aethermischung behandelt und schliesslich gefärbt wurde. Die Färbung gelang am besten, wenn zuerst Delafield'sches Hämatoxylin und dann entweder die Gieson-Ernst'sche Mischung (Säurefuchsin-Pikrinsäure) oder verdünnte Ehrlich-Biondi'sche Lösung (Orange, Säurefuchsin, Methylgrün) applicirt wurde, neben den intensiv blau gefärbten Kernen erscheint in ersterem Falle das Hämoglobin in schöner gelber Pikrinfärbung, welche dem natürlichen Farbenton sehr nahe kommt, in letzterem kupferroth, und es gelang mit ziemlicher Sicherheit die hämoglobinfreien Zellen in farblosem Zustande zu erhalten; ein absolut sicheres Urtheil über Fehlen oder Anwesenheit des Hämoglobins in den Elementen lässt sich freilich auch durch diese künstlichen Färbungen nicht erlangen. Auch die Färbung mit der Plehn'schen Methylenblau-Eosinmischung lieferte gute Bilder. Die bisher, wie es scheint, bei der Untersuchung des Blutes fast ausschliesslich benutzte Ehrlich'sche Methode, reines Blut ohne Zusatz fixirender Flüssigkeiten direct eintrocknen zu lassen und dann weiter zu behandeln, empfiehlt sich nicht, da die empfindlichen Spindeln dabei leiden und nur selten in ihren

charakteristischen Formen erhalten bleiben, wie z. B. ein von Eberth und Schimmelbuch (a. a. O. S. 73. Fig. 30) abgebildetes Präparat zeigt.

Die Beschreibung der unter den genannten Bedingungen dem Beobachter sich förmlich aufdrängenden Uebergangsformen zwischen Spindelzellen und rothen Blutkörperchen hat insofern einige Schwierigkeit, als sie eine ziemlich grosse Mannichfaltigkeit darbieten (vgl. Hayem, l. c. Pl. I, Fig. 5 und Pl. V, Fig. 4 und 5). Wie es ihrer aufsteigenden Entwickelung entspricht, finden wir an ihnen eine in allen Abstufungen zwischen Spindelzelle und rother Blutzelle schwankende Grösse und einen ebenso wechselnden, proportional mit der Volumszunahme steigenden Hämoglobingehalt. Dabei präsentiren sie sich ebenso, wie die ursprünglichen Spindelzellen, entweder an beiden Polen, oder einseitig zugespitzt, in letzterem Falle birn-, keulen- oder mandelförmig, die am meisten entwickelten können eine abgerundete Gestalt angenommen haben und eiförmig oder auch annähernd kuglig geworden sein. Der Zellleib behält stets sein homogenes Aussehen, die erwähnten kleinen, hellglänzenden Körnchen, die in vielen Spindelzellen zu sehen sind, verschwinden alsbald. Charakteristisch gegenüber den ausgebildeten rothen Blutzellen ist der schon im frischen Zustande deutlich hervortretende Kern, welcher in Bezug auf absolute Grösse die der Spindelzellen sowohl, als die der ausgebildeten rothen Blutzellen etwas übertrifft, im Verhältniss zu dem an Volumen zunehmenden Zellleibe aber immer mehr zurücktritt. Die Kernstruktur scheint nur insofern eine Veränderung zu erleiden, als das sehr zarte, durch einige stärkere Längsbalken ausgezeichnete Chromatinnetz der Spindeln (s. o.) allmählich sich dichter und gleichmässiger gestaltet und in den Netzknoten kleine Verdickungen auftreten. Von der Existenz ächter Nucleolen als präformirter Bildungen habe ich mich an den beschriebenen Uebergangsformen eben so wenig überzeugen können, wie bei Spindelzellen und rothen Blutzellen; eine weitere Prüfung dieser schwierig zu entscheidenden Frage konnte ich unterlassen, da ich auch ohne eine solche nach dem Angeführten die Thatsache, auf die es mir ankommt, nehmlich die genetische Beziehung zwischen den beiden, scheinbar so differenten morphologischen Bestandtheilen des Froschbluts für sichergestellt erachten musste.

Wie schon erwähnt, hat Hayem seine Studien über die progressive Entwickelung der Spindelzellen vorzugsweise an Fröschen gemacht, die einen grösseren Blutverlust erlitten hatten und vor ihm hatte bereits Vulpian[1]) über die auf diese Weise experimentell zu erzielende Blutregeneration wichtige, hierhergehörige Angaben gemacht, welche darauf hinwiesen, dass hierbei junge spindelförmige, von den Leukocyten wesentlich verschiedene Bildungszellen der rothen Blutkörperchen auftreten. Ich habe deshalb ebenfalls eine grössere Zahl von Versuchen in dieser Richtung angestellt und kann die Darstellung der genannten Autoren durchaus bestätigen. Es gelang mir, im Herbst sowohl, als im Winter Frösche, welchen ein Hinterbein in der Mitte des Oberschenkels amputirt, bezw. der Unterschenkel im Kniegelenk exarticulirt worden war, 1 bis 3 Monate am Leben zu erhalten und, obwohl die Mehrzahl der Thiere keine Nahrung erhielt, zeigte sich regelmässig bei ihnen ein Blutbefund, welcher die grösste Aehnlichkeit mit demjenigen darbot, welchen ich eben für die physiologische, dem Erwachen der Frösche aus dem Winterschlafe nachfolgende Blutregeneration beschrieben habe. In den immer auffällig blassen und an gefärbten Elementen verarmten, dagegen einen grossen Reichthum an Leukocyten zeigenden Blute, gelang es immer leicht, abweichend von dem normalen Verhalten in den angegebenen Jahreszeiten, eine continuirliche Reihe von Formen zu finden, deren beiden Endpunkte die gewöhnlichen Spindelzellen auf der einen, die ausgebildeten rothen Blutzellen auf der anderen Seite waren; ein Unterschied zeigte sich vielleicht nur darin, dass selbst die ausgebildeteren Formen einen etwas schwächeren Hämoglobingehalt zu besitzen schienen, so dass die Regeneration nicht blos in Bezug auf die Zahl der neugebildeten Blutzellen, sondern auch hinsichtlich der Qualität derselben den Eindruck einer gewissen Unvollkommenheit machte. Es dürfte hienach nicht unwahrscheinlich sein, dass auch bei Frühjahrsfröschen, welche nach dem Laichgeschäft in der Gefangenschaft ohne Nahrung gehalten werden, der Prozess der Neubildung von rothen Blutzellen einsetzt,

[1]) Vulpian, De la régéneration des globules rouges du sang chez les grenouilles à la suite d'hémorrhagies considerables. Compt. rendus de l'Academie de Paris. Tome 84. p. 1279. 1877.

ohne jedoch natürlich zu seiner vollständigen Entwickelung zu gelangen.

Was die citirten positiven Ergebnisse der Vulpian'schen Experimente über Blutentziehungen betrifft, so sei noch angeführt, dass es diesem Untersucher nicht glückte, die von ihm richtig beschriebenen, jungen, rothen Blutzellen bis auf die Spindelzellen zurückzuführen, die ihm als normaler beständiger Bestandtheil des Blutes in Folge des Mangels geeigneter Untersuchungsmethoden, ebenso wie es Marquis erging, unbekannt geblieben waren, er verfiel daher in den Fehler, dass er eine directe Umbildung der Leukocyten als Quelle für die rothen Zellen annahm. Dagegen haben neuerdings Mondino und Sala (l. c.) zwar in der ersten Zeit nach vorgenommener Amputation bei Discoglossus die Spindelzellen sich auf das Doppelte vergrössern gesehen, die weitere Entwickelung derselben zu rothen Blutzellen aber nicht verfolgt, eine solche vielmehr geradezu in Abrede gestellt, wie ich vermuthe, weil sich ihre Versuche nicht auf einen genügend langen Zeitraum ausdehnten.

3. Die Beziehungen des Knochenmarks zur physiologischen Blutregeneration.

Nachdem durch meine Untersuchungen aus dem Jahre 1868 die hämatopoetische Function des Knochenmarks für Mensch und Säugethier durch die Auffindung embryonaler, kernhaltiger rother Blutzellen daselbst festgestellt worden war, hat es nicht an Forschern gefehlt, welche ihre Aufmerksamkeit der Beziehung des Knochenmarks zur Blutbildung auch an niederen Wirbelthieren zuwandten. Speciell für das Blut der Frösche liegen nicht sehr zahlreiche, diesbezügliche Angaben vor. Abgesehen von den angeführten ausführlichen Mittheilungen von Marquis, findet sich bei Bizzozero und Torre[1]) die Notiz, dass bei frisch eingefangenen Fröschen im Knochenmark junge und in Theilung begriffene rothe Blutzellen in viel grösserer Zahl vorkommen, als in dem circulirenden Blute, und dass dieselben bei fastenden Thieren aus dem Marke auch später verschwinden, als aus dem

[1]) Bizzozero et Torre, De l'origine des corpuscules sanguins rouges dans le différents classes des vertébrés. Archives ital. de Biologie. Tome IV. (Deutsch in diesem Archiv. Bd. 95.) 1884.

Blutstrom; Eberth und Aly[1]) bestätigten, dass in dem Knochenmarke frisch eingefangener Frösche nicht nur relativ häufig in Theilung begriffene rothe Blutzellen vorkommen, sondern auch die verschiedenen Entwickelungsstadien dieser Zellen zu beobachten sind; als solche bezeichnen sie in aufsteigender Reihe: 1) Embryonalformen, dargestellt durch kleine runde Zellen mit grossem granulirtem Kern und schmalem hämoglobinhaltigem Protoplasmasaum, 2) Jugendformen „spindelförmige gezackte Elemente", 3) Uebergangsformen, die durch Zunahme des Protoplasma und allmähliches Elliptischwerden bereits an die erwachsenen Blutkörper erinnern und 4) die ausgebildeten rothen Blutkörper; in der Gefangenschaft sollen die jungen Formen, wenn auch in spärlicher Zahl, sich erhalten, aber die Theilungsformen verschwinden. Aus Loewit's zahlreichen, die Blutbildung behandelnden Abhandlungen ist zu entnehmen, dass er eingehendere Untersuchungen über das Knochenmark bei Fröschen nicht angestellt hat, er macht nur die allgemein gehaltene Angabe, dass in den Blutzellen bildenden Organen (zu welchen er auch das Knochenmark rechnet) bei Kalt- und Warmblütern zweierlei Arten von farblosen, hämoglobinfreien Zellen vorkommen, Leukoblasten und Erythroblasten, beide von einander unterschieden „durch einen differenten Kernbau und einen differenten Theilungsmodus, sowie durch eine differente Beschaffenheit des Protoplasma"[2]). Eben so wenig habe ich in allen anderen mir aus der Literatur bekannt gewordenen Mittheilungen über die Entwickelung der Blutkörperchen (einige ausländische Arbeiten kenne ich allerdings nur aus Citaten oder Referaten) bestimmte Angaben über die Bedeutung des Knochenmarks für die Blutbildung bei Fröschen auffinden können und es scheint somit, als ob Marquis bisher der erste und einzige Autor gewesen ist, welcher diese Frage mit Rücksicht auf den Einfluss der verschiedenen Jahreszeiten in Angriff genommen hat.

Eine ganz ablehnende Haltung derselben gegenüber nimmt Hayem ein auf Grund seiner besprochenen Versuche an künstlich durch Blutverluste anämisirten Fröschen; in seinem letzten

[1]) Eberth und Aly, Ueber die Vermehrung der rothen Blutkörper. Fortschritte der Medicin von Friedländer. 1885. No. 1.

[2]) Loewit, a. a. O. Wiener Akad. Sitzungsber. Bd. 92. 1885.

grossen Werke[1]) sagt er „chez les grénouilles saignées, au moment où la reparation du sang s'affirme par une abondance dans ce liquide de formes intermédiaires entre les hématoblastes et les hématies, la moelle osseusse reste graisseuse et ne présentes aucune modification histologique notable, la participation de la moelle des os à la rénovation du sang ne parait donc loin d'être demonstrée". Wahrscheinlich würde Hayem mit grösserer Zurückhaltung, vielleicht auch in anderem Sinne sich ausgesprochen haben, wenn ihm die oben berichteten Thatsachen über den physiologischen Wechsel der Beschaffenheit des Froschknochenmarks und die mit demselben zeitlich zusammenhängenden Veränderungen des Blutes bekannt gewesen wären, denn dass dieselben sehr zu Gunsten einer auch für den Frosch gültigen dominirenden Bedeutung des Marks für die Blutbildung in die Wagschale fallen, wird von vornherein zugegeben werden müssen.

Den besten Prüfstein für diese Ansicht liefert unzweifelhaft die Untersuchung des aus den Venen des Marks ausströmenden Blutes und ein Vergleich desselben mit dem durch den allgemeinen Blutstrom ihm zugeführten. Es ist mir nicht bekannt, dass dieser Weg bereits von anderen Untersuchern eingeschlagen worden wäre, und doch habe ich bereits in meinem ersten Aufsatze über das Knochenmark als blutbildendes Organ (Arch. d. Heilkunde. X), sowie auch bei späterer Gelegenheit[2]) darauf hingewiesen, dass man bei Fröschen aus der in der Mitte des Femur hervortretenden, nach kurzem Verlaufe in die Vena femoralis sich einsenkenden grösseren Vene sehr leicht eine zur Untersuchung hinreichende Quantität venösen Markblutes gewinnen kann. Ich verfahre gegenwärtig meistens so, dass ich den von allen Weichtheilen inclusive Periost durch Abschaben befreiten Knochen mit einer Zange leicht zusammendrücke und das aus dem Venenporus vorquellende Blut mit einem capillaren Glasröhrchen, welches entweder leer oder mit fixirender Flüchtigkeit zum Theil gefüllt ist, aufsauge. Der auffälligste, von mir schon früher mitgetheilte Befund besteht darin, dass das Markblut stets sich durch einen ausserordentlichen Reichthum an farblosen Elementen

[1]) Hayem, Du sang etc. p. 607. 1889.

[2]) E. Neumann, Ueber myelogene Leukämie. Berl. klin. Wochenschr. 1878. No. 6—10.

auszeichnet, gewissermaassen leukämisch ist und ich muss hervorheben, dass dies ausnahmslos gilt, in welche Jahreszeit auch die Beobachtung fallen möge, niemals ist die grosse Differenz zwischen Markblut und Herzblut zu verkennen. Da nun ferner diese farblosen Elemente in ihrer Majorität jedenfalls die bekannten Leukocyten in ihren verschiedenen Formen sind, so habe ich mich für berechtigt gehalten, das Knochenmark für ein Organ, in welchem eine Einwanderung von Leukocyten in die Blutbahn stattfindet, zu erklären und demselben in dieser Beziehung sogar die erste Stelle einzuräumen, da Lymphdrüsen dem Frosche fehlen und die Milz relativ klein ist. Diese Auffassung muss ich auch aufrechterhalten gegenüber Marquis, welcher dem Knochenmark ebenso wie der Milz keine Bedeutung für die Neubildung, bezw. Vermehrung der Leukocyten beizumessen geneigt ist und vielmehr vermuthungsweise andere Ursprungsquellen für diese Elemente beim Frosche in Anspruch nimmt (Lymphräume und Lymphgefässe? Submucosa des Darms?); der starken Anhäufung der weissen Blutzellen in den Venen des Knochenmarks geschieht freilich in seiner Arbeit keine Erwähnung und was er über die Mengenverhältnisse derselben im circulirenden Blute in den verschiedenen Jahreszeiten anführt, dürfte meine Ansicht zu unterstützen geeignet sein, denn auch nach seiner Erfahrung, die ich durchaus bestätigen kann, fällt die Zeit der grössten Anhäufung von Leukocyten im Blutstrome bei Fröschen in diejenigen Monate, in denen das Mark seinen Charakter als Fettmark einbüsst und lymphoid wird, wenn es auch freilich noch längere Zeit hindurch einen Rest des Fettes beibehält.

Derjenige Umstand, welcher weiterhin unsere Aufmerksamkeit verdient, ist der, dass sich unter den zahlreichen farblosen Elementen des Markvenenblutes auch immer sehr viele Spindelzellen von den oben beschriebenen Eigenschaften finden; ihre Zahl ist ebenso wie die der Leukocyten entschieden viel grösser als im Herzblut. Um dies zu constatiren, ist es bei der grossen Hinfälligkeit dieser Gebilde durchaus erforderlich, dafür zu sorgen, dass der aus dem Knochen hervortretende Blutstropfen sofort mit der fixirenden Flüssigkeit (ich habe hier wieder mit gleichem Erfolge Jodserum, Osmium 1 pCt. und Pacini-Hayem'schen Liquor angewendet) in Berührung kommt, zu welchem

Zwecke eine vorherige Aufnahme dieser Flüssigkeiten in das Glasröhrchen dient, die Entleerung des letzteren geschieht sodann in einen neuen, auf den Objectträger gebrachten Tropfen derselben Flüssigkeit; je directer das Blut aus dem lebenden Gefässe in das bestimmte Medium hineingelangt und je grösser die Menge desselben im Verhältniss zu dem beigemischten Blute ist, desto sicherer ist der Erfolg hinsichtlich der Conservirung der Spindelzellen.

Macht man nun ferner unter denselben Cautelen den Vergleich zwischen Markblut und Herzblut im Frühsommer bei einem Frosche, der sich in der Periode der physiologischen Blutregeneration befindet, so ergiebt sich, dass wiederum nicht nur die Spindelzellen, sondern auch die aus ihnen hervorgehenden Jugendformen der rothen Blutzellen in ersterem zahlreicher zu finden sind, als in letzterem, so dass es kein besseres Object giebt, um diese Uebergänge mit einem Blicke in das Mikroskop zu übersehen, als das Markblut solcher Frösche. Auch in den späteren Monaten (Juli, August), wenn die jungen Blutzellen im circulirenden Blute bereits spärlich geworden sind, giebt es deren im Blute der Markvenen noch eine grössere Zahl; im Winter fehlen sie hier wie dort. Ich muss daher annehmen, dass die oben citirte Angabe Bizzozero's und Eberth-Aly's über das Auftreten von jungen rothen Blutzellen im Mark auf Beobachtungen, welche in der bezeichneten günstigen Jahreszeit gemacht wurden, beruht; freilich haben sie nicht, wie ich es gethan habe, den Inhalt der Gefässe untersucht, sondern sich mit der Zerzupfung des Markgewebes begnügt und, indem sie ferner statt der von Hayem empfohlenen, gut fixirenden Mittel sich der sehr unzuverlässigen Methylviolettkochsalzlösung bedienten, ist ihnen, ebenso wie Marquis, entgangen, dass sich diese Jugendformen der rothen Blutzellen bis auf die kleinen, farblosen Spindelzellen zurückverfolgen lassen[1]).

[1]) Eberth und Aly beschreiben allerdings, wie erwähnt, als eine besondere Entwickelungsstufe der rothen Blutzellen „spindelförmige, gezackte Elemente"; dass dieselben nicht mit unseren Spindelzellen zu identificiren sind, geht am besten daraus hervor, dass die ihnen vorangehende Vorstufe der sogenannten „Embryonalformen" bereits als hämoglobinhaltig bezeichnet wird.

Ueberblicken wir die genannten Thatsachen, so müssen wir zu dem Schlusse gelangen, dass das Knochenmark der Sommerfrösche das circulirende Blut nicht nur mit Leukocyten versorgt, sondern dass es gleichzeitig auch als Bildungsheerd für die Spindelzellen, von welchen die Entwickelung der rothen Blutzellen ihren Ausgang nimmt, betrachtet werden muss. Beide Functionen haben auch das gemeinsam, dass sie, wenn auch in verschiedener Intensität, continuirlich fortdauern, eine Periodicität kommt in die Vorgänge der Blutbildung aber dadurch hinein, dass nur in einem bestimmten, typisch wiederkehrenden Zeitabschnitte eine Entwickelung der Spindelzellen zu rothen Blutzellen sich vollzieht Man sieht sofort den wichtigen Unterschied gegenüber dem Blutbildungsprozesse bei dem Menschen und den bisher untersuchten Säugethieren, bei welchen, wie bekannt, die hier an Stelle der Spindelzellen als Material für die Entwickelung der rothen Blutzellen dienenden, kernhaltigen, rothen Blutzellen, nicht nur beständig im Knochenmark producirt werden, sondern auch beständig ihrer Bestimmung, durch Verlust des Kernes in ausgebildete reife Blutzellen sich zu verwandeln, alsbald entgegengeführt werden[1]). Aber gleichzeitig tritt noch eine weitere Differenz zu Tage; während bei den Menschen und bei Säugethieren die embryonalen Blutelemente im Knochenmark selbst bereits ihre vollständige Metamorphose durchmachen, spielte sich die weitere Entwickelung der Spindelzellen des Froschknochenmarks grossentheils im circulirenden Blute ab; wir ersehen dies daraus, dass letzteres in der Zeit der Blutregeneration, ebenso wie das Blut der Markgefässe selbst, wenn auch nicht so reichlich, sämmtliche Uebergangsstufen darbietet, denn gewiss dürfen wir voraussetzen, dass auch diese bereits im Blutstrom befindlichen, noch unfertigen Blutzellen das Ziel ihrer Entwickelung erreichen. Die bei den höheren Wirbelthieren bestehende stricte Localisation des ganzen Blutbildungsprozesses im Knochenmark hat also für den Frosch keine Gültigkeit, seine Bedeutung beschränkt sich hauptsächlich auf die Production des zelligen Materials, aus dem sich die rothen Blutzellen bilden.

[1]) Es wäre gewiss von grossem Interesse, die winterschlafenden Säugethiere in Bezug auf diese Verhältnisse einer Prüfung zu unterwerfen.

Aus den vorstehenden Mittheilungen ergiebt sich, wie mir scheint, dass das Problem der Blutbildung bei Fröschen sich auf die Frage zurückführen lässt: welches ist der Ursprung der Spindelzellen? ebenso wie die Erforschung der Entstehung der kernhaltigen rothen Blutzellen im Knochenmark der höheren Wirbelthiere die wichtigste Aufgabe weiterer Untersuchungen bildet, an der die bisherigen Bemühungen freilich gescheitert sind[1]). Schon dieser Misserfolg in einer analogen Frage weist darauf hin, auf wie schwierigem Gebiete wir uns hier befinden und diese Ueberzeugung kann nur bestärkt werden, wenn wir sehen, dass Hayem trotz des Werthes, welchen gerade die Erledigung dieses Punktes für ihn haben musste, in seinen Arbeiten keinen Aufschluss darüber zu geben vermochte, sich sogar jeder Hypothese enthält.

Da wir gesehen haben, dass in der Periode der physiologischen Blutregeneration des Frosches alljährlich eine grosse Menge von Spindelzellen zur Bildung der rothen Blutzellen verbraucht wird und dass dieselben trotzdem zu keiner Zeit aus dem Blute verschwinden, so werden wir nicht bezweifeln können, dass ein entsprechender Ersatz durch neugebildete Zellen stattfindet; es wäre demnach die Möglichkeit in Betracht zu ziehen, dass dieser Ersatz durch andauernde oder periodische Theilungsvorgänge in den Spindelzellen selbst geliefert wird. Diese Annahme könnte um so mehr berechtigt erscheinen, als durch zahlreiche Beobachtungen die Thatsache sicher constatirt ist, dass in dem Blute der Amphibien mitotische Theilungen der Blutzellen eine wichtige Rolle spielen; gerade von den embryonalen rothen Blutkörperchen der Amphibien sind schon vor langer Zeit von Flemming[2]) und Peremeschko[3]) Mitosen der Kerne beschrieben

[1]) Der von Bizzozero u. A. gemachte Versuch, die Neubildung der genannten Zellen einfach auf eine von der Embryonalzeit an fortdauernde Proliferation derselben zurückzuführen, darf nach den Ergebnissen der von mir beigebrachten Beobachtungen (dieses Arch. Bd 119) als misslungen bezeichnet werden.

[2]) Flemming, Beiträge zur Kenntniss der Zelle und ihrer Lebenserscheinungen. Archiv f. mikr. Anat. XVI. 1878.

[3]) Peremeschko, Ueber die Theilung der rothen Blutkörperchen der Amphibien. Centralbl. f. d. med. Wissensch. 1879. No. 38.

worden, aus den angeführten Mittheilungen von Bizzozero und Eberth-Aly wissen wir ferner, dass das Knochenmark bei Fröschen ein bevorzugter Sitz dieser Theilungsvorgänge an jungen rothen Blutzellen ist und ich kann hinzufügen, dass ich dieselben namentlich in der Zeit der physiologischen Blutregeneration ebenfalls in den Gefässen des Knochenmarks sowohl, als im circulirenden Blute häufig angetroffen habe. Diese Thatsachen beweisen aber nur, dass aus je einer Spindelzelle, indem sie sich auf einer gewissen Stufe ihrer späteren Entwickelung ein oder mehrere Male theilt, eine Mehrheit rother Blutzellen hervorgehen kann; sie lassen es aber unerklärt, dass die Spindelzellen nicht allmählich sämmtlich durch rothe Blutkörperchen ersetzt, gewissermaassen verbraucht werden. Nur Theilungen der Spindelzellen selbst könnten, falls der nothwendig anzunehmende Ersatz nicht auf anderem Wege erfolgt, begreiflich machen, dass die Quelle nicht versiegt und dass stets ein gewisser, in verschiedenen Jahreszeiten allerdings schwankender Bestand vorhanden ist. Es ist deshalb beachtenswerth, dass von den meisten Untersuchern einer Karyokinese und Theilung der Spindelzellen nicht gedacht wird und dass von anderen (F. H. Müller, Deckhuyzen, Luzet bei Vögeln) dieselben geradezu geleugnet werden; ich meinerseits möchte mich letzterem anschliessen, da ich trotz grösster Aufmerksamkeit niemals eine richtige Spindelzelle im Zustande der Theilung gesehen habe. Gegentheilige Angaben sind mir nur bekannt von Mondino und Sala (l. c.), welche sich auch auf Fusari (Riforma medica. 1889) berufen, und von Marquis (l. c. p. 33, 64); die Beobachtung des letzteren verliert dadurch ihren Werth, dass, wie schon hervorgehoben, die von ihm benutzte Methylviolettkochsalzlösung ihm nur gestattete, die in ihrer Entwickelung bereits mehr oder weniger vorgeschrittenen Spindelzellen zu erkennen, auf welche sich auch unzweifelhaft seine Angabe bezieht, und dieselbe Vermuthung trifft vielleicht für Mondino's und Sala's Darstellung zu, da sie ausdrücklich die von ihnen im Zustande der Karyokinese gesehenen spindelförmigen Zellen, als bis auf's Doppelte vergrössert bezeichnen. Ich halte demnach einstweilen diesen Modus der Ergänzung der in Rede stehenden Gebilde aus sich heraus für nicht erwiesen, sogar für unwahrscheinlich.

Eine andere Annahme über den Ursprung der Spindelzellen rührt ebenfalls von Marquis her. Die geringe Zahl der von ihm bei diesen Zellen gesehenen Mitosen schien ihm nicht genügend, um ihre, wie er sagt, massenhafte Production zu erklären, und, wie schon in der Einleitung bemerkt, recurrirt er vielmehr vorzugsweise auf das Endothel der venösen Knochenmarkscapillaren als Ursprungsquelle. Das thatsächliche Material, welches er zur Begründung dieser Ansicht beibringt, erscheint freilich dürftig, es wird nur angeführt (p. 35 u. 70), dass die Spindelzellen in den genannten Gefässen meistens wandständig ihre Lage haben und dass sie mit den Endothelien in Bezug auf Gestalt und Beschaffenheit des Kerns die grösste Aehnlichkeit besitzen, aber gerade über den wichtigsten Punkt, ob nehmlich Proliferationserscheinungen an den Endothelien zu beobachten sind, geht Marquis mit Stillschweigen hinweg und doch ist es klar, dass ohne solche von einer „massenhaften Production" von Spindelzellen aus dem Endothel nicht die Rede sein kann, da doch eine einfache Umwandlung des letzteren und sein Uebergang in den Blutstrom nicht genügt. Von einer Proliferation der endothelialen Zellen der Markgefässe in der Zeit der lebhaften Blutbildung habe ich aber bei meinen Präparaten eben so wenig mich überzeugen können, als überhaupt von irgend einer Veränderung derselben; ich muss sogar jede Aehnlichkeit zwischen Endothel und Spindelzelle bestimmt in Abrede stellen und, wenn bereits vor Marquis einige Autoren [Golubew[1]), Ranvier[2]), Zahn[3])] ebenfalls einen Vergleich zwischen beiden anstellten, so beruht das wohl auf der damals noch sehr unvollkommenen Kenntniss der ächten Hayem'schen Spindelzellen.

Ich sah mich, nachdem ich mich von der Unhaltbarkeit der beiden angeführten Erklärungsversuche überzeugt hatte, in die Nothwendigkeit versetzt, nach einem anderen Auswege zu suchen, und konnte nicht umhin, die Möglichkeit in Erwägung zu ziehen, dass trotz aller, namentlich in neuerer Zeit ausgesprochenen Zweifel die alte Kölliker'sche Lehre von einer Betheiligung der

[1]) Golubew, Beiträge zur Kenntniss des Baues und der Entwickelung der Capillargefässe. Archiv f. mikr. Anat. Bd. V. 1869.

[2]) Ranvier, Traité technique d'histologie. p. 192. 1875.

[3]) Zahn, Untersuchungen über Thrombose. Dieses Archiv. Bd. 62. 1874.

Tauben) in dem sogen. „moelle mixte“, d. h. in einem aus fettreichem und lymphoidem Gewebe zusammengesetzten Mark die Gefässe innerhalb der lymphoiden Theile reich an jungen rothen Blutzellen (Erythroblasten) sind, während dieselben in den Gefässen der aus Fettzellen bestehenden Theile fehlen, fügt er die kurze Bemerkung hinzu „il est possible, que ces rapport sont dus à une espéce de symbiose, par laquelle les erythroblastes et les leucoblastes réagissent les uns sur les antres dans un sens favorable à leur développement“. Dass mit einer solchen Vorstellung ebenfalls kein Verständniss für die bezeichnete Thatsache gewonnen wird, liegt auf der Hand. Alle Schwierigkeiten fallen fort, wenn wir vor dem Gedanken nicht zurückschrecken, dass die aus dem lymphoiden Mark in die Gefässe einwandernden Zellen selbst es sind, aus welchen die farbigen Blutzellen sich bilden.

Um die Berechtigung letzterer Auffassung zu erweisen, handelte es sich darum, das Verhältniss, in welchem die von Hayem als Vorstufe der Erythrocyten erkannten Spindelzellen des Froschblutes zu den im lymphoiden Mark und seinen Gefässen vorkommenden Leukocyten zu einander stehen, genau festzustellen. Nur wenige Angaben lauten zu Gunsten einer Verwandtschaft zwischen beiden und ihrer Zusammengehörigkeit; abgesehen von der bereits erwähnten älteren Mittheilung Stricker's[1]), aus welcher unzweifelhaft hervorgeht, dass er die ächten Hayem'schen Spindelzellen gesehen hat und dieselben als eine besondere Form der „weniger beweglichen, einkernigen, farblosen Zellen“ des Froschblutes betrachtet, wäre nur Loewit[2]) zu nennen, welcher sagt, dass „einzelne der Spindelzellen in der Struktur des Kerns vollständig mit gewissen kleinen Blutzellen übereinstimmen“, und dieselben deshalb trotz der Verschiedenheit der Zellform mit letzteren zusammenstellt, während er allerdings andere, durch ihre Kernstruktur sich an die jungen Erythrocyten anschliessenden Spindeln eine Verwandtschaft mit den Leukocyten abspricht (s. o.). Bemerkenswerther Weise finden wir aber auch bei einigen Autoren, welche die Spindelzellen von den Leukocyten strenge zu

[1]) Stricker, a. a. O. Wiener Akad. Sitzungsber. 1877.
[2]) Loewit, a. a. O. Ebenda. 1883. S. 14, 28. 1885. S. 67.

sondern sich bemühen, einige Notizen verzeichnet, welche eher dafür zu sprechen scheinen, dass sich beide in ihren Eigenschaften einander sehr nähern können, so giebt z. B. Hayem an, dass die kleinsten Formen seiner Hämatoblasten keine Spindelform besitzen, sondern vielmehr abgerundet sind, in Fig. 4 seiner Tafel I sind zwei solche Zellen von fast kugliger Gestalt abgebildet und vergleicht man dieselben mit den auf Taf. V, Fig 1 dargestellten kleinen, ebenfalls runden Leukocyten, so fällt es schwer, einen Unterschied heraus zu finden; Zellen und Kerne haben dieselbe Grösse, in beiden zeigen die Kerne Nucleolen und in dem schmalen Zellsaum ist auch bei den Leukocyten ein kleines glänzendes Körnchen sichtbar, wie es sich meistens bei den Spindelzellen zu zeigen pflegt. Ebenso ist es mir aufgefallen, wie ähnlich einige von H. F. Müller, einem Vertreter der Selbständigkeit der Spindelzellen, gelieferte Abbildungen dieser Zellen und gewisser Leukocyten aussehen. Die a. a. O. auf Taf V, Fig. 37, nach einem Trockenpräparat gezeichnete, etwas deformirte Spindelzelle stimmt hinsichtlich des Verhältnisses zwischen Zelle und Kern, sowie namentlich auch in ihrer Kernstruktur ziemlich genau überein mit der Abbildung Taf. II, Fig. 1, welche eine „theilungsreife, ruhende Zelle", also eine von Müller in die Reihe der Leukocyten gestellte Zelle darstellt.

Zu meinen Untersuchungen habe ich theils frische, theils mit fixirenden Flüssigkeiten behandelte Objecte benutzt. Mit beiden Untersuchungsmethoden überzeugt man sich ohne Weiteres, dass gewisse Formen farbloser Zellen im Mark und seinen Gefässen existiren, die hier nicht in Betracht kommen können, da sie sowohl hinsichtlich ihrer Grösse und Form als auch durch die Beschaffenheit ihres Zellleibes von den Spindelzellen so bedeutend verschieden sind, dass wenigstens von einer directen Ableitung der letzteren aus ihnen nicht die Rede sein kann, ich meine die grossen, lebhaft amöboiden, feinkörnigen und die durch gröbere Körnung ausgezeichneten basophilen, bezw. acidophilen (eosinophilen) Leukocyten, welche ich in verschieden grosser Zahl fast in jedem Falle im Mark getroffen habe. Die einzige Zellart, welche möglicherweise den Spindelzellen durch gewisse Umbildungsprozesse den Ursprung geben könnte, sind die kleineren, durch äusserst spärliches, den runden Kern als dünner Mantel

umhüllendes Protoplasma charakterisirten, oftmals selbst als fast freie Kerne erscheinenden Leukocyten, dieselben Zellen, welche Stricker in seiner citirten Abhandlung, aus dem circulirenden Blute als „weniger bewegliche, einkernige, farblose Zellen", Hayem als erste Varietät der Leukocyten, H. F. Müller als „einkernige Leukocyten", Loewit als „Leukoblasten" anführt. Ihr Vorkommen im Froschknochenmark hat noch jüngst J. Arnold[1]) hervorgehoben und ich möchte hinzufügen, dass sie hier sowohl innerhalb der Gefässe, als im Gewebe gegenüber den anderen Leukocyten häufig eine dominirende Rolle spielen. Ich werde diese Elemente der Kürze halber als Lymphocyten bezeichnen, da sie mit den diesen Namen führenden Zellen des Menschen- und Säugethierblutes jedenfalls sehr nahe verwandt sind und da diese Bezeichnung ja längst aufgehört hat, lediglich für die Zellen des Lymphdrüsenparenchyms oder für Zellen, deren Ursprung man auf dasselbe zurückführt, in Anspruch genommen zu werden.

Lässt sich also — vor diese Frage sehen wir uns gestellt — mit Hayem u. A. eine strenge Scheidung der Lymphocyten und der Spindelzellen durchführen oder kommen Uebergangsformen zwischen beiderlei Zellarten vor, welche dafür sprechen, dass aus den Lymphocyten Spindelzellen werden können? Ich glaube, diese Frage bejahen zu dürfen.

Bei der Untersuchung des frisch entleerten Blutstropfens ist es sehr schwierig, sich hierüber zu entscheiden, und obwohl man über den Charakter der meisten Elemente keinen Zweifel hegen wird, so giebt doch Hayem selbst zu, dass bisweilen die Bestimmung unsicher ist („pendant les premiérs minutes de l'examen on a percoit parfois des éléments, dont la determination parait douteuse"); erst nach einigen Minuten soll der Unterschied sich deutlich zeigen, nur die Spindelzellen (es kommen natürlich hier nur die kleineren, abgerundeten Formen derselben in Betracht) verändern sich nehmlich alsbald in der oben beschriebenen Weise, die Lymphocyten bleiben ganz unverändert, ferner behauptet Hayem, dass nur die Spindelzellen im weiteren Verlauf unter einander verkleben und verschmelzen und vielker-

[1]) J. Arnold, Zur Morphologie und Biologie der Zellen des Knochenmarks. Dieses Archiv. Bd. 140. 1895.

nige Plaques bilden. Diesen Hayem'schen Angaben steht nun aber zunächst die ältere Stricker'sche Darstellung gegenüber; nach diesem Autor treten die kleinen „weniger beweglichen, farblosen Zellen", unsere Lymphocyten (ausgenommen gewisse, als nackte Kerne sich darstellende Körperchen) in dieselben Veränderungen ein, wie die spindelförmigen Zellen, die er nur als eine besondere Abart der ersteren betrachtet. Diese Divergenz der Beobachtungsergebnisse beider Untersucher scheint mir viel bedeutsamer als ihre oben bereits erwähnte verschiedene Deutung jener Veränderungen, ob passiver (Hayem) oder activer (Stricker) Natur. Man erkennt leicht, wodurch die sich widersprechenden Angaben veranlasst worden sind, der Grund liegt jedenfalls in dem Umstande, dass die fraglichen Veränderungen so schnell sich entwickeln, dass es eigentlich unmöglich ist, zu sagen, ob eine Zelle, die man in das Auge fasst, sich noch in ihrem ursprünglichen, natürlichen Zustande befindet oder ob sie bereits in das erste Stadium der extravasculären Alteration eingetreten ist. Hayem hat, nachdem er in exacter Weise die Veränderungen der Spindelzellen verfolgt und ihr dabei stattfindendes Zusammensintern beobachtet, alle Zellen, welche dasselbe Bild darboten, wie die veränderten Spindelzellen, auch für solche gehalten und die Zellhaufen für Complexe derselben, ohne dies direct durch die Beobachtung beweisen zu können, für Stricker dagegen sind die nicht spindelförmigen Zellen, an welchen er dieselben Veränderungen eintreten sah, wie an den Spindelzellen, ebenso präformirt wie die letzteren, obwohl er durch die Beobachtung den Verdacht nicht widerlegen konnte, dass sie ursprünglich spindelförmig gewesen sind. Wenn ich nach dem, was ich beobachtet habe, geneigt bin, mich auf die Seite von Stricker zu stellen und anzunehmen, dass ein Theil der Lymphocyten ausserhalb der Gefässe dieselben eigenthümlichen Veränderungen erfährt wie die Spindelzellen und auch zur Bildung der „Kernhaufen" beiträgt, so stütze ich mich dabei namentlich auf Beobachtungen des Blutes in den lebenden Gefässen, fast immer prävalirt hier die Zahl der kleinen runden Lymphocyten über die der Spindelzellen, bisweilen sind letztere sogar verhältnissmässig spärlich; würden nur die Spindeln ausserhalb des Körpers in specifischer Weise sich verändern

und die Lymphocyten an dieser Veränderung nicht participiren, so würde dasselbe Verhältniss zwischen beiden Zellarten erhalten bleiben und doch sieht man hier immer eine sehr grosse Zahl von deformirten Zellen und von „Kernhaufen" neben einer relativ kleinen Menge unveränderter Lymphocyten. Ich möchte also keineswegs, wie Hayem es thut, auf Grund der grossen „Vulnerabilität" der Spindelzellen einerseits und der Beständigkeit der kleinen Leukocyten andererseits eine Grenze zwischen beiden gezogen wissen, glaube vielmehr annehmen zu dürfen, dass auch ein grosser Theil der im circulirenden Blute als Lymphocyten sich darstellenden Zellen bereits dieselbe „Vulnerabilität" und dieselbe Neigung zur Verschmelzung besitzt, wie die Spindelzellen.

Bei der Aussichtslosigkeit des Versuchs, am frischen, mit keinen Reagentien behandelten Präparate Sicheres über die Beziehungen zwischen Lymphocyten und Spindelzellen zu erfahren, musste auf die Anwendung geeigneter Fixirungsmittel um so grösserer Werth gelegt werden. Es konnte erwartet werden, dass, selbst wenn mit der Fixirung der äusseren Form die Zellen gewisse Veränderungen in der Beschaffenheit ihres Zellleibes oder des Kerns verbunden sein sollten, doch der Nachweis von eventuell vorhandenen Uebergangsformen nicht verhindert werden könnte; die nach einer gewissen Richtung hin veränderten Zellen mussten ebenso eine continuirliche Reihe von sich an einander schliessenden Bildern liefern, wie die in ihrem natürlichen Zustande vollkommen erhaltenen, wenigstens war eine durch das Reagens hervorgerufene Unterbrechung der Kette, falls eine solche wirklich bestand, nicht wahrscheinlich; andererseits musste allerdings mit der Möglichkeit gerechnet werden, dass das Bestehen einer Reihe von Uebergangsbildern durch die künstliche Einwirkung vorgetäuscht werden konnte, ein solcher Irrthum schien indessen ausgeschlossen, wenn die Anwendung verschiedenartiger Reagentien denselben Erfolg hatte.

Was zunächst die äussere Form betrifft, so zeigen gut fixirte, d. h. direct aus dem lebenden oder eben getödteten Körper in Jodserum, 1procentige Osmiumsäure oder in Pacini-Hayem'schen Liquor übertragene Präparate des Markblutes neben den langgestreckten Spindelzellen und den kuglig abgerundeten, zum

Theil als freie runde Kerne sich darstellenden Lymphocyten sehr häufig Formen, welche bei geringem Ueberwiegen des Längendurchmessers entweder eiförmig abgerundet sind oder als spitze, kurze Spindeln erscheinen; in dem einen Falle umgiebt ein schmaler, meistens sichelförmiger Zellleib den Kern, im anderen sind es zwei kleine, zipfelförmige Protoplasmaanhänge, welche den beiden Kernpolen anhaften. Auch in Bezug auf ihre Grösse nehmen diese Zellen eine mittlere Stellung zwischen Lymphocyten und Spindelzellen ein.

Die Beschaffenheit des wenig entwickelten Zellleibes ist sowohl in den Elementen, in welchen der Typus der beiden genannten Zellarten in charakteristischer Weise ausgeprägt ist, als auch in denen, welche ihrer Form nach ein Mittelglied zwischen beiden darstellen, durchaus homogen und von hyaliner Durchsichtigkeit; die gewöhnlichen Protoplasmagranulationen fehlen, dagegen existirt eine besondere Eigenthümlichkeit in der Anwesenheit von 1, 2 oder 3 stark glänzenden, runden Körnern oder Tropfen. Dass dieselben in den Spindelzellen fast regelmässig vorkommen, hat Hayem beschrieben und wurde auch oben bereits erwähnt; die „Leucocytes de la prémiére variété", i. e. Lymphocyten, nennt derselbe Autor „dépourvus en général de granulation brillante", auf seiner schon citirten Abbildung Pl. V Fig. 1a, sowie auch Fig. 2a sind dieselben jedoch unverkennbar dargestellt und ich kann nur anführen, dass auch ich kleine glänzende Körnchen derselben Art, wie in den Spindelzellen, wiederholt mit Bestimmtheit in Zellen von dem Charakter der Lymphocyten, sowie in den beschriebenen Uebergangsformen gesehen habe.

Eben so wenig habe ich an den Kernen durchgreifende Unterschiede constatiren können. Zwischen der länglichen Form des Kerns der ausgebildeten Spindelzellen und der runden der Lymphocytenkerne giebt es alle Zwischenstufen, namentlich an den erwähnten ovoiden und kurzspindelförmigen Elementen. Das im Innern enthaltene Kerngerüst habe ich nach den verschiedensten Methoden geprüft, ohne auch hier specifische Verschiedenheiten wahrzunehmen. Besonders geeignet schienen mir in Pacini-Hayem'scher Flüssigkeit fixirte Präparate, welche nachher durch eine saure (essig- oder milchsaure) Vesuvinlösung gefärbt wur-

den. Hier zeigt sich in den unzweifelhaften Lymphocyten sehr deutlich das von Loewit (a. a. O.) für seine Leukoblasten geschilderte, später von H. F. Müller (a. a. O.), sowie von Flemming[1]) bestätigte zarte Fadengerüst mit Bildung von mehrfachen Chromatinklümpchen in den Knotenpunkten; auch ist nicht zu verkennen, dass in den Spindelzellen eine etwas differente Struktur vorliegt, die Fäden erscheinen gleichfalls netzförmig verbunden, sind jedoch spärlicher, mehr auseinandertretend und, was besonders hervortritt, es überwiegen Fäden longitudinaler Richtung und axialer Lage, die auch zugleich etwas dicker sind, als die seitlich sich abzweigenden Fäden, entweder tritt ein einzelner oder zwei parallel neben einander gelagerte, axiale Balken hervor (s. o.). Bei denjenigen Zellen, die eine neutrale Stellung in der Mitte einnehmen, verwischen sich die Unterschiede, so dass sie bald mehr der einen, bald der anderen Grundform sich nähern.

Deckhuyzen, welcher a. a. O. zuerst auf die longitudinale Anordnung der Gerüstfäden („Mitrochrome") im Kern der von ihm „Thromboblasten" und „Thrombocyten" genannten Spindelzellen aufmerksam gemacht, giebt gleichzeitig auch von den jüngsten „Thromboblasten" Bilder, auf welchen diese Eigenthümlichkeit des Chromatingerüstes kaum mehr zu erkennen ist, wodurch eine grosse Aehnlichkeit mit den von ihm dargestellten „Leukoblasten"-Kernen zu Stande kommt (Fig. 11, 12, 23, 24 a. a. O.).

Vielleicht haben wir auch in der von H. F. Müller abgebildeten Spindelzelle Taf. V, Fig. 37 eine solche, noch nicht vollendete Umbildung des Kerns vor uns, man sieht ein dichtes Fadennetz, in welchem drei longitudinal verlaufende Bälkchen so stark entwickelt sind, dass sie an langgestreckte Chromatinklümpchen erinnern. Jedenfalls wird von Seiten Müller's kaum ein Bedenken gegen die von mir präsumirte Metamorphose der feineren Kernstruktur obwalten, da er seinerseits findet, dass die von ihm als „theilungsreife ruhende Zellen" bezeichneten Elemente, d. h. gewisse grössere einkernige Leukocyten sich leicht von den kleinen einkernigen Leukocyten (Loewit's Leukoblasten) ableiten lassen,

[1]) Flemming, Ueber Theilung und Kernformen bei Leukocyten und über deren Attractionssphären. Arch. f. mikr. Anatomie. Bd. 37. 1891.

obwohl der Kernbau leider nicht weniger differirt (man vergleiche Taf. V, Fig. 24 und 25 mit Taf. II, Fig. 1), wie die Kerne von Leukocyten und Spindelzellen. Ebenso möchte ich die schon oben hervorgehobene Angabe Loewit's, dass bei ein und derselben Behandlungsmethode die Kerne der Spindelzellen ein sehr verschiedenes Aussehen bieten können, dahin deuten, dass diese Kerne in innerer Bewegung begriffen sind, sich gewissermaassen in einem labilen Gleichgewicht befinden, nicht aber in dem Sinne Loewit's, dass die Spindelzellen 2 ganz verschiedenen Zellkategorien angehören und theils der Leukoblasten-, theils der Erythroblastenreihe angehören; zu einer Sonderung der ächten Hayem'schen Spindelzellen in zwei Gruppen habe ich bei all' meinen Untersuchungen eben so wenig Anlass gefunden, wie Hayem selbst und auch Loewit würde, wie ich vermuthe, zu demselben Resultate gekommen sein, wenn er die für das Studium dieser Elemente geeigneten Untersuchungsmethoden, die wir durch Hayem kennen gelernt haben, benutzt hätte. Auf die Frage, inwieweit die Kernstruktur der Spindelzellen für die Ansicht, dass aus letzteren weiterhin die rothen Blutzellen hervorgehen, spricht, ob also der von Loewit geleugnete Uebergang von Leukoblasten in Erythroblasten dennoch stattfindet, brauche ich hier nicht weiter einzugehen, nachdem wir gesehen haben, dass die Uebergangsbilder der Zellen selbst genügende, sichere Beweise für eine solche Umbildung liefern, die Verfolgung der an den Kernen ablaufenden Vorgänge also kein weiteres Interesse hat.

Eine kurze Erwähnung verdient ferner in der uns beschäftigenden Frage der genetischen Zusammengehörigkeit von Lymphocyten, das bei beiden öfters beschriebene Auftreten von Nucleolen im Kern. Ebenso, wie bei manchen anderen Zellen, finde ich auch für die genannten Elemente die schon öfters bemerkte Thatsache bestätigt, dass es von der Wahl der Untersuchungsmethode abhängt, ob die Kerne ein deutliches Chromatingerüst in ihrem Innern zeigen, oder ob vielmehr an Stelle desselben umschriebene Nucleolen, bezw. nucleolenähnliche Körper sichtbar sind. Meine Beobachtungen lehren mich ferner, dass auch bei Behandlung mit solchen Flüssigkeiten, welche die Gerüststruktur der Kerne unkenntlich machen und die sogen. Nucleolen in die Erscheinung zu rufen geeignet sind, gewisse,

durch Uebergänge vermittelte Gegensätze zwischen Lymphocyten und Spindeln sich zeigen. In erster Linie empfehle ich zu diesen Beobachtungen Jodserumpräparate, welchen nachträglich einige Tropfen einer mässig concentrirten Lugol'schen Jod-Jodkaliumlösung hinzugefügt worden und die sodann 24 Stunden in feuchtem Wasser aufbewahrt sind. Fast in sämmtlichen kleinen, runden Leukocyten tritt jetzt ein heller, bläschenähnlicher, runder Kern und im Innern desselben ein, seltener zwei glänzende Nucleolen hervor, auch freie Kerne dieser Art sind in grosser Zahl vorhanden, in den in ihrer Form gut conservirten Spindelzellen erscheint der Kern ebenfalls bläschenähnlich, mit scharf gezeichnetem Contour, aber er ist oval und statt des Nucleolus ist ein feiner glänzender Streifen inmitten des übrigen hellen Kerninhalts vorhanden; vermittelt werden diese beiden Extreme durch Zellen, welche im Vergleich mit den Spindelzellen bedeutend verkürzt und mehr rudimentär erscheinen und in deren theils länglichen, theils runden Kern ein Gebilde von etwas matterem Glanze und gestreckterer Form, als den Nucleolen zukommt, sich befindet; ausnahmsweise treten auch in Zellen von typischer Spindelform charakteristisch beschaffene Nucleolen auf. Wurde die Jod-Jodkalilösung direct zu dem ohne Zusatz fixirender Flüssigkeit unter dem Deckgläschen ausgebreiteten frischen Blutstropfen zugefügt, so war natürlich der Formunterschied zwischen den beiden Zellarten verwischt, aber das Verhalten der Kerne liess sie grossentheils mit einiger Sicherheit unterscheiden, die Kerne der vereinzelt liegenden Lymphocyten enthielten Nucleolen, die die sogen. „Kernhaufen" bildenden Kerne der Spindelzellen zeigten meistens nur einen feinen glänzenden Streifen; bei einiger Aufmerksamkeit gelingt es jedoch festzustellen, dass dieser Unterschied auch hier kein constanter ist, indem namentlich in den Kernhaufen hie und da nucleolenähnliche Gebilde hervortraten. Brauchbare Bilder liefert ferner die 1procentige Osmiumsäure, wenn man zur Kerntinction Methylenblaukochsalzlösung dem Präparate zufliessen lässt, ein intensiv blaugefärbter Nucleolus zeichnet die übrigens farblosen, bläschenähnlichen, runden Kerne der Lymphocyten aus, ein mattblau gefärbter Streifen wird an Stelle des Nucleolus in den typischen Spindelzellen sichtbar in den Uebergangszellen von theils runder,

theils spindelförmiger Gestalt sieht man bisweilen längliche Körper, welche durch Farbe und Glanz den Nucleolen sich anschliessen.

Ueber die Wirkung der Osmiumsäure auf die Spindelzellen liegen auch einige Angaben von Hayem vor, deren Anführung hier von Interesse sein dürfte, er unterscheidet das Verhalten der „petits hématoblastes“ und der „hématoblastes plus volumineux“; die ersteren sah er bei Behandlung mit schwachen Lösungen (1:300) zusammenschrumpfen und in ihrem aufquellenden Kern wird ein Nucleolus sichtbar, die letzteren erweisen sich viel resistenter, und ein Nucleolus zeigt sich im Kern gewöhnlich nicht, wohl aber treten in ihm „Petites lignes sinueuses, simulant des cloisons incomplétes“ auf. Leider berichtet Hayem nichts über die unter dieselben Bedingungen versetzten „Leucocytes de la prémiére variété“, unseren Lymphocyten, ich vermuthe, dass er zwischen ihnen und den „petits hématoblastes“ eben so wenig eine sichere Grenze hätte ziehen können, wie ich bei meinen eben mitgetheilten Untersuchungen.

Ich habe bisher nicht der Ergebnisse gedacht, welche ich bei der Durchmusterung der von mir in grosser Zahl in verschiedenen Jahreszeiten angefertigten Schnitte des gehärteten Knochenmarks erhalten habe. Zur Herstellung derselben benutzte ich nicht, wie Marquis, das aus den zerspaltenen Knochen herausgehobene und alsdann gehärtete Knochenmark, sondern vielmehr, um die bei der Herausnahme fast unvermeidliche Beschädigung zu vermeiden, das in seine Knochenhöhle noch eingeschlossene Mark; um das Eindringen der fixirenden Flüssigkeit, Sublimatkochsalzlösungen oder Flemming's starkes Chromosmium-Essigsäuregemisch, zu erleichtern, wurden die zu untersuchenden Knochen, meistens die Ober- oder Unterschenkelknochen, von allen bedeckenden Weichtheilen durch Abschaben befreit, die die Höhlen abschliessenden Epiphysenknorpel abgetragen, die Knochen häufig auch in der Mitte halbirt. Die in Sublimat eingelegten Objecte wurden später durch Salpetersäure (1 Th. offic. Acid. nitric., 7 Th. Aq.) entkalkt und nach Uebertragung in Alkohol in Celloidin eingebettet, zur Färbung diente Hämatoxylin in Verbindung mit Gieson'schem Pikrinsäure-Säurefuchsin oder mit

Biondi'scher Lösung. Bei den Flemming-Präparaten bedurfte es der Entkalkung meistens nicht, wenn sie mehrere Tage in der sauren Lösung verweilt hatten, die Celloidinschnitte wurden in gewöhnlicher Weise mit Saffranin gefärbt.

Im Allgemeinen muss ich bekennen, dass mich diese Untersuchungsreihe bei der Erforschung der wichtigsten Frage, nehmlich des gegenseitigen Verhältnisses der verschiedenen in Betracht kommenden Zellen zu einander wenig gefördert hat. Einerseits nehmlich ist es hiebei ausserordentlich schwierig und gelingt nur selten, das Hämoglobin in den Zellen in der Art zu fixiren, dass dasselbe schon bei seinem ersten Auftreten sicher zu erkennen ist[1]), andererseits leidet auch die Form der Zellen, so dass z. B. die wichtigen Spindelzellen mehr oder weniger unkenntlich zu werden pflegen. Meine Schnitte konnten mir demnach in der genannten Beziehung keine brauchbare Ergänzung der am Markblute gewonnenen Erfahrungen, noch weniger einen Ersatz für dieselben liefern; nur nach anderen Richtungen hin waren sie nicht ohne Gewinn, namentlich für die Feststellung der Theilungsvorgänge der Zellen. Wenn es auch nicht als eine nothwendige Voraussetzung für die Richtigkeit der ausgesprochenen Ansicht, dass es eine continuirliche Entwickelungsreihe: Lymphocyten, Spindelzellen, rothe Blutkörper giebt, gelten darf, dass die genannten Zellen sich während ihrer aufsteigenden Entwickelung vermehren — aus der Theilung ergiebt sich ja gewöhnlich nur eine numerische Zunahme, nicht aber ein Fortschritt in der Entwickelung der Zellen —, so muss es als ein um so wichtigeres Erforderniss erscheinen, nachzuweisen, dass das Anfangsglied der Reihe, die Lymphocyten eines beständigen oder periodischen Nachwuchses sich erfreuen, der die beschriebene Metamorphose von Neuem durchzumachen im Stande ist; es war eine fernere Aufgabe, zu ermitteln, ob dieser Proliferationsprozess nur innerhalb der Blutgefässe sich vollzieht oder ob, was die oben besprochene Beziehung zwischen physiologischer Blutregeneration und lymphoider Metaplasie des Marks vermuthen liess, auch

[1]) Auch in der Arbeit von Marquis wird gesagt: „es existirt bis dato kein einziges Fixirungsmittel für Hämoglobin, das allen Anforderungen genügt". — Dasselbe geht aus den auf diesem Wege gewonnenen, sich widersprechenden Resultaten anderer Beobachter hervor.

die lymphocytären Elemente des Markgewebes wesentlich dabei betheiligt sind. Das Resultat hat nicht ganz meinen Erwartungen entsprochen; ebenso wie Marquis habe ich ein reichliches Auftreten von Mitosen farbloser Zellen, auch selbst in der Periode, wo sich die Blutregeneration durch die im Blute in grosser Zahl erscheinenden, jungen, rothen Blutzellen zu erkennen giebt, nicht beobachtet, einzelne Mitosen waren jedoch sowohl in den Gefässen, als im Gewebe häufig zu finden, sie fehlten selbst nicht gänzlich bei Winterfröschen in den peripherischen, lymphoid bleibenden Theilen desselben. Es wird hierdurch die schon oben ausgesprochene Ansicht bestätigt, dass zwar der zweite Abschnitt in der Entwickelung der rothen Blutzellen, das Heranwachsen der Spindelzellen zu den reifen, grossen, gefärbten Zellen, ziemlich acut in einem begrenzten Zeitraume abläuft, der erste in der Erzeugung von Lymphocyten und deren Umbildung zu Spindelzellen bestehende Act, jedoch vielmehr continuirlich und demnach in einer weniger auffälligen Weise geschieht und nur im Frühjahre eine periodische Steigerung erfährt.

Was die Beschaffenheit der in Mitose befindlichen Zellen betrifft, so übertrafen dieselben stets die kleinen Lymphocyten beträchtlich an Grösse, entsprechend der Darstellung von H. F. Müller, nach welchem die „kleinen einkernigen Leukocyten“ von grösseren „theilungsreifen ruhenden Zellen“ abstammen.

Ueber diesen noch nicht abgeschlossenen Theil meiner Untersuchungen behalte ich mir weitere Mittheilungen vor.

X.

Zur Histologie und Histogenese der primären Nierengeschwülste.

(Aus dem Pathologischen Institut zu Strassburg i. E.)

Von Dr. Paul Manasse,
vormals II. Assistenten des Instituts.

(Fortsetzung von Bd. 142. S. 192.)

(Hierzu Taf. V.)

B. Die vom präformirten Bindegewebe ausgehenden Geschwülste.

Was zunächst die Fibrome der Niere anbetrifft, so möchte ich kurz über dieselben hinweggehen: sie sind sehr häufig, finden sich in der Rinden-, öfter noch in der Marksubstanz, sind von weisser Farbe, kleiner, rundlicher Gestalt und bestehen aus einem mehr oder weniger zellreichen Bindegewebe, welches manchmal sogar vollständig sklerosirt und kernlos ist. Sie entstehen wohl zweifellos aus dem intertubulären Bindegewebe, abgeschnürte Stückchen von Harnkanälchen konnte ich nicht selten in ihnen nachweisen.

Ferner möchte ich an dieser Stelle ganz kurz die wahren Lipome (nicht die von versprengten Nebennierenkeimen ausgehenden Geschwülste) der Niere erwähnen, ich konnte mehrere hierher gehörige Fälle beobachten.

Ich fand sie von Erbsen- bis Wallnussgrösse, stets in der Rinde liegend, meist ohne Kapsel vom Parenchym abgegrenzt. Sie bestehen aus richtigem Fettgewebe, sind kuglig oder auch von unregelmässiger Gestalt, einzelne Zipfel in's Nierengewebe hinein erstreckend.

Die Entstehung dieser Tumoren scheint mir nicht schwer zu deuten zu sein: wenn man bedenkt, wie häufig man kleine Fettläppchen, von der Capsula adiposa der Niere ausgehend, und

mit ihr in festem Zusammenhang stehend, die fibröse Kapsel durchbrechend, ziemlich tief in der Rinde, und fest in dieselbe eingebettet findet, so liegt es wohl nicht fern, auf eine solche Verschleppung von Kapselfettgewebe in das Nierenparenchym die Entstehung der wahren Lipome zurückzuführen und nicht auf eine Umwandlung des Nierenbindegewebes in Fettgewebe; ob es sich hierbei um eine primäre active Wucherung des Fettgewebes oder um eine, durch circumscripte narbige Schrumpfung der Nierenrinde hervorgerufene Einziehung und spätere Wucherung des Fettgewebes handelt, wird wohl schwer zu entscheiden sein.

Eine ähnliche Geschwulstart, welche mir aber noch nicht genügend bekannt zu sein scheint, sind die

Lipo-Myome.

Diese Geschwülste finden sich in den Lehrbüchern meist nicht verzeichnet, und auch in der übrigen Literatur habe ich mit Ausnahme eines Falles von Lubarsch (S. 211) nichts darüber gefunden. Ich will deshalb die beiden von mir beobachteten Fälle hier mittheilen:

Fall IX.

M., Margarethe, 86 Jahre alt. Diabetes, Atrophie des Pankreas, lobuläre Pneumonie. In der linken Niere fand sich ein Tumor von Taubeneigrösse, 1½ cm über die Oberfläche hervorragend, auf dem Schnitt deutlich scharf abgegrenzt vom Nierenparenchym, welches er bis zur Grenze der Rinden- und Marksubstanz durchdringt. Schnittfläche glatt, weiss, derb.

Mikroskopisch zeigte sich dann, dass der Tumor aus einem sehr fasrigen Gewebe bestand: lange Fasern mit schmalem, langem Kern, in Bündeln bei einander liegend, offenbar glatte Muskelfasern, bildeten hauptsächlich das Geschwulstparenchym; dazwischen lagen dann, zerstreut, kleine Inseln von richtigem Fettgewebe, welche nicht weiter von dem übrigen Gewebe getrennt waren. Zwischen den glatten Muskelfasern fanden sich, und zwar in recht erheblicher Anzahl, helle, glänzende Kügelchen und Körnchen, welche bei Zusatz von Jodlösung ein intensiv rothbraunes Colorit annahmen, also zweifellos Glykogenablagerungen entsprachen. Diese Glykogenablagerungen waren ferner in grosser Menge innerhalb der Gefässe zu bemerken: hier lagen sie fast stets der Intima auf, waren länglich-rund oder kuglig. — Im Centrum zeigte der Tumor ziemlich stark erweichte Stellen: Nekrotisches Gewebe mit einzelnen hyalinen Strängen darin, welche, wie an dem stellenweise noch deutlichen Lumen zu erkennen war, offenbar obliterirten Gefässen entsprachen. — Quergestreifte Muskelfasern waren trotz

eifrigen Suchens nicht aufzufinden. Gegen die Nierensubstanz war der Tumor auch mikroskopisch scharf abgesetzt.

Fall X.

M., Helene, 44 Jahre alt. Arteriosklerose, alte Erweichungsheerde im Gehirn. Aus dem Sectionsprotocoll (M. B. Schmidt): In der linken Niere ein haselnussgrosser Tumor, über die Oberfläche prominent, leicht gelappt, der bis zur Grenze der Rindensubstanz in die Tiefe geht. Kapsel der rechten Niere ist dicker, als links, sehr sehnig und haftet an der Oberfläche so innig an, dass das Parenchym daran hängen bleibt. Am oberen Pol sitzt ein höckriger Tumor, hühnereigross, der die Oberfläche pilzförmig überragt, mit der Albuginea der Niere innig zusammenhängt. Auf dem Schnitt hat der Tumor eine derbe, weisse Beschaffenheit, dazwischen einige undurchsichtige, gelbe, entschieden fetthaltige Stellen.

Mikroskopisch hatten beide Tumoren die gleiche Struktur: Der Hauptsache nach bestand das Gewebe aus Bündeln von glatten Muskelfasern, welche innig unter einander verflochten waren. Dazwischen fand sich ein ziemlich zellreiches Bindegewebe, welches stellenweise nur sehr schwer von den Muskelfasern zu unterscheiden war. An anderen Stellen war dies aber recht gut möglich, hier hatten die Zellen meist eine sehr mannichfaltige, theils rundliche, theils stern- oder keulenförmige Gestalt, kurz, es waren alle Formen von Bindegewebszellen vertreten, dazwischen auch grössere Elemente, ja ganz vereinzelt wurden sogar richtige Riesenzellen von recht erheblicher Grösse angetroffen. Ferner aber sprangen vor Allem in die Augen Inseln von richtigem Fettgewebe, mitten in den Tumor eingelagert, welche wir ja schon makroskopisch als solche erkennen konnten. Dann fanden sich sehr zahlreich zwischen den Muskelfasern, die langen Spalten oft ausfüllend, helle glänzende, theils kuglige, theils unregelmässig geformte Gebilde, welche sich mit Jodlösung intensiv braun färbten, also offenbar Glykogen darstellten; diese Glykogenkügelchen fanden sich auch hier häufig innerhalb der Gefässlumina, und zwar lagen sie stets in abgerundeter, offenbar Tropfenform bei einander.

Es handelt sich also um eine wohl charakterisirte Art von Geschwülsten, die sich aus zwei ganz verschiedenen Geweben zusammensetzen: aus Fettgewebe und aus glatter Musculatur; dazwischen finden sich dann noch manchmal (Fall X) stärkere Anhäufungen von Bindegewebszellen, dicht bei einander liegend, so dass der Name Sarcom wohl schon zulässig erscheint; dies geht auch aus der Beobachtung von Lubarsch hervor; denn auch er konnte in seinem Falle eine sarcomatöse Entartung mit Bildung von Riesenzellen constatiren. Ferner scheint der starke Glykogengehalt, der auch von Lubarsch erwähnt wird, für diese Geschwülste charakteristisch zu sein.

Für die Entstehung dieser Lipo-Myome möchte ich die gleiche Erklärung heranziehen, wie für die einfachen Lipome. Natürlich wird hier die Albuginea, welche ja bekanntlich glatte Muskelfasern (Eberth) enthält, durch das Kapselfettgewebe nicht einfach durchdrungen, sondern sie wird mit in das Nierengewebe hineingestülpt und wächst hier zu jenen Tumoren aus, wie sie oben beschrieben sind. Dafür spricht besonders der grosse Tumor im Fall X. Die schwielig verdickte, mit dem Tumor in breiter Fläche fest verwachsene Kapsel, der Umstand, dass der Tumor wie mit einem Stiel aus einem breiten Spalt in der Nierensubstanz heraus kam und somit einen innigeren Zusammenhang mit der Kapsel, als mit der Niere zeigte, unterstützen diese Deutung.

Wie wir gesehen haben, bilden diese Tumoren schon einen Uebergang zu den zellreichen Bindegewebsgeschwülsten, den

Sarcomen.

Bei diesen möchte ich gleich von vornherein eine Trennung machen zwischen den einfachen Sarcomen, also Rund-, Spindel- u. s. w. -Zellen-Sarcomen und den complicirter gebauten, von den Gefässwänden ausgehenden Geschwülsten. Bei den ersteren werden wir naturgemäss histogenetisch weniger eruiren können, als bei den letzteren, weil wir bei ihnen bezüglich der Entwickelung stets von einzelnen Zellen ausgehen müssen, während wir bei den letzteren grössere specielle Complexe von Zellen im bestimmten Verhältniss zum Bindegewebe, also z. B. die Adventitia oder die Intima der Gefässe, haben, an denen wir eventuell noch die Spuren der Geschwulstentwickelung verfolgen können. Und wenn diese beiden Geschwulstarten auch einem System angehören, so zeigen sie doch in ihrem morphologischen Verhalten eine recht grosse Verschiedenheit. Während nehmlich die gemeinen Sarcome stets einen höchst einfachen Bau zeigen, dadurch, dass in ihnen Zelle bei Zelle, ohne bestimmte Anordnung in Zügen oder Strängen, sich präsentirt, sind die sogenannten Angiosarcome viel complicirter gebaut und ähneln in ihrer Struktur manchmal vielmehr den Carcinomen, so dass man häufig grosse Schwierigkeiten in differentiell-diagnostischer Beziehung hat.

Ich beginne mit den gemeinen Sarcomen.

Fall XI.

2½jähriges Kind. Tumor der linken Niere. (Kinderklinik 12. Februar 1882.) Der Tumor nimmt seinen Ausgang von dem unteren Nierenpol, und zwar von dem hinteren Theil des letzteren. Diese Partien sind vollständig in Geschwulstmassen aufgegangen. Der Tumor geht dann weiter nach der medialen Seite, zeigt eine innige Verwachsung mit dem Colon descendens und dem linken Ligamentum latum. Länge des Tumors auf dem Frontalschnitt 16 cm; grösste Breite 9½. Die Oberfläche des Tumors ist stark höckrig. Auf dem Schnitt ist er von weicher Beschaffenheit, von Bindegewebssepten durchzogen und zeigt einige Höhlen mit rauhen, zottigen Wandungen. An der Wirbelsäule liegen dann zahlreiche, grosse, weisse Knoten, offenbar den Lymphdrüsen entsprechend.

Mikroskopisch erwies sich die Geschwulst zusammengesetzt aus einem sehr zellreichen Gewebe, welches nur von spärlichen Bindegewebssträngen durchzogen war: Zelle lag neben Zelle, dazwischen nur sehr wenig Zwischensubstanz. Die Zellen selbst waren durchgehend kleine Rundzellen. — Solche Geschwulstpartien lagen dann ferner in präformirten Kanälen, welche eine derbe, stark musculäre Wandung hatten und die Arterien meist zu zweien begleiteten. Manchmal liessen diese Kanäle ausser den Geschwulsttheilen in ihrem Innern auch noch Blutkörperchen erkennen. Augenscheinlich handelte es sich hier also um venöse Gefässe, zumal da irgend welche Anzeichen, welche für Lymphgefässe gesprochen hätten, vollständig fehlten.

Wir haben demnach einen Fall von gemeinem Rundzellensarcom der Niere vor uns, wie er in der Literatur mehrfach zu finden ist. Hinweisen möchte ich noch auf das jugendliche Alter des Patienten, welcher mit grosser Wahrscheinlichkeit auf eine congenitale Anlage der Geschwulst schliessen lässt.

Fall XII.

Multiple Tumoren der Niere. Sammlungspräparat H II. 1.

Das ganze Organ ist sehr stark vergrössert durch multiple, theils sich über die Oberfläche erhebende, theils mitten im Parenchym liegende Geschwulstknoten von Haselnuss- bis Kleinapfelgrösse. Die Form der Niere ist vollständig erhalten, Länge des Organs 18 cm, Breite im Hilus gemessen 8 cm. Die Knoten haben auf dem Schnitt eine durchscheinende, leicht glasige Beschaffenheit, Schnittfläche ist glatt, gröbere Bindegewebszüge oder die Knoten einhüllende Kapseln sind makroskopisch nicht zu entdecken, oft ist es sogar schwer, die Tumoren vom Nierenparenchym scharf abzugrenzen. — Die Nierenkapsel überzieht Niere und Tumoren.

Auch mikroskopisch liess sich eine bindegewebige Hülle um die einzelnen Geschwulstknoten nicht nachweisen. Die Tumorknoten gingen in das Nierenparenchym continuirlich über, im letzteren waren die Glomeruli häufig ganz atrophisch. Das Substrat, aus welchem die Tumoren zusammen-

gesetzt waren, zeigte keine derberen Bindegewebszüge, sondern nur ein sehr zellreiches Gewebe. Die Zellen waren stets kleinste Rundzellen, welche nur spärliche Intercellularsubstanz zwischen ihren Leibern erkennen liessen. Niemals waren dieselben zu irgend welchen, bestimmt abgrenzbaren Zapfen oder Haufen angeordnet, stets lag Zelle bei Zelle ohne bindegewebiges Stroma.

Also auch in diesem Falle sehen wir den Typus des Rundzellensarcoms vor uns; während wir aber im vorigen Falle ein solitäres Sarcom hatten, waren hier multiple Sarcome aufgetreten.

Fall XIII.

Spindelzellensarcom, exstirp. Lücke. 28. October 1891.

Die ganze rechte Niere war in einen kindskopfgrossen Tumor verwandelt, an dem nur der obere Pol und ein Theil der vorderen Fläche der Niere als solche zu erkennen war. Beim Aufschneiden sah man noch einen (den vorderen) Theil des stark hydronephrotischen Nierenbeckens, das übrige Gewebe gehörte dem Tumor an. Dieser zeigte eine derbe, feste Consistenz, weisse Farbe, mit zerstreuten röthlichen und gelben Flecken. Zahlreiche derbe Bindegewebszüge und Gefässe durchzogen den Tumor, letztere zeigten sich häufig durch Thromben in schwärzliche Stränge verwandelt.

Mikroskopisch bestand der Tumor in den centralen Partien aus einem sehr zellreichen Gewebe mit ganz geringer Intercellularsubstanz. Die Zellen, welche also dicht gedrängt, ohne bestimmte Anordnung an einander lagen, hatten durchweg die Gestalt von Spindelzellen, seltener hatten diese Spindeln an der einen Langseite einen Ausläufer, so dass also eine Dreieck- oder Sternform herauskam. Die Kerne waren theils schmal, theils breiter, immer aber von länglicher Figur. Sie waren stets gut erhalten und nahmen Farbstoffe intensiv auf. Gewöhnlich hatte jede Zelle einen Kern, manchmal aber fanden sich deren zwei oder mehrere, ich zählte bis zu zehn; dann konnte man die Elemente schon Riesenzellen nennen. Hier hatte die Zelle auch eine andere Form angenommen, war grösser, als die übrigen, zeigte in der Mitte, dort, wo die Kerne lagen, eine ziemliche Auftreibung; stets hatte sie aber ihren spindligen Charakter beibehalten. Oft lagen diese Kerne in den grösseren Zellen so dicht bei oder auf einander, dass es unmöglich war, selbst bei feinsten Schnitten und stärksten Vergrösserungen zu entscheiden, ob wir mehrere kleinere oder einen einzigen grossen, gelappten Kern vor uns hatten. — In diesem fast nur aus Zellen bestehenden Gewebe fand sich eine mässige Anzahl ziemlich dünnwandiger Gefässe; diese zeigten sich verhältnissmässig häufig vollständig verlegt, durch Thromben, welche aus einem glänzenden, hyalinen Material bestanden. Und zwar zeigte das letztere keine vollständig homogene Beschaffenheit, sondern erwies sich vielfach zerklüftet, zum Theil sogar fädig. Durch Hämatoxylin wurde dasselbe hellblau, durch Eosin stark roth gefärbt; bei der Doppelfärbung herrschte die Eosinfarbe vor.

Während die centralen Theile sich also durch einen grossen Zellreich-

thum auszeichneten, verhielten sich die peripherischen Partien ganz anders: Hier bemerkte ich fast überall ein helles, glänzendes Bindegewebe, zwischen dem sich nur noch einzelne längliche Kerne, augenscheinlich zusammengedrückt, erkennen liessen. Zwischen den breiten Bindegewebszügen fanden sich zahlreiche Anhäufungen von gelbem Blutpigment, sowie einzelne ziemlich grosse, farblose, homogene, glänzende Kugeln, welche Jodlösung mit rothbrauner Farbe annahmen, und sich somit als Glykogenkugeln erwiesen. Die Gefässe fanden sich hier in grosser Ausdehnung thrombosirt. Diese glänzenden Bindegewebspartien wechselten ab mit vollständig nekrotischen Partien, an denen sich eine bestimmte Gewebsstruktur nicht mehr erkennen liess.

In dem ganzen Tumor zerstreut, fanden sich zahlreiche Reste von Nierensubstanz, welche jedoch nicht von Veränderungen verschont geblieben waren.

Während nehmlich die Glomeruli zum grössten Theil nur noch als atrophische hyaline Gebilde imponirten, zeigten sich die Harnkanälchen zum Theil sehr stark erweitert, so dass sie sich stellenweise schon makroskopisch als hirsekorngrosse Cysten präsentirten. Sie stellten dann Hohlräume dar, deren Wand mit cubischen, oft blasigen Zellen ausgekleidet, und deren Lumen häufig mit Blut gefüllt war. Durch diese cystisch aufgetriebenen Gebilde gingen dann häufig Stränge, welche mit dem gleichen Epithel bekleidet waren, wie die Wandung. Auch die daneben liegenden Harnkanälchen zeigten eine ähnliche blasige Veränderung ihres Epithels. An anderen Harnkanälchen waren dann Epithelzapfen zu bemerken, welche von ihrer Wand sich frei in's Lumen hinein erstreckten und manchmal multipel mit gemeinsamem Ansatzpunkt fingerförmig in das Innere der Harnkanälchen hineinragten.

Hier hatten wir also einen Tumor vor uns, welchen man in seinen Haupttheilen als Typus des gewöhnlichen Spindelzellensarcoms hinstellen kann. Bestand doch die Geschwulst fast ganz und gar aus dicht bei einander liegenden, langen, spindeligen Zellen, ohne eine bestimmte Anordnung in Zügen oder Strängen. Diese Elemente zeigten mehrfach ein recht beträchtliches Eigenwachsthum. Denn wir bemerkten Zellen mit zwei und mehr Kernen, manchmal sogar recht grosse Elemente mit vielen Kernen, welche wir entschieden als Riesenzellen bezeichnen mussten. Wir sehen hier also, dass bei einer starken numerischen Wucherung von Bindegewebszellen, welche zu grossartiger Tumorbildung führte, auch die einzelnen Elemente eine ausgesprochene Tendenz zeigten sich zu vergrössern. Dazu kam eine starke Neubildung von hyalinem Bindegewebe in den peripherischen, offenbar älteren Partien des Tumors.

Bemerkenswerth waren noch die häufigen hyalinen Thromben in ziemlich grossen Gefässen. Diese Thromben hatten zum geringsten Theil einen ganz homogenen Charakter, meist waren sie, wie schon oben bemerkt, stark zerklüftet, bestanden dann aus wirr durch einander liegenden Balken, zeigten oft sogar eine fädige Beschaffenheit. Augenscheinlich bestanden sie zum Theil aus Hyalin, zum Theil aus Fibrin.

Was die oben angeführten Veränderungen an den Harnkanälchen betrifft, so war hier die Frage zu erörtern, ob jene mit Blut gefüllten und mit Epithel ausgekleideten Hohlräume nur den präformirten Harnkanälchen entsprachen, welche eben durch jene Blutungen so stark dilatirt waren, oder ob hier auch eine Vermehrung der drüsigen Einrichtungen zu Stande gekommen war. Zur Erledigung dieser Frage können wir nun jene Harnkanälchen heranziehen, welche deutliche Zeichen activer Veränderung trugen. Wir sahen hier ja, wie schon oben notirt, dass sich an dem Epithel einzelner Harnkanälchen, welche nur eine mässige Vergrösserung zeigten, kürzere oder längere epitheliale Fortsätze frei in's Lumen erstreckten. Offenbar war also die Betheiligung der Harnkanälchen keine rein passive, wenn auch die Wucherungserscheinungen nicht in erheblichem Maasse vorhanden waren.

Fall XIV.

Grosszelliges Sarcom. (Privatpraxis von Prof. Naunyn.)

40jähriger Mann, vor 10 Jahren syphilitisch inficirt, seit mehreren Jahren an Nephritis erkrankt, gestorben unter den Symptomen schwerer Urämie und Enteritis. — Die Section (Prof. v. Recklinghausen) ergab eine inveterirte Lues, Syphilis des Darms (starkes Amyloid mit Ulcerationen), Amyloid der Nieren, Nephritis, ferner einen Tumor der linken Niere. Der letztere hatte die Grösse einer Kinderfaust, gehörte dem oberen Pol der Niere an, setzte sich aussen mit einer scharfen Furche von dem Nierenparenchym ab, war von einer Kapsel umgeben, welche die Fortsetzung der Nierenkapsel darstellte. Die Farbe des Tumors war eine rein weisse, die Consistenz eine weiche. Auf dem Schnitt zeigte sich denn, dass der Tumor aus mehreren kleinen Knoten bestand, welche durch feine Bindegewebszüge von einander getrennt waren. Solcher Knötchen von etwa Bohnengrösse zeigten sich noch mehrere im Nierenparenchym zerstreut, jedoch nur in der nächsten Umgebung der Geschwulst.

Mikroskopisch zeigte sich denn, dass sowohl der Haupttumor, sowie alle kleineren Knoten durch eine dünne Bindegewebslage vom Nierenparenchym

getrennt waren und aus sehr zellreichem Gewebe bestanden mit mässiger Intercellularsubstanz. Die Zellen lagen bei einander ohne irgend eine bestimmte Anordnung.

Die Elemente waren von recht erheblicher Grösse, hatten eine stern-, keulenförmige, dreieckige, rundliche oder auch polygonale Gestalt, oft mit kugliger Auftreibung. Sie waren ausgezeichnet durch Protoplasmafortsätze, welche am besten an Zupfpräparaten zu erkennen waren. Diese Ausläufer zeigten bezüglich ihrer Zahl und Länge die grössten Variationen. Am längsten waren sie an den dreieckigen oder sternförmigen Elementen, und zwar hier jedesmal so viel vorhanden, als die Zelle Zipfel hatte. War die Zelle mehr rund, dann waren die Protoplasmafortsätze zahlreicher und viel kürzer, die Zelle erhielt dadurch einen gezähnten Rand, welcher oft ein ziemlich verschwommenes Aussehen zeigte und sich allmählich, ohne scharfe Grenze in der Zwischensubstanz verlor.

Das Protoplasma war gewöhnlich stark gekörnt, liess aber ausser dieser Körnung fast immer eine regelmässige Längsstreifung erkennen, welche besonders an den spitzeren Enden der Zellen sehr deutlich war und sich nach dem Centrum hin meist ganz verlor. Ausserdem fanden sich in dem Protoplasma häufig hyaline Abscheidungen von theils kugliger, theils länglicher oder stäbchenförmiger Gestalt. Diese Abscheidungen nahmen Eosin intensiv an, waren aber weder nach Weigert, noch nach Russel zu färben, verhielten sich auch der Jodreaction gegenüber negativ. Ferner liessen sich im Protoplasma oft noch rundliche Vacuolen feststellen. Querstreifung war niemals zu entdecken. — Der Kerne waren theils einer, theils mehrere, bis zu 5, in einer Zelle vorhanden; sie waren stets gut erhalten, durch Hämatoxylin intensiv färbbar, hatten meist eine beträchtliche Grösse und liessen fast immer ein feines Gerüst von Fäden in ihrem Innern erkennen. Oft imponirten die Kerne als grosse Bläschen, deren Wandung durch Hämatoxylin stark blau gefärbt war, während ihr Inhalt Eosin angenommen hatte. Hier schien also der ganze Kern einen Hohlraum darzustellen. Kleine Vacuolen trafen sich oft zu mehreren in einem Kern. — Im ganzen Tumor fanden sich Anhäufungen von Rundzellen, besonders perivasculär. Die Niere zeigte alle Zeichen einer parenchymatösen Entzündung mit Amyloid der Glomeruli.

Dieser Tumor zeigte also den Typus eines reinen Sarcoms: Zelle an Zelle mit mässiger Intercellularsubstanz ohne bestimmte Anordnung in Zapfen oder Strängen. Und zwar zeigten die Elemente eine ausgedehnte Polymorphie, sie waren von spindeliger, rundlicher, polygonaler, Keulen-, Dreiecks- oder Sternform, stets auffallend durch ihre Grösse und ihre langen Fortsätze. Höchst eigenthümlich war, dass diese Zellen fast sämmtlich in ihrem Innern eine feine Streifung zeigten, welche der Länge nach das Protoplasma durchzog; und zwar konnte ich feststellen,

dass die Streifung sich stets vom Kern aus convergirend nach dem Ende der Zelle zu, bezw. in die Spitze der Ausläufer erstreckte; diese Längsstreifung an grossen Sarcomzellen kommt, wie wir später sehen werden, öfters vor, sie ist auch von Ackermann in seiner bekannten Arbeit über Sarcome beschrieben worden.

Lange Zeit war ich versucht, wegen ihrer grossen dreieckigen Gestalt, wegen ihrer langen Fortsätze und wegen ihres grossen bläschenförmigen Kernes die Elemente des Tumors, besonders an Zupfpräparaten, für Ganglienzellen anzusprechen. Schliesslich kam ich jedoch zu der Ueberzeugung, zumal da keine Spur von Nervenfasern nachzuweisen war, dass ich es lediglich mit grossen Bindegewebszellen zu thun hatte, wie man sie in Sarcomen gar nicht so selten findet. Denn, wenn auch die oben beschriebenen Formen sehr an Ganglienzellen erinnerten, so waren doch zwischen ihnen und den übrigen stern- oder spindelförmigen Elementen, also den typischen Bindegewebszellen, zahlreiche Uebergänge zu entdecken.

Auffallend waren die hyalinen Abscheidungen, welche sich in grossen Massen im Protoplasma angesammelt hatten. Diese waren theils rundlich, theils länglich, theils halbmondförmig, legten sich hier um den Kern herum, lagen dort frei im Protoplasma ohne irgend eine bestimmte Anordnung. Zuerst dachte ich an Glykogenablagerungen, die ja in Sarcomzellen keineswegs zu den Seltenheiten gehören, jedoch gelang es nicht, eine Jodreaction an ihnen hervorzurufen, und müssen wir uns deshalb mit dem Namen Hyalin begnügen. Wenn man diese hyalinen Abscheidungen in den Zellen als die Zeichen eines degenerativen Vorganges auffassen dürfte, so könnte man vielleicht als Ursache eines solchen die heftige syphilitische Infection anführen, welche sich ja sowohl in den anatomischen Veränderungen der Niere, als auch der übrigen Organe documentirte. Es wäre dann ganz interessant, dass eben dieser syphilitische Prozess auch an einer Neubildung zum Ausdruck käme.

Die von den Gefässwandungen ausgehenden Geschwülste. (Angiosarcome.)

Es ist dies die bei Weitem interessanteste Gruppe der Bindegewebsgeschwülste; bevor ich mich jedoch auf eine genauere

Besprechung dieser Art von Tumoren einlasse, möchte ich über die von mir beobachteten, hierher gehörigen Fälle berichten.

Fall XV.

Perivasculäres Sarcom mit Spindelzellensarcom.

G., Adolf, 69 Jahre alt. Kam schon ziemlich kachektisch mit einem grossen Tumor in der Iliocoecalgegend in die medicinische Klinik und starb nur wenige Tage nach der Aufnahme.

Aus dem Sectionsprotocoll (Dr. L. Aschoff) erwähne ich Folgendes: Stark abgemagerte Leiche, fast gar kein Fettpolster, Hautfarbe blass, Musculatur des Brustkorbes stark atrophisch. An einer Stelle des Coecum ein ziemlich fester Tumor, knollig, von weisser Farbe. Derselbe ist mit der Musculatur der rechten Darmbeinschaufel verwachsen, jedoch noch beweglich. Nach Lösung des Col. ascend. zeigt sich, dass der Tumor mit der rechten Niere in Verbindung steht. Colon verhältnissmässig leicht vom Tumor abzulösen, nur der Process. vermif. ist inniger mit der Geschwulst verwachsen. — Zwerchfell beiderseits V. Intercostalraum. Starkes Oedem des Pericard: Auf der Vorderfläche des Herzens 3, auf der Hinterfläche 1 vorspringender Tumor, ersterer kirschkern-, letzterer pflaumengross, von gelbweisslicher Farbe, zum Theil vom Pericard bedeckt. Auf der Arter. pulmonal. ein erbsengrosser Tumor, ähnlich wie die früheren. Rechter Ventrikel sehr eng, Muskel von brauner Farbe. Oberhalb des Abganges des vorderen Papillarmuskels befindet sich, vollständig von Musculatur umhüllt, der eine der oben erwähnten Tumorknoten, auf dem Schnitt von rein weisser Farbe, sendet feinste Ausläufer in die umgebende Musculatur. Der 2. der erwähnten Knoten sitzt unterhalb der vorderen Pulmonalklappe, und zwar wird er innen noch von einer leichten Muskellage überdeckt. Linker Ventrikel klein; dann zeigt sich, entsprechend dem Tumor der Hinterfläche des Cor eine 3 cm lange und 2 cm breite Tumormasse an der Hinter- und Innenfläche des linken Ventrikels, welche vielfache Knoten bildet und frei in das Lumen hineinragt. Ein 4. Tumor findet sich von Bohnengrösse an der hinteren Ventrikelwand, wenige Millimeter unterhalb des hinteren Mitralsegels und ein 5. direct in der Spitze des linken Ventrikels ebenfalls von Bohnengrösse. — Aus den Bronchen entleert sich dickflüssiger Eiter. Linke Lunge schlaff; im Unterlappen ein kleinapfelgrosser harter Tumor, auf dem Schnitt von weisser Farbe. Im Hilus der rechten Lunge finden sich zahlreiche pflaumen- bis kleinapfelgrosse Tumoren, die zum Theil Bronchialdrüsen entsprechen. Unterlappen ist im Gegensatz zum Oberlappen fest, auf dem Schnitt von grauer Farbe, rauh, etwas körnig, mit weissen Zeichnungen darin. Die Wand des Hauptbronchus an der Stelle der Theilung ist von einer weissröthlichen zerklüfteten Masse gebildet, wie die oben erwähnten Tumormassen. Linke Niere blass, an der Oberfläche 2 erbsengrosse, weissliche Tumoren. — In der rechten Nebenniere ein haselnussgrosser weisser Knoten. Die rechte Niere bildet mit dem unteren Theile den Tumor, der an der Stelle des

Coecum gelegen ist. Derselbe ist 10 cm lang, 8½ breit, 5 dick, er lässt sich vom unteren Pol der Niere nicht ablösen, das Nierengewebe geht auf dem Schnitt deutlich in den Tumor über. Das Venengebiet im unteren Nierenabschnitt erscheint auf dem Durchschnitt von Tumormassen eingenommen. Die Hauptäste der Nierenvene zeigen Verstopfungen, der tiefste Ast der Nierenvene ist vollständig von Tumormassen erfüllt, welche mit der Wand fest verwachsen sind. Nierenbecken und Ureter normal. — In der Vena cava ascendens ein mehr als taubeneigrosser, weisser Tumor innerhalb des Lumens, der mit der vorderen Wand verklebt ist. Keine Thrombose unterhalb des Tumors. Der Tumor scheint von der Vena renalis in die Cava hineingewachsen, da er sich deutlich in die erstere hinein verfolgen lässt.

Die genauere Untersuchung des Tumors ergab dann Folgendes: Der Tumor begann am unteren Pol der rechten Niere und hatte die Grösse einer normalen Niere, so dass sich also die letztere durch den Tumor um das Doppelte vergrössert zeigte. Auf dem Frontalschnitt war zu bemerken, dass Farbe sowohl, wie Consistenz des Tumors an den verschiedenen Theilen verschieden war. Und zwar möchte ich den Tumor in 4 Theile theilen, indem ich den der Niere zunächst gelegenen Theil mit No. 1, den entgegengesetzten mit No. 4 bezeichne. Der der Niere zunächst gelegene Theil (No. 1), in dem der untere Pol derselben aufgegangen war, und welcher auch noch verhältnissmässig grosse Partien normaler Nierensubstanz aufwies, zeigte eine grauröthliche Farbe und stark schwammige Beschaffenheit, während das entgegengesetzte, also unterste Ende (No. 4) des Tumors von viel festerer Consistenz war und ein rein weisses Aussehen zeigte. An die schwammige Substanz grenzte dann eine Partie (No. 2), welche sowohl durch ihre bläuliche Farbe, als ihre feste Beschaffenheit an Knorpelsubstanz erinnerte. Zwischen diesem Theil des Tumors und dem untersten, als rein weiss bezeichneten Ende befand sich eine Partie No. 3, welche sich durch eine ganz weiche, fasrige Beschaffenheit auszeichnete. Von einer besonderen Zeichnung war an dem Tumor nichts zu bemerken. Die Nierenvene, sowie ihre ersten grösseren Verzweigungen waren angefüllt mit Tumormassen von grauröthlicher Farbe und schwammiger Beschaffenheit. Ein gleiches Verhalten zeigte der Geschwulstpfropf von 4 cm Länge, welcher in der Vena cava gefunden wurde.

Mikroskopische Untersuchung: Was zuvörderst die der Niere zunächst liegende, stark schwammige Partie (No. 1) des Tumors betraf, so hatte schon hier die Struktur kein ganz einheitliches Gepräge: An einzelnen Theilen zeigte das Geschwulstgewebe eine ziemlich netzförmige Anordnung, und zwar wurden die Balken dieses Netzes von dünnen bindegewebigen Strängen gebildet, welche oft in ihrem Verlauf eine Doppelreihe von schmalen, endothelähnlichen Zellen, sowie eine erhebliche Menge gelben, körnigen Blutpigments aufwiesen. Hiernach war es schon sehr wahrscheinlich, dass wir diese Stränge als obliterirte Gefässe ansehen mussten. Die Maschen des Netzes waren angefüllt mit mässig grossen, theils cylindrischen, theils polygonalen, theils rundlichen, oft blasigen Zellen, welche stets einen gut färbbaren Kern aufwiesen. Durch diese Anfüllung der Maschenräume mit epithel-

ähnlichen Zellen erhielt das Gewebe einen alveolären, fast krebsigen Charakter. — Neben diesen Theilen waren dann Bilder zu bemerken, welche scheinbar einen ganz anderen Charakter zeigten, als die soeben beschriebenen: Es waren dies grosse bindegewebige Stränge von viel bedeutenderer Breite, als die oben notirten, welche ziemlich frei neben und durch einander liefen, grosse Zwischenräume zwischen sich lassend, und augenscheinlich dazu beigetragen hatten, dem Gewebe seine schwammige Beschaffenheit zu geben. Diese grossen Stränge bestanden aus einem hellen, kernarmen, zum Theil sogar hyalinen Bindegewebe und waren an ihrer Aussenseite stets mit eben jenen Zellen besetzt, welche vorher als in den Maschen des feinbalkigen Netzes angetroffen beschrieben wurden. Sie umgaben die hyalinen Stränge, wie ein Handschuh die Finger. Die Räume zwischen den von Zellen umgebenen Balken erwiesen sich zum Theil leer, wodurch wohl eben jene schwammige Beschaffenheit hervorgerufen wurde, zum Theil wurden auch Zellen, wie die beschriebenen, in ihnen angetroffen. Auch in den hyalinen Balken liess sich, ebenso wie in den feineren bindegewebigen Strängen, allerdings viel seltener, eine Doppelreihe dünner, endothelartiger Zellen, sowie Blutpigment nachweisen.

War es nach diesen Bildern schon mehr als wahrscheinlich geworden, dass diese zelltragenden Balken obliterirten Gefässen entsprachen, so wurde dies zur Evidenz bewiesen an Schnitten, welche durch den noch in der Nierensubstanz gelegenen, also offenbar jüngsten Theil des Tumors gemacht worden waren. Hier konnte ich nehmlich folgende Bilder beobachten: Das ganze Gewebe bestand aus einem groben Geflecht von richtigen, mit Blut gefüllten Gefässen venösen Charakters, welche sich sowohl im Längs-, als auch im Querschnitt präsentirten und zum Theil auf recht grosse Strecken hin zu verfolgen waren. Alle diese Gefässe waren auf der adventitiellen Fläche ihrer Wandung besetzt mit einer ein- oder mehrfachen Lage von Tumorzellen (Fig. 1). Das Endothel dieser mit mantelartigem Zellbelag versehenen Blutgefässe zeigte keine Veränderungen, vor Allem keine Spur einer Vermehrung oder Vergrösserung seiner Zellen. — Dagegen waren häufig Bindegewebszapfen zu constatiren, welche von der Adventitia in das Lumen jener Gefässe hineingewachsen waren und zum Theil eine helle glänzende Beschaffenheit zeigten. Diese in das Gefäss hineinschiessenden Pfröpfe nahmen, besonders wenn sie jene glasige Beschaffenheit zeigten, einen so grossen Theil des Gefässlumens ein, dass von dem letzteren nur noch ein schmaler Spaltraum geblieben war, welcher mit Blutkörperchen ausgefüllt war. Oft war auch dieser verschwunden, so dass sich dann die Gefässe als dicke, hyaline, von Tumorzellen mantelartig umgebene Stränge präsentirten, wie sie oben schon beschrieben sind.

Wir kommen jetzt zur Beschreibung jenes Theiles (No. 2) der Geschwulst, welchen ich bei der makroskopischen Beschreibung sowohl wegen seiner bläulichen Farbe als auch wegen seiner eigenartigen Consistenz mit Knorpelsubstanz verglichen hatte. Dieser bestand nur aus hyalinen, nicht übermässig grossen Bindegewebssträngen, welche, dicht an einander gedrängt,

das ganze Gewebe einnahmen, wodurch wohl die feste Consistenz jener Partie bedingt war. Von Zellen war hier fast gar nichts zu bemerken, nur selten liessen sich zwischen den Strängen einzelne Kerne oder Zellreste, stark zusammengedrückt, nachweisen. Dagegen waren öfters zwischen diesen hyalinen Balken helle, glänzende, unregelmässig geformte Theile zu bemerken, welche sich sowohl nach Zusatz von Jodlösung, als auch nach Färbung mit Anilinfarbstoffen als amyloider Natur erwiesen.

Die der eben beschriebenen zunächst liegende Partie (No. 3) des Tumors, welche sich durch eine weiche fasrige Beschaffenheit auszeichnete, wurde hauptsächlich an Zupfpräparaten untersucht: Dieselbe zeigte nur spärliches Bindegewebe, dagegen einen grossen Reichthum an Zellen. Die letzteren boten die mannichfachsten Variationen dar, besonders hinsichtlich ihrer Grösse. Um mit den kleinsten anzufangen, so waren dieselben ähnlich den gewöhnlichen Bindegewebszellen, theils von spindliger, theils von dreieckiger oder sternförmiger Gestalt. Davon waren aber verhältnissmässig nur wenige vorhanden. Meist waren die Zellen von einer viel erheblicheren Grösse, hatten einen langgestreckten Zellleib, der oft auch in der Mitte eine erhebliche Breite aufwies, so dass sich die Zellen wie sehr grosse Spindelzellen präsentirten. Dann wieder waren die Zellen mehr kuglig, keulenförmig, dreieckig, halbmondförmig und erreichten die colossalsten Dimensionen. Die langgestreckten Zellen zeigten häufig eine deutliche feine Längsstreifung, welche am schärfsten an den Enden hervortrat (Fig. 3). Das Protoplasma war meist stark gekörnt. Das Auffallendste aber war, dass die Mehrzahl dieser grossen Zellen einen oder mehrere lange Fortsätze hatten. Diese betrugen oft das 10fache der schon an sich sehr langen Zellen. Sie hatten gewöhnlich ein helles klares Aussehen, nicht selten jedoch war das ganze Protoplasma eines solchen Zellfortsatzes ebenso, wie das der Zelle, mit feinen Körnchen angefüllt. War der Zellleib kuglig oder dreieckig, trug einen grossen Kern und zeigte einen oder mehrere dieser Fortsätze, so war die Aehnlichkeit mit Ganglienzellen nicht von der Hand zu weisen (Fig. 3). Zuweilen zeigten diese langen Fortsätze der schlauchförmigen Zelle an ihrem freien Ende eine spindlige Anschwellung, welche, besonders dadurch, dass sie noch einen eigenen Kern besass, wie eine neue Zelle aussah.

Die Kerne passten sich im Allgemeinen der Zellform an. Sie waren theils ein grosser in jeder Zelle vorhanden, theils mehrere, oft sogar eine recht beträchtliche Anzahl. Meist waren sie gross, blasig, eirund, seltener ganz schmal, wie bei glatten Muskelzellen, fast immer aber hatten sie, entsprechend der länglichen Zellfigur eine längliche Gestalt. Waren sie zu mehreren vorhanden, so lagen sie gewöhnlich wandständig neben einander und setzten sich dann in die Zellfortsätze fort, wo sie manchmal in beträchtlicher Menge angetroffen wurden.

Der 4., also unterste Theil des Tumors von festerer Consistenz und rein weisser Farbe bot den Typus eines Spindelzellensarcoms dar: Spindel- und sternförmige Zellen, dicht an einander gelagert, mit geringer Zwischensubstanz. Die Zellen zeigten auch hier häufig eine feine Längsstreifung,

waren dann etwas grösser, als gewöhnliche Spindelzellen, hatten sogar mehrere Kerne, erreichten jedoch niemals solche Dimensionen, wie die in dem vorigen Theil des Tumors beschriebenen grossen Zellen, denen sie allerdings sehr nahe zu stehen schienen.

Jetzt möchte ich noch einige Dinge erwähnen, welche fast in allen Theilen des Tumors gleichmässig anzutreffen waren: Erstlich war das schon oben in einem Theil notirte braune Blutpigment im ganzen Tumor, manchmal in recht erheblicher Menge zu bemerken. Ferner fand sich, besonders in den zellreichen Partien der Geschwulst, zwischen den Zellen zerstreut, seltener in ihrem Protoplasma eingelagert, eine grosse Anzahl heller, glänzender, homogener Körperchen, welche jedoch nur in Glycerin- oder Wasserpräparaten deutlich sichtbar wurden und bei Balsameinbettung fast ganz verschwanden. Dieselben hatten theils eine kuglige, theils eine länglich-ovale oder auch wurstförmige Gestalt, stets aber zeigten sie abgerundete Contouren, so dass sie den Eindruck von fixirten Tropfen machten. In den kleineren Venen fanden sich die gleichen Gebilde, oft in grösseren Haufen bei einander, frei im Lumen, oder auch an Leukocyten gebunden, dann wieder dem Endothel fest anliegend. Bei Zusatz von Jodlösung nahmen alle diese glänzenden Körperchen ein intensiv dunkelbraunes Colorit an, erwiesen sich somit als Glykogenablagerungen. Die Jodfärbung hielt sich höchstens wenige Tage, manchmal war sie schon nach einigen Stunden stark abgeblasst. Nach Weigert oder Russel waren diese Gebilde nicht zu färben. — In den Gefässen fand sich ferner überall eine Menge hyaliner Schollen von unregelmässiger Gestalt, ganz verschieden von den Glykogenkugeln; sie waren mit keiner der gebräuchlichen Färbemethoden, auch nicht mit Jodlösung zu färben. — In den Tumorzellen dagegen traf ich, zwar nicht häufig, deutliche Russel'sche Fuchsinkörperchen, sowohl nach Russel, wie nach Weigert sehr gut färbbar.

Der Embolus in der Vena cava zeigte grösstentheils dieselben Verhältnisse, wie der zuerst beschriebene Theil (No. 1) des Haupttumors: Ein Geflecht von Gefässen, deren äussere Wand von Tumorzellen umgeben war; auch hier zeigte sich das Gefäss häufig durch einen bindegewebigen Strang ersetzt, welcher oftmals hyalin degenerirt war.

Ganz anders verhielt es sich mit den Metastasen in der rechten Nebenniere, im Herzen, in den Lungen und in der linken Niere: Diese zeigten alle denselben Habitus, wie die unter No. 4 beschriebene Partie des primären Tumors: Spindlige und sternförmige Zellen, oft mit deutlicher Längsstreifung, zum Theil etwas grössere und mehrkernige Formen, dazwischen unregelmässige Glykogenpartikel, in den Zellen selten Russel'sche Fuchsinkörperchen, in den Gefässen grosse hyaline Schollen, welche letztere keine charakteristische Farbstoffannahme zeigten. In den Herzmetastasen fanden sich ganz vereinzelt, in kleineren Gefässen ganz circumscripte Anhäufungen von Tumorzellen, welche manchmal die Gefässwand durchbrochen hatten und dann mit der das Gefäss umgebenden Tumorpartie ein Ganzes bildeten.

Von den mit Metastasen versehenen Lungen ist noch zu bemerken, dass

sich ein Theil derselben im Zustande chronischer Pneumonie befand. Gerade in diesen Partien zeigte eine ziemliche Anzahl kleinerer, dünnwandiger, die Arterien begleitender Gefässchen, welche ich als Lymphgefässe ansprechen musste, ein eigenthümliches Verhältniss: Dieselben waren prall gefüllt, mit ziemlich indifferenten spindligen oder sternförmigen Zellen, welche augenscheinlich im Zustande starker Wucherung waren; denn sie zeigten oft 2 und mehr Kerne, imponirten sogar als richtige Riesenzellen.

Der geschilderte Tumor bot also recht complicirte Verhältnisse dar. Was zunächst die primäre Geschwulst anbetrifft, so war es im Anfang der Untersuchung nicht so leicht, dieselbe in eine der üblichen Geschwulstkategorien einzureihen.

Denn während der eine Theil (No. 4) des Tumors sich nur wenig von einem gewöhnlichen Spindelzellensarcom unterschied, hatte die der Niere zunächst gelegene Partie (No. 1) einen ganz anderen Charakter.

Hier sahen wir, dass das Gewebe einerseits einen alveolären, fast krebsartigen Bau hatte, andererseits aus einem losen Geflecht von verschiedenartigen Strängen bestand. Diese Stränge hatten zum Theil eine bindegewebige, oft hyaline Beschaffenheit, imponirten aber in den jüngsten Partien als richtige, mit Blut gefüllte venöse Gefässe. Auch den bindegewebigen Strängen war es meistentheils noch anzusehen, dass sie aus Gefässen durch Obliteration entstanden waren.

Dafür sprach erstlich die Doppelreihe schmaler, endothelartiger Kerne, welche in der Axe der Stränge zu finden waren, zweitens die innerhalb dieser Kernreihe oft anzutreffenden grossen Mengen von gelbem, körnigem Blutpigment.

Alle diese Stränge, ob richtige, mit Blut gefüllte, oder obliterirte Gefässe, waren stets mit einem Mantel von polyedrischen oder cylindrischen, oft blasigen Zellen umgeben; diese Zellen fanden sich auch sonst noch in Haufen bei einander liegend zwischen den erwähnten Strängen und in den Partien des Tumors, welche mit den geschilderten eng untermischt lagen, und welche ich oben als krebsähnlich bezeichnet habe.

Hier wurde das Gerüst von viel dünneren bindegewebigen Strängen gebildet, welche in netzartiger Anordnung Haufen von eben jenen Tumorzellen umschlossen. Aber auch diese Stränge waren augenscheinlich aus Gefässen hervorgegangen, denn auch in ihnen konnte ich oft genug eine Doppelreihe schmaler endo-

thelartiger Kerne mit gelbem, amorphem Blutpigment nachweisen; diese Stränge unterschieden sich also von den vorigen nur dadurch, dass sie viel dünner und niemals hyalin degenerirt waren. Dadurch, dass die Stränge sich häufig kreuzten, und dass das hierdurch gebildete Netzwerk von jenen cylindrischen oder polyedrischen Zellen ausgefüllt war, wurde oft der Eindruck eines alveolären Baues hervorgerufen, welcher entschieden an krebsartige Neubildung erinnerte.

Das Gerüst des Tumors wurde also von Gefässen gestellt, sei es dass dieselben noch mit Blut gefüllt oder obliterirt, zum Theil sogar hyalin degenerirt waren. Im letzteren Falle war es natürlich nicht zu entscheiden, ob diese Stränge obliterirten Arterien oder Venen entsprachen, im ersteren dagegen, wenn wir noch gesunde Gefässe vor uns hatten, mussten dieselben unzweifelhaft als Venen imponiren.

Die Zellen schmiegten sich nun stets an die Aussenwand der mit Blut gefüllten Gefässe an, indem sie dieselben als ein- oder mehrfache Lage mantelartig umgaben. Sicherlich müssen wir diese Partien der Geschwulst als die jüngsten ansehen, da sie erstens der Niere am nächsten, zum Theil noch in dem Organ selbst gelegen waren, weil wir zweitens hier noch keine Spur von irgend welchen regressiven Metamorphosen bemerken konnten. Deshalb erscheint es wohl nicht zu gewagt, wenn wir gerade diese Stellen für die Genese der Geschwulst verwerthen wollen. Da nun hier in der nächsten Umgebung der Gefässe die Zellwucherung ihren Anfang nahm, müssen wir auch die hier gelegenen Zellen, also die Adventitiazellen für die Matrix derselben ansehen.

Wir haben es hier demnach mit einer Geschwulstform zu thun, welche noch nicht lange als specifische Art erkannt worden ist, und welche jetzt wohl ziemlich allgemein als Angiosarcom bezeichnet wird. Wir verstehen darunter eine Geschwulstform, welche, wie in unserem Falle, einer Wucherung der Adventitiazellen ihre Entstehung verdankt.

Indem ich die älteren Arbeiten übergehe, erwähne ich zuerst die Arbeiten von Kolaczek, welcher nicht nur über mehrere eigene hierher gehörige Fälle berichtet, sondern sich auch der grossen Mühe unterzogen hat, die älteren, nicht richtig erkannten

Fälle aus der Literatur herauszusuchen, welche nach seiner Ansicht in der bezeichneten Kategorie unterzubringen sind. Leider macht Kolaczek keinen Unterschied zwischen den Tumoren, welche man jetzt Endotheliome nennt, und den Angiosarcomen; denn er beschreibt unter dem letzteren Namen auch eine Anzahl Geschwülste, welche von den Endothelzellen ihren Ausgang genommen hatten. Und wenn man für diese Auffassung auch anführen könnte, dass diese Adventitiazellen oder „Perithelien“ als Endothelien der perivasculären Lymphscheiden aufzufassen sind, dass also die von diesen Zellen ausgehenden Tumoren mit Recht den Endotheliomen gleichzustellen sind, so ist doch einmal eine derartige Voraussetzung noch nicht allgemein anerkannt, dann aber ist auch der Bau der Tumoren, welche man gewöhnlich als Endotheliome bezeichnet, von den beschriebenen zu verschieden, als dass man sie unter eine Rubrik bringen könnte. Ich muss auf diesen Punkt noch an anderer Stelle zurückkommen.

Um keinen Zweifel über die Natur der hier beschriebenen Geschwulst walten zu lassen, habe ich die Bezeichnung „perivasculäres Sarcom“ gewählt. Derartige Geschwülste an den Nieren sind von de Paoli sehr genau beschrieben worden; seine Bilder, sowie seine Beschreibung würden zum Theil ganz genau auf meine Präparate passen.

De Paoli, sowie andere Forscher, welche diese Art von Geschwülsten an anderen Organen beobachtet haben, berichten gleichmässig über eine häufig wahrzunehmende hyaline Degeneration an den Gefässwänden, bezw. an den obliterirten Gefässen. Nach de Paoli trifft diese hyaline Degeneration vorzugsweise die Zellen des sarcomatösen Mantels, später und seltener die Endothelialwand und die Zwischenbindegewebssubstanz.

Ganz anders verhielt es sich nun mit unserem Tumor; hier waren die perivasculären Sarcomzellen niemals von der hyalinen Degeneration betroffen, sondern gerade die von jenen Zellen umhüllten Stränge. Die Entstehung dieser glasigen Umwandlung kann man sich nach der obigen Beschreibung, besser noch aus der Fig. 2, wohl auf folgende Weise erklären: Von der Adventitia der Gefässe waren in das Lumen der letzteren häufig bindegewebige Zapfen und Knöpfchen hineingewachsen; diese

lagen, zum Theil von Blut umspült, im Lumen der Gefässe und zeigten, wenn sie grösser geworden, auf dem Querschnitt in ihrem Centrum schon eine glasige Beschaffenheit. Später füllten sie das Gefässlumen vollständig aus, so dass die Circulation unterbrochen war; in diesem Zustande waren sie dann auf dem ganzen Querschnitt von glasiger, heller, homogener Beschaffenheit, hatten die Gefässwand zum Schwinden gebracht und imponirten dann als solide hyaline Stränge, welche von jenem sarcomatösen Zellmantel umgeben waren.

Hyaline Degeneration der Tumorzellen habe ich, wie gesagt, niemals bemerkt, dagegen waren dieselben an älteren Geschwulsttheilen durch Quellung und Aneinanderrücken der hyalinen Stränge stark comprimirt und fast vollständig zum Schwinden gebracht; dafür sprach die sich an den beschriebenen 1. Theil anschliessende Tumorpartie (No. 2). Hier sahen wir ja das Gewebe aus breiten hyalinen Strängen bestehen, ziemlich dicht an einander gelagert, welche nur spärliche Kerne oder Zellreste in den Spalten aufwiesen. Auffallend war, und es ist dies eine zweite Eigenthümlichkeit, die der geschilderte Tumor mit einem der de Paoli'schen gemeinsam hat, das Nebeneinanderbestehen von Hyalin und Amyloid: in diesem Theil des Tumors war nehmlich ausser hyalinen Strängen, sowohl durch die Jodreaction, wie durch Anilinfärbungen, eine nicht unerhebliche Menge amyloider Substanz nachzuweisen. Ob es sich hier um ein Uebergehen der einen Degenerationsform in die andere handelt, will ich dahin gestellt sein lassen; jedenfalls muss ich aber an dieser Stelle noch die reichliche Anwesenheit von Glykogentropfen im Tumor erwähnen, wenn ich auch hier nicht näher auf eine eventuelle Verwandtschaft dieser drei einander ähnlichen Substanzen eingehen kann.

Auffallend war es nun, dass wir in derselben Geschwulst zwei so ganz verschiedene Charaktere in der Struktur hatten.

Während der eine Theil den Typus eines perivasculären Sarcoms zeigte, glich der andere vollständig einem gewöhnlichen Spindelzellensarcom. Denn am unteren Pol des Tumors konnten wir in grosser Ausdehnung ein Gewebe finden, in welchem Zelle an Zelle gereiht war, nur durch geringe Zwischensubstanz von einander getrennt, ohne irgend eine Spur einer alveolären

oder netzförmigen Anordnung, ein Gewebe, welches also mit dem vorher beschriebenen Theile des Tumors keine Aehnlichkeit hatte. Dazu kam noch, dass die Zellen selbst sich wesentlich von den Zellen des perivasculären Sarcoms unterschieden: Während hier die Zellen von polygonaler oder cylindrischer Form waren, zeigten die Elemente des unteren Geschwulsttheiles stets eine spindlige, dreieckige oder sternförmige Figur. In einer bestimmten Gegend (No. 3) waren diese Zellen sogar zu ganz ungeheuren Monstren herausgewachsen; hier sahen wir keulenförmige, längliche, dreieckige grosse Zellen (Fig. 3), welche sich dadurch auszeichneten, dass sie oft einen oder mehrere lange Fortsätze hatten. Hierdurch hatte ich mich auch hier, wie bei Fall XIV, im Anfange der Untersuchung verleiten lassen, einige dieser Gebilde für Ganglienzellen anzusehen, ein Gedanke, von dem ich aber bald wieder abgekommen bin. Denn so verschieden die Zellen auch waren, und in der Fig. 3 habe ich einige Formen abgebildet, das war allen gemeinschaftlich, dass die Gestalt stets länglich, spindlig oder sternförmig war, dass also alle Elemente Bindegewebszellen entsprachen, welche allerdings erheblich vergrössert waren.

Und das ist auch der Berührungspunkt, welcher zwischen diesem Theil des Tumors und der angiosarcomatösen Partie besteht, dass auch bei der letzteren die Wucherung von den Adventitia-, also von Bindegewebszellen ihren Ausgang genommen hatte.

Mit dieser Thatsache, dass die Zellwucherung den Elementen eines Systems (des Bindegewebes) angehörte, ist aber der Umstand noch nicht erklärt, dass die allgemeine Struktur an den divergentesten Stellen der Geschwulst eine so verschiedenartige war, dass ferner die Gestalt der Zellen am oberen Pol des Tumors mit denen des unteren sich absolut nicht in Einklang bringen liess. Denn wenn es auch bekannt ist, dass gerade die Gestalt einer Bindegewebszelle absolut nicht fixirt ist, dass dieselbe nach Form und Grösse die mannichfachsten Variationen darbieten kann, so ist der Unterschied der perivasculären und der rein sarcomatösen Zellen in unserem Tumor doch zu gross, um durch die Variabilität der Bindegewebszellen erklärt zu werden. Vielmehr erscheint es mehr als fraglich, ob

die Zellwucherung nur an einem Orte, an der Adventitia der Nierenvenen, ihren Ausgang genommen hat, oder ob nicht, ausser dieser perivasculären Wucherung in der Niere selbst, an einer ganz entfernten Stelle, vielleicht der Nierenkapsel, eine andere selbständige Bindegewebswucherung stattgefunden hat, welche zur Bildung jener rein sarcomatösen Neubildung Veranlassung gegeben hat.

Zu diesen Erwägungen muss uns nicht nur die verschiedene Gewebsstruktur und die so äusserst differente Zellform in beiden Tumorpolen führen, sondern auch folgender Umstand: Wenn die Wucherung von einem Orte und von einer Matrix ausgegangen wäre, müssten wir doch an irgend einer Stelle des Tumors, etwa in der Mitte, ein Uebergehen der einen Zellart in die andere, der einen Zellanordnung in die andere feststellen können. Das ist aber nicht der Fall gewesen. Denn wohl sahen wir, dass die angiosarcomatöse Tumorpartie (No. 1) in ein Gewebe (No. 2) überging, welches ausschliesslich aus hyalinen Balken und amyloider Substanz, mit nur spärlichen Zellresten, bestand, ein Gewebe, welches man sich recht gut durch fortschreitende Degeneration des unter No. 1 beschriebenen entstanden denken könnte; aber hieran schloss sich eine Partie (No. 3), welche durch colossale Zellen mit grossen Ausläufern charakterisirt wurde. Diese letztere ging nun continuirlich in den Theil (No. 4) des Tumors über, welcher ein reines Spindelzellensarcom repräsentirte; oder vielmehr das letztere (No. 4) ging in das erstere (No. 3) über. Denn No. 4 unterschied sich von No. 3 nur durch die geringere Grösse der Zellen und ihre festere Anordnung.

Wenn wir also einen Uebergang von 1 in 2 und von 4 in 3 annehmen dürfen, so haben wir doch in 1+2 einerseits und 4+3 andererseits zwei ganz verschiedene Gewebe, welche in der Mitte scharf von einander getrennt sind, und welche weder in den jüngsten, noch in den älteren Partien eine Aehnlichkeit, auch keine Spur eines Ueberganges zeigen.

Deshalb, glaube ich, liegt es nicht zu fern anzunehmen, dass einmal die Adventitiazellen der Nierenvenen in Wucherung gerathen sind und zur Bildung eines perivasculären Sarcoms geführt haben, dass zweitens an irgend einer anderen Stelle des

Bindegewebes, vielleicht der Nierenkapsel, eine abnorme Vermehrung der gewöhnlichen Bindegewebszellen die Entstehung eines ächten Spindelzellensarcoms zur Folge gehabt hat.

Was die grossen Zellen anbetrifft, so fielen sie nicht nur durch ihre Ausläufer auf, sondern auch durch eine häufig zu notirende Längsstreifung des Protoplasmas, welche besonders deutlich an den Zipfeln der Zelle war. Beiden Eigenthümlichkeiten sind wir oben schon bei der Untersuchung eines reinen Sarcoms begegnet (Fall XIV). Diese langen mit Ausläufern versehenen Zellen sind übrigens gerade beim Nierensarcom schon vor langer Zeit von Koch beschrieben und abgebildet worden.

So interessant die primäre Geschwulst war, so interessant waren die Metastasen. Solche fanden sich im Herzmuskel, in den Lungen, in der rechten Nebenniere und in der linken Niere. Ausserdem wurde ein grosser Geschwulstpfropf in der Vena cava constatirt.

Von diesen Metastasen gab einzig die Contactmetastase in der Vena cava den Bau des perivasculären Sarcoms wieder, alle übrigen zeigten das gleiche Gewebe wie die Geschwulstpartie No. 4, unterschieden sich also durch nichts von einem gemeinen Spindelzellensarcom, dessen Elemente allerdings häufig mehrkernig und von erheblicher Grösse waren, jedoch niemals die Dimensionen der im primären Tumor geschilderten Zellen erreichten.

Bemerkenswerth sind die in den Herzgefässen angetroffenen Geschwulstpfröpfe. Letztere hatten manchmal die Gefässwand durchbrochen und communicirten nun frei mit den die Gefässe umgebenden metastatischen Knoten.

Es lag nun zwar sehr nahe, diesen in den Gefässen befindlichen Geschwulsttheilen eine embolische Natur zuzusprechen; da aber in den von Geschwulstknoten freien Partien des Myocards solche Pfröpfe niemals in den Gefässen anzutreffen waren, liess sich nicht feststellen, ob dieselben auf embolischem Wege in die Gefässe hineingetrieben und von hier, die Wand durchbrechend, weiter gewachsen waren, oder ob dieselben umgekehrt, aus den Geschwulstknoten, von aussen in die Gefässwand eindringend, in das Lumen eingebrochen waren.

Mit einem gleichen Skepticismus muss man die Befunde

in den Lymphgefässen der Lungen beurtheilen. Es zeigte sich hier nehmlich in den chronisch-pneumonischen Partien, nicht in den Geschwulstknoten, dass die Lymphgefässe mit spindligen und ähnlich geformten Zellen prall gefüllt waren, welche, zum Theil mehrkernig, stellenweise sogar als richtige Riesenzellen zu bezeichnen waren.

Auch hier konnte zuerst der Gedanke kommen, diese Befunde als Geschwulstemboli aufzufassen, doch musste ich denselben zurückweisen, da ja gerade bei chronisch-entzündlichen Prozessen es längst nachgewiesen ist, dass eine Endothelwucherung der Lymphgefässe stattfindet (Köster) und da es meiner Ansicht nach unmöglich ist, gewucherte Endothelzellen von den Elementen eines Spindelzellensarcoms mit Sicherheit zu entscheiden.

Fall XVI.

Perivasculäres Sarcom. Sammlungspräparat H II. 3.

Ungefähr die ganze untere Hälfte der linken Niere ist in einen Tumor verwandelt, welcher nach unten in ein zipfelförmiges Ende ausläuft. Die grösste Länge des Tumors mit diesem Zipfel beträgt auf dem Frontalschnitt gemessen 10 cm, die grösste Breite 5 cm. Die Nierenkapsel überzieht den Tumor, nur ist dieselbe an der hinteren Seite und am unteren Pol des Organs stellenweise von Tumormassen durchbrochen, so dass die letzteren hier eine stark höckrige Oberfläche erhalten. Auf dem Schnitt zeigt sich denn, dass der Tumor aus einem grossen (Kinderfaust-) Knoten besteht, welcher eben die untere Hälfte der Niere einnimmt und aus mehreren kleineren, welche von dem ersteren durch derbe Bindegewebszüge getrennt sind. Im Inneren des Haupttumors finden sich theils erweichte, theils kalkige Massen. Die kleineren haben eine rein weisse Farbe, die Bindegewebszüge zeigen rothbraunes Colorit. — Die obere, von Tumormassen freie Partie der Niere ist stark hydronephrotisch.

Mikroskopische Untersuchung: Der grösste Theil des Haupttumors bestand aus breiten Bindegewebszügen von heller, glänzender, hyaliner Beschaffenheit, in welchen nur noch vereinzelte, mit gut färbbarem Kern versehene Zellen zu erkennen waren, sonst war das Gewebe grösstentheils nekrotisch, von Kalkablagerungen durchsetzt, so dass sich Einzelheiten nicht mehr erkennen liessen. — Die kleineren peripherischen Knoten dagegen waren wohl erhalten und zeigten ein Gewebe, welches überall den gleichen, stets wiederkehrenden Charakter aufwies: Die von Bindegewebe eingehüllten Geschwulstknoten erwiesen sich nehmlich der Hauptsache nach zusammengesetzt aus dünnwandigen, mit Blut gefüllten Gefässen von mässigem Caliber, welche sich baumartig verzweigten und sich in den Präparaten theils im Längs-, theils im Querschnitt präsentirten. Diese Gefässe zeigten nun in

höchst charakteristischer Weise auf ihrer äusseren, adventitiellen Seite einen Mantel von Zellen, welcher auf der der Adventitia abgekehrten Seite keine bindegewebige Begrenzung erkennen liess, sondern nur mit den ihn zusammensetzenden Zellen an die leeren Maschenräume des von den Gefässen gebildeten Netzes anstiess. Diese mit ihrem Zellmantel versehenen Gefässe waren also nicht in ein festes, continuirliches Gewebe eingelagert, sondern wurden nur durch Gewebslücken von einander getrennt, wodurch der Tumor einen exquisit schwammigen Charakter erhalten hatte. In den Lücken fanden sich allerdings vereinzelte Zellen, welche jenen perivasculär aufsitzenden Elementen vollständig glichen, jedoch ohne irgend ein festeres Gefüge frei in den Maschenräumen herumlagen. — Die Zellen selbst hatten stets eine cylindrische, oder vielmehr spindlige, auch keulenförmige Gestalt, besassen einen gut färbbaren Kern, waren von der Grösse der gewöhnlichen Bindegewebskörperchen und zeigten niemals irgend welche regressive Metamorphose, wie etwa hyaline Degeneration oder Aehnliches. — Manchmal umschlossen sie nicht ein Gefäss, sondern einen cylindrischen breiten bindegewebigen Strang, welcher offenbar einem obliterirten Gefäss entsprach. — In geschlossenen Bahnen wurden die Zellen niemals angetroffen. Im Bindegewebe, sowie in den degenerirten Tumorpartien fanden sich zahlreiche gelbbraune, amorphe Pigmentkörnchen. — Das Endothel jener oben geschilderten Gefässe zeigte keine Veränderungen.

Dieser Tumor gleicht also vollständig einem Theil (No. 1) der vorigen. Hier wie dort sahen wir das Gewebe vornehmlich aus dünnwandigen, offenbar venösen Blutgefässen bestehen, welche sich mehrfach unter einander kreuzten. Dadurch, dass diese Gefässe in kein eigentliches Grundgewebe eingebettet waren, sondern der Hauptsache nach allein das Tumorgewebe ausmachten, hatte das letztere in beiden Fällen eine stark schwammige Beschaffenheit erhalten. Diese Gefässe trugen nun in beiden Fällen den charakteristischen Zellmantel von länglichen Elementen auf ihrer adventitiellen Fläche. Kein Zweifel also, dass hier die Zellwucherung von den Adventitiazellen ihren Ausgang genommen hatte, dass wir es also auch hier mit einem perivasculären Sarcom zu thun hatten. Nur handelt es sich bei diesem Tumor um einen reinen Fall von perivasculärem Sarcom, während in dem ersteren auch ein vollständig differentes Tumorgewebe daneben zu finden war, welches den Typus des Spindelzellensarcoms darbot.

Auch in diesem Falle sahen wir starke Neigung zur Degeneration, welche es unmöglich machte, an dem grossen Haupttumor Einzelheiten der ehemaligen Struktur zu erkennen. Hier

herrschte, wie im vorigen Falle, die hyaline Degeneration vor, während wir aber dort daneben amyloide Substanz beobachten konnten, musste hier eine erhebliche Kalkansammlung auffallen, welche schon makroskopisch deutlich zu erkennen war.

Fall XVII.

Venenendotheliom.

G., Margarethe, 19 Jahre alt. Tumor der linken Niere exstirpirt (Prof. Lücke), seit dem 13. Jahre bemerkt als haselnussgrosse Anschwellung, kurz vorher Scharlach.

Der Tumor stellte eine Cyste dar mit einem Längsdurchmesser von 25, einem queren von 15 cm, sass im oberen Pol der Niere und zwar so, dass ein Theil der Nierensubstanz direct in die Kapsel des Tumors überging. Die Wandung der Cyste hatte eine Dicke von ½—4 cm, man konnte an ihr eine derbe fibröse Kapsel unterscheiden, welche, wie schon bemerkt, am unteren Ende der Geschwulst in das Nierenparenchym überging. An die Kapsel schloss sich nach innen ein Gewebe von weicherer Beschaffenheit an, welches eine netzförmige Zeichnung erkennen liess. Dieses bildete also den inneren Theil der Cystenwandung und entsandte in den Hohlraum eine grosse Menge freier Fortsätze, welche der Innenwand der Cyste ein rauhes, zottiges Aussehen gaben.

Die mikroskopische Untersuchung der Geschwulst lieferte recht mannichfaltige Bilder. Gehen wir bei der Beschreibung derselben von den äusseren Schichten des Tumors nach seiner Innenseite: Die Kapsel bestand aus einem ziemlich derben Bindegewebe, zwischen dessen Fasern sich besonders an dem der Niere zugekehrten, jedoch auch an dem entgegengesetzten Theile der Geschwulst eine ziemliche Menge Glomeruli und Harnkanälchen erkennen liessen. Weiter fielen in der Kapsel breite Züge von glatten Muskelfasern auf, welche unregelmässig, theils parallel, theils einander kreuzend in derselben verliefen. Ferner verlangten unsere Aufmerksamkeit die kleineren Blutgefässe, besonders die Capillaren. Von diesen konnte ich oft feststellen, besonders war das an Flachschnitten möglich, dass sie in eine feine Spitze, wie ein ausgezogenes Glasröhrchen, blind endigten. Diese Spitze liess sich dann stets als ein Fortsatz einer Endothelzelle erkennen. Solche feinsten Gefässe waren dann stets fast bis zu ihrem blinden Ende mit Blutkörperchen gefüllt. Augenscheinlich hatten wir hier Gefässsprossen vor uns. Ueberhaupt zeigten die Capillaren starke Wucherungsvorgänge: Die Endothelzellen waren meist sehr massig, sprangen weit in das Lumen vor und hatten einen grossen, gut färbbaren Kern. Diese Capillaren gingen dann öfters in Venen über, deren Endothelien dick, vorgebaucht, von fast epithelialem Aussehen waren. Mit den gleichen Zellen ausgekleidet, fanden sich dann Hohlräume, welche zum Theil noch innerhalb der bindegewebigen Kapsel lagen, zum anderen Theil schon über dieselbe hinaus in die innere Tumorpartie hineinragten. Dieser Theil der Cystenwandung, der sich sonst

ziemlich scharf von der fibrösen Kapsel absetzte, bestand im Gegensatz zur Kapsel aus einem sehr zellreichen Gewebe, welches mit Ausnahme vereinzelter derber, von der Kapsel in's Parenchym hineinziehender Stränge, fast gar kein Bindegewebe aufwies. Die Zellen zeigten eine rundliche oder polygonale, mässig grosse Form mit grossem, gut färbbarem Kern. Diese Elemente setzten sich, wenigstens in den an der Kapsel gelegenen Tumorpartien zu einer Wandung an einander, welche einen mehr oder weniger grossen Hohlraum umschloss. Stets waren diese Hohlräume nur von einer einfachen Zelllage, wie von einem Epithel umgeben, sie waren theils länglich und schmal, theils vollständig rund und hatten ausser jenen Zellen kaum noch eine Wandung. Nun schickten diese Hohlräume sehr häufig spaltförmige, oder auch rundlich ausgebuchtete Fortsätze in die derbe bindegewebige Kapsel hinein, bei deren Beschreibung sie ja auch schon erwähnt wurden; und hier sah man dann, allerdings ganz vereinzelt, dass jene oben notirten kleineren Gefässe mit stark gewuchertem Endothel direct in diese Hohlräume einmündeten, so zwar, dass die letzteren sich eigentlich nur als erweiterte Abschnitte des Gefässes ausnahmen. Der Inhalt dieser Hohlräume bestand gewöhnlich aus grossen, blasigen, gequollenen, abgestossenen Zellen, oft angefüllt mit gelbem Blutpigment; letzteres fand sich auch vielfach frei in den Hohlräumen. Ferner sahen wir in dieser Grenzzone zwischen Kapsel und Tumorparenchym, etwas grössere Gefässe, offenbar Venen, deren Endothel und Inhalt in ganz charakteristischer Weise verändert war; während nehmlich die längs getroffenen Gefässe, stellenweise, und zwar besonders an den schmäleren Theilen des Rohres, normale Endothelien zeigten, waren die letzteren an den dickeren Partien stark vorgebuchtet, fast cubisch, von körnigem Protoplasma; mit den gleichen Zellen war das Innere zum Theil oder ganz gefüllt. Im Querschnitt war häufig von normalen Endothelien nichts zu bemerken, hier präsentirte sich das ganze als ein scharf rundes, dünnwandiges Hohlgebilde, im Bindegewebe liegend, angefüllt mit epithelialen Zellen, denen man ihre endotheliale Herkunft nicht ansehen würde, wenn man nicht jene daneben liegenden, oben beschriebenen Bilder haben würde.

In den mehr nach innen gelegenen, also augenscheinlich älteren Partien der Geschwulst, waren an der Wandung der Hohlräume häufig Zapfen von Zellreihen zu bemerken, welche sich fingerförmig in das Lumen der Hohlräume erstreckten. Dieselben bestanden aus Doppelreihen eben jener Zellen, waren häufig multipel und baumartig verzweigt, so dass der Hohlraum mit einem wirren Durcheinander von Zellreihen ausgefüllt war. Durch diese starke Anhäufung der Zellstränge war an den innersten Theilen der Cyste von der ursprünglichen Hohlraumstruktur nichts mehr zu bemerken; hier bestand also das Gewebe nur aus Zellsträngen, welche theils parallel, theils einander kreuzend verliefen und sich aus cubischen, epithelähnlichen Zellen zusammensetzten unter Mangel von jeglichem Bindegewebe. Auf weite Strecken hin waren auch diese so eng an einander gerückt, dass von Reihenbildungen an den Zellen nichts mehr zu bemerken war, dass dieselben hier vielmehr, dicht an einander, ohne bestimmte Anordnung liegend, ein einheitliches, rein aus

Zellen bestehendes Gewebe bildeten, welches nur selten durch jene Zellreihen unterbrochen war. Aus diesem Gewebe bestand die Hauptmasse des Tumors. — Von regressiven Veränderungen der Geschwulsttheile möchte ich noch bemerken, dass sich solche vornehmlich an den zottigen Fortsätzen zeigten, welche sich in's Cysteninnere hinein erstreckten; hier war es zu ausgedehnter Nekrose, verbunden mit hyaliner Degeneration, gekommen. — An den Zellsträngen, welche fingerförmig in's Lumen der mehrfach erwähnten Hohlräume eindrangen, hatten die Zellen ein blasiges, gedunsenes, helles Aussehen. Jodreaction negativ; doch war der Tumor in Müller'scher Flüssigkeit fixirt.

Wir haben hier also eine Geschwulst vor uns, deren Genese zu bestimmen zuerst erhebliche Schwierigkeiten machte: Denn sie zeigte absolut kein einheitliches Gepräge. In den Haupttheilen (den innersten) bestand sie aus einem rein zelligen, soliden Gewebe, unter Abwesenheit jeglichen Bindegewebes. Hier sahen wir Zellen von cubischer, epithelähnlicher Gestalt, dicht bei einander liegend, auf weite Strecken ohne bestimmte Anordnung; daneben jedoch und oft dazwischen sehen wir diese Zellen Stränge oder vielmehr Reihen bilden, welche ziemlich dicht bei einander lagen und so auch noch dem Gewebe ein recht compactes Gepräge gaben. Diese Stränge führen uns denn auf die Herkunft jener Zellen, wenn wir auf die der bindegewebigen Kapsel zunächst gelegenen äusseren, also offenbar jüngeren Theile der Geschwulst zurückgehen.

Hier stossen wir auf Hohlräume, welche in offenbarer Beziehung zu den eben besprochenen Geschwulstpartien stehen. Nicht nur dass sie mit den gleichen Zellen ausgekleidet sind, nein sie zeigen auch in ihrem Innern Stränge und Reihen von Zellen, von dem Wandepithel ausgehend, welche es sehr wahrscheinlich machen, dass auch jene solideren, älteren Partien, durch Consolidation derartiger Hohlräume entstanden sind, welche ihrerseits wieder durch eine starke Wucherung der die Wand auskleidenden epithelialen Zellen bedingt war. Denn die in den Hohlräumen befindlichen Zellstränge glichen vollkommen den oben beschriebenen Zellreihen, welche zwischen den, ohne besondere Anordnung das Gewebe bildenden Zellen gelegen waren.

Die Entstehung der soliden, rein cellulären Tumorpartie scheint mir also folgende zu sein: Das Epithel der Hohlräume wächst, indem es Zellreihen in das Innere entsendet, die Wucherung wird stärker, die Hohlräume werden ausgefüllt, confluiren,

die Zellstränge rücken immer näher an einander, so dass Zelle an Zelle zu liegen kommt, die nur noch vereinzelt jene Reihenanordnung zeigen.

Fragen wir uns nun nach der Genese der Hohlräume, so kommen hier nur zwei Dinge in Betracht: epithelial oder endothelial? Nach langen Untersuchungen habe ich mich für letztere Art der Entstehung entscheiden müssen. Denn ich habe einerseits keine Beziehungen zu den präformirten epithelialen Einrichtungen, also den Harnkanälchen auffinden können, andererseits aber mündeten in jene Hohlräume lange cylindrische Röhren ein, welche zweifellos Gefässen entsprachen. Denn wir sahen dieselben zum Theil noch mit richtigen, normalen Endothelien ausgekleidet, welche dann an der Wandung desselben Gefässes nach den Hohlräumen zu immer dicker und massiger wurden, bis sie vollständig den die Hohlräume auskleidenden Elementen glichen, so dass es schwer war zu unterscheiden, wo das Gefäss aufhörte und der Hohlraum anfing.

Bei der Bestimmung der Gefässe kann es sich, nach der Wandung zu schliessen, nur um Lymphgefässe oder Venen handeln. Für die ersteren sprach nichts; es fehlten vor Allem jene abwechselnden Einschnürungen und Ausbuchtungen, welche für die Lymphröhren charakteristisch sind. Dagegen glaube ich wohl berechtigt zu sein, jene Gefässe, welche in die Hohlräume einmünden, für Venen anzusprechen: Denn, nicht nur dass sie zum Theil mit Blut gefüllt waren, nein, es liess sich auch feststellen, dass eben jene Gefässe, auch wenn sie schon mit verdickten epithelähnlichen Endothelien ausgekleidet waren, directe Fortsetzungen der in grosser Anzahl vorhandenen, mit Blut gefüllten Capillargefässe bildeten.

Ueberhaupt war es deutlich, dass gerade an den kleineren Venen in der Grenzzone zwischen dem bindegewebigen und dem zellreichen Theil der Geschwulst starke Wucherungen der Endothelien vorhanden waren. Denn diese kleinen Venen zeigten auch an den Stellen, an welchen kein directer Zusammenhang zwischen ihnen und den mehrfach erwähnten Hohlräumen zu notiren war, stark in's Lumen vorspringende, manchmal dasselbe sogar ganz ausfüllende Endothelzellen, welche von cubischen Epithelien nicht zu unterscheiden waren.

Mit Rückblick auf die genannten thatsächlichen Verhältnisse denke ich mir die Entwickelung der Geschwulst auf folgende Weise: Wucherung der Venenendothelien, Bildung von Hohlräumen aus diesen Venen, Anfüllung sowohl der Venen wie der Hohlräume mit gewucherten Endothelzellen, Consolidirung dieser Hohlräume durch jene Zellanhäufung im Lumen.

Das Ganze wäre demnach als Venenendotheliom zu bezeichnen.

Bemerkenswerth ist noch, dass die Zellen gar nicht so selten eine blasige, gedunsene Gestalt angenommen hatten, wie man sie häufig bei glykogenhaltigen Elementen findet; die Jodreaction fiel negativ aus, jedoch will das nicht viel sagen, da der Tumor in Müller'scher Flüssigkeit fixirt worden war.

Es bleibt noch die Frage zu erwägen, woher rühren die in der bindegewebigen Kapsel gefundenen Züge von glatten Muskelfasern? Sollten dieselben auf ein congenitales (13jähriges Kind) Myom schliessen lassen, von dem die ganze Wucherung dann ausgegangen wäre? Ich muss diese Frage offen lassen, jedenfalls möchte ich aber bemerken, dass die musculären Züge relativ spärlich waren und so scharf und circumscript in Längs- und Querrichtung auftraten, dass mir auch die Frage discutabel erscheint, ob dieselben nicht auf eine Wucherung der Gefässmusculatur zurückzuführen wären.

Der grosse Hohlraum, durch dessen Vorhandensein der ganze Tumor als Cyste imponirte, war wohl zweifellos durch centrale Erweichung entstanden: Das ging klar aus den nekrotischen Geschwulsttheilen hervor, welche als unregelmässige Zotten und Fetzen frei in's Lumen der Cyste hineinragten. Durch diese centrale Erweichung ist wohl auch die schon oben geäusserte Ansicht berechtigt, dass die centralen Theile als die älteren, die peripherischen als die jüngeren Geschwulstpartien anzusehen sind.

Fall XVIII.

Lymphgefässendotheliom mit Cystenbildung. (Frauenklinik, Prof. Freund.)

B., Marie, 55 Jahre alt. Seit 2 Jahren hatte Pat. unbestimmte Schmerzen im Unterleib; seit 5 Monaten bemerkte sie, dass ihr Leib anschwoll, dabei wurde auch das Allgemeinbefinden schlechter. Die Untersuchung ergab, dass das Abdomen stark aufgetrieben war durch einen etwas mehr in die

linke Seite entwickelten, aus dem kleinen Becken aufsteigenden Tumor. Derselbe war kuglig und zeigte deutliche Fluctuation. Urin enthielt nichts Abnormes.

Bei der Laparotomie (Prof. Freund) zeigte sich, dass der Tumor der linken Niere angehörte; er liess sich leicht stumpf aus der Peritonäalbekleidung herausschälen und wurde mit der Niere exstirpirt. Der Sack wurde an die vordere Bauchwand angenäht und tamponirt. — Pat. zeigte wenige Tage nach der Operation Erscheinungen von Pneumonie, dann Kotherbrechen, starken Indicangehalt im Urin, grosse Schwäche, schliesslich noch Verminderung der Urinmenge, Benommenheit, so dass am 9. Tage nach der Operation der Exitus lethalis erfolgte.

Die Section (Prof. v. Recklinghausen) ergab: Laparatomie, Exstirpation der linken Niere. Stiel mit Trichter an der Bauchwand adhärent, Verengerung des Darmes am Uebergang vom Jejunum in's Ileum mit Knickung. Bronchopneumonie rechts. An der Wurzel des Mesenterium weisse Knötchen. In einzelnen Lymphdrüsen vor der Wirbelsäule weisse Knoten, desgleichen in denen neben den Vasa iliaca sinistr. An Stelle der linken Niere liegt im subperitonäalen Gewebe eine Masse, in der viel Blut vorhanden ist; entschieden auch etwas hämorrhagische Infiltration wahrzunehmen. Hier liegen auch Lymphdrüsen, in denen auch weisse Massen enthalten sind. — Spongiosa im Corp. sterni etwas dick und stark porös. In der Wirbelsäule vom XII. Brustwirbel bis V. Lendenwirbel auf dem Frontalschnitt die Wirbelkörper von Tumormassen durchsetzt, bis 1½ cm Durchmesser mit degenerirten Centren. Keine Knochenbildung dabei. In beiden Achselhöhlen die Lymphdrüsen geschwollen und mit weissen Knoten durchsetzt, ebenso die Supraclaviculardrüsen links.

Der Tumor ging vom Nierensinus, bezw. vom bindegewebigen Theil des Nierenbeckens aus, war nach der lateralen Seite gewachsen, hatte den convexen Nierenrand durchbrochen, so dass der obere und untere Pol der Niere dem Anfangstheil des Tumors aufsassen. Die ganze Geschwulst stellte eine grosse, vom Nierenparenchym scharf abgesetzte Cyste dar, deren Wand sich von verschiedener Dicke erwies. Am dicksten war sie am Ausgangspunkt des Tumors, also am Nierenbecken; hier zeigte sich ein derber, schneeweisser, hühnereigrosser Knoten, welcher augenscheinlich den eigentlichen Tumor repräsentirte. Von ihm ging dann ohne Grenze die Cystenwandung aus, welche auf dem Schnitt gleichfalls eine derbe weisse Beschaffenheit zeigte. Durchsetzt war diese Wand von zahllosen kleineren und grösseren Cysten. Die Dicke der Wand schwankte von 3 mm bis 3 cm Stärke. Die Aussenseite der Cystenwand war glatt und überzogen von der Nierenkapsel, die Innenfläche war von mehr rauher Beschaffenheit. Die letztere wurde hervorgerufen durch kleine kuglige Prominenzen, welche theils von solider Beschaffenheit und rother Farbe, theils cystisch und von heller, weisslicher Farbe waren. — Der Inhalt der Cyste (etwas über 1 Liter) bestand aus einer dünnen, leicht weisslichen, trüben Flüssigkeit. — Die Schleimhaut des Nierenbeckens erwies sich als vollständig intact. — Im Nierenparenchym keine weiteren Knoten.

Mikroskopische Untersuchung: Was zunächst den eigentlichen Tumor, also den am Nierenbecken gelegenen, weissen, derben Knoten betraf, so erwies sich derselbe zusammengesetzt aus einem sehr starren Bindegewebe, welches von zahllosen, mehr oder minder dicht stehenden Zellsträngen durchzogen war (Fig. 4). Die letzteren hatten stets einen sehr schmalen Querschnitt, zeigten in diesem nur wenige Zellen bei einander liegend, hatten häufig Verzweigungen, anastomosirten mit einander, fielen überhaupt durch eine exquisit netzförmige Anordnung auf. Häufig bestanden diese Zellstränge nur aus zwei parallel laufenden Zellreihen, welche auf ziemlich lange Strecken hin, stets die gleiche Dicke behaltend, zu verfolgen waren. Oft genug liess sich dann sogar zwischen diesen beiden Zellreihen ein deutliches Lumen constatiren, so dass das ganze Gewebe stellenweise als ein wohlverzweigtes Kanalsystem imponirte. Ueberhaupt lagen die Tumorzellen augenscheinlich in präformirten Strassen. Denn es fanden sich ferner in dem Bindegewebe Spalten, welche zum Theil mit Tumorzellen, zum Theil mit richtigen Endothelien ausgekleidet waren; die ersteren sassen der Wand fest auf, gerade wie die Endothelien, unterschieden sich von den letzteren nur dadurch, dass sie etwas grösser und zahlreicher waren, sowie weiter in's Lumen der spaltförmigen Gefässe vorsprangen, ja dasselbe vollständig ausfüllten (Fig. 5). — Noch andere sehr deutliche Gefässe, welche gleichfalls mit Tumorzellen angefüllt, bezw. ausgekleidet waren, fanden sich im Gewebe. Dieselben zeigten ein höchst charakteristisches Aussehen: sie verliefen nehmlich nicht gerade gestreckt, sondern zeigten ganz regelmässige Einschnürungen und Ausbuchtungen, so dass die einzelnen Partien sich in Rosenkranzform präsentirten oder auch in Form von an einander gereihten Flaschen, von denen je ein Flaschenhals in den Boden der folgenden eingefügt war. — Die Tumorzellen waren von länglicher, epithelähnlicher Form, mittlerer Grösse und hatten stets einen gut färbbaren, grossen Kern. Die Grösse der Zellen war übrigens nicht immer die gleiche; sie wuchs mit der Weite und Grösse der zellführenden Kanäle. Das Bindegewebe bestand aus breiten, hellen Streifen, welche von mässig vielen Bindegewebszellen durchsetzt waren.

Die Zellstränge, besonders die nicht soliden, also die mit Tumorzellen nach Art eines Endothels ausgekleideten Kanäle, zeigten sehr häufig eine exquisit periarterielle Anordnung, so zwar, dass sie die Arterie ring- oder korkzieherförmig umkreisten. Hier fanden sich denn gerade verhältnissmässig viele Mitosen an den die Kanäle auskleidenden Zellen. Derartige Kerntheilungsfiguren waren überhaupt am zahlreichsten an den hohlcylindrischen Tumorsträngen, wenn sie auch an den soliden keineswegs fehlten. Die Wand der Arterie, welche oft vollständig von diesen Zellsträngen eingemauert war, zeigte eine helle, glänzende, hyaline Beschaffenheit.

Ferner erweiterten sich dann die Hohlcylinder manchmal zu cystischen Hohlräumen, welche theils mit richtigem Endothel, theils mit Tumorzellen ausgekleidet waren. Von der Wandung erhob sich dann oft eine kuglige Zellanhäufung, welche frei in's Cystenlumen hineinragte. Hier zeigten sich die Zellen dann nicht nur der Zahl nach stark vermehrt, sondern die ein-

zelnen Individuen wiesen auch eine bedeutendere Grösse auf, als die übrigen Tumorzellen.

Diese Cystchen waren bei Weitem grösser und zahlreicher in der Wandung des grossen Hohlgewächses, welche sonst denselben Bau zeigte, wie der Haupttumor. In der Wandung konnten wir das Vorhandensein von Cysten schon makroskopisch feststellen. Dieselben unterschieden sich also von den hohlraumartigen Erweiterungen im Haupttumor nur durch ihre Grösse. Mit dieser war wiederum auch die Grösse der auskleidenden Zellen gewachsen. Denn die letzteren erreichten oft colossale Dimensionen. Stets aber sassen sie in der Wand fest auf, behielten ihre längliche Form bei, wenn sie auch kuglige Prominenzen in's Cysteninnere hineinsandten (Fig. 6). Auch der Kern der Zellen erwies sich als bedeutend vergrössert, seltener waren deren 2 in je einer Zelle vorhanden, niemals mehr.

Die Cysten waren theils leer, theils zeigten sie einen feinkörnigen, nicht tingiblen Inhalt,

Die kleinen, der Innenwand der Hauptcyste aufsitzenden Knöpfchen, welche bei der makroskopischen Beschreibung erwähnt wurden, bestanden zum Theil aus kleinen Cystchen, wie soeben beschrieben. Nur war hier die Zellwucherung der Wandung eine bedeutend stärkere; kuglige Prominenzen, aus Zellen bestehend, schossen frei in's Lumen hinein, ja oft genug war das ganze Cystchen solide geworden, dadurch, dass es mit Tumorzellen angefüllt war. Häufig waren hier in den letzteren Mitosen zu bemerken.

Die Metastasen sowohl in den Lymphdrüsen, wie in den Knochen zeigten denselben Bau, wie die zuerst geschilderten Partien des Haupttumors: sie waren also zusammengesetzt aus cylindrischen Strängen, welche aus länglichen, epithelähnlichen Zellen bestanden, in spärliches Bindegewebe eingelagert. Niemals war es hier zu cystischen Bildungen gekommen.

Der Tumor könnte also in seiner Hauptpartie auf den ersten Blick für einen Cirrhus gehalten werden, denn wir sahen hier ja solide Stränge von epithelähnlichen Zellen in einem straffen bindegewebigen Stroma liegen. Doch wenn wir uns die Zellstränge näher ansehen, muss es auffallen, dass dieselben eine so regelmässige netzförmige Anordnung zeigen. Auch kommt es nie zu grösseren, kolbigen, unförmigen Zapfen, stets bilden die Zellstränge verhältnissmässig dünne Cylinder, welche eben jene Netze bilden und vielfach mit einander anastomosiren.

Musste schon bei diesen Bildern der Gedanke aufkommen, dass wir hier keine einfachen Carcinomstränge, sondern präformirte Kanäle, und zwar Lymphgefässe vor uns hatten, so zeigten uns andere Bilder zur Evidenz, dass alle Arten von Lymphgefässen mit Tumorzellen angefüllt waren. Und zwar erstens die spaltförmigen Lymphgefässe, die sogenannten Lymphspalten.

Denn wir bemerkten im Bindegewebe mehrfach spaltförmige Räume, welche theils mit Endothelien, theils mit Tumorzellen ausgekleidet, bezw. ausgefüllt waren. Unzweifelhaft hatten wir hier die Lymphspalten vor uns, wie nicht nur an der Form und Anordnung zum Bindegewebe, sondern auch an den stellenweise noch deutlichen, normalen Endothelien (Fig. 5) zu erkennen war.

Weiter kommen hier in Betracht jene mit Tumorzellen theils ausgefüllten, theils ausgekleideten, kanalartigen Gebilde, welche die typische Form der Lymphgefässe in exquisiter Weise wiedergeben: Ich meine hier die mit regelmässigen Ausbuchtungen, bezw. Einkerbungen versehenen Stränge, welche manchmal an die Form eines Rosenkranzes erinnerten, dann wieder, wie schon oben bemerkt, sich ausnahmen wie eine Reihe an einander gefügter Flaschen.

Ferner sahen wir eine andere Art von Lymphgefässen mit Tumormassen ausgefüllt, und zwar die periarteriellen. Dieselben umspinnen ja die grösseren Arterien, und konnten in unserem Fall theils im Quer-, theils im Schräg- und Längsschnitt getroffen, stets mit Zellen ausgefüllt, in der nächsten Nähe der Adventitia beobachtet werden, so dass das ganze Gefäss von ihnen eingemauert erschien.

Es scheint mir hiernach kein Zweifel mehr zu sein, dass jede Art von Lymphgefässen zum grossen Theil mit epithelähnlichen Zellmassen angefüllt war, welche der Wand dieser Gefässe fest aufsassen.

Dieser Umstand, dass die ganze Tumorbildung nur in präformirten Bahnen, und zwar in den Lymphgefässen, stattgefunden hatte, musste schon die Vermuthung aufkommen lassen, dass auch in diese die Matrix des Tumors zu verlegen sei, dass also die ganze Zellwucherung nicht epithelialer, sondern endothelialer Natur sei. Da aber eine derartige Zellanhäufung in den Lymphgefässen bei bösartigen Tumoren nichts Seltenes ist, so genügt die Constatirung derselben für den Beweis einer endothelialen Genese keineswegs, wir müssen vor Allem den Nachweis zu erbringen versuchen, dass der Beginn der Erkrankung in die Lymphgefässe zu verlegen ist, dass also die Tumormassen nicht etwa von aussen in das Lymphgefässsystem eingebrochen sind.

Hierfür kommen zunächst jene schmalen, schon erwähnten, Spalten in Betracht, in denen wir wohl die Anfänge der Lymphgefässe zu erblicken haben. An diesen sahen wir zum Theil noch normale Endothelien, zum Theil waren dieselben auch schon vergrössert, bezw. vermehrt, glichen dann vollständig den Tumorzellen, so dass wir hier alle Uebergänge von den ersteren zu den letzteren nachweisen konnten.

Ferner spricht für die Annahme einer endothelialen Genese auch die Thatsache, dass es niemals gelang, an den Lymphgefässen, welche vollständig mit Tumorzellen ausgekleidet waren, ein Endothel zu entdecken; und das ist ganz natürlich: denn diese, die Kanäle ausfüllenden Tumorzellen sind eben die Endothelien, welche natürlich stark gewachsen und vermehrt sind. Wenn die Tumorzellen nicht in den Lymphgefässen entstanden wären, wenn sie vielmehr von aussen in dieselben hineingebrochen wären, so müssten wir doch wenigstens stellenweise ein deutliches Endothel noch neben jener Zellausfüllung innerhalb der Gefässe nachweisen können.

Drittens zeigte sich — eine Thatsache, die ich mit Absicht schon mehrfach betont habe —, dass die Lymphgefässe zum grossen Theil mit Tumorzellen nicht ausgefüllt, sondern ausgekleidet waren, dass also auch hier die Endothelien durch Tumorzellen ersetzt, oder vielmehr in solche verwandelt waren.

Es erübrigt noch auszuschliessen, dass diese epithelähnlichen Zellen wahren Epithelien entsprechen, dass also jene als Lymphgefässe gedeuteten Zellcylinder etwa veränderten präformirten drüsigen Gebilden, bezw. Ausführungsgängen entsprachen. Von derartigen Dingen könnten nur Harnkanälchen in Frage kommen. Aber wir sahen ja schon makroskopisch, dass der Tumor vom Bindegewebe des Nierenbeckens ausging, und dass das Nierenparenchym sich überall scharf von ihm absetzte. Mikroskopisch konnten wir einerseits innerhalb der Tumormassen niemals etwas von Harnkanälchen oder Glomerulis auffinden, andererseits zeigte sich auch die Nierensubstanz frei von irgend welchen Tumormassen.

Von Interesse sind nun weiter die cystischen Hohlräume, in welche sich die mit Tumorzellen ausgekleideten Hohlcylinder einsenkten, und zwar so, dass die ersteren lediglich einer spin-

deligen Erweiterung der letzteren entsprachen. Die ausgekleideten epithelähnlichen Zellen waren zwar gewöhnlich bei beiden die gleichen, nicht selten jedoch zeigten die Elemente in den Cysten eine ganz enorme Vergrösserung (Fig. 6); eigenthümlich war es, dass diese Zellen meist die längliche Form beibehielten, wenn sie auch oft als kuglige Prominenzen in's Lumen vorsprangen; denn auch in diesem Falle war deutlich zu sehen, dass die kugligen Zellen zu beiden Seiten spitze Ausläufer zeigten, welche ebenso wie die ganze Zelle der Wand endothelartig aufsassen. Die Cysten sind also als Erweiterungen der Lymphgefässe zu deuten, die Grösse der Endothelien ist einerseits wohl auf die gesteigerte Möglichkeit, sich auszudehnen, zurückzuführen, dann aber auch auf den Umstand, dass eben jene Zellen eine sehr starke Wachsthumsenergie zeigen. Diese Tendenz zur Wucherung kommt also nicht nur in einer Hyperplasie, einer Vermehrung der Gesammtmenge, sondern auch in einer Hypertrophie, einer Vergrösserung der einzelnen Zellindividuen, zum Ausdruck. Wenn die Zellwucherung dann noch weiter fortschreitet, entstehen jene hügligen, aus Zellen bestehenden Prominenzen auf der Innenwand der Cysten, dann kommt es auch gelegentlich zur vollständigen Ausfüllung der letzteren mit Tumorzellen, so dass ein ganz solides Gewebe entsteht, wie wir es oben an den Knöpfchen notiren konnten, welche bis zu Erbsengrösse der Innenseite der Hauptcyste aufsassen. —

Ebenso wie die kleineren Cysten müssen natürlich auch die grösseren entstanden sein; das kann man wohl ohne Zwang annehmen, wenn man an diesen auch nicht mehr das einmündende, sich erweiternde Lymphgefäss nachweisen konnte, sondern nur die gleiche Zellauskleidung wie an jenen. Ja es liegt wohl sehr nahe, die ganze grosse Cyste, als welche der Tumor imponirte, als Lymphcyste anzusehen.

Fassen wir also kurz zusammen, so handelt es sich um eine cystöse Neubildung, welche mit einer abnormen Wucherung an den Lymphgefässendothelien begonnen hat, und in diesen Gefässen fortschreitet, eine Tumorart, für welche der Name Lymphgefässendotheliom wohl am passendsten erscheint.

Was die Metastasen anbetrifft, so unterschieden sich dieselben in ihrem Bau nicht wesentlich von dem Gewebe des

Haupttumors; durch ihr Vorhandensein wird bewiesen, dass diese krebsähnlichen Geschwülste von endothelialer Genese ebenso bösartig werden können, wie die wahren Carcinome.

Betrachten wir jetzt die geschilderten vier Tumoren von einem gemeinschaftlichen Gesichtspunkt, so finden wir, dass trotz des verschiedenen Baues sich alle histogenetisch von den Zellen des Gefässapparates ableiten liessen, womit nicht etwa gesagt sein soll, dass dieselben vollständig gleichgestellt werden sollen. Man hat allerdings vielfach in letzter Zeit versucht, Tumoren der geschilderten Arten unter eine Rubrik zu bringen, und hat sie wegen ihrer histogenetischen Beziehung zu den Gefässen Angiosarcome genannt.

Will man daran festhalten, so müsste man aber noch verschiedene Unterabtheilungen machen, da sich die Tumoren sowohl hinsichtlich ihrer Genese als auch ihres endgültigen Baues in recht verschiedener Weise präsentiren:

Und zwar wäre es zweckmässig, wenn hier durch den Namen gleich die Genese mit ausgedrückt würde.

Von dieser Erwägung ausgehend, könnten wir innerhalb des Genus „Angiosarcome" folgende drei Species unterscheiden:

1. Blutgefässendotheliome: bezeichnen natürlich diejenigen Geschwülste, welche von den Endothelien der Blutgefässe ihren Ausgang nehmen.

2. Lymphgefässendotheliome: diejenigen, welche einer Wucherung der Lymphgefässendothelien ihr Dasein verdanken.

3. Perivasculäre Sarcome: diejenigen Tumoren, welche aus einer Proliferation der Adventitiazellen entstehen. Eine grössere Abhandlung über diesen Gegenstand ist soeben, nach Abschluss meiner Arbeit, von Volkmann veröffentlicht worden; leider kann ich auf dieselbe nicht mehr genauer eingehen.

Ad 1 wäre Folgendes zu bemerken: Diese Geschwülste scheinen recht selten zu sein, ein Umstand, der vielleicht aus der Schwierigkeit, ihre Histogenese festzustellen, herzuleiten ist. Fall XVII scheint mir ein gutes Beispiel für diese Species zu sein, weil es hier wirklich, allerdings nach langem Suchen, gelang die Entstehung des Tumors mit grosser Wahrscheinlichkeit auf eine Wucherung der Venenendothelien zurückzuführen. Denn nach dem oben Gesagten müssen wir annehmen, dass der

Tumor auf folgende Weise entstanden ist: Zuerst findet an den Venen eine Vermehrung und Verdickung des Endothels statt: Die Endothelzellen springen stark in's Lumen hervor und stehen sehr dicht an einander. Eine vollständige Verlegung des Lumens durch die gewucherten Endothelzellen lässt sich nur vereinzelt feststellen.

Dagegen zeigte sich, dass diese Gefässe direct in Hohlräume einmündeten, welche einen grossen Theil des Tumors ausmachten. Dieselben waren mit Pigment, Blutkörperchen und Zellresten angefüllt und entsprachen entschieden erweiterten Gefässen. Allerdings möchte ich bemerken, dass weder die Pigment-, noch die Blutanhäufung diese Hohlräume als Gefässe charakterisirt. Derartige, mit Blut gefüllte Hohlräume finden wir in allen möglichen Tumoren. Für jene Deutung kann nur die Thatsache maassgebend sein, dass erstens zweifellose Blutgefässe in die Hohlräume einmünden, so zwar, dass die Zellauskleidung der letzteren einer directen Fortsetzung des Gefässendothels entspricht, dass zweitens eben jene Wandzellen den Endothelzellen der näher und ferner liegenden Blutgefässe vollständig gleichen. In unserem Falle gingen die letzteren bis tief in die Kapsel hinein oder kamen aus derselben heraus, und es ging aus dem Vorhandensein der zahlreichen Gefässsprossen klar hervor, dass hier eine starke Gefässneubildung statthatte, durch welche das Material zur Geschwulstbildung geliefert wurde.

In den erwähnten Hohlräumen kommt es dann zu weiteren Wucherungen, welche hauptsächlich in Form von Vorsprüngen in's Lumen zum Ausdruck kommen. Denn wir konnten ja wiederholt feststellen, dass von der einfachen Zelllage der Wandbekleidung fingerförmige Zapfen in's Innere der Hohlräume hineinschossen, welche, meist multipel, schliesslich so zahlreich wurden, dass sie das Lumen vollständig ausfüllten.

Dadurch wird natürlich der Charakter der Geschwulst wesentlich verändert: dieselbe besteht dann in diesen, also den älteren Partien, hauptsächlich aus Reihen, bezw. Doppelreihen von Zellen, denen man ihren endothelialen Charakter nicht mehr ansehen kann.

Die Wucherung der Endothelien braucht nicht immer in dieser Bildung von Zapfen zu bestehen, statt dessen kann auch

die Neubildung der Wandzellen eine gleichmässige sein, so dass ein allmählicher Anbau von Zellen auf der ganzen Innenseite der Wandung stattfindet, wodurch natürlich schliesslich das Lumen vollständig verlegt werden kann. Eine derartige gleichmässige Proliferation der Blutgefässendothelien scheint in dem Endotheliom von Dembrowski vorhanden gewesen zu sein; hier wurde die Sache noch complicirter, weil sich aus den Endothelien Knorpelzellen gebildet hatten. Im Gegensatz hierzu zeigte der von Nauwerk beschriebene Fall nur eine Vergrösserung der Endothelzellen und Faltenbildung der Gefässwand niemals eine Zellanfüllung des Lumens.

Die zweite Unterart der Angiosarcome, die Lymphgefässendotheliome, scheint bedeutend häufiger zu sein, als die vorhergehende. Hierher gehören die Fälle von Driessen, der Fall von v. Hippel und andere mehrere. Driessen berichtet über Endotheliome der Knochen und der Niere und lässt die Tumoren aus den Endothelien der Lymphspalten hervorgehen. Er macht einen principiellen Unterschied zwischen Lymphspalten und Lymphgefässen, indem er ausdrücklich hervorhebt, dass eine Entstehung der Geschwulst durch Wucherung der Lymphgefässendothelien ausgeschlossen sei (S. 85). Diese Abgrenzung der Lymphgefässe von den Lymphspalten ist denn doch eine recht willkürliche; denn wenn ich ein grosses verzweigtes System von geschlossenen, überall mit Endothelien ausgekleideten Gefässen habe, welche sich zum Theil als Röhren, zum Theil als Spalten präsentiren, so ist es doch für die Endothelzellen als solche vollständig gleichgültig, ob sie die einen oder die anderen auskleiden, und es widerspräche doch allen pathologisch-anatomischen Erfahrungen, dass in einem solchen Gefässsystem einige Endothelien in Wucherung gerathen sollen, die anderen nicht. — Ferner ist es auch sehr schwer, zuweilen sogar unmöglich, zu entscheiden, ob man in Fällen von Endothelwucherung Querschnitte von Spalten oder Längsschnitte von Röhren vor sich hat; das geht aus Driessen's eigener Beschreibung hervor. Denn er sagt, dass es durch die in allen Lymphspalten auftretende, reichliche Zellproliferation zur Bildung von anastomosirenden und zusammenhängenden Zellcylindern komme. Nun da scheint es mir doch unmöglich, mit Bestimmtheit sagen zu können, ob diese anastomosirenden

Zellcylinder gefüllten Lymphspalten oder gefüllten Lymphgefässen (d. h. Röhren) entsprochen haben, eine Frage die nach dem oben Gesagten auch vollständig gegenstandslos ist: Die Hauptsache ist, festzustellen, ob diese Tumoren aus einer Endothelwucherung des Lymphgefässsystems hervorgegangen sind.

v. Hippel bemerkt im Anschluss an die Beschreibung eines hierher gehörigen Tumors, welcher aus der Fossa poplitea stammte, ganz analog den oben gemachten Bemerkungen, dass man die beiden Begriffe Angiosarcom und Endotheliom überhaupt nicht als gleichwerthig in Parallele stellen dürfe, vielmehr könne das Endotheliom nur als eine kleine Untergruppe unter den viel umfassenderen Begriffe „Angiosarcom" eingereiht werden, insofern es lediglich auf die Geschwülste Anwendung finden dürfe, welche von dem Endothel ausgingen. Doch hält er es nicht für zweckmässig, den Namen Endotheliom einzuführen. Er will den allgemeinen Namen Angiosarcom aufrecht erhalten mit zwei Unterabtheilungen: 1) Hämangiosarcom für die von den Blutgefässwandungen, und zwar fast regelmässig von der äusseren Gefässhaut, ausgehenden Tumoren, 2) Lymphangiosarcom die vom Endothel der Lymphgefässe und Saftkanälchen ausgehenden Geschwülste. Es erscheint mir jedoch nicht sachgemäss, dass die von der äusseren Gefässhaut der Blutgefässe entstehenden Tumoren mit den vom Endothel der Lymphgefässe ausgehenden in Parallele gestellt werden; abgesehen davon, dass bei dieser Eintheilung die von den Blutgefässendothelien ausgehenden Geschwülste gar nicht besonders berücksichtigt werden.

Entstehen lässt v. Hippel seine Geschwulst durch eine Proliferation der in den Saftkanälchen des Bindegewebes gelegenen Endothelzellen (S. 378).

Nun sind diese in den Saftkanälchen (wohl zu unterscheiden von den vorher erwähnten Lymphspalten!) liegenden Zellen aber die gewöhnlichen Bindegewebszellen; wenn also, wie v. Hippel will, aus diesen die Endotheliome entstehen, so müssten wir doch sämmtliche von diesen Zellen ausgehenden Tumoren, also die typischen Sarcome, als Endotheliome bezeichnen; und das wäre doch sicher nicht zutreffend.

Wir sehen also, zu welchen Consequenzen es führt, wenn wir die Bindegewebszellen Endothelien nennen, deshalb scheint

es viel gerathener, den ersteren Namen beizubehalten. — Da aber v. Hippel in seinem Tumor auch eine Betheiligung der Lymphgefässendothelien zulässt, so wäre es viel rationeller die von ihm beschriebenen und abgebildeten, mit Zellen ausgefüllten Spalten als spaltförmige Lymphgefässe, nicht als Saftkanälchen zu deuten.

Was nun den Bau dieser Lymphgefässendotheliome anbetrifft, so haben dieselben gewöhnlich etwas höchst Charakteristisches, wenn es auch Fälle giebt, welche selbst nach gründlichem Studium von den Carcinomen nicht zu unterscheiden sind. Sie zeigen ein bindegewebiges Stroma, in welchem Stränge von Zellen liegen. Die Anordnung dieser Zellstränge ist gewöhnlich eine exquisit reticuläre, und oft genug ist dies das einzige, woran man derartige Tumoren erkennen kann. Die Zellstränge bilden also wohl verzweigte, regelmässige Netze, deren Balken gefüllten Lymphgefässen entsprechen, und wachsen gewöhnlich nicht zu so unförmigen, soliden Zapfen aus, wie wir sie bei den Carcinomen finden. Daneben treffen wir dann mit Geschwulstzellen gefüllte, isolirte, typische Lymphgefässe, kenntlich an den sinusartigen Erweiterungen, an den Klappen, sowie an ihrer Lage zu den Arterien. Auch die schmalen, spaltförmigen Lymphgefässe (sog. Lymphspalten) sind gewöhnlich angefüllt mit Geschwulstzellen.

Doch ist, wie schon oben bemerkt, eine derartige Anfüllung der Lymphgefässe mit Geschwulstzellen allein nicht beweisend für den endothelialen Ursprung des Tumors; eine solche gehört bekanntlich zu den häufigsten Erscheinungen bei jeder Art von bösartigen Neubildungen.

Der Unterschied ist folgender: Bei den Carcinomen ist man häufig in der Lage, ausser der epithelialen Ausfüllungsmasse in den Lymphgefässen noch eine deutliche Endothelschicht nachzuweisen, was bei Endotheliomen natürlich nicht möglich ist, da ja hier die Tumorzellen eben jene Endothelien sind, die, wenn auch stark gewuchert, ihre normale Lage an der Innenwand der Gefässe beibehalten haben.

Was die Zellen der Endotheliome anbetrifft, so ist diesen nur in den seltensten Fällen anzusehen, dass sie einen endothelialen Charakter haben.

Wenn wir jedoch jenen netzartigen Bau, die Anfüllung der Lymphgefässe und schliesslich Zellen sehen, welche eine längliche, fast spindelige Form haben, so ist der letztgenannte Umstand gar nicht zu unterschätzen für den Beweis der endothelialen Genese des Tumors. Sicher feststellen können wir die letztere aber nur durch den exacten Nachweis einer Endothelwucherung an den Lymphgefässen in den jüngsten Theilen der Geschwulst. Hierzu müssen wir uns natürlich nicht Gefässe aussuchen, welche vollständig mit Geschwulstzellen ausgefüllt sind, sondern solche, welche einestheils noch ihr gewöhnliches, unverändertes Endothel zeigen, anderentheils statt desselben eine Auskleidung mit denjenigen Zellen, aus denen der Tumor zusammengesetzt ist. Zwischen beiden kann man dann, wie wir oben gesehen haben, alle Uebergänge finden: man sieht die Endothelzellen immer dicker und zahlreicher werden, bis sie schliesslich den epithelähnlichen Tumorzellen vollständig gleichen. In sehr weit vorgeschrittenen Fällen wird das natürlich nicht mehr möglich sein, hier müssen wir uns dann an die übrigen Kriterien halten, besonders an die netzförmige Anordnung der Zellstränge, sowie in letzter Linie an den Umstand, dass die Tumorzellen absolut keine Aehnlichkeit mit den in loco präformirten Epithelien haben. Das gilt besonders für die Endotheliome der Haut, welche übrigens gar nicht selten sind. Ferner müssen wir bei allen krebsähnlichen Tumoren an Orten, welche normaliter keine epithelialen Elemente besitzen, sofort an eine endotheliale Herkunft denken. Hier kommen in erster Linie die sogenannten primären Carcinome der Knochen, der Lymphdrüsen und der serösen Häute in Betracht.

In späteren Entwickelungsstadien zeigen diese Tumoren dann auch gelegentlich richtige alveoläre Anordnung; ferner treffen wir in diesen Geschwülsten nicht so selten Hohlräume an, welche mit Tumorzellen ausgekleidet sind. Diese entsprechen natürlich erweiterten Lymphgefässen, und zwar kommt es hierbei, wie wir oben gesehen haben, zu ganz colossalen Ektasien, zu richtigen Lymphcysten; kleinere derartige Hohlräume werden auch von Driessen und v. Hippel beschrieben und abgebildet. Weiterhin können dann diese Hohlräume sich noch insofern verändern, als von ihrem Endothel aus faltige oder papilläre Vorsprünge in's

Lumen hineinschiessen, wie wir sie auch bei den Blutgefässendothelien notiren konnten.

Die 3. Species der Angiosarcome wird repräsentirt durch die perivasculären Sarcome. Es wären das also die Tumoren mit perivasculärer Zellanordnung, welche von der äussersten Gefässschicht der Adventitia, ihren Ausgang nehmen. Dieselben zeigen in ihrem Bau ein höchst charakteristisches Gepräge: Man sieht eine grosse Menge von Blutgefässen, wirr durch einander laufend, theils sich kreuzend, theils parallel, so dass das ganze Gewebe eine stark schwammige Beschaffenheit zeigt. Diese Gefässe tragen sämmtlich auf ihrer Aussenseite eine oder mehrere Lagen von Zellen, welche gewöhnlich von polyedrischer, cubischer, cylindrischer oder länglicher Form sind. Die Zellen umgeben das Gefäss vollständig, so dass man diese Einhüllung mit einem Mantel verglichen hat. An den jüngsten Stellen kann man nun noch häufig sehen, dass diese Zellen eine längliche Form haben, dann immer dicker und grösser werden, so dass sie von Epithelien nicht zu unterscheiden sind.

Mir ist hier gerade noch ein Fall dieser Art, welcher von der Zunge (operirt von Prof. Böckel) herrührte, in Erinnerung. Ein Theil des Tumors konnte gleich nach der Exstirpation in Sublimat fixirt werden, so dass eine genauere Untersuchung möglich war. Hier zeigte sich nun, dass der Tumor zum grossen Theil nur aus kleinen und kleinsten, mit Blut gefüllten Venen bestand, welche ausser einem vollständig normalen Endothel nur eine ganz feine Wandung zeigten; auf dieser Wand sass dann nach aussen hin stets eine meist einfache Lage von ziemlich grossen polyedrischen Zellen auf, welche das Gefässchen mantelartig umgeben. Oft genug war nun zu constatiren, dass diese Zellen von länglicher, spindeliger oder keulenförmiger Gestalt waren, so dass sie von den gewöhnlichen Bindegewebszellen nicht zu unterscheiden waren. Diese sassen dann, untermischt mit den oben beschriebenen, epithelähnlichen Zellen, der Aussenwand der Gefässe auf. An diesen Zellen fanden sich zahlreiche Mitosen.

Es ist also klar, dass die Natur dieser Tumoren eine exquisit bindegewebige ist, was allerdings aus der endgültigen Form nicht immer deutlich hervorgeht, besonders wenn die perivascu-

läre Zelllage eine mehrfache ist. Denn in Folge starken Wachsthums der letzteren werden die durch die netzförmige Gefässanordnung gebildeten Maschenräume ausgefüllt, die Gefässe selbst obliteriren, imponiren als bindegewebige Balken und wir haben ein Gewebe, welches wir von Carcinomen kaum unterscheiden können: Bindegewebiges Stroma, angefüllt mit epithelähnlichen Zellanhäufungen.

Eigenthümlich ist diesen Geschwülsten eine fast constant auftretende hyaline Degeneration, welche sowohl die durch Obliteration in Bindegewebe umgewandelten Gefässe ergreift, als auch die Zellmäntel.

Diese Art von Tumoren ist schon längere Zeit wohl bekannt und ist unter anderen auch von Waldeyer in seiner zweiten Arbeit über die Entwickelung des Krebses genauer beschrieben worden. Er lässt diese Tumoren hervorgehen aus den von Eberth so benannten Perithelien, welche aussen der Gefässwand aufliegen als grosse, dunkelkörnige, kernhaltige Protoplasmakörper mit zahlreichen feinen Fortsätzen.

In dieser Ansicht sind ihm verschiedene Autoren gefolgt, andere haben das constante Vorhandensein dieser Perithelien und damit die Abkommenschaft jener Geschwülste von ihnen vollständig bestritten. Meiner Ansicht nach ist das für die Entstehungsart dieser Neubildungen vollständig irrelevant. Denn Waldeyer selbst identificirt diese Perithelien mit den äussersten Adventitiazellen (S. 133); wir brauchen also nur festzustellen, dass die Tumoren von den Adventitiazellen ausgehen und können vollständig in suspenso lassen, ob man diesen Zellen einen besonderen Namen (Perithelien) geben will oder nicht.

Zu diesen Tumoren gehört ein grosser Theil der von Kolaczeck beschriebenen, ferner die Nierentumoren von de Paoli, die drei Fälle von Maurer und andere mehrere. Gerade der erstere hat diese perivasculären Sarcome, wie schon oben angedeutet, mit den Geschwülsten endothelialer Herkunft zusammengeworfen und ihnen den gemeinschaftlichen Namen Angiosarcome gegeben. Schon oben wies ich darauf hin, dass das Zusammenbringen dieser beiden Tumorarten unter eine Kategorie nur durch die Annahme berechtigt sei, dass die Blutgefässe von einer perivasculären Lymphscheide umgeben wären, deren Endothelien

dann die Matrix für die Zellmäntel abgäben. Es ist aber das regelmässige Auftreten einer solchen perivasculären Lymphscheide an allen Gefässen noch nicht nachgewiesen, also können wir dieselbe auch nicht ohne Weiteres bei den Nierengefässen, und eben so wenig bei den neugebildeten Gefässen, um welche es sich doch hier in erster Linie handelt, voraussetzen.

Direct gegen die Annahme einer perivasculären Lymphscheide spricht aber folgende Thatsache: In den Fällen, die ich zu untersuchen Gelegenheit hatte, zeigte sich, dass der ein- oder mehrschichtige Mantel von Tumorzellen keine scharfe Abgrenzung nach aussen hatte. Wenn diese Zellanhäufung aber in einem mit Endothel ausgekleideten, geschlossenen Raume zu Stände käme, so müsste man doch, wenigstens in frühen Stadien, auf der der Adventitia abgekehrten Seite des Zellcylinders einen zweiten Saum von Endothelien oder einen bestimmten Abschluss durch eine Membran bemerken; ein solcher war aber niemals zu sehen. Nur durch einen derartigen Abschluss nach aussen wäre aber der Beweis eines geschlossenen, das Gefäss umhüllenden Lymphraumes erbracht; ist das nicht möglich, so müssen wir annehmen, dass die Neubildung einfach von den Adventitiazellen ausgegangen ist.

Kann man dagegen (wie z. B. bei den Arterien der Hirnrinde, des Hodens u. s. w.) eine perivasculäre Lymphscheide nachweisen, so lässt sich nicht bestreiten, dass eine Endothelwucherung in der letzteren vorkommen kann; und diese Geschwulstformen wird man von den Lymphgefässendotheliomen kaum unterscheiden können. Ja, es scheint aus den Arbeiten von de Paoli und Driessen hervorzugehen, dass es Geschwülste giebt, an denen sich sowohl eine Endothelwucherung in den periarteriellen Lymphscheiden, als auch in den übrigen Lymphgefässen nachweisen lässt.

Zum Schluss noch ein kurzes Wort über die soeben erschienene Arbeit von Volkmann: Derselbe macht keinen principiellen Unterschied zwischen den perivasculären Sarcomen und den Endotheliomen, sondern beschreibt die adventitielle Wucherung als einen „relativ nebensächlichen und quantitativ unbedeutenden Vorgang“ in den aus Endothelien entstehenden Geschwülsten. Er hat merkwürdiger Weise bei seinem grossen

Material nur einmal eine Neubildung ausschliesslich aus jener Capillarwandwucherung entstehen sehen. Sonst fand sich die letztere immer mit der Lymphendothelwucherung vergesellschaftet.

Dem gegenüber muss ich daran festhalten, dass eine Trennung beider Geschwulstarten wohl durchführbar ist, da es in der That Tumoren mit reiner perivasculärer Zellproliferation giebt, zu welchen beispielsweie auch die drei Maurer'schen Fälle gehören.

Wie verschiedene Dinge unter dem Namen Angiosarcom verstanden werden, geht daraus hervor, dass nicht nur perivasculäre Sarcome und Endotheliome mit dieser Bezeichnung versehen werden, sondern auch sarcomatöse Geschwülste, welche in der Hauptsache nach dem Typus des Angioms gebaut sind. Diese Tumoren könnte man, um Irrthümer zu vermeiden, zweckmässig als angiomatöses Sarcom bezeichnen; in Folgendem möchte ich kurz über einen derartigen Fall berichten.

Fall XIX.

Angiomatöses Sarcom.

Der Tumor hatte die Grösse einer Kinderfaust und sass nur mit einem kleinen Theil, dem hinteren, convexen Rande der Niere auf, während der übrige Theil fest mit der Nierenkapsel verwachsen war. Die Geschwulst hatte auf dem Durchschnitt eine weiche, schwammige Beschaffenheit und zeigte makroskopisch schon mehrere thrombosirte Blutgefässe.

Mikroskopisch zeigte sich dann, dass der Tumor hauptsächlich aus einer grossen Menge wirr durch einander laufender Gefässe mit ziemlich dicker Wandung und weitem Lumen bestand, welche fast sämmtlich mit Blut gefüllt waren. Dazwischen lagen, ohne irgend eine bestimmte Anordnung, dicht an einander gedrängt, Zellen, welche meist von länglicher oder dreieckiger, seltener von rundlicher Form waren. In den Gefässen fand sich, mit Blut untermischt, eine Menge heller, glänzender Kugeln, welche nach Zusatz von Jodlösung einen dunkelbraunen bis weinrothen Farbenton annahmen, also als Glykogenablagerungen angesprochen werden mussten. Dieselben nahmen Weigert'sche Fibrinfärbung an, jedoch nicht Russel'sche Fuchsinkörperchenfärbung; sie fanden sich auch ausserhalb der Gefässe im Gewebe, theils innerhalb, theils ausserhalb der Zellen.

Wir sehen hier also einen Tumor vor uns, welcher wegen seines grossen Gefässreichthums berechtigt ist, den Namen Angiom zu tragen, wegen seiner zellreichen Zwischensubstanz aber auch Sarcom genannt werden kann. Einen solchen Tumor beschrieb Ramdohr an der Niere unter der Bezeichnung Angiosarcom.

Wie schon oben bemerkt, scheint mir angiomatöses Sarcom bezeichnender.

Auf die Bedeutung des Glykogengehaltes kann ich hier nicht eingehen.

(Schluss folgt.)

Literatur.

Ackermann, Sammlung klinischer Vorträge. 233—34.
Barker, Schmidt's Jahrbücher. 189. S. 189.
Braun, Deutsche Zeitschr. f. Chir. 1881.
Dembrowski, Deutsche Zeitschr. f. Chir. Bd. 32. S. 377.
Driessen, Ziegler's Beiträge. Bd. 12. S. 65.
Eberth, Dieses Archiv. Bd. 49. S. 48.
Hildebrand, Langenbeck's Archiv. Bd. 48. S. 343.
v. Hippel, Ziegler's Beiträge Bd. 14. S. 390.
Knowsley Thomson, Transact. of the Path soc. London 1883. p. 141.
Koch, Beitr. zur Kenntn. d. prim. Nierentum. u. s. w. Dissert. Halle 1878.
Kocher, Deutsche Zeitschr. f. Chir. 1878.
Kolaczeck, Deutsche Zeitschr. f. Chir. Bd. 9 und Bd. 13.
Lauer, Berl. klin. Wochenschr. 1885. No. 41. S. 656.
Lossen, Deutsche Zeitschr. f. Chir. Bd. 13. S. 199.
Lubarsch, Dieses Archiv. Bd. 135.
Maurer, Dieses Archiv. Bd. 77.
Nauwerk, Dieses Archiv. Bd. 111. S. 211.
Neumann, Deutsches Archiv f. klin. Med. Bd. 30. S. 377.
de Paoli, Ziegler's Beiträge. Bd. 8.
Ramdohr, Dieses Archiv. Bd. 73. S. 459.
Tellegen, Dissert. Groningen. Schmidt's Jahrb. 184. S. 88.
Volkmann, Deutsche Zeitschr. f. Chir. Bd. 41. S. 1.
Waldeyer, Dieses Archiv. Bd. 55.
Whitehead, Brit. med. Journ. 1881. No. 5.

Erklärung der Abbildungen.

Tafel V.

Fig. 1. Fall XV. Perivasculäre Zellmäntel. Zeiss AA, 4.

Fig. 2. Derselbe Fall. Eindringen von Bindegewebszapfen in die mit Zellmantel versehenen Gefässe. Obliteration des Lumens (s. Text S. 296). AA, 4.

Fig. 3. Derselbe Fall. Grosse Zellen mit langen Ausläufern, zum Theil mit Längsstreifung (s. Text S. 291). DD, 4.

Fig. 4. Fall XVIII. Lymphgefässendotheliom. DD, 4.

Fig. 5. Derselbe Fall. Beginn der Zellwucherung an den Endothelien der spaltförmigen Lymphgefässe. DD, 4.

Fig. 6. Derselbe Fall. Kleine Cysten mit grossen Zellen ausgekleidet. DD, 4.

XI.

Ein Fall von orbitalem Melanosarcom, ausgehend vom episcleralen Gewebe hinter dem Bulbus.

(Aus der Universitäts-Augenklinik zu Marburg.)

Von Dr. med. C. Achenbach,
zweitem Assistenzarzt.

(Hierzu Taf. VI.)

Weitaus die grösste Mehrzahl der in der Literatur beschriebenen Melanosarcome der Orbita hat einen intraocularen Ursprung und zwar dann ausnahmslos vom Tractus uvealis.

Andere sollen als Fortsetzung einer intracraniellen Geschwulst auf die Orbita übergehen können; in seltenen Fällen sind sie einmal metastatisch, wie uns z. B. zwei von v. Forster[1]) mitgetheilte Fälle lehren.

Ausserdem giebt es noch eine kleine Zahl von Melanosarcomen, welche sich primär im Orbitalgewebe entwickeln. Zuweilen können derartige Orbitalsarcome vorgetäuscht werden durch Sarcomgeschwülste, die im Innern des Auges ihren Anfang nehmen, hier sehr langsam wachsen, um sich nach Durchbrechung der Sclera um so stärker nach aussen zu entwickeln. Einen derartigen Fall beschreibt z. B. O. Becker[2]), betreffend eine 40jährige Frau mit einem in der Chorioidea begonnenen Melanosarcom, das die Sclera nach aussen durchbrochen und daselbst die Grösse eines Taubeneies erreicht hatte, während es im Innern des Auges im Verlauf von zwei Jahren eine nur unbedeutende Zunahme erlitten hatte.

Ja, durch Fuchs[3]) und Mitralsky[4]) wissen wir, dass ge-

[1]) von Forster, Graefe's Archiv f. Ophth. Bd. XXIV. 2. Fall 7 u. 8.

[2]) O. Becker, Zur Diagnose intraocularer Sarcome. Archiv für Augen- und Ohrenheilkunde von Knapp-Moos. Karlsruhe 1869.

[3]) Fuchs, Das Sarcom des Uvealtractus. Wien 1882.

[4]) Mitralsky, Zur Kenntniss der Aderhautgeschwülste. Archiv f. Augenheilkunde. 1894.

legentlich flächenhafte Chorioidalsarcome, die vielleicht nur mikroskopisch als solche zu erkennen sind, sich entlang den Emissarien einen Weg nach aussen bahnen und hier als Episcleralknoten zur Beobachtung kommen können.

Handelt es sich um Fälle, wo sich bereits innerhalb des Auges und ausserhalb desselben Massen einer Sarcomgeschwulst vorfinden, so kann uns nur eine sorgfältige Beobachtung des klinischen Verlaufs Aufschluss über den Ausgangspunkt derselben geben und lässt dies daher die Deutung der Fälle von Lebert und Virchow, die unten noch genauer berücksichtigt werden sollen, zweifelhaft erscheinen.

Die Orbitalsarcome, welche ihren Ausgang vom Zellgewebe der Orbita nehmen, lassen meist den Bulbus unbetheiligt. Nach Virchow[1]) sind es in der Regel lappige Geschwülste, welche hinter dem Augapfel entstehen, denselben hervordrängen und nicht selten ihn schliesslich zur Atrophie bringen, ohne dass einer der im engeren Sinn zum Auge gehörigen Theile an der Geschwulstbildung betheiligt ist. Unter den hier einschlägigen Fällen aus der Literatur citirt Berlin[2]) u. a. irrthümlicherweise auch den Mooren'schen[3]) Fall; doch handelt es sich in demselben gar nicht um eine primäre Orbitalgeschwulst, sondern um eine primär intraoculare Neubildung, welche sich deutlich in 3 Abschnitte theilen lässt, wovon die beiden peripherischen ihren Ursprung von dem hinteren Theil der inneren Oberfläche der Chorioidea genommen hatten. Die Entwickelung des mittleren Abschnitts ist nach Mooren nicht ganz klar. Der äussere, auf der Sclera sitzende Knoten hat sich höchst wahrscheinlich erst secundär entwickelt, nachdem sich schon die Geschwulst im Innern des Auges gebildet hatte. Somit gehört dieser Fall zu den Tumoren intraocularen Ursprungs mit secundärer Ausbreitung in die Orbita, wie wir dies so häufig finden. Auch Panas[4]) hält den Mooren'schen Fall für ein primäres Orbitalsarcom (doch hat er offenbar die betreffende Literaturnotiz dem Berlin'schen Werk entlehnt).

[1]) Virchow, Die krankhaften Geschwülste. Bd. II. S. 270.
[2]) Berlin, Die Tumoren der Augenhöhle. Graefe-Saemisch. Bd. VI. 2.
[3]) Mooren, Ophthalmiatrische Beobachtungen. 1867. S. 35.
[4]) Panas, Traité des maladies des yeux. Tome II.

Als Beispiel dafür, dass primäre orbitale Melanosen später in das Auge hineinwachsen können, erwähnt Virchow[1]) einen Fall von Lebert und berichtet ausserdem über eine eigene Beobachtung. In dem Lebert'schen Fall, der mir im Original leider nicht zugänglich war, lag eine sehr grosse, „wahrscheinlich" sarcomatöse, Geschwulst hinter dem Auge, die einige Millimeter weit in den Grund des Auges eindrang und die Retina mitergriffen hatte. Es ist also nach Virchow gar nicht einmal sicher, ob es sich überhaupt um ein Sarcom gehandelt hat, von einer mikroskopischen Untersuchung ist gar nicht die Rede. Ausserdem liegt, ebenso wie in dem Virchow'schen Falle selbst, keine ophthalmoskopische Untersuchung vor und können wir daher nicht wissen, ob beide Fälle nicht doch einen intraocularen Ursprung gehabt haben, zumal da in dem Falle Virchow's die Chorioidea an einer Stelle nahe am Opticuseintritt im Zusammenhang mit der Geschwulstmasse stand. Wir müssen, wie schon zuvor erwähnt, bei gleichzeitig intra- und extraocular bestehenden Geschwulsttheilen eine sorgfältige klinische Beobachtung verlangen, um entscheiden zu können, ob dieselben innerhalb oder ausserhalb des Auges ihre Entstehung genommen haben.

Was die histologische Beschaffenheit der Orbitalsarcome betrifft, so sind sie fast durchgängig pigmentirt und bestehen aus Rundzellen oder Spindelzellen, oft sind es Mischformen beider; bei der grössten Mehrzahl handelt es sich um bindegewebsreiche Fibrosarcome.

Die Prognose der Melanosarcome der Orbita ist, wie die aller Melanosen, eine sehr schlechte; nach Virchow gehören sie nächst den Mediastinalsarcomen zu den gefährlichsten unter allen. Sie machen, wenn nicht frühzeitig und total exstirpirt, mit Sicherheit Recidive oder sie gehen nach Usur der angrenzenden Knochentheile auf das Schädelinnere über; andere machen Metastasen, an denen bald der Tod erfolgt. Die relativ gutartigsten, bei denen eine frühzeitige Operation unter Umständen völlige Heilung bringen kann, sind die bindegewebsreichen Formen. Hierher gehören z. B. die beiden Fälle O. Lange's[2]) von

[1]) Virchow, Die krankhaften Geschwülste. Bd. II. S. 280.

[2]) O. Lange, Zwei Fälle von Melanosarcom der Orbita. Monatsbl. für Augenheilkunde. 1894.

Fibrosarcoma melanodes, bei denen nach der Operation ein Recidiv ausblieb.

Kehren wir noch einmal zu dem Ausgangspunkt dieser bösartigsten aller Geschwülste der Orbita zurück, so soll derselbe in den meisten Fällen im Periost zu suchen sein. Als beweiskräftig für die periostale Herkunft können jedoch nur die Fälle gelten, welche frühzeitig sammt dem Periost zur mikroskopischen Untersuchung gelangen. In vorgeschrittenen Stadien dagegen lässt sich nicht mehr entscheiden, ob sie secundär mit ihm in Verbindung getreten sind oder von ihm herstammen. De Vincentiis[1]) berichtet z. B. über ein Myxosarcom der Orbitalhöhle, das bis dicht an das Periost heranreichte, aber noch nicht mit ihm verwachsen war. Denken wir uns diesen Tumor in einem vorgerückteren Stadium, so wird er mit dem Periost in Verbindung stehen und eine sichere Diagnose über den Ausgang desselben bereits unmöglich sein. Von diesem Gesichtspunkt aus sind z. B. die Fälle Waldhauer's[2]) nicht beweisend, insofern dieser aus einer innigen Verwachsung mit dem Periost ohne Weiteres auf einen periostalen Ursprung schloss.

Michel[3]) lässt sie vorzugsweise von der Tenon'schen Kapsel ihren Ausgang nehmen. Es gelang mir nur wenige derartige Fälle aufzufinden, nehmlich einen solchen von v. Forster[4]), der besagten Ursprung gehabt haben soll, einen zweiten von Wedl-Bock[5]), wo das Fettgewebe der Tenon'schen Kapsel als Mutterboden diente. Diese letzte Beobachtung steht auch gut im Einklang mit der Annahme Virchow's, wonach es das Fettgewebe der Augenhöhle ist, welches zur Entstehung von Orbitalsarcomen zu disponiren scheint. Ueber einen hierher gehörigen Fall berichtet O. Walter[6]). Der Tumor sass im Muskeltrichter, die schwarz verfärbten Muskelbäuche zogen über seine Oberfläche hinweg. Der Sehnerv war von der Geschwulstmasse von unten

[1]) De Vincentiis, Sull' essotalmo. (Lavori della clinica ocul. dell' Università di Napoli. 1894. Vol. IV.)
[2]) Waldhauer, St. Petersburger med. Wochenschr. 1877. No. 43 u. 44.
[3]) Michel, Lehrbuch der Augenheilkunde. 1890.
[4]) von Forster, a. a. O. Fall 4.
[5]) Wedl-Bock, a. a. O. Fig. 126.
[6]) O. Walter, Klin. Monatsbl. f. Augenh. XXXI. 359. 1893.

her umwuchert, so dass er in einer Furche derselben lag, von oben nur durch lockeres Binde- und Fettgewebe bedeckt. Der Sehnerv war in normaler Dicke erhalten, nicht verfärbt, nirgends mit der Geschwulst fest verbunden. Es ist nach Walter anzunehmen, dass die Neubildung ihren Ausgang vom orbitalen Fettgewebe genommen hat. Ein Gleiches gilt von einem der von O. Lange[1]) veröffentlichten Fälle.

Nach Berlin[2]) sollen Orbitalsarcome „möglicherweise" auch ausnahmsweise einmal aus dem episcleralen Bindegewebe hervorgehen können; als Beweis citirt er den auch von Panas angeführten Fall von Landsberg[3]). Bei genauer Betrachtung giebt uns derselbe aber kein Beispiel, dass orbitale Sarcome sich aus dem episcleralen Gewebe des Auges nach hinten entwickeln können. Es handelt sich nehmlich dort um eine pterygiumähnliche, scharf begrenzte Conjunctivalschwellung bei einem 53jährigen Landmann. Dieselbe wurde 2mal excidirt. Bald zeigte sich statt der flachen Erhabenheit ein schmerzhafter Knoten. Von der immer stärker wachsenden Geschwulst ist nach Angabe des Patienten der Apfel in die Höhe gedrängt und, nachdem er „deutliches Platzen" im Auge mit Austritt von Flüssigkeit wahrgenommen, ganz erblindet. Die aus der linken Orbita sich hervordrängende, wallnussgrosse Geschwulst ist weich, grauweiss, markig und hat den nach oben aussen liegenden Bulbus so umwuchert und in die Geschwulstmasse hineingezogen, dass er nur mit Mühe an dem noch erhaltenen Rest von atrophischem Cornealgewebe zu erkennen ist. Das Präparat, von Orth untersucht, war ein kleinzelliges Sarcom, das von dem inneren Abschnitt der oberflächlichsten Scleralschichten ausgegangen ist, durch Hornhautverschwärung Perforation und Phthise des Bulbus bewirkt hat, ohne indess auf das Innere desselben überzugreifen; pigmentirt war der Tumor nicht.

Somit ist dieser Fall ein Sarcom der Orbita, nur in dem Sinn, dass ein Limbussarcom, also ein Tumor des vorderen Augenabschnitts, sich in die Orbita ausgebreitet hat, nicht aber ist es hinter dem Bulbus entstanden. Wir finden aber, dass dieser

[1]) O. Lange, St. Petersburger med. Wochenschr. 1881. S. 335. Fall 2.
[2]) Berlin, a. a. O.
[3]) Landsberg, Dieses Archiv. Bd. 63. S. 276. 1875.

Landsberg'sche Fall keinen Beweis dafür abgiebt, dass hinter dem Bulbus vom episcleralen Gewebe ein Orbitalsarcom sich entwickeln kann. Ueberhaupt habe ich nirgends, soweit mir die Literatur zur Verfügung stand, einen derartigen Fall auffinden können. Ich bin daher meinem hochverehrten Chef, Herrn Professor Uhthoff, zu besonderem Dank verpflichtet, dass er mir einen seiner Zeit in der Schöler'schen Klinik beobachteten und hierher gehörigen Fall gütigst zur Verfügung stellte und mir dessen Veröffentlichung bereitwilligst gestattete.

Frau M., 65 Jahre alt, aus Altona; schon seit Monaten hat Pat. bemerkt, dass das rechte Auge anfing, etwas hervorzutreten unter gleichzeitigem Auftreten von Doppelsehen, ein Umstand, der sie besonders in augenärztliche Behandlung führte, wo ihr Elektricität und Jodkalium verordnet wurde. Trotz dieser Behandlung nahm der Exophthalmus allmählich und stetig zu. Eine specifische Infection hatte nicht stattgefunden, auch hereditär nichts zu ermitteln. Morbus Basedowii, sowie etwaige metastatische Erkrankung von anderen Körperregionen aus war ausgeschlossen.

Zur Zeit bestand ein rechtsseitiger erheblicher Exophthalmus. Das Auge war etwas nach vorn und unten verlagert und wurde von den Lidern nur noch mühsam bedeckt. Die Beweglichkeit war nach oben völlig aufgehoben, nach den anderen Richtungen relativ gut erhalten.

Der ophthalmoskopische Befund war im Wesentlichen negativ, Sehschärfe mässig herabgesetzt (genaue Angaben fehlen).

Diagnose: Retrobulbärer Tumor. — Pat. wurde von Herrn Prof. Schöler operirt.

Die Enucleation des Auges, sowie die Herausschälung des mit ihm in innigem Zusammenhang stehenden melanotischen Tumors auf der Hinterfläche des Bulbus gelang relativ leicht. Eine Verbindung mit dem Periost fehlte.

Bei genauer Besichtigung der Augenhöhle waren melanotische Theile nicht mehr nachweisbar, doch wurde der Sicherheit halber ein grosser Theil des Orbitalgewebes mit entfernt.

Normaler Heilverlauf mit stärkerer Einziehung des Orbitalinhalts.

Etwa ½ Jahr post op. war das Allgemeinbefinden der Pat. gut, kein Recidiv, spätere Nachrichten fehlen.

Der makroskopische Bau des anatomischen Präparates ergab einen wohlerhaltenen und unveränderten Bulbus. Demselben haftet an der hinteren Fläche, vom Sehnerven nach aussen sich erstreckend, eine etwa wallnussgrosse rundliche Geschwulst an mit stark höckriger Oberfläche. Dieselbe ist mit der Sclera in einer Ausdehnung von 18 mm innig verwachsen. Auch mit der Sehnervenscheide steht er noch 4 mm weit in fester Verbindung, um sich dann von ihr allmählich abhebend mit scharfem Contour in die Orbita frei nach hinten auszudehnen. Die Aussenseite des Tumors ist zackig, von zartem lappigem Bau. Sein grösster Längendurchmesser beträgt 32 mm,

seine Breite 18 mm. Auf einem durch das Präparat angelegten Horizontaldurchschnitt sieht man eine ausgesprochene Felderung in Folge reichlich angehäuften schwarzbraunen Pigments, das uns den melanotischen Charakter des Tumors deutlich verräth. In der Sclera erkennt man schon makroskopisch eine 2 mm grosse, strichförmige, pigmentirte Stelle im Bereich des mit dem Bulbus verwachsenen Tumors (Fig. 1). Der melanotische Tumor sass frei im Muskeltrichter, nirgends verwachsen mit den ihm benachbarten Augenmuskeln, auch mit dem Periost in keiner Weise adhärent, sondern liess sich bei der Enucleation des Auges ohne Schwierigkeiten aus der Orbita herausschälen.

Die mikroskopische Untersuchung der Präparate ergiebt ein stark pigmentirtes, auffallend zellreiches Sarcom. Die Zellen führen überall einen verhältnissmässig grossen Kern mit nur wenig Protoplasma; sie gehören nicht ausschliesslich einem Typus an, sondern Rundzellen sind mit Spindelzellen zusammen vertreten. An den Stellen, wo ausschliesslich Spindelzellen sich finden, erkennt man schon bei schwacher Vergrösserung eine eigenthümliche streifige Anordnung des Gewebes. Bei stärkerer Vergrösserung bestehen diese Züge aus parallel gerichteten Spindelzellen mit grossem Kern. Im Uebrigen haben wir es hauptsächlich mit Rundzellen mittlerer Grösse zu thun. Nur hier und da ist ein spärliches Bindegewebsstroma zu sehen. Auffallend an seinem Glanz und seiner Struktur ist ein von der Sclera tief in die Geschwulstmasse hineinziehender Strang von Scleralgewebe (Fig. 1). Häufig sind die Geschwulstzellen derart zwischen das Scleragewebe hineingewuchert, dass man versprengte Faserzüge desselben in der grossen Zellmasse vorfindet (Fig. 2), an anderen Stellen erscheint die Sclera hierdurch aufgefasert und leicht gelockert.

Die Duralscheide des Sehnerven, welche eine Strecke weit mit der Geschwulst fest verwachsen ist, bietet keine Veränderungen, ebenso zeigt der Sehnerv weder eine Infiltration mit Geschwulstzellen, noch bietet er Zeichen einer etwaigen Atrophie.

Die Sclera ist nicht durch Druck zum Schwund gebracht, wie dies Lebert für seine beiden Fälle beschreibt, sondern in ihrer ganzen Dicke erhalten.

Die Stelle, welche uns schon makroskopisch in der Sclera als pigmentirter Strich auffiel (Fig. 1), liegt, mikroskopisch betrachtet, inmitten normalen Scleralgewebes näher der Aderhaut, als der äusseren Oberfläche der Sclera (Fig. 2). Das Centrum der längsovalen, zellreichen Partie wird eingenommen von einem längsgetroffenen Nervendurchschnitt. Der Nerv ist allseitig umgeben von dicht gedrängten Zellmassen mit runden, verhältnissmässig grossen Kernen, ganz identisch mit den Rundzellen, die ich schon oben ausführlicher beschrieben und haben wir anzunehmen, dass die Sarcomzellen in den Bahnen dieses Ciliarnerven ihre Verbreitung in die Sclera gefunden haben. Die nächste Nachbarschaft des in der Sclera gelegenen Geschwulststreifens ist ausgezeichnet durch angehäufte Pigmentzellen der Sclera.

Die Aderhaut liegt der Sclera überall dicht an, Geschwulstelemente sind

in ihr nirgends nachweisbar, sie trägt hier und da ein mässig atrophisches Gepräge und ist etwas ärmer an Blutgefässen, wie wir dies zu sehen gewohnt sind.

Der Bulbus ist im Uebrigen völlig normal.

Der Tumor ist sehr stark pigmentirt, besonders in der dem Sehnerven benachbarten Partie. Das Pigment ist theilweise feinkörnig bis staubförmig und intercellular gelegen. Der grösste Theil des Pigments jedoch ist an die Sarcomzellen gebunden, deren Zellform dadurch häufig undeutlich und schwer zu erkennen ist. Daneben finden wir noch grosse kugelförmige Pigmentzellen, die mit dunkelbraunem Farbstoff vollgepfropft sind.

An einzelnen Stellen sind frische und ältere Hämorrhagien anzutreffen.

Die Eisenreaction auf Berlinerblau fiel zum Theil positiv aus, d. h. gefärbt wurde nur das gelbe, feinkörnige Pigment, während die eigentlichen Pigmentzellen ihre dunkelbraune Farbe unverändert beibehielten. Eine gewisse positive Reaction kann uns nicht wundern, da ein solcher Orbitatumor allen möglichen Insulten ausgesetzt ist, so dass leicht Blutungen in denselben erfolgen und der Blutfarbstoff secundär von den Zellen der Geschwulst aufgenommen wird.

Anders steht es aber mit der Frage, woher das eigentliche melanotische Pigment seinen Ursprung nimmt. Vossius und Walter[1]) halten die ganze Pigmentirung der melanotischen Geschwülste für Derivate des Blutfarbstoffs, doch gesteht dem gegenüber Virchow[2]) nicht zu, dass der gewöhnliche Farbstoff der Melanosen aus Extravasaten hervorgeht: „Wir wissen nicht, ob er durch metabolische Thätigkeit der Zellen selbst entsteht oder aus den Säften des Körpers aufgenommen und abgelagert wird.“ Das Pigment der Aderhautmelanosen stammt nach Fuchs[3]) nicht aus Blutextravasaten, sondern von dem physiologischen Pigment der Aderhaut. Es ist nach Virchow „autochthones Pigment“.

Dass dieser Satz Virchow's für alle melanotischen Geschwülste gilt, geht am besten daraus hervor, dass Melanosen nur dort beobachtet werden, wo bereits unter physiologischen Verhältnissen Pigment vorkommt.

Herr College Dr. Axenfeld[4]) machte mich darauf aufmerksam, dass Melanosarcome, welche von der hinteren Fläche des

[1]) O. Walter, a. a. O.

[2]) Virchow, Die krankhaften Geschwülste. II. S. 273.

[3]) Fuchs, a. a. O.

[4]) Siehe auch Ergebnisse der allgem. Pathologie und pathol. Anatomie, herausgegeben von Prof. Lubarsch und Ostertag. (F. W. Bergmann, Wiesbaden.) Artikel: Geschwülste des Auges.

Bulbus ausgehen, durch Wucherung der hier vorhandenen, schon physiologisch pigmentirten Zellen der Sclera, die sich häufig an der Eintrittsstelle hinterer Ciliarnerven finden, entstehen können.

Ich bin geneigt, die Pigmentirung unseres Melanosarcoms einzig und allein von den hier normaler Weise vorhandenen Pigmentzellen ausgehen zu lassen.

Bezüglich der Differentialdiagnose mag noch erwähnt werden, dass man vielleicht als Ausgangspunkt den Sehnerven verantwortlich machen könnte. Hierzu sei bemerkt, dass Sehnervengeschwülste nach Braunschweig[1]) gewöhnlich in der Mitte zwischen Spitze der Orbitalpyramide und hinterem Pol des Bulbus (einige bis 15 mm von ihm entfernt) beginnen. Der Typus des Sehnerventumors ist das Myxosarcom. Zudem ist sowohl die Duralscheide, als auch der Nerv selbst völlig frei von jeglicher Zellinfiltration; auch das Verhältniss der breiten innigen Verwachsung des Tumors mit der Sclera gegenüber dem nur einige Millimeter weiten Anhaften an der Duralscheide lassen einen Zweifel an dem episcleralen Ursprung gar nicht aufkommen.

Die principielle Wichtigkeit des hier mitgetheilten Falles beruht somit darin, dass es sich um ein primäres orbitales Melanosarcom handelt, das seinen Ausgangspunkt vom episcleralen Gewebe an der Hinterfläche des Auges genommen hat. Die Pigmentirung ist hier höchstwahrscheinlich mit den schon normaler Weise am Eintritt der hinteren Ciliarnerven vorkommenden Pigmentzellen in Verbindung zu bringen.

Erklärung der Abbildungen.

Tafel VI.

Fig. 1. Umriss mit dem Edinger'schen Zeichenapparat angefertigt. Vergrösserung 1 : 2. Breite Insertion des Tumors am hinteren Pol des Auges.

Fig. 2. Vergrösserung: Leitz, Ocular 3, Objectiv 3. Uebersicht über Aderhaut, Sclera und die nach aussen angrenzende Geschwulstmasse, in der ein Bündel versprengter Scleralfasern liegt. Geschwulstinfiltration der Sclera längs der Scheide eines perforirenden Ciliarnerven; in der Umgebung angehäufte Pigmentzellen der Sclera.

[1]) Braunschweig, Sehnervengeschwülste. Arch. f. Ophth. XXXIX. 4.

XII.

Ein Fall von Gummi der Hypophysis cerebri.

(Aus dem Pathologisch-anatomischen Laboratorium des Obuchow'schen Stadtkrankenhauses in St. Petersburg.)

Von Dr. Alexis Sokoloff.

Bis jetzt finde ich nur zwei Mittheilungen über Gummiknoten der Hypophysis cerebri. Die erste von Dr. C. Weigert[1]) aus dem Jahre 1875 und die zweite von Dr. O. Barbacci[2]) im Jahre 1891. Es wird daher vielleicht von Interesse sein, wenn ich über einen dritten Fall kurz berichte.

Es handelte sich um ein 44 Jahre altes Weib, das vom 4.—16. Juni 1894 einen Anfall von asiatischer Cholera überstanden hatte und in die Frauenabtheilung des Obuchow'schen Stadtkrankenhauses mit den Erscheinungen einer zunehmenden allgemeinen Schwäche aufgenommen wurde. Diese Erscheinungen, allmählich sich verstärkend, führten am 4. August zum lethalen Ausgange.

Aus den Symptomen, die uns in diesem Falle interessiren könnten, ist nur die Vergrösserung der rechten Pupille zu erwähnen.

Die Diagnose lautete: Marasmus post choleram asiaticam.

Am 5. August 1894 wurde von mir die Autopsie ausgeführt. Ich erlaube mir aus dem Sectionsprotocoll die wichtigsten Punkte ausführlich anzuführen, das Uebrige werde ich nur kurz berichten.

Die Knochen des Schädeldachs normal. Dura mater schwach adhärent, ihre Innenfläche glatt und glänzend. Pia etwas getrübt. In den Subarachnoidealräumen grosse Mengen einer gelblichen, klaren Flüssigkeit. Die Sulci verbreitert, die Gyri verschmälert. Die Pia lässt sich leicht ablösen. Bei Herausnahme des Gehirns riss nicht, wie gewöhnlich, der Stiel der Hypophysis ab, sondern es blieb an ihm ein Theil der vergrösserten Hypophysis hängen, während der andere Theil abriss und in der Sella turcica blieb. Nachdem auch dieser entfernt war, erwies sich die letztere als erweitert,

[1]) Zur Lehre von den Tumoren der Hirnanhänge. Von Dr. Carl Weigert. (3. Gummiknoten der Hypophysis cerebri.) Dieses Archiv. 1875. Bd. 65. S. 223.

[2]) Barbacci, O., Gumma der Hypophysis cerebri (Lo Sperimentale. 1891. F. 3 e 4), citirt nach dem Autoreferat im Centralbl. f. allgem. Path. und path. Anat. 1892. Bd. III. S. 301.

besonders in die Tiefe. Die Oberfläche des Knochens war hier überall glatt; nirgends konnte man eine Usur des Knochens bemerken. Doch war das Dorsum ephippii so verdünnt, dass es sehr leicht abbrach. Beide Theile der Hypophysis zusammen bilden eine wallnussgrosse Geschwulst von gelblich-grauer Farbe und von ziemlich elastischer Consistenz. Im Innern erscheint die Geschwulst in eine käseähnliche Masse verwandelt.

Die Hirnsubstanz von normalem Blutgehalt. Die grossen Gehirnknoten, Kleinhirn und Brücke unverändert. Die arteriellen Gefässe der Hirnbasis dünnwandig.

Im Herzen fand ich eine albuminöse Trübung des Herzfleisches.

In den Lungen war nur Oedem und venöse Hyperämie vorhanden. Weder in den Lungen, noch in den bronchialen Lymphdrüsen fanden sich irgendwelche tuberculöse Veränderungen.

In der Abdominalhöhle einige Tropfen klarer Flüssigkeit. Die Peritonäalblätter glatt und glänzend. Lage der Baucheingeweide unverändert. Die Milz etwas vergrössert, ihre Kapsel gerunzelt. Die Pulpa weich, dunkelroth, Trabekel und Malpighi'sche Körperchen undeutlich.

Die Leber ist etwas kleiner, wie normal. Ihre Oberfläche ist vielfach durch Einziehungen verunstaltet. Auf dem Durchschnitte gehen von diesen narbigen Einziehungen Bindegewebszüge strahlenförmig nach verschiedenen Richtungen. Ausserdem finden sich im Lebergewebe meist runde Knoten von graugelber Farbe. Ihre Grösse wechselt von der einer Erbse bis zu der einer Wallnuss. Jeder Knoten ist von einer Bindegewebskapsel umgeben, aus der sich die käsigen Massen leicht ausschaben lassen. Im Uebrigen ist das Gewebe der Leber trübe, von mittlerem Blutgehalt.

Weiter fand sich acuter Gastrointestinalkatarrh, sowie parenchymatöse Degeneration und arteriosklerotische Schrumpfung der Nieren. In anderen Organen war nichts Abnormes zu finden.

Anatomische Diagnose: Oedem der Pia, Atrophie des Grosshirns, Tumor der Hypophysis cerebri, albuminöse Trübung des Herzfleisches und der parenchymatösen Organe, Oedem und venöse Hyperämie der Lungen, acute Hyperplasie der Milz, syphilitische Narben und Gummiknoten in der Leber, arteriosklerotische Schrumpfniere, acuter Gastrointestinalkatarrh.

Frisch untersucht, fand ich ein Stückchen der Hypophysis-Geschwulst aus Fetttröpfchen und Detritus bestehend.

Von den zahlreichen Gummiknoten der Leber wurde ein grösserer und ein kleinerer und ebenso der ganze Tumor der Hypophysis zur weiteren mikroskopischen Untersuchung in Alkohol gelegt. Die mikroskopischen Schnitte aus den in Paraffin eingebetteten Präparaten wurden mit Hämatoxylin und Eosin gefärbt. Eine Anzahl derselben wurde nach den Methoden von Ehrlich und von Ziehl-Neelsen behandelt.

Der grössere von den untersuchten Knoten aus der Leber ist von fast runder Form. Sein Durchmesser von 9—11 mm. Mikroskopisch findet sich in der Mitte des Knotens eine feinkörnige, fast homogene Masse, die sich durch Hämatoxylin schwach gefärbt hat. Näher zur Peripherie hin liegen

Trümmer von Zellkernen, noch weiter nach aussen spärliche lymphoide Zellen und längliche Bindegewebszellen. An der Grenze der homogenen Massen sieht man ein stark kleinzellig infiltrirtes, lockeres Bindegewebe, in dessen weiten Maschen sich ausser lymphoiden eine grosse Anzahl runder, protoplasmareicher, epithelioider Zellen findet. In den äussersten Schichten, wo die kleinzellige Infiltration am stärksten ausgesprochen ist, führt dieses Bindegewebe weite klaffende Blutgefässe. Gegen das Lebergewebe hin ist der Knoten durch zellarmes, fasriges Bindegewebe, in dem ab und zu in grösserer oder geringerer Menge gelbe Pigmentkörner sich vorfinden, geschieden. Die Leberzellbalken um den Knoten herum sind zusammengedrückt. Die Acini von unregelmässiger Gestalt, zwischen denselben und zwischen den Leberzellenbalken selbst ist eine reichliche Bindegewebsentwickelung wahrnehmbar. Dieses Bindegewebe ist ebenfalls sehr reich an lymphoiden und epithelioiden Zellen. Die Leberzellen enthalten reichlich Gallenpigment. In der bindegewebigen Kapsel des Knotens verläuft eine Arterie, deren Intima stark verdickt erscheint.

Der kleinere Knoten aus der Leber von ebenfalls runder Form misst im Durchmesser 7 mm und zeigt eine gleiche Struktur, wie der eben beschriebene.

Im gehärteten Zustande misst der Tumor der Hypophysis im frontalen Durchmesser 21 mm, im verticalen 13 mm. Schon makroskopisch erkennt man an gefärbten Schnitten zwei deutlich von einander verschiedene Theile. Durch die Mitte des Tumors zieht ein Streifen von unregelmässiger, sanduhrförmiger Gestalt. An der erweiterten Stelle misst er 6 mm, an der schmalen 2 mm.

Unter dem Mikroskop sieht man, dass die Geschwulst in eine bindegewebige Kapsel eingeschlossen ist, welche stellenweise kleinzellig infiltrirt erscheint. Von dem Gewebe der normalen Hypophysis sind kaum einige Alveolen mit Epithelzellen in der Peripherie des Tumors zu erkennen, das übrige erweist sich als sehr stark verändert. Doch kann man sehen, dass der Tumor im vorderen, d. h. im drüsigen Theile der Hypophysis seinen Sitz hat. Der oben erwähnte Streifen besteht aus fast homogenen Massen, in denen ab und zu noch Zellkerne und Trümmer derselben liegen. In der Peripherie werden die homogenen Massen feinkörnig, die Trümmer und Zellkerne zahlreicher. Diese käsigen Massen sind grösstentheils durch fasriges, kleinzellig infiltrirtes Bindegewebe von dem angrenzenden Gewebe geschieden. An vielen Stellen ist das Bindegewebe schwach ausgebildet; stellenweise gehen die Käsemassen sogar ohne eine scharfe Grenze in das stark kleinzellig infiltrirte Gewebe der Hypophysis über. An solchen Stellen liegen isolirt grosse Epithelzellen der Hypophysis in unmittelbarer Nähe verkäster Massen. Aber hier ist das normalerweise nur äusserst spärliche Bindegewebe dieses Theiles der Hypophysis ziemlich stark gewuchert, sowohl im Allgemeinen, als namentlich rund um solche Epithelzellen, welche ihre alveoläre Anordnung verloren haben. Neben gewuchertem Bindegewebe sieht man in ihrer Nähe ein- und mehrkernige lymphoide Zellen und epithelioide Zellen. Die Capillaren sind erweitert und strotzend mit Blut gefüllt. An anderen Stellen geht das die

Käsemassen einschliessende Bindegewebe ohne scharfe Grenzen in das vermehrte Bindegewebe der Hypophysis über. Wie das erstere, so ist auch das Gewebe der ganzen Hypophysis sehr stark kleinzellig infiltrirt. Ausser den lymphoiden enthält das Bindegewebe zwischen seinen Fibrillenbündeln epithelioide Zellen. In geringer Anzahl trifft man auch Riesenzellen. Doch findet man nirgends diese drei Elemente einem Tuberkel ähnlich angeordnet. Die Riesenzellen liegen in ziemlicher Entfernung von käsigen Massen. Von mehreren Arterien, die man im mikroskopischen Präparate sehen kann, verläuft eine durch ein stark kleinzellig infiltrirtes Gewebe, ihre Intima ist stark sklerosirt. Von anderen Arterien, die in der Peripherie sich finden, scheinen nur wenige eine etwas verdickte Intima zu haben.

30 Schnitte wurden nach den Methoden von Ehrlich und von Ziehl-Neelsen auf Tuberkelbacillen gefärbt, wobei einige Schnitte bis zu 48 Stunden in Anilinwasserfuchsin, bezw. in Carbolfuchsin liegen blieben. Die Resultate waren vollständig negativ.

In den früher erwähnten Fällen von C. Weigert und von O. Barbacci gründet Weigert seine Diagnose eines Gummiknotens der Hypophysis darauf, dass der Tumor ein derbes, im Innern vielfach zu einer gelblichen Masse umgewandeltes Gewebe zeigte, das auch mikroskopisch aus zum Theil zerfallenem Granulationsgewebe bestand. „Dass Syphilis vorliegt, dafür sprechen Affectionen des Gaumens, wo sogar ein ganz ähnlicher gummöser Knoten sitzt, die Lymphdrüsenschwellungen, die Narben in der Scheide. Man könnte höchstens auch noch daran denken, den Tumor für einen solitären Tuberkel zu halten, aber es fehlen alle tuberkelähnlichen Elemente in der Umgebung.“

Barbacci sagt, dass er seine Diagnose vorzüglich auf folgende Charaktere begründe: „vollständiges Fehlen specifischer Bacillen; Vorhandensein zahlreicher Gefässe in dem Tumor, wovon die arteriellen einem typischen Prozesse obliterirender Endarteriitis verfallen waren; Fehlen von Nodulis in der Grenzzone zwischen dem centralen, verkästen und dem gesunden peripherischen Theile, durch deren nekrotischen Zerfall der erstere sich auf Kosten des zweiten ausgedehnt haben könnte; fast sklerotische Verdichtung des Bindegewebes, welches die äussersten Schichten des Tumors ausmacht; gleichzeitiges Vorhandensein von sternförmigen Narben in der Leber und einer neoplastischen Ausscheidung auf der Dura mater, von ganz ähnlichem histologischen Bau, wie der Hypophysistumor, jedoch ohne käsige Heerde, während Riesenzellen sehr reichlich vorhanden waren. Auch hier

waren die Gefässe dem gewöhnlichen endarteriitischen Prozesse verfallen, und es war unmöglich, Tuberkelbacillen aufzufinden."

Wenn wir unsere Befunde mit denen von Barbacci vergleichen, so haben wir in den wichtigsten Punkten dasselbe zu registriren: Fehlen von Tuberkelbacillen, endarteriitische Prozesse, Fehlen von tuberkelähnlichen Knoten, bindegewebige Kapsel um den Käseheerd, Vorhandensein von sternförmigen Narben und zahlreichen verkästen Knoten in der Leber. In unserem Falle fehlt nur die neoplastische Ausscheidung auf der Dura, aber dafür haben wir Käseknoten in der Leber, worüber Barbacci nichts mittheilt, offenbar weil solche in seinem Falle fehlten.

Wir müssen also den Tumor der Hypophysis als ein Produkt der Syphilis, als einen Gummiknoten betrachten.

XIII.

Ueber die Ausscheidung der Harnsäure durch die Nieren.

(Aus der medicinischen Universitätsklinik zu Göttingen.)

Eine experimentelle Untersuchung

von Wilhelm Ebstein und Arthur Nicolaier.

(Hierzu Taf. VII.)

Die Untersuchungen, deren Ergebnisse in den nachstehenden Blättern in Kürze mitgetheilt werden sollen, wurden in der Absicht unternommen, bei Thieren durch Einverleibung von Harnsäure harnsäurehaltige Harnsteine auf experimentellem Wege zu erzeugen. Wir haben bereits in unserem Buche[1]) darauf hingewiesen, dass uns dies nicht gelungen ist. Wir haben zwar noch weiterhin in verschiedener Weise das angestrebte Ziel zu erreichen gesucht, ohne es indessen erreicht zu haben. Unter

[1]) Ebstein und Nicolaier, Ueber die experimentelle Erzeugung von Harnsteinen. Wiesbaden 1891. S. 16.

den Methoden, die Harnsäure Thieren einzuverleiben, dürfte die Verfütterung derselben von vornherein keine Aussicht auf Erfolg haben, da es ja seit den Untersuchungen von Wöhler und Frerichs[1]) genügend bekannt ist, dass verfütterte Harnsäure bei Säugethieren, an denen auch wir unsere Untersuchungen anstellten, in Harnstoff und Oxalsäure übergeht. Thatsächlich ist es uns auch nicht gelungen, beim Hunde verfütterte Harnsäure in den Nieren aufzufinden, während dies bei Kaninchen nach Einbringen der Harnsäure in die Blutbahn, sei es direct durch Einspritzung in die Venen, sei es indirect durch Injection in das subcutane Gewebe oder in die Peritonäalhöhle leicht möglich ist.

Wenn auch unsere Untersuchungen, was das ursprünglich von uns in's Auge gefasste Ziel anlangt, ergebnisslos geblieben sind, so theilen wir sie hier dennoch mit, weil sie den bisher bekannten Thatsachen betreffs des Schicksals der in den thierischen Organismus eingeführten Harnsäure eine Reihe neuer hinzufügen, welche uns von allgemeinerem Interesse zu sein scheinen. Wir geben zunächst eine Uebersicht der von uns angestellten Versuchsreihe.

1. Versuche bei gesunden Thieren.

a) Einverleibung der Harnsäure durch Fütterung.

Wir haben uns bei der Einverleibung der Harnsäure durch den Magen nur auf einen Versuch beim Hunde beschränkt, und zwar haben wir in diesem Falle grössere Dosen derselben längere Zeit gefüttert. Ueber diesen Versuch ist bereits von uns in dem Buche über die experimentelle Erzeugung von Harnsteinen[2]) berichtet worden. Der Hund erhielt in 5½ Monaten fast täglich mit dem Futter 10 g reine Harnsäure (von C. A. F Kahlbaum-Berlin), — nur an wenigen Tagen wurden 5 g gefüttert —, in Summa 1290 g. Das Thier blieb dabei gesund. Der Urin zeigte nur an einem Tage geringe Mengen von Eiweiss,

[1]) Frerichs und Wöhler, Ueber die Veränderungen, welche namentlich organische Stoffe bei ihrem Uebergang in den Harn erleiden. Annalen der Chemie und Pharmacie. Bd. 65. S. 340.

[2]) a. a. O. S. 17.

beim Kochen mit Fehling'scher Lösung keine reducirenden Eigenschaften. Eine Ausscheidung von Harnsäurekrystallen in dem häufig sauren Urin wurde nicht beobachtet, dagegen fanden sich in den Fäces kleine weisse Körnchen, die die Murexidreaction gaben. Als der Hund nach Ablauf der angegebenen Zeit getödtet wurde, waren bei der Section weder makroskopisch noch mikroskopisch in den Nieren und den ableitenden Harnwegen Veränderungen wahrnehmbar, die auf die Fütterung mit Harnsäure bezogen werden konnten.

b) Intravenöse Einverleibung der Harnsäure.

Intravenöse Injectionen von Lösungen von Harnsäure in Natronlauge sind bereits von R. Heidenhain[1]) und Damsch bei Kaninchen ausgeführt worden. Die Versuchsergebnisse von Damsch sind von Ebstein[2]) in seinem Buche über die Natur und Behandlung der Gicht genauer beschrieben. Wie wir durch eine mündliche Mittheilung von Prof. Damsch wissen, wurde bei diesen Versuchen 0,114 g Harnsäure, in 5 ccm verdünnter Natronlauge aufgelöst, injicirt.

Wir haben diese Versuche mit der Modification wiederholt, dass wir weit grössere Mengen von Harnsäure den Kaninchen intravenös einverleibten. Wir waren dazu in der Lage, weil wir in der wässrigen Piperazinlösung ein Menstruum haben, in dem die Harnsäure in weit grösseren Mengen löslich ist, als in verdünnter Natronlauge.

In dem von uns angestellten Versuche wurden 0,4 g Harnsäure, die in 10 ccm einer 5procentigen Piperazinlösung aufgelöst waren, einem Kaninchen in die Ohrvene injicirt, und das Thier 22 Minuten nach der Injection getödtet. Bei der sofort gemachten Section zeigten die Nieren auf der sonst normal gefärbten Oberfläche, ebenso wie auf dem Durchschnitte der Rinde, sehr zahlreiche weissgraue Punkte, während auf dem Durchschnitt des Marks ausserdem noch eine grosse Reihe weissgrauer Streifchen sichtbar waren.

In den an die Rinde grenzenden Harnkanälchen des Marks wurden Verfettungen nachgewiesen.

Der in der Blase vorhandene und sofort mikroskopisch untersuchte eiweissfreie Urin enthielt eine grosse Zahl sphärischer Gebilde, die zum Theil

[1]) R. Heidenhain, Versuche über den Vorgang der Harnabsonderung. Pflüger's Archiv. Bd. 9. Sep.-Abdr. S. 23.

[2]) W. Ebstein, Die Natur und Behandlung der Gicht. Wiesbaden 1882. S. 78.

farblos, zum Theil schwach gelblich, bezw. bräunlich, zum Theil schwarz waren und die vielfach auf hyalinen cylindrischen Massen aufgelagert waren.

Die mikroskopische Untersuchung von Schnitten durch die in absolutem Alkohol gehärteten Nieren ergab Folgendes: An den in Canadabalsam eingebetteten, ungefärbten Schnitten zeigte sich bei 280facher Vergrösserung in einer Reihe meist dilatirter Harnkanälchen der Rinde, sowie des Marks, und zwar in den einzelnen Präparaten verschieden häufig, eine eigenartige Veränderung der Epithelzellen. Sie waren vergrössert, erschienen wie gequollen und zeigten mit einander verglichen nur geringe Grössendifferenzen und im Wesentlichen eine polygonale Form. Diese Zellen, die wir der Kürze halber als „kleine Uratzellen" bezeichnen wollen, sassen in manchen Harnkanälchen, wie sonst das unveränderte Epithel, wandständig (Fig. 1a), in anderen aber waren sie unregelmässig angeordnet (Fig. 2b), in anderen wieder erfüllten sie die Durchschnite durch die Harnkanälchen vollständig (Fig. 1b). Ihr Leib war homogen, hyalin, theils farblos, theils schwach grüngelblich gefärbt und zeichnete sich durch einen sehr starken Glanz aus, durch den die Zellen dem Beobachter selbst schon bei schwächerer Vergrösserung sofort in die Augen fallen. Der Glanz des Zellleibes tritt selbstverständlich auf den nach Zeichnungen reproducirten Fig. 1 und 2 weniger deutlich hervor; besser kam er zum Ausdruck auf Photogrammen, die wir von diesen Uratzellen angefertigt haben. Mit Jodgummi färbte sich der Leib dieser Zellen gelb. In dem vollkommen homogenen, glänzenden Zellleibe fand sich für gewöhnlich nur ein kernartiges Gebilde, welches in den einzelnen Zellen nicht nur eine sehr wechselnde Grösse hatte, — von den kleinsten, fast punktförmigen bis zu solchen, die fast den ganzen Zellleib ausfüllten, fanden sich alle Grössen — sondern sich auch durch Form und Ausseben unterschied. Es waren nehmlich in einer Reihe von Harnkanälchen, in den Uratzellen die kernartigen Gebilde granulirt, hatten vielfach eine nicht ganz regelmässige Form und Begrenzung, und häufig hatte es den Anschein, als seien sie aus kleineren und kleinsten rundlichen Elementen zusammengesetzt. In anderen Harnkanälchen waren diese „Kerne" der Uratzellen mehr oder weniger rundlich, scharf begrenzt, farblos, durchsichtig und glänzend, und zwar stärker glänzend, als der Zellleib. Endlich fanden sich noch in den Uratzellen „Kerne", die gleichfalls rundlich und scharf begrenzt waren, die aber dunkelgelb und gelbbräunlich gefärbt waren. Eine Reihe von diesen scharf begrenzten „Kernen" war mehr oder weniger stark granulirt, viele nur in dem centralen Theile, der sich meist scharf gegen die homogene, durchsichtige, peripherische Zone, die zuweilen nur einen schmalen Saum darstellte, abgrenzte. Wir beobachteten auch vielfach solche kernartige Gebilde, bei denen die runde, scharf begrenzte, centrale Partie, ebenso wie die peripherische homogen, durchsichtig und meist gleich stark gefärbt war, und diejenigen, bei denen der centrale Theil im Verhältniss zur peripherischen Zone besonders gross war, erschienen dann doppelt contourirt. Ausser den mit den eben geschilderten Uratzellen ausgekleideten Harnkanälchen haben wir noch andere, meist dilatirte, beobachtet, deren Zellen mit

den Uratzellen in der Beschaffenheit des Leibes übereinstimmten, sich aber von ihm durch eine Reihe von Eigenschaften unterschieden. Sie waren nehmlich polymorph, und wesentlich grösser (Fig. 2a), manche sind fast 10mal so gross, als die oben beschriebenen Uratzellen und mit Rücksicht auf diese Grössenunterschiede wollen wir diese Zellen als „grosse Uratzellen" bezeichnen. Die kernartigen Gebilde, die in ihnen stets und zwar vorzugsweise zu mehreren vorhanden waren — wir konnten in einzelnen Zellen bis zu 10 und mehr zählen — erschienen vielfach grösser, als in den kleinen Uratzellen, stimmten aber in Form, Farbe und Struktur mit den runden, gelben, bezw. gelbbräunlich gefärbten „Kernen" dieser überein. Mehrfach fanden wir in den grossen Uratzellen Formen, die wir in den kleinen nicht gesehen haben und die offenbar durch Vereinigung von zwei oder mehreren „Kernen" entstanden waren, nehmlich semmelförmige, wenn zwei, bogenförmig begrenzte Figuren, wenn mehrere solcher runden Gebilde mit einander verschmolzen waren.

Bei manchen, Uratzellen enthaltenden Harnkanälchen konnten wir die Beobachtung machen, dass in dem weiteren Verlauf der Kanälchen, wie dies die Fig. 2 erkennen lässt, der Leib dieser Zellen allmählich kleiner wurde, vielfach nur um den „Kern" einen schmalen Saum bildete (Fig. $2b_1$), der schliesslich ganz geschwunden ist, so dass nun solche kernartige Gebilde frei in den Harnkanälchen lagen (Fig. $2b_2$). Solche, den „Kernen" der Uratzellen in ihren Eigenschaften vollkommen gleichende Bildungen, deren Entstehung aus Uratzellen sich indess nicht mehr verfolgen liess, haben wir häufig in den meist erweiterten Harnkanälchen der Rinde und des Marks beobachtet. Ausserdem fanden sich hier sehr oft Gebilde, die mit den „Kernen" der grossen Uratzellen in ihrer Gestalt insofern übereinstimmten, als sie auch rund, bezw. rundlich waren und wie diese zuweilen, wenn zwei oder mehrere derselben vereinigt waren, in Form von Semmeln (Fig. 3c) oder in Figuren, die aus mehr oder weniger zahlreichen, kleinen und grossen Kreisabschnitten sich zusammensetzten und die mit Dünnschliffen von manchen Harnsteinen eine sehr grosse Aehnlichkeit hatten (Fig. 3c) erschienen. Von den „Kernen" dieser Uratzellen unterschieden sie sich aber vielfach in Grösse, Farbe und Struktur. Sie übertrafen sie nehmlich häufig erheblich in der Grösse, die übrigens in sehr weiten Grenzen schwankte. Neben so grossen Gebilden, wie sie Fig. 3a zeigt, und die einen Durchmesser von 0,029 mm hatten, haben wir kleinste, kaum messbare gefunden, bei denen sich die runde Form bei starker Vergrösserung eben noch erkennen liess. Zwischen diesen beiden Extremen kamen alle Grössen vor. Einzelne Harnkanälchen waren endlich mit so kleinen Körnchen angefüllt, dass wir uns selbst bei sehr starker Vergrösserung nicht mit Sicherheit überzeugen konnten, dass sie eine runde Form hatten.

Diese runden Gebilde lagen theils einzeln, theils zu mehreren in Häufchen angeordnet in den Harnkanälchen, theils füllten sie diese auf längere Strecken hin aus, cylindrische Massen bildend, In den Glomerulis, bezw. in ihren Kapseln wurden sie nie gefunden. Ihre Farbe war nicht immer

die gleiche. Ausser ganz durchsichtigen glänzenden haben wir bei durchfallendem Lichte solche mit schwach gelblicher, andere mit heller oder dunkelbräunlicher Färbung gesehen, während wieder andere schwarz erschienen, in auffallendem Lichte waren sie silberglänzend. Bei vielen fehlte jede Struktur, eine Reihe, kleine, wie grosse, waren mehr oder weniger stark granulirt, bei den grösseren und grössten sah man vielfach eine concentrische Schichtung, doch waren die Schichten meist spärlich, an manchen waren nur zwei zu erkennen. Neben dieser concentrischen Schichtung war an einigen auch noch eine radialfasrige Struktur (Fig. 3b) sichtbar, eine grössere Zahl zeigten nur die radialen Fasern, die bei manchen nur in der Peripherie deutlich hervortraten.

Bei der Untersuchung der Präparate im polarisirten Lichte ergab sich, dass die kernartigen Gebilde der kleinen und grossen Uratzellen, ebenso wie die freien kleinen und grossen rundlichen Gebilde das Licht doppelt brachen und meistentheils das schwarze Interferenzkreuz der Sphärolithe zeigten, woraus hervorgehen dürfte, dass diese intra- und extracellulären Bildungen identisch und als Sphärolithe anzusprechen sind. Der Leib der Uratzellen zeigte nur bei einzelnen grossen, stellenweise besonders an der Randzone doppeltbrechende Linien.

Diese Sphärolithe, intra- wie extracelluläre, waren, wenn auch langsam, löslich in verdünnten Säuren (Essigsäure, Salzsäure), schneller fand die Lösung statt in verdünnter Kalilauge, bezw. in Lösungen von Lithium carbonicum. Von den extracellulären Sphärolithen blieb stets ein Gerüst, welches ihre Form und Grösse hatte, zurück, in den mit Säuren behandelten Präparaten schieden sich stets in der Umgebung der Gerüste Harnsäurekrystalle aus.

Es mag an dieser Stelle bemerkt werden, dass auch die im Harn gefundenen sphärischen Gebilde nicht nur in ihren morphologischen Eigenschaften, sondern auch in ihrem Verhalten im polarisirten Lichte und chemischen Agentien gegenüber sich vollkommen analog den in der Niere gefundenen verhielten.

Schnitte, die mit kernfärbenden Tinctionsmitteln (wässriger Methylenblaulösung) behandelt waren, zeigten in den mit Uratzellen erfüllten Harnkanälchen zuweilen nur einzelne dunkel gefärbte, längliche, manchmal spindelförmige Kerne, die vorzugsweise an, bezw. vielleicht schon ausserhalb der Membrana propria der Kanälchen, hin und wieder zwischen den Zellen lagen, und die sich von den schwach bläulich gefärbten Kernen des intacten Epithels nicht veränderter Harnkanälchen leicht unterscheiden liessen. Nur ganz vereinzelt haben wir solche runde, blass gefärbte Kerne, die wir als übrig gebliebene (neugebildete?) Epithelkerne, angesprochen haben, zwischen den Uratzellen gesehen. Wir haben auch Uratzellen in Harnkanälchen mit anscheinend intactem Epithel gefunden. Wir nehmen von diesen Zellen an, dass sie von dem Orte ihrer Entstehung in tiefer gelegene Partien der betreffenden Harnkanälchen durch den Harnstrom geschwemmt sind. Der Leib der Uratzellen selbst färbte sich nur wenig, von ihren

„Kernen“ waren nur die durchsichtigen, glänzenden zuweilen schwach tingirt, während die anderen den Farbstoff nicht aufnahmen. Ebenso blieben die extracellulären Sphärolithe ungefärbt.

Das Epithel der Harnkanälchen, in denen sich die Sphärolithe fanden, verhielt sich verschieden. In einzelnen erschien es intact, in anderen war es bisweilen in Unordnung gekommen, nicht selten fanden sich in ihm Lücken, und die Zellen standen nicht mehr in Reih und Glied, in anderen wieder fehlte es ganz, nicht blos an den Stellen, wo die Sphärolithe lagen, sondern auch in den benachbarten Partien, so dass hier die Membrana propria des Kanälchens einen leeren Raum begrenzte. Hin und wieder sahen wir in und um die Häufchen von Sphärolithen runde, schwach blau tingirte Epithelkerne liegen. Ausser diesen Veränderungen haben wir noch in den Harnkanälchen des Marks und der Rinde zuweilen hyaline Cylinder beobachtet, die hin und wieder auch mit Sphärolithen mehr oder weniger dicht besetzt waren. Die Glomeruli, in denen nie Sphärolithe gefunden wurden, erwiesen sich, ebenso wie das interstitielle Gewebe, nicht verändert.

c) Subcutane Einverleibung der Harnsäure.

Wir haben solche Versuche bei 2 Kaninchen ausgeführt. Es wurde dem ersten eine Lösung von Harnsäure in phosporsaurem Natron, die in der Weise hergestellt war, dass wir eine 10procentige Lösung von Natrium phosphoricum bei 40° C. mit Harnsäure sättigten, subcutan injicirt, und zwar erhielt das Kaninchen von dieser Lösung an 33 Tagen täglich 10 ccm, — nur an 2 Tagen wurden 20 ccm injicirt —, im Ganzen 370 ccm. Das Kaninchen zeigte keine Krankheitserscheinungen. Der Urin enthielt während der zweiten Hälfte der Versuchsdauer geringe Mengen von Eiweiss; Cylinder und Harnsäurekrystalle wurden nicht gefunden. Die Section des 5 Tage nach der letzten Injection getödteten Thieres ergab keine Veränderungen in den inneren Organen.

Bei der mikroskopischen Untersuchung der frischen Niere fehlten Verfettungen der Epithelien der Harnkanälchen.

Schnitte durch die gehärteten Nieren zeigten zwischen den Harnkanälchen der Rinde in geringer Ausdehnung und in spärlicher Zahl Rundzellenanhäufungen, ferner fand sich sowohl in der Rinde, wie im Mark, eine Reihe von dilatirten Harnkanälchen, die bisweilen hyaline Cylinder enthielten, und deren epitheliale Auskleidung zuweilen fehlte. Uratzellen und Sphärolithe wurden in den Harnkanälchen vermisst. Die Glomeruli liessen keine wesentlichen Veränderungen erkennen.

Dem zweiten Kaninchen spritzten wir eine Lösung von harnsaurem Piperazin subcutan ein. Das harnsaure Piperazin gewannen wir nach einer von der chemischen Fabrik auf Actien (vorm. E. Schering), Berlin, gegebenen Vorschrift[1]) in der Weise, dass wir eine Lösung von Piperazin

[1]) Piperazin, Chemische Fabrik auf Actien (vormals E. Schering). S. 5.

(Schering) mit überschüssiger Harnsäure kochten und dann filtrirten. In dem Filtrat schied sich beim Erkalten das harnsaure Piperazin als anscheinend amorphe weisse Masse aus. Nach dem von der chemischen Fabrik auf Actien (vorm. E. Schering) über das Piperazin veröffentlichten Prospect soll das auf diese Weise hergestellte harnsaure Piperazin bei 17° C. in 50 Theilen Wasser löslich sein, wir fanden jedoch, dass 1 g des von uns erhaltenen harnsauren Piperazin sich selbst beim längere Zeit fortgesetzten Kochen mit 100—150 ccm destillirten Wassers nicht vollkommen löste. Die vollständige Lösung fand erst statt, als wir noch etwas Piperazin hinzufügten. 100 ccm destillirten Wassers lösten bei 37° C. 0,162 g von diesem harnsauren Piperazin. Wir haben bei diesem Versuch 1 g harnsaures Piperazin in 70 ccm destillirten Wassers, dem wir noch 0,3 g Piperazin hinzusetzten, gelöst, und diese Lösung in entsprechender Menge, an den einzelnen Tagen subcutan injicirt. Am 1. Versuchstage erhielt das Kaninchen 0,5; am 3. und 4. Versuchstage je 1 g harnsaures Piperazin. Am 3. Versuchstage machte das Thier einen kranken Eindruck, es frass sehr wenig, und zeigte eine grosse Unsicherheit in den Beinen. Am 4. Versuchstage sass es mit gesenktem Kopfe und gespreizten Beinen unbeweglich in einer Ecke des Käfigs, bei Berührungen oder wenn das Thier in anderer Weise, z. B. durch Geräusche, gestört wurde, schreckte es jedesmal zusammen. Wurde es durch Anstossen dazu veranlasst, sich weiter zu bewegen, so erfolgten seine Bewegungen sehr mühsam und sehr unsicher. Am folgenden Tage war der Zustand des Thieres noch der gleiche, nur war die Reflexerregbarkeit noch mehr gesteigert, und etwas Dyspnoe aufgetreten. Am 6. Versuchstage trat der Tod ein.

Der nach den einzelnen Injectionen gelassene, alkalisch reagirende Urin enthielt etwas Eiweiss, war aber zuckerfrei und zeigte stets ein weissgraues Sediment, welches die Murexidreaction gab und in dem sich bei mikroskopischer Untersuchung, bei etwa 125facher Vergrösserung ausser hyalinen Cylindern zum Theil anscheinend amorphe, bei durchfallendem Licht dunkel gefärbte Massen, zum Theil gelbbräunliche, sphärische Gebilde von verschiedener Grösse fanden. Sowohl die anscheinend amorphen Massen, wie die Sphärokrystalle waren theils zu Klümpchen und Häufchen angeordnet, theils bildeten sie cylindrische Massen und waren auch häufig auf Cylindern aufgelagert. Bei 340facher Vergrösserung ergab sich, dass es sich bei dem grössten Theile der anscheinend amorphen Massen um kleinste sphärische Gebilde handelte, und dass die grösseren Sphärokrystalle meist eine concentrische Schichtung und zuweilen auch eine radiäre Streifung erkennen liessen und, im polarisirten Lichte betrachtet, besonders schön in den in Canadabalsam conservirten Präparaten das schwarze Interferenzkreuz der Sphärolithe gaben. Bei Zusatz von Säure (Essigsäure) zu dem filtrirten Urin fielen Harnsäurekrystalle aus. Bei Zusatz von verdünnten Säuren (Salzsäure, Essigsäure) lösten sich die Sphärolithe allmählich auf, es blieb von ihnen jedoch als Gerüst ein ihrer Grösse und Form entsprechendes homogenes, zuweilen doppelt contourirtes Gebilde, in dem Präparat schieden sich stets Harnsäurekrystalle aus. In Alkalien lösten sich die Sphärokrystalle sofort auf, auch hier blieb ein Gerüst zurück.

In den später gelassenen Harnportionen fehlte das weissgraue Sediment und auch nach Essigsäurezusatz schieden sich Krystalle von Harnsäure nicht aus, es liessen sich indessen in ihnen constant etwas Eiweiss und sehr reichliche epitheliale und hyaline Cylinder, die zum Theil verfettet waren, nachweisen.

Bei der Section zeigte die dunkelroth gefärbte Leber eine netzförmige gelbe Zeichnung, die, wie die mikroskopische Untersuchung ergab, durch Verfettung des Leberparenchyms bewirkt war. Die Nieren boten das gleiche Bild, wie bei dem nach intravenöser Injection getödteten Kaninchen (s. S. 339).

In Schnitten, die mit wässriger Methylenblau-, bezw. concentrirter Vesuvinlösung tingirt waren, liessen sich in den Harnkanälchen der Rinde geringe, im Mark dagegen etwas reichlichere Mengen von Sphärolithen nachweisen, die theils einzeln lagen, theils zu kleineren und grösseren Gruppen vereinigt waren, und zwar fanden wir im Mark vielfach grössere, von denen eine Reihe in ungefärbten Präparaten oft besonders schön die radiäre Streifung erkennen liessen (s. Fig. 3, die nach einem Präparat dieser Niere gezeichnet ist). Mit Methylenblaulösung hatten sich vereinzelte Sphärolithe nur schwach blau, mit Vesuvin der grösste Theil mehr oder weniger intensiv braun gefärbt. In den Vesuvinpräparaten beobachteten wir auch viele schwach tingirte Gerüste der Sphärolithe. Offenbar war während der Färbung des Präparates die sie incrustirende Masse in Lösung gegangen. Uratzellen fanden sich in den Kanälchen des Marks nur spärlich.

Die Harnkanälchen der Rinde besonders, aber auch die des Marks waren vielfach stark erweitert, ihr Epithel dann mehr oder weniger abgeplattet und häufig in Unordnung gerathen, bisweilen fehlte es. Das Lumen derselben war oft leer, mehrfach war es mit granulirten Massen ausgefüllt, häufig enthielt es hyaline Cylinder, die theilweise aus scholligen Massen sich zusammensetzten, die sich mit den Tinctionsmitteln nur schwach färbten. In den Vesuvinpräparaten waren die Sphärolithe erheblich intensiver gefärbt, als die Cylinder. Die Glomeruli zeigten mehrfach kernlose Gefässschlingen und häufig war in ihren Kapseln Detritus sichtbar. Interstitielle Veränderungen fehlten.

d) Intraperitonäale Einverleibung der Harnsäure.

Wir haben bei unseren ersten derartigen Versuchen die Harnsäure in 13procentiger verflüssigter Gelatine suspendirt, dann dieselbe in strömendem Wasserdampfe sterilisirt und die erstarrte Harnsäuregelatine unter aseptischen Cautelen intraperitonäal bei Kaninchen eingebracht. Bei einigen späteren Versuchen wurde eine sterilisirte Aufschwemmung von Harnsäure in 0,75procentiger Kochsalzlösung mit einer Spritze in die Lebergegend injicirt, indess haben wir bald davon Abstand genommen, nachdem einige Male, als die Thiere bei der Injection unruhig wurden,

die Harnsäureaufschwemmung statt in die Bauchhöhle in den rechten Pleurasack gelangte. Das Verfahren, das am einfachsten und sichersten zum Ziel führte, und das wir bei den meisten Versuchen anwandten, bestand darin, dass wir in eine in der Linea alba angelegte, etwa 2 mm grosse Oeffnung einen Trokar einführten, durch den wir mit einer Spritze eine sterile Aufschwemmung von Harnsäure in 0,75procentiger NaCl-Lösung in die Bauchhöhle injicirten. Die Oeffnung wurde dann durch Seidennähte geschlossen.

Bei keinem dieser unter aseptischen Cautelen angestellten Versuche ist Eiterung in der Bauchhöhle beobachtet worden.

Wir haben bei gesunden Kaninchen 4 Versuche angestellt, über die folgende Tabelle Auskunft giebt:

Kaninchen	Dauer des ganzen Versuches	Es wurde Harnsäure intraperitonäal eingebracht			
		in Einzelversuchen	am Versuchstage	bei jedem Einzelversuch g	im Ganzen g
I.	32 Tage	2	1., 31.	2 und 5	7
II.	37 -	3	1., 12., 29.	3	9
III.	32 -	5	1., 10., 15., 24., 31.	4, 3, 2 (3 mal)	13
IV.	10 -	9	1.—9.	2	18

Bald nach der Operation machten die Thiere einen kranken Eindruck, waren aber meist am folgenden Tage wieder munter; nur einige Male bestand auch noch am Tage nach der Operation verminderte Fresslust.

In einigen Fällen liessen die Kaninchen sofort nach der Operation Urin, der sich in nichts von dem Urin gesunder Kaninchen unterschied; dagegen zeigte der, gewisse Zeit (½ bis mehrere Stunden) nach der Einverleibung der Harnsäure entleerte Urin bemerkenswerthe Veränderungen. Meistentheils reagirte er alkalisch, selten neutral, bezw. sauer. Meist zeigte er unmittelbar oder kurze Zeit nach der Entleerung, zuweilen erst nach längerer Zeit eine dicke, weissgraue Trübung, welche, nachdem der Urin eine Zeit lang gestanden hatte, ein mehr oder weniger dickes Sediment bildete, in dem häufig schon bei makroskopischer Besichtigung stäbchenförmige Gebilde auffielen. Einmal schieden sich bei Kaninchen III in dem klaren, sauer reagirenden Urin rothgelbe Krystalle aus.

Das weissgraue Sediment zeigte bei mikroskopischer Untersuchung fast die gleichen Bestandtheile, wie bei dem S. 339 beschriebenen Versuche. Es fanden sich bei starker Vergrösserung in sehr grosser Menge sphärische Gebilde von verschiedener Grösse, die theils zu Häufchen gruppirt waren, theils cylindrische Massen bildeten, von denen die grössten und dicksten schon makroskopisch als die bereits oben erwähnten stäbchenförmigen Gebilde sicht-

bar waren. Die grösseren und grössten dieser Sphärokrystalle hatten zum grössten Theile eine schwache gelbliche Farbe und zeigten meist eine concentrische Schichtung, zuweilen auch eine radiäre Streifung. Im polarisirten Lichte untersucht, gaben sie das schwarze Interferenzkreuz der Sphärolithe.

Diese Sphärolithe lösten sich schnell in einer Lösung von Lithion carbonicum, langsamer in verdünnter Salz- und Essigsäure unter Zurücklassung des bereits oben (S. 344) beschriebenen Gerüstes. In den mit Säuren behandelten Präparaten fand eine Ausscheidung von Harnsäurekrystallen statt.

Die bei Kaninchen III beobachteten rothgelben Krystalle zeigten bei mikroskopischer Untersuchung die für die Harnsäure charakteristischen Wetzsteinformen. In dem Sediment fanden sich ferner fast constant organisirte Elemente, einige Male in sehr grosser Menge hyaline Cylinder, häufig mit Fettkörnchen und Sphärolithen bedeckt, in einem Falle (No. IV) hatten sie eine netzförmige Zeichnung, häufig wurden auch granulirte, seltener Epithelialcylinder beobachtet.

In drei Fällen (bei Kaninchen I, II, III) wurden unveränderte rothe neben reichlichen ausgelaugten Blutkörperchen beobachtet, die zum Theil die Cylinder bedeckten.

Der Harn enthielt stets mehr oder weniger grosse Mengen Eiweiss. In dem klarfiltrirten Urin entstand bei Zusatz von Essigsäure bald eine starke Trübung, die sich beim Erwärmen auflöste, demnach durch Urate gebildet wurde. Wurden nun einige Tropfen Ferrocyankaliumlösung hinzugesetzt, so trat eine Ausscheidung von Eiweiss auf. In denjenigen Fällen, wo reichlichere Mengen rother Blutkörperchen gefunden wurden, fiel auch die Heller'sche Blutprobe positiv aus. Der Urin reducirte Fehling'sche Lösung in der Wärme schwach.

Die Ausscheidung des Sedimentes hörte meist, vorausgesetzt, dass Harnsäure an einem der nächsten Tage nicht wieder eingebracht wurde, am 1. Tage nach der Einverleibung auf; am 2. Tage enthielt der fast klare Urin doch noch häufig harnsaure Salze, da nach Zusatz von Salzsäure Harnsäurekrystalle sich ausschieden. Später pflegte nach Salzsäurezusatz indessen eine Ausscheidung von Harnsäurekrystallen nicht mehr zu erfolgen.

Länger als die Elimination der Harnsäure blieb sehr häufig die Ausscheidung des Eiweisses und der Cylinder und rothen Blutkörperchen bestehen. Die Dauer derselben war in den einzelnen Versuchen nur selten die gleiche, selbst dann nicht, wenn bei diesen Versuchen bei ein und demselben Thier gleiche Mengen von Harnsäure einverleibt wurden. So beobachteten wir in dem Falle I, wo wir dreimal und zwar jedesmal 3 g Harnsäure einbrachten, dass die Albuminurie das erste Mal 2, das zweite Mal 11, das dritte Mal 3 Tage bestand, während Cylinder das zweite Mal noch am 4., das dritte Mal noch am 3. Tage gefunden wurden. Für die Ausscheidung des Eiweisses und der Cylinder betrug die kürzeste Zeit 2 Tage, für die der ausgelaugten rothen Blutkörperchen 1 Tag, als längste Zeit für die Ausscheidung des Eiweisses wurden 11 Tage, für die der Cylinder und der ausgelaugten rothen Blutkörperchen 8 Tage beobachtet.

Am häufigsten fanden sich Eiweiss 2—5, Cylinder 2—4 Tage nach Einverleibung der Harnsäure im Urin.

Von den 4 Kaninchen starb eins (No. III), als ihm Harnsäure beim Versuch, sie in der Lebergegend intraperitonäal zu injiciren, in die rechte Pleurahöhle eingedrungen war. Ein zweites Kaninchen (IV), dem gleichfalls statt in die Peritonäalhöhle in die rechte Pleurahöhle Harnsäure injicirt wurde, wurde danach etwas dyspnoisch, blieb aber am Leben und wurde 5 Tage nachher ebenso wie die beiden anderen Thiere (No. I und II) durch Verbluten getödtet. Bei Kaninchen I erfolgte die Tödtung 1, bei Kaninchen IV 5 Tage, bei Kaninchen II 8 Tage nach der letzten Einverleibung von Harnsäure.

Bei Kaninchen I haben wir das Blutserum enteiweisst und dann Salzsäure zugesetzt. Es schieden sich jedoch aus ihm Harnsäurekrystalle nicht aus.

Bei der Section fanden sich bei allen 4 Kaninchen im Peritonäalsack nur relativ kleine Reste von Harnsäure; sie lagen theils frei in der Bauchhöhle, theils waren sie, wie bei Kaninchen II und III, eingebettet zwischen verwachsenen Darmschlingen. Verwachsungen der Darmschlingen fanden sich nur bei diesen beiden Kaninchen, und sie betrafen nur die der Operationsstelle benachbarten Schlingen, die zum Theil auch mit der Bauchwand verlöthet waren. Sonst zeigte bei allen Kaninchen das Peritonäum spiegelnden Glanz; bei Kaninchen IV war die rauchgraue Farbe des Bauchfells bemerkenswerth.

Bei Kaninchen III und IV war die rechte Lunge comprimirt und vollkommen luftleer, in der rechten Pleurahöhle fanden sich bei diesen Thieren reichliche Mengen von Harnsäure, bei dem Kaninchen IV waren ausserdem die subclavicularen Lymphdrüsen beiderseits stark geschwollen und zeigten eine Reihe weisser Fleckchen, die, wie die mikroskopische Untersuchung ergab, durch Rundzellenanhäufungen hervorgerufen waren. Die Nieren boten bei den Kaninchen ein verschiedenes Bild, je nach der Zeit, die zwischen der letzten Einverleibung der Harnsäure und dem Tode verflossen war. Bei Kaninchen II, das 8 Tage nach der letzten intraperitonäalen Einverleibung der Harnsäure getödtet wurde, liessen die Nieren auf der Oberfläche eine Reihe von meist flachen, narbenähnlichen Einsenkungen erkennen. Bei den übrigen Kaninchen, die 1 oder 2 Tage nach der letzten Einverleibung der Harnsäure starben, bezw. getödtet wurden, waren auf der Oberfläche der Nieren, die bei dem gestorbenen Kaninchen III hyperämisch, bei den durch Verbluten getödteten I und IV stark anämisch waren, sehr zahlreiche, kleine, grauweisse Punkte zu erkennen. Auch auf dem Durchschnitt der Rinde fanden sie sich und zwar bei Kaninchen I und IV zahlreich, bei Kaninchen III nur spärlich; auf dem des Marks zeigten sich nur bei Kaninchen I und IV deutlich dem Verlauf der Harnkanälchen folgende, längere, weissgraue Streifchen.

Während die mikroskopische Untersuchung von Schnitten der frischen Nieren bei allen 4 Kaninchen das übereinstimmende Resultat ergab, dass Verfettungen der Epithelien der Harnkanälchen fehlten, zeigte sich in den ungefärbten, bezw. mit Vesuvinlösung tingirten und in Canadabalsam

eingebetteten Schnitten der in absolutem Alkohol gehärteten Nieren verschiedene Befunde, je nachdem der Tod kürzere oder längere Zeit nach der Einbringung der Harnsäure in den Peritonäalsack erfolgt war.

Wir fanden nehmlich bei Kaninchen I, III, IV, die 1, bezw. 5 Tage nach der letzten Injection der Harnsäure starben, bezw. getödtet wurden, dass die schon makroskopisch auf der Oberfläche und dem Durchschnitte der Nieren sichtbaren, weissgrauen Pünktchen, bezw. Streifchen aus kleinen oder grösseren, ausschliesslich in den Harnkanälchen gelegenen Gruppen von Sphärolithen bestanden, die in ihren sämmtlichen Eigenschaften mit den auf S. 341 genauer beschriebenen vollkommen übereinstimmten. Ausser den Sphärolithen sahen wir noch die oben (S. 340 und 341) geschilderten kleinen und grossen Uratzellen. Ueber die Menge der Sphärolithe sowohl, wie über die Uratzellen und ihre Vertheilung in den Nieren der einzelnen Kaninchen liess sich nur aus den ungefärbten Präparaten ein zuverlässiges Urtheil gewinnen, da in den mit Vesuvinlösung gefärbten Schnitten eine Reihe der extracellulären und der in den Uratzellen gelegenen Sphärolithe gelöst waren und weil dann die sichere Unterscheidung der gefärbten Leiber der Uratzellen von den gefärbten Gerüsten, welche von den Sphärolithen übrig geblieben waren, bezw. auch an Durchschnitten von Cylindern nicht immer möglich war.

Unsere in dieser Richtung angestellten Beobachtungen haben gezeigt, dass die Menge der Sphärolithe und Uratzellen in den Schnitten der Nieren nicht nur der verschiedenen Kaninchen, sondern auch ein und desselben Thieres mannichfachen Schwankungen unterworfen war. Im Allgemeinen war die Zahl der Sphärolithe und der Uratzellen bei den 3 Kaninchen keine grosse. Sie fanden sich bei Kaninchen III in erheblich geringerer Menge als bei Kaninchen I und IV. Auch ihre Vertheilung auf Rinde und Mark war bei den einzelnen Thieren eine ungleiche. So haben wir bei Kaninchen IV Sphärolithe und Uratzellen in der Rinde besonders in den der Oberfläche nahe gelegenen Partien zahlreicher, als im Mark gesehen, während sie bei den anderen beiden Versuchsthieren nahezu in gleicher Menge, im Mark sowohl wie in der Rinde, vorhanden waren.

Es mag an dieser Stelle noch bemerkt werden, dass wir bei Kaninchen IV ausser den Sphärolithen und den Uratzellen in reichlicher Zahl gleichfalls in den Kanälchen und zwar der Rinde und des Marks — in letzteren anscheinend in grösserer Menge — feine Nadeln, meist zu Aggregaten angeordnet, beobachteten. Diese Nadeln, die in ihrem Aussehen mit den in Gichttophis gefundenen Nadeln von saurem harnsaurem Natron übereinstimmten, waren mehrfach um Sphärolithe gelagert. Sie zeigten gegen chemische Agentien das gleiche Verhalten wie die Sphärolithe, da sie sich wie diese langsam in verdünnten Säuren unter Ausscheidung von Harnsäurekrystallen, schnell dagegen in Kalilauge und in einer Lösung von Lithion carbonicum auflösten.

In den mit Vesuvinlösung gefärbten Präparaten war eine Reihe von Sphärolithen und wenige Gruppen von Nadeln mehr oder weniger intensiv braun tingirt, der grösste Theil der Sphärolithe und der Nadelaggregate hatte

indessen den Farbstoff nicht aufgenommen. Die Uratzellen zeichneten sich meist durch eine starke Färbung aus, und zwar waren ihre Leiber intensiver tingirt, als die der in ihnen gelegenen Sphärolithe. In gleicher Weise verhielten sich gegen das Tinctionsmittel die Uratzellen, in denen die Sphärolithe sich bereits gelöst hatten. Dass in diesen die Sphärolithe in ihnen in Lösung gegangen waren, konnten wir daraus entnehmen, dass bei Untersuchung im polarisirten Lichte die heller gefärbten, sich gegen den Leib noch scharf absetzenden Partien nicht mehr, wie sonst, das Kreuz der Sphärolithe gaben.

Ausserdem haben wir noch in vielen Harnkanälchen der Rinde und des Marks einzelne oder Gruppen von meist schwach gefärbten Gerüsten der Sphärolithe gesehen.

Was die Gewebsveränderungen in den Nieren dieser drei Kaninchen betrifft, so fanden sich zunächst vielfach die Harnkanälchen gruppenweise erweitert. Die Zahl dieser dilatirten Kanälchen sowohl, wie der Grad der Erweiterung und ihre Vertheilung in den Nieren waren sehr verschieden, selbst in den Nieren ein und desselben Thieres. Die zahlreichsten und hochgradigsten Erweiterungen der Harnkanälchen und zwar vorzugsweise in der Rinde und in der Uebergangsschicht sahen wir bei Kaninchen IV, bei Kaninchen I waren die Harnkanälchen der Rinde und des Marks nur in mässig reichlicher Zahl und weniger stark dilatirt, während bei Kaninchen III die Erweiterungen, die nur an den Kanälchen der Rinde sich zeigten, spärlich und geringgradig waren. Das Epithel der dilatirten Kanälchen war mehr oder weniger abgeflacht, und im Allgemeinen entsprach die Abflachung dem Grade ihrer Erweiterung; vielfach war das Epithel defect, indem eine oder mehrere Zellen fehlten, zuweilen hatten sich einzelne Zellen von der Wand losgelöst und lagen im Lumen der Kanälchen. Ausser den Epithelzellen haben wir hier gelegentlich noch Sphärolithe und ihre Gerüste, sowie ferner nadelförmige Krystalle bei Kaninchen IV und endlich meist hyaline Cylinder gefunden, denen hin und wieder Sphärolithe und auch Krystallnadeln aufgelagert waren. Bei den meisten erweiterten Harnkanälchen war das Lumen leer.

Hyaline und auch granulirte Cylinder fehlten übrigens auch nicht in den nicht erweiterten Kanälchen der Rinde und des Marks.

Die Glomeruli boten nur bei Kaninchen III Veränderungen dar, es zeigten sich hier häufig von Epithel entblösste Glomerulusschlingen, und sie waren auch stark ausgedehnt und mit Blut erfüllt; in ihren Kapselräumen fanden sich vielfach Blutergüsse, welche zu einer mehr oder weniger starken Dilatation derselben geführt hatten. Hier wie auch bei den übrigen Kaninchen waren viele Kapseln der Glomeruli mit Detritus, zum Theil mit fädigen Massen erfüllt. Bei allen 3 Kaninchen waren im interstitiellen Gewebe circumscript und vorzugsweise in der Rinde, freilich nicht in allen Präparaten in gleich grosser Ausdehnung, Anhäufungen von Rundzellen vorhanden. Einzelne Harnkanälchen innerhalb dieser Rundzellenanhäufungen waren nur bei Kaninchen III, wo diese Veränderungen im interstitiellen Gewebe am hochgradigsten waren, atrophisch, es fanden sich hier vielfach von ihnen

nur noch vereinzelte Kerne der Epithelien, zum Theil fehlten auch diese. Bei diesem Kaninchen sahen wir auch mehrfach zwischen den Harnkanälchen besonders der Rinde Hämorrhagien. Eine Zunahme des interstitiellen Bindegewebes, ebenso wie pathologische Veränderungen an den Gefässen liessen sich nicht erkennen.

Einen abweichenden Befund ergab die Untersuchung des Kaninchens II, das erst 8 Tage nach der letzten Einverleibung der Harnsäure getödtet wurde. Hier fielen schon bei der Betrachtung mit schwacher Vergrösserung an den mit Pikrocarmin tingirten Präparaten entsprechend den bereits makroskopisch auf der Oberfläche der Nieren sichtbaren Vertiefungen von der Nierenoberfläche ausgehende und in die Rinde mehr oder weniger tief hineinragende, schmälere oder breitere, streifenförmige oder keilförmige — die Basis des Keiles lag an der Oberfläche der Niere — Partien auf, die sich durch ihre rothe Farbe von dem normalen Nierenparenchym unterschieden, welches eine gelbe Grundfarbe hatte, da das Protoplasma der Nierenepithelien gelb tingirt war. Die rothe Färbung dieser Partien rührte, wie die Untersuchung mit stärkerer Vergrösserung lehrte, von mehr oder weniger zahlreichen, roth gefärbten Kernen dichtgelagerter Rundzellen her, die sich in dem zweifellos gewucherten, interstitiellen Bindegewebe fanden und die zwischen ihnen liegenden Harnkanälchen häufig erheblich geschädigt hatten. Diese Harnkanälchen waren zum Theil und vielfach recht beträchtlich dilatirt und ihr Lumen war häufig mit hyalinen Cylindern erfüllt, zum Theil erheblich kleiner wie die nicht veränderten. Das Protoplasma ihrer Epithelien war erheblich reducirt, zuweilen wurde es ganz vermisst und die Zellen zeigten dann nicht die gelbliche Farbe, die das Protoplasma der normalen Epithelien auszeichnete. Häufig waren die rothgefärbten Epithelkerne ganz zusammengedrängt, so dass ein Lumen des Harnkanälchens nicht mehr sichtbar war, zuweilen fehlten zwischen den Rundzellen auch diese Residuen der Harnkanälchen. Wir haben auch einzelne aus Rundzellen bestehende, rundliche Heerde in der Rinde gefunden, die sich nicht bis zur Oberfläche erstreckten. Eine reichlichere Entwickelung von Bindegewebe zwischen den Harnkanälchen der Rinde war ausser den oben bezeichneten Partien nicht vorhanden. Dagegen liessen sich hier stellenweise Hämorrhagien nachweisen.

In der Rinde, besonders in den der Oberfläche nahe gelegenen Theilen, fanden sich zahlreiche, in verschiedenem Grade erweiterte Kanälchen mit mehr oder weniger stark abgeflachtem Epithel, deren Lumen leer, häufig aber auch mit hyalinen Cylindern erfüllt war. Dagegen haben wir sowohl im Mark wie in der Rinde der Nieren dieses Kaninchens Uratzellen, Sphärolithe und die nadelförmigen Krystalle stets vermisst.

In den übrigen inneren Organen der vier Kaninchen ergab die mikroskopische Untersuchung keine bemerkenswerthen Veränderungen.

Wir theilen an dieser Stelle noch einen Versuch an einem Kaninchen mit, dem die Harnsäure nach Unterbindung des linken Ureters intraperitonäal injicirt wurde.

Einem Kaninchen wurde der linke Ureter unterbunden und ihm dann sofort 3 g in steriler 0,75procentiger Kochsalzlösung suspendirte Harnsäure in die Bauchhöhle gespritzt. Das Thier schied danach einen Urin aus, der sehr grosse Mengen von Sphärolithen enthielt.

Etwa 4 Stunden nach der Operation war das Thier todt. Bei der Section zeigte sich das Becken der linken Niere etwas ausgedehnt. Beide Nieren waren gleich gross; es war aber die linke Niere, die 9 g wog, um 1 g schwerer, als die rechte. In beiden Nieren fanden sich auf der Oberfläche und auf dem Durchschnitt der Rinde weissgraue Pünktchen, im Mark kürzere und längere weissgraue Streifchen, und zwar in der rechten Niere in weit erheblich grösserer Menge, als in der linken.

Die mikroskopische Untersuchung zeigte an gefärbten, wie ungefärbten Präparaten sowohl in der Rinde, wie im Mark, in sehr grosser Zahl Sphärolithe und ausserdem besonders sehr reichlich im Mark Uratzellen. Wir haben bei keinem anderen Versuche diese Gebilde so zahlreich gefunden und deshalb auch die Fig. 1 und 2 nach Präparaten von diesen Nieren zeichnen lassen. Es mag noch bemerkt werden, dass — was auch schon die makroskopische Betrachtung der Nieren ergab — die Sphärolithe und Uratzellen in der linken Niere, deren Ureter unterbunden war, in verhältnissmässig geringerer Anzahl vorhanden waren. Gewebsveränderungen haben wir in diesen Nieren, wenn man von Dilatation in einzelnen Kanälchen absieht, nicht beobachtet.

2. Versuche bei Kaninchen mit kranken Nieren.

Wir haben noch einige Versuche mit Harnsäure bei Kaninchen angestellt, bei denen wir vor der Einverleibung der Harnsäure in den Nieren gewisse Gewebsveränderungen erzeugt hatten. Wir benutzten zu diesem Zwecke theils das neutrale chromsaure Kali, theils das Aloin, zwei Gifte, die bekanntlich, Thieren in genügend grossen Dosen gegeben, in den Nieren ausgedehnte Nekrosen der Epithelien der gewundenen Harnkanälchen der Rinde hervorrufen.

a) Versuche mit neutralem chromsaurem Kali und Harnsäure.

Einem Kaninchen I, dem 0,1 g neutrales chromsaures Kali subcutan injicirt war, und das Tags darauf sehr reichlich Eiweiss mit grösseren Mengen von Cylindern ausschied, wurde am 2. Versuchstage 0,2 g Harnsäure in 5 ccm 10procentiger Piperazinlösung und am 3. Versuchstage 0,4 g gleichfalls in 5 ccm 10procentiger Piperazinlösung aufgelöst, in die Ohrvene injicirt.

Der nach der ersten Injection am 3. Versuchstage entleerte Urin war an Menge sehr gering, enthielt reichlich Eiweiss und sehr grosse Mengen von Cylindern, dagegen kein Sediment von den oben (S. 341) beschriebenen Sphärolithen und auf Zusatz von Essigsäure zu dem Urin schieden sich

Harnsäurekrystalle nicht aus. Auch in der nach der zweiten Injection gelassenen, sehr geringen Urinmenge fehlte die Ausscheidung von Sphärolithen, bezw. Harnsäurekrystallen.

Am 4. Versuchstage, nach der zweiten Injection, wurde die Athmung langsam, das Thier sass mit gekrümmtem Rücken und gesenktem Kopf im Käfig und ging in der darauf folgenden Nacht zu Grunde.

Bei der Section fand sich in der Bauchhöhle etwas seröse Flüssigkeit, die Nieren waren hyperämisch, nicht vergrössert, auf dem Durchschnitt des Marks zeigten sich einzelne weisse Streifchen, die Blase war leer.

Zwei Kaninchen (II und III) wurde subcutan 0,1 g neutrales chromsaures Kali injicirt; die Harnausscheidung wurde bald danach spärlich, der Urin enthielt reichlich Eiweiss, bei Kaninchen II noch am 3., bei Kaninchen III noch am 7. Versuchstage. Kaninchen II machte schon am 3. Tage nach der Injection, Kaninchen III erst am 7. Tage einen schwer kranken Eindruck. Beide sassen mit gekrümmten Rücken ruhig da und frassen nicht. Am 4. Tage nach der Injection wurde dem Kaninchen II 3 g, dem Kaninchen III am 7. Tage 2 g Harnsäure in steriler physiologischer Kochsalzlösung intraperitonäal eingespritzt. 5 Stunden danach hatten beide Kaninchen spärliche Mengen eines rothgelben Urins gelassen, der viel Eiweiss und reichliche Mengen Cylinder enthielt, in dem aber Sphärolithe sich nicht ausschieden. Bei beiden Kaninchen trat der Tod 24—36 Stunden nach der Injection der Harnsäure ein.

Sectionsbefund. Nur bei Kaninchen III waren in der Bauchhöhle, besonders in der Umgebung der Leber, die mit der Bauchwand durch zarte Verwachsungen verlöthet war, Reste von Harnsäure vorhanden. Sonst zeigte das Bauchfell, wie bei Kaninchen II, spiegelnden Glanz. Von den inneren Organen zeigten sich nur die Nieren verändert. Sie waren bei beiden Kaninchen, besonders aber bei Kaninchen III, stark vergrössert, auf ihrer Oberfläche und dem Durchschnitt der Rinde fanden sich ausser circumscripten, gelb gefärbten Stellen viele Hämorrhagien, besonders reichlich bei Kaninchen III, die zum Theil in diesen gelb gefärbten Partien, zum Theil in dem die normale Farbe der Kaninchenniere zeigenden Parenchym lagen. Mark und Rinde grenzten sich in den Nieren nicht scharf ab, bei beiden Kaninchen wurden in der Marksubstanz der linken Niere einzelne weissgraue Streifchen, die dem Verlauf der Harnkanälchen folgten, beobachtet.

Wir fassen den mikroskopischen Befund bei den Nieren dieser drei Kaninchen zusammen, da er eine gewisse Uebereinstimmung zeigt.

Die mikroskopische Untersuchung der frischen Nieren ergab Verfettung der Epithelien der Harnkanälchen, die bei Kaninchen I geringgradig und sich nur auf die Wände beschränkte, während sie bei den anderen beiden Kaninchen weit intensiver war und sich auch auf das Mark erstreckte, hier jedoch weniger stark ausgeprägt war.

Gefärbte Präparate der in Alkohol gehärteten Nieren liessen bei allen drei Kaninchen folgende Veränderung erkennen, zunächst Nekrosen der Epithelien der gewundenen Harnkanälchen. Die Epithelkerne waren nicht ge-

färbt, die Zellen stellten eine hyaline, glänzende Masse dar, waren vielfach confluirt, das Lumen dieser Kanälchen war zuweilen leer, häufiger mit fädigen Massen erfüllt. Diese Nekrosen der Epithelien waren bei Kaninchen I und II so zahlreich, dass von den gewundenen Harnkanälchen nur relativ wenige von Veränderungen frei geblieben waren.

Ferner fanden sich an den Harnkanälchen des Marks und Rinde, hier auch in denjenigen mit nekrotischem Epithel, sehr zahlreiche hyaline und granulirte Cylinder, bei einer Reihe von Kanälchen des Marks, deren Epithel im Uebrigen unverändert war, war das Lumen zum Theil mit Epithelien, deren Kern gefärbt war, zum Theil mit hyalinen, rundlichen Körperchen erfüllt. Auch das interstitielle Gewebe zeigte Veränderungen, und zwar handelte es sich vorzugsweise um Rundzellenanhäufungen, die sich grösstentheils meist in geringer Ausdehnung um die Gefässe fanden, indess auch zwischen den Harnkanälchen und den Glomeruli nicht fehlten. Bei Kaninchen II, reichlicher noch bei Kaninchen III, sahen wir in der Rinde, sowohl zwischen den Harnkanälchen, als auch in ihrem Lumen Hämorrhagien. Die Glomeruli erschienen gross, füllten meist die Kapseln vollständig aus und waren kernarm. Einzelne Kapseln waren mit spärlichen Massen von nicht gefärbtem Detritus erfüllt. Sphärolithe und Uratzellen haben wir selbst in ungefärbten Präparaten weder in der Rinde, noch im Mark gefunden.

b) Versuche mit Aloin und Harnsäure.

Einem Kaninchen wurde am 1. Versuchstage 0,03 g, am 3. Versuchstage 0,08 g Aloin in wässriger Lösung subcutan eingespritzt. Am 5. Versuchstage liess sich in dem Urin, der, wie die Reaction nach Borntträger (der ätherische Auszug des Urins giebt beim Erwärmen mit Ammoniak eine violettrothe Farbe) ergab, noch Aloin enthielt, etwas Eiweiss und sehr reichliche hyaline, meist mit Epithelien besetzte Cylinder nachweisen. Das Thier war indessen munter.

Am 6. Versuchstage, an dem der Urin noch die gleichen Veränderungen zeigte, wurden dem Kaninchen 3 g des von uns dargestellten harnsauren Piperazin (S. 343) eingebracht. Der Tags darauf gelassene Urin, der auch die Aloinreaction gab, war noch eiweisshaltig und reich an Cylindern. Ueber die Ausscheidung von Harnsäure, bezw. deren Salzen im Urin wurde nichts notirt. Im Laufe des 7. Versuchstages traten bei dem Thier Symptome, wie nach subcutaner Injection von harnsaurem Piperazin (S. 344) auf, und in der folgenden Nacht ging es zu Grunde.

Sectionsbefund. Der grösste Theil des eingebrachten harnsauren Piperazin fand sich noch in der Bauchhöhle, Zeichen von Peritonitis fehlten, indessen war das Bauchfell hyperämisch. Die Nieren zeigten ausser einer mässigen Hyperämie, Hämorrhagien und vereinzelten grauweissen Streifchen auf dem Durchschnitt der Papille nichts Bemerkenswerthes.

Bei der mikroskopischen Untersuchung liessen sich in den frischen Nieren Verfettungen, insbesondere an dem Epithel der Harnkanälchen des Marks nachweisen. In den mit saurem Hämatoxylin gefärbten Präpa-

raten haben wir Epithelnekrosen in den Harnkanälchen der Rinde vermisst, dagegen vorzugsweise in der Rinde zum Theil recht ausgedehnte Hämorrhagien sowohl zwischen den Harnkanälchen, als in ihrem Lumen gefunden. In grosser Zahl haben wir in den Kanälchen des Marks und der Rinde hyaline Cylinder, spärlicher schwach gefärbte Gerüste von Sphärolithen gesehen. Rundzellenanhäufungen meist von geringer Ausdehnung waren in sehr geringer Zahl um Gefässe vorhanden. Die Schlingen der Glomeruli zeigten häufig einen beträchtlichen Schwund der Kerne, so dass sie grösstentheils hyalin erschienen. Zahlreiche Glomeruluskapseln waren mit Blut, vielfach auch mit körnigen oder fädigen Massen erfüllt.

Sphärolithe fanden sich, wie die Untersuchung ungefärbter Präparate ergab, spärlich in der Rinde, reichlicher im Mark. Uratzellen konnten wir nur ganz vereinzelt nachweisen.

In einem zweiten Versuche injicirten wir einem Kaninchen am 1. Versuchstage 0,03 g Aloin in Wasser gelöst subcutan und spritzten ihm am 3. Versuchstage, an dem mässige Mengen von Eiweiss und sehr zahlreiche hyaline und granulirte Cylinder im Urin auftraten, eine Aufschwemmung von 7 g Harnsäure in sterilisirter 0,75procentiger Kochsalzlösung in die Bauchhöhle. 2 Stunden nachher fanden sich in dem Urin, der sauer reagirte, ein weissgraues, aus Cylindern und Sphärolithen bestehendes Sediment. Bei Salzsäurezusatz schieden sich nur am 3., nicht mehr am 4. Versuchstage Harnsäurekrystalle aus. Die Menge der an den drei ersten Versuchstagen auf diese Weise ausgefällten Harnsäure wurde auf 0,2—0,3 g geschätzt. Der Urin blieb weiterhin noch eiweisshaltig, enthielt noch reichlich Cylinder und reducirte Fehling'sche Lösung schwach. Das Kaninchen frass wenig, magerte stark ab und litt zuweilen an Durchfällen. Bei einer am 14. Versuchstage wiederholten intraperitonäalen Einverleibung von 3 g Harnsäure trat in dem noch eiweiss- und cylinderhaltigen Urin ein Sediment von Sphärokrystallen nicht auf. Das Kaninchen blieb am Leben.

Fassen wir die Ergebnisse der verstehenden Versuche in Kürze zusammen, so ergiebt sich Folgendes:

Ein Hund, der während 5½ Monaten fast täglich mit grossen Dosen von Harnsäure (meist 10 g) in Summa 1290 g gefüttert wurde, schied zwar Harnsäure, bezw. ihre Verbindungen mit den Fäces aus, doch konnte sie (S. 339) nicht im Harn nachgewiesen werden und in den Nieren und Harnwegen dieses Thieres fanden sich keine Veränderungen, die wir auf diese Fütterung hätten beziehen können. Zu einem anderen Resultat führten die Versuche an Kaninchen, denen wir die Harnsäure theils intravenös (in Piperazinlösung), theils subcutan (in Lösungen von phosphorsaurem Natron und Piperazin), theils intraperitonäal (als solche oder als harnsaures Pipe-

razin in steriler Gelatine bezw. in steriler physiologischer Kochsalzlösung suspendirt) einverleibten. Es zeigte sich zunächst, dass die Harnsäure weder im subcutanen Gewebe, noch auf dem Peritonäum dieser Thiere entzündliche Veränderungen hervorruft; denn die nur bei einigen Versuchen beobachteten umschriebenen Verlöthungen, bezw. Verwachsungen einzelner in der Nähe der Operationsstelle gelegenen Darmschlingen unter einander, bezw. mit der Bauchwand dürften als eine Folge des operativen Eingriffes anzusehen sein. Im Peritonäalsack waren meist nur noch kleine Reste der eingebrachten Harnsäure vorhanden.

Die Einverleibung der Harnsäure vertrugen die Kaninchen grösstentheils gut. Eine am ersten Tage fast constant auftretende Störung des Allgemeinbefindens war am zweiten nach der Application wieder verschwunden. Die Thiere blieben weiterhin munter. Nur bei zwei Kaninchen (S. 344 und 354), denen wir das von uns dargestellte harnsaure Piperazin (S. 343) einverleibt hatten, traten gewisse Symptome, wie andauernde Störung des Allgemeinbefindens, Unsicherheit in den Beinen, eine veränderte Körperhaltung (der Kopf war gesenkt, die Beine gespreizt), erhöhte Reflexerregbarkeit auf, und nach einigen Tagen erfolgte unter Dyspnoe der Tod. Da wir diesen Symptomencomplex auch bei dem Kaninchen beobachteten, das vor der Einverleibung des harnsauren Piperazin nicht mit Aloin behandelt war, so fassen wir denselben als eine toxische Wirkung des von uns dargestellten, in Wasser etwas schwerer löslichen, harnsauren Piperazin auf. Wir wollen hier bemerken, dass bei einem Kaninchen, welchem wir während 13 Tagen täglich 0,82 g Harnsäure in 50 ccm einer 2procentigen Piperazinlösung, im Ganzen also 10,66 Harnsäure und 13 g Piperazin subcutan injicirten, keine Störung in seinem Wohlbefinden eintrat. Der Urin dieses Thieres blieb eiweissfrei, und es wurden in ihm keine Uratsphärolithe gefunden, dass er aber Urate enthielt, ging daraus hervor, dass sich nach Zusatz von Säuren (Salz-, Essigsäure) Harnsäurekrystalle ausschieden.

Bei unseren Kaninchen ergab sich mit Ausnahme derjenigen, deren Nieren durch subcutane Injection von neutralem harnsaurem Kali, bezw. Aloin krank gemacht waren, folgender Befund.

Die Harnsäure liess sich vorzugsweise in der Form der

Salze schon nach ganz kurzer Zeit (¼ Stunde nach der Einverleibung) im Urin nachweisen; wir fanden nehmlich dann in dem meist alkalisch reagirenden Harn ein weissgraues, vorzüglich aus Sphärolithen bestehendes, oben (S. 344) näher beschriebenes Sediment, welches die Murexidreaction in schönster Weise gab, ferner schieden sich in dem filtrirten Urin nach Salzsäurezusatz Harnsäurekrystalle aus, und einmal konnten wir in dem sauer reagirenden Urin Harnsäurekrystalle in Form von Wetzsteinen nachweisen, welche spontan ausgefallen waren. Dieses grauweisse Sediment fand sich meist nur am ersten Tage nach der Einverleibung der Harnsäure im Urin, am zweiten Tage enthielt der Urin indess noch harnsaure Salze in Lösung, denn bei Zusatz von Essig- oder Salzsäure schieden sich aus ihm Harnsäurekrystalle aus, später erwies sich der Urin als frei von harnsauren Salzen. Bei den Kaninchen, denen wir die Harnsäure subcutan oder intraperitonäal applicirten, beobachteten wir noch andere Veränderungen im Urin. Er enthielt mehr oder weniger grosse Mengen Eiweiss und in drei Fällen so reichlich Blut, dass auch die Heller'sche Blutprobe positiv ausfiel. Im Sediment fanden sich ausser Sphärolithen mehr oder weniger reichliche Mengen hyaline, häufig mit Fettkörnchen, Rundzellen und Sphärokrystallen bedeckte, zuweilen auch granulirte, seltener Epithelialcylinder, in drei Fällen ausserdem noch unveränderte neben reichlichen ausgelaugten rothen Blutkörperchen. Die Dauer der Ausscheidung von Eiweiss und von morphotischen Elementen war bei den einzelnen Versuchen verschieden, selbst dann, wenn bei ein und demselben Thier jedesmal gleiche Mengen von Harnsäure einverleibt wurden. Nähere Angaben darüber finden sich S. 347.

Aus diesem Urinbefunde ergiebt sich nicht nur, dass die unseren Versuchsthieren eingebrachte Harnsäure durch die Nieren ausgeschieden wurde, sondern es lässt sich auch aus ihm schliessen, dass die Harnsäure bei ihrem Durchgang durch die Nieren nicht ohne schädigenden Einfluss auf dieses Organ bleibt. Es lässt sich nun auch durch die mikroskopische Untersuchung der Nieren der getödteten, bezw. gestorbenen Versuchsthiere nachweisen, dass pathologische Veränderungen in der That bestehen, sogar auch bei dem Kaninchen (S. 339), bei dem die Harnsäure intravenös eingespritzt war,

und bei dem sich im Urin kein Eiweiss, aber Cylinder nachweisen liessen. Diese Veränderungen waren besonders hochgradig bei den Thieren, bei denen die Einverleibung der Harnsäure mehrfach stattgefunden hatte. Wir fanden nehmlich bei unseren Versuchsthieren, ausser Verfettungen der Epithelien und zwar in den an die Rinde grenzenden Harnkanälchen, die wir nur einmal constatiren konnten, regelmässig in den meist erweiterten Kanälchen der Rinde, häufig noch reichlicher in denen des Marks grosse, wie gequollen aussehende, glänzende, von uns auf S. 340 genau beschriebene Zellen, die einen oder mehrere Sphärolithe in sich schlossen, für die wir die Bezeichnung kleine und grosse Uratzellen[1]) vorgeschlagen haben.

Am zahlreichsten haben wir sie bei dem Kaninchen (S. 352), dem der linke Ureter unterbunden und dann Harnsäure intraperitonäal eingebracht war, in der rechten Niere beobachtet. Daneben sahen wir regelmässig in den Harnkanälchen der Rinde und des Marks Sphärolithe, die nicht mehr mit den Uratzellen in Zusammenhang waren und durch die das Epithel der Kanälchen, wie wir es S. 343 beschrieben haben, vielfach schwer geschädigt erschienen. Von den Eigenschaften dieser Sphärolithe, ihrer Lagerung in den Harnkanälchen (in den Glomerulis, bezw. ihren Kapseln haben wir sie niemals gefunden) haben wir auf S. 341 u. ff. eine ausführliche Schilderung gegeben, auf die wir hier verweisen. Nur bei einem Kaninchen IV (S. 349) fanden sich, ausser den Sphärolithen in den Kanälchen der Rinde und zahlreicher noch in denen des Marks, noch feine, meist zu Aggregaten angeordnete Nadeln, die sich in nichts von in den Gichttophis vorkommenden Nadeln von saurem harnsaurem Natron unterschieden. Die Harnkanälchen der Rinde und des Marks waren

[1]) Diese Uratzellen sind von R. Heidenhain und Damsch, welche bei Kaninchen Harnsäure in Natronlauge gelöst in die Blutbahn injicirten, in den Nieren dieser Thiere nicht gefunden worden. Mit Rücksicht darauf haben wir einen Versuch angestellt, bei dem wir uns streng an die Versuchsanordnung von Damsch hielten. Wir spritzten einem Kaninchen 0,114 g Harnsäure, in 5 ccm verdünnter Natronlauge gelöst, intravenös ein und tödteten dasselbe nach 20 Minuten. Auch bei diesem Versuchsthiere haben wir in den Nieren und zwar in den gewundenen Harnkanälchen, wenn auch nicht in grosser Zahl, Uratzellen nachweisen können.

mit Cylindern, meist hyalinen, erfüllt. Vielfach waren in der Rinde und im Mark auch diejenigen Harnkanälchen, welche keine Uratzellen enthielten, dilatirt. Die Erweiterung dieser Kanälchen, in denen das Epithel meist dem Grade der Dilatation entsprechend abgeplattet war, dürfte sich wohl aus einer Verstopfung tiefer liegender Abschnitte derselben erklären.

Zu diesen Veränderungen, die schon bei einmaliger Einverleibung der Harnsäure sich in ausgeprägter Weise fanden, kamen noch fast ausschliesslich bei den Versuchsthieren, denen Harnsäure wiederholt eingebracht wurde, mehr oder weniger ausgedehnte Anhäufungen von Rundzellen zwischen den Harnkanälchen der Rinde, die in einem Falle (Kaninchen III, S. 350) atrophisch geworden waren. Bei einem Kaninchen II (S. 351) erwies sich das zweifellos gewucherte, interstitielle Bindegewebe der Rinde besonders nahe der Oberfläche des Organs geschrumpft. Diese Veränderungen des Bindegewebes hatten zu einem Schwund der Kanälchen geführt.

Zwischen den Harnkanälchen der Rinde zeigten sich bei einem Versuchsthiere (Kaninchen III, S. 350) Blutungen, die sich in diesem Falle auch in vielen Kapseln der Glomeruli fanden und dieselben mehr oder weniger stark erweitert hatten. An den Glomerulusschlingen fand sich bei 2 Kaninchen (S. 345 und 350) eine stärkere Blutfüllung und ferner Schwund des sie bedeckenden Epithels, so dass sie vielfach fast nackt erschienen.

Diese Schädigungen, die die Kaninchenniere unter dem Einfluss der Harnsäure erleidet, können, wofern die Harnsäure nicht von Neuem eingebracht wird, grösstentheils schon in kurzer Zeit rückgängig werden. Denn wir fanden bei Kaninchen II (S. 351), das 8 Tage nach der letzten Injection getödtet wurde, nur noch einzelne erweiterte, zum Theil mit Cylindern erfüllte Harnkanälchen, ferner konnten wir stellenweise in der Rinde eine Vermehrung des interstitiellen Bindegewebes und Anhäufungen von Rundzellen, welche zum Theil atrophische Harnkanälchen einschlossen, nachweisen. Von Uratzellen und Sphärolithen war nichts mehr zu sehen.

Ein etwas anderes Ergebniss lieferten diese Versuche bei den Kaninchen, in deren Nieren vorher krankhafte Veränderungen erzeugt waren. Wir benutzten dazu Kaninchen, denen, nachdem ihre

Nieren durch subcutane Injection von neutralem chromsaurem Kali auf's Schwerste geschädigt waren, Harnsäure intravenös, bezw. intraperitonäal eingebracht wurde. Es fand sich bei ihnen weder ein die Murexidreaction gebendes Sediment von Sphärolithen noch Harnsäurekrystalle im Harn. Trotzdem zeigten sich bei allen diesen Kaninchen in dem Mark der Nieren einzelne weisse, dem Verlauf der Harnkanälchen folgende Streifchen. Wenn wir auch bei der mikroskopischen Untersuchung dieser Nieren in der Marksubstanz Sphärolithe nicht gefunden haben, so scheint es uns doch wahrscheinlich, dass diese weissen Streifchen ebenso, wie bei den anderen Versuchen, bei denen sie ein gleiches Aussehen hatten, aus Sphärolithen sich zusammengesetzt haben, dass also doch eine Ausscheidung von kleinen Mengen Harnsäure durch die Nieren stattgefunden hat. Uratheerde, wie sie von einem von uns (Ebstein)[1]) in den Nieren des Hahnes nach subcutaner Einspritzung von neutralem chromsaurem Kali gefunden wurden, haben wir bei unseren Kaninchen nicht beobachtet.

Sehr bemerkenswerth ist ferner, dass, obgleich harnsaure Verbindungen in dem Urin nicht nachweisbar waren, und die Nieren nur ganz kleine Mengen davon enthielten, doch in den beiden Fällen, in denen die Harnsäure in die Bauchhöhle gebracht wurde, die bei der Section im Peritonäalsack gefundene Menge Harnsäure im Verhältniss zu der eingebrachten nur sehr gering war. Uebrigens war auch bei den Kaninchen (I, II, III, IV, S. 346), die nicht mit neutralem chromsaurem Kali vorbehandelt waren, ein Missverhältniss zwischen der eingebrachten Harnsäure einerseits und der mit dem Harn ausgeschiedenen plus der im Peritonäalsack wiedergefundenen andererseits auffallend. Es muss daraus geschlossen werden, dass beim Kaninchen die einverleibte Harnsäure nicht blos durch die Nieren zur Ausscheidung kommt, sondern, dass ein Theil der Harnsäure im Thierkörper verändert, bezw. zerstört wird. Es lag nicht in dem Zweck dieser Arbeit, diesen Verhältnissen weiter nachzugehen.

Bei den beiden Kaninchen, die vor der Einverleibung der Harnsäure Aloin bekommen hatten, fanden sich in einem Falle (S. 354) keine Sphärolithe im Harn; in der Marksubstanz beider

[1]) Ebstein, Die Natur und Behandlung der Gicht. Wiesbaden 1882. S. 70 und Taf. E Fig. 24.

Nieren liessen aber sich weisse Streifchen nachweisen, die, wie die mikroskopische Untersuchung ergab, aus Sphärolithen zusammengesetzt waren. Sphärolithe wurden übrigens auch neben Uratzellen in der Rinde beobachtet. Bei dem anderen Versuchsthiere, bei dem die Einverleibung der Harnsäure in die Bauchhöhle einmal wiederholt wurde, traten nur einmal, und zwar als 7 g eingebracht wurden, Sphärolithe im Urin auf, und die Ausscheidung der harnsauren Salze dauerte hier bis zum dritten Tage.

Die Frage, ob und bezw. welchen Antheil die Harnsäure an den Veränderungen hat, die wir in den Nieren der mit neutralem chromsaurem Kali, bezw. Aloin vorbehandelten Kaninchen gefunden haben, ist unseres Erachtens nicht zu entscheiden.

Unsere Versuche gestatten, wie aus den vorstehenden Mittheilungen ersichtlich ist, nicht nur über den Ort, sondern auch über die Art, d. h. den Mechanismus der Ausscheidung der Harnsäure in der Kaninchenniere gewisse Rückschlüsse.

Was zunächst die Art betrifft, so haben wir uns folgende Ansicht gebildet. Die Harnsäure imprägnirt, und zwar höchst wahrscheinlich in der Form von harnsauren Salzen, die Epithelzellen gewisser Abschnitte der Harnkanälchen, die in Folge dessen aufquellen, sich vergrössern, einen glänzenden Leib und vielfach eine schwach gelbe Farbe bekommen (kleine und grosse Uratzellen, Fig. 1 und 2). Dass der Leib einzelner dieser grossen Uratzellen eine doppelt lichtbrechende Substanz enthält, ergab die Untersuchung in polarisirtem Lichte, da wir in ihnen besonders an der Randzone doppelt lichtbrechende Linien sahen (S. 342). In diesen mit den harnsauren Salzen imprägnirten Zellen scheiden sich die Urate sämmtlich oder zum Theil in Form eines oder mehrerer Sphärolithe (S. 341) aus. Ob, bezw. welche Rolle der Kern der Zellen bei der Bildung dieser Sphärolithe spielt, darüber haben wir nichts Sicheres ermitteln können. In Präparaten, in denen die Sphärolithe der Uratzellen gelöst und die danach mit Vesuvin und saurem Hämatoxylin gefärbt waren, fand sich in einzelnen der dem Sphärolith entsprechende Theil der Zelle heller tingirt und setzte sich scharf gegen das, eine dunklere Farbe zeigende, homogene Protoplasma ab. Die zunächst in den Zellen gelegenen Sphärolithe erreichen jedenfalls eine die Zellkerne übertreffende Grösse, so dass an-

zunehmen ist, dass entweder die Zellkerne dabei eine erhebliche Volumszunahme erleiden oder dass ein Theil des Zellprotoplasmas direct zur Vergrösserung der Sphärolithe verwandt wird. Sei dem wie ihm wolle, wir sehen neben den intacten Uratzellen freie, d. h. extracelluläre Sphärolithe, welche durchaus den intracellulären entsprechen, oft auch noch am Rande Reste von Protoplasma zeigen, so dass anzunehmen ist, dass sie im Wesentlichen in den Zellen und nicht ursprünglich etwa ausserhalb desselben gelegen haben. Diese extracellulären Sphärolithe nehmen dann noch an Grösse zu, nehmen eventuell eine radialfasrige Struktur und concentrische Schichtung an und gruppiren sich in verschiedenster, oben (S. 341) näher beschriebener Weise. Sie werden, ebenso wie die Uratzellen, von ihrem Entstehungsorte in tiefere Abschnitte der Harnkanälchen fortgeschwemmt und gelangen schliesslich mit dem Harn in die Harnwege und werden dann mit ihm nach aussen entleert. Wie bereits mehrfach hervorgehoben ist, besitzen die Sphärolithe ein organisches, aus einer eiweissartigen Substanz bestehendes Gerüst, welches nach Lösung der in ihm abgelagerten Substanz zurückbleibt und, ohne radiäre Streifung zu zeigen, in Form und Grösse den Sphärolithen entspricht. Nach der vorher geschilderten Entstehungsart derselben dürfte es keinem Zweifel unterliegen, dass das Material für dieses Gerüst aus den Bestandtheilen derjenigen Uratzellen stammt, in denen der Sphärolith sich gebildet hat.

Bei der mikrochemischen Untersuchung dieser Nierensphärolithe ergab sich, dass die Lösung der sie incrustirenden Substanz leicht und schnell in Alkalien, in Säuren (Essigsäure und Salzsäure) langsam sich vollzieht, und dass bei Behandlung der Präparate mit Säuren sich schliesslich Krystalle (rhombische Tafeln, Wetzsteinformen), die den typischen Krystallformen der Harnsäure völlig gleichen, ausscheiden. Es ist also, abgesehen von ihrer Entstehungsgeschichte, auf Grund dieser Reactionen ausserordentlich wahrscheinlich, dass die Sphärolithe Urate enthalten, und die Annahme, dass es sich hier um harnsaure Verbindungen handelt, wird wohl völlig dadurch sicher gestellt, dass die von unseren Versuchsthieren mit dem Harn ausgeschiedenen Sphärolithe, die sich in allen ihren Eigenschaften, wie die in den Nieren abgelagerten verhalten, die Murexidreaction geben.

Die von uns in den Nieren, bezw. im Harn der Kaninchen beobachteten Sphärolithe zeigen in ihrem morphologischen Verhalten eine grosse Uebereinstimmung mit Gebilden, wie sie sich in den Nieren und dem Nierensecret der Vögel und Reptilien finden. Meissner[1]) nimmt betreffs der chemischen Constitution dieser Gebilde des Hühnerharns an, dass sie zum grössten Theile, wenn nicht ganz, aus reiner Harnsäure bestehen und erklärt die Thatsache, dass sie sich in Essigsäure unter Ausscheidung von Harnsäurekrystallen lösen, in der Weise, dass ihr Gerüst durch den Einfluss der Essigsäure zerstört werde und die Harnsäure, da sie nunmehr frei werde, in den krystallinischen Zustand übergehe. Nach Meissner ist das Gerüst die Ursache, warum die Harnsäure sich nicht krystallinisch ausscheidet. Auf die von uns bei Kaninchen experimentell erzeugten Sphärolithe kann indess diese Argumentation von Meissner auf Grund folgender Beobachtung nicht übertragen werden. Legt man einen Nierenschnitt, der reichlich Sphärolithe enthält, eine Zeit lang in 5procentige Essigsäure, so lösen sich allmählich die Sphärolithe bis auf das Gerüst auf, und es scheiden sich Harnsäurekrystalle aus. Wird dann ein solcher Schnitt, in dem sich selbst bei Untersuchung im polarisirten Lichte Sphärolithe nicht mehr nachweisen lassen, mit saurem Hämatoxylin tingirt, so zeigt die mikroskopische Untersuchung in den Harnkanälchen die Gerüste der Sphärolithe gefärbt, es wird also das Gerüst durch die Wirkung der Essigsäure nicht zerstört.

Uebrigens haben wir[2]) gezeigt, dass harnsaure Salze auch ohne Mitwirkung von Eiweiss in der Form wirklicher Sphärolithe krystallisiren können.

Bei der Entscheidung der Frage, in welchen Abschnitten der Harnkanälchen die Ausscheidung der Urate stattfindet, muss vor Allem berücksichtigt werden, dass nicht alle Theile der Harnkanälchen, wo sich die Sphärolithe finden, als deren

[1]) G. Meissner, Der Harn der Vögel. 2. Abschnitt der Beiträge zur Kenntniss des Stoffwechsels im thierischen Organismus. Henle und Pfeufer's Zeitschr. f. ration. Med. Dritte Reihe. XXXI. Bd. 1868. S. 162.

[2]) Ebstein und Nicolaier, Ueber die künstliche Darstellung von harnsauren Salzen in der Form von Sphärolithen. Dieses Archiv. Bd. 123. 1891. S. 371.

Bildungsstätte angesehen werden können, da ja die Sphärolithe durch den Harnstrom von der Stätte ihrer Entstehung in tiefer gelegene Partien der Harnkanälchen und schliesslich in die Sammelröhren geschwemmt werden. Wir werden nicht einmal alle die Theile der Kanälchen für die Ausscheidungsstätten halten können, wo diese Sphärolithe noch in den Epithelzellen, also in den Uratzellen, sich finden, da wir ja auf Grund unserer Beobachtungen annehmen müssen, dass auch die Uratzellen von ihrer Bildungsstätte durch den Harn weggeschwemmt werden können. Wir würden also nur dann annehmen können, dass sich die Uratzellen in den betreffenden Abschnitten der Harnkanälchen gebildet haben, in denen sie die normale Epithelauskleidung ganz oder theilweise ersetzen. Dies haben wir nicht blos in den gewundenen Harnkanälchen der Rinde, sondern auch bei einer Reihe von Versuchen in sehr zahlreichen Kanälchen der Marksubstanz beobachtet, so dass wir annehmen müssen, dass die Ausscheidung der Urate nicht nur in den Zellen der Harnkanälchen des Nierenlabyrinthes, sondern auch in denen der Schleifen und zwar, wie es scheint, ausschliesslich des Isthmus statthaben, deren Epithel dabei eine erhebliche Quellung erfährt. Diese gequollenen Zellen des Isthmus erinnern sofort an analoge Bilder, welche man gelegentlich an dieser Stelle, wie einer von uns (Ebstein)[1]) früher nachgewiesen hat, in den Nieren von Diabetikern zu sehen bekommt. Während diese aber, wie von Ehrlich nachgewiesen wurde, mit Jodgummi eine Mahagonifärbung annehmen, ist dieses hier nicht der Fall. Uebrigens muss auch bemerkt werden, dass die Ausscheidung keineswegs gleichzeitig an allen Stellen der Nieren, sondern auf einzelne Abschnitte derselben sich beschränkt.

Wie in der letzterwähnten Beziehung, so bietet überhaupt dieser Vorgang bei der Ausscheidung der theils direct in die Blut-, theils indirect durch die Lymphbahnen in dieselbe eingebrachten Harnsäure durch die Kaninchenniere, wie wir sie auf Grund unserer Versuche geschildert haben, die grösste Analogie mit den Vorgängen bei der Absonderung des Harns bei den Thierarten, bei denen er vorzugsweise aus Harnsäure, bezw. aus

[1]) Ebstein, Ueber Drüsenepithelnekrosen beim Diabetes mellitus. Deutsches Archiv für klin. Med. Bd. 28. 1881. S. 175.

harnsauren Verbindungen besteht. Wie bereits Meissner[1]), der nächst v. Wittich[2]) das Verhalten des Vogelharns und der Vogelniere einer genauen Untersuchung unterzog, hervorgehoben hat, kann es nach seiner Ansicht keinem Zweifel unterliegen, dass die Harnkügelchen bei wirbellosen Thieren, wie sich sehr leicht nachweisen lässt, in gleicher Weise entstehen. Er wies auf die Beobachtungen von Henle hin, welcher zeigte, dass die Concretionen von Harnsäure oder harnsauren Salzen in den Nierenzellen gebildet werden, aus denen sie natürlich nicht ohne Untergang dieser Zellen herausgelangen können. Es liegt ausser dem Rahmen dieser Arbeit, auf diese und andere Thatsachen, wie sie z. B. bei Leydig[3]) sich finden, hier näher einzugehen.

Auch die Harnkügelchen bei den Wirbellosen besitzen ein zartes Gerüst, in welches als Incrustation die Harnsäuretheilchen eingelagert sind, und welches, wie Meissner hervorhebt, offenbar von Theilen des Inhaltes der Nierenzellen gebildet wird, wodurch die oben (S. 361) von uns vorgetragene Ansicht, die wir uns auf Grund unserer Versuche gebildet haben, eine weitere Stütze bekommt. Was nun die Vogelniere anlangt, so hat v. Wittich[2]) bereits nachgewiesen, dass ein Theil der Harnkanälchen, besonders die am entferntesten von den Ausgängen gelegenen, weil sie am meisten an der Secretion betheiligt seien, harnsaure Salze, theils intra-, theils extracellulär enthalten. Die intracellulär gelegenen Salze fand er theils nur in den peripherischen Schichten zerstreut, als das Licht stärker brechende, unregelmässig rundliche, gelbliche Körnchen, theils als compactere, den Kern meist verdeckende Massen, die bei auffallendem Lichte silberglänzend, bei durchfallendem Lichte bräunlich erscheinen, wie dies Leydig[4]) in ähnlicher Weise besonders häufig bei Amphibien beobachtet hat. Die ausserhalb der Zellen gelegenen harnsauren Salze sah v. Wittich als eine das Lumen verschliessende, körnige, zusammenhängende Masse. Niemals fand

[1]) a. a. O. S. 183.

[2]) v. Wittich, Ueber Harnsecretion und Albuminurie. Dieses Archiv. Bd. 10. 1856. S. 331.

[3]) Leydig, Lehrbuch der Histologie des Menschen und der Thiere. Frankfurt a. M. 1857.

[4]) a. a. O. S. 457.

v. Wittich die Epithelzellen der Müller'schen Kapseln mit harnsauren Salzen gefüllt, sondern stets klar und durchsichtig. v. Wittich schliesst aus seinen Beobachtungen, welche überdies die ungleichmässige und ungleichzeitige Betheiligung des Parenchyms an der Secretion der harnsauren Salze ergab, dass das Epithel an der Ausscheidung der Urate betheiligt ist. Meissner konnte diese Untersuchungen von v. Wittich nicht nur bestätigen, sondern er fand auch, dass man in den Nieren der Vögel noch vollständige Zellen mit Harnkügelchen im Innern sieht. Insbesondere hat Meissner den schon von v. Wittich hervorgehobenen Untergang der Epithelzellen, welcher mit der Mehraufnahme der harnsauren Salze erfolgt — womit die Bildung der Harnkügelchen gemeint ist — genauer studirt und hat bemerkt, dass er oft die Stellen, in denen recht reichlich Harnkügelchen enthalten waren, ganz frei von einer zusammenhängenden Zellenauskleidung gefunden habe. Meissner findet es ferner bei solcher Entstehung der Harnkügelchen der Vögel nichts weniger als auffallend, dass der Harn Eiweiss enthält, weil alle die Zellen, in denen die Harnkügelchen gebildet werden, in zerfallenem oder aufgelöstem Zustande mit in das Secret übergehen, und wir werden daran denken dürfen, diese Ueberlegungen und Schlüsse wenigstens zum Theil auch auf unsere Versuche zu übertragen, wo wir auch Eiweiss im Harn bei der Elimination der Harnsäure durch die Nieren nachweisen konnten. Es ist nehmlich nicht zu übersehen, dass wir bei unseren Versuchen für die Albuminurie mindestens bis zu einem gewissen Grade die mehrfach constatirten Glomerulusveränderungen verantwortlich machen können. Man wird auch daran denken dürfen, dass auch dieses durch den Zellzerfall entstehende Eiweissmaterial zum Aufbau der Harncylinder das seinige beiträgt.

Ob, bezw. in welcher Weise sich der Ersatz der untergehenden Zellen bei unseren Versuchsthieren vollzog, haben wir, weil es nicht in den Rahmen der von uns ursprünglich gestellten Aufgabe gehörte, die, wie im Eingang der Arbeit erwähnt wurde, dahin ging, auf experimentellem Wege aus Harnsäure oder deren Verbindungen bestehende Concremente zu erzeugen, nicht untersucht. Daraus, dass es uns diesmal nicht gelungen ist, wollen wir keineswegs den Schluss ziehen, dass es über-

haupt nicht möglich ist. Betreffs des Ersatzes der untergegangenen Zellen möchten wir annehmen, dass er sich bis zu einem gewissen Grade vollziehen muss, weil, wenn man die Versuchsthiere einige Zeit (8 Tage) nach Einverleibung der Harnsäure tödtet, man nur noch Veränderungen im interstitiellen Bindegewebe bei der mikroskopischen Untersuchung findet.

Es liegt uns fern, die Ergebnisse unserer Versuche auf die Physiologie und Pathologie der menschlichen Niere zu übertragen. Es sollen diese Versuche, bei denen in die Blutbahn eines Thieres, welches unter normalen Verhältnissen keine Harnsäure fabricirt, verhältnissmässig grosse Mengen dieser Substanz gebracht wurden, nur zeigen, in welcher Weise dieser Organismus bestrebt ist, diese ihm fremde Substanz so schnell als möglich, und so viel wir es übersehen, wenigstens zum grösseren Theile durch die Nieren zu eliminiren. Immerhin mögen schliesslich einige wenige Gesichtspunkte flüchtig angedeutet werden, welche sich angesichts dieser Versuche betreffs des Verhaltens der Harnsäure im menschlichen Körpers in den Vordergrund stellen. Darf man auf Grund der vergleichend-anatomischen Thatsachen, welche betreffs der Harnsäureausscheidung mitgetheilt sind, schon mit der Möglichkeit rechnen, dass auch beim Menschen die Ausscheidung in ähnlicher Weise sich vollzieht, so wird dies um so wahrscheinlicher, wenn man bedenkt, dass beim harnsauren Niereninfarkt der Neugebornen sich ganz analoge Verhältnisse finden, wie bei der Harnsäureausscheidung in der Vogelniere, wie einer von uns [Ebstein[1]] nachzuweisen sich bemüht hat. Dass der harnsaure Infarkt der Neugebornen mit der erwiesenermaassen schon in der Fötalperiode möglichen Bildung harnsaurer Concremente in causalem Zusammenhang stehen dürfte[2]), soll hier nur angedeutet werden. Zwanglos werden wir durch den Zerfall der Nierenepithelien, wie es bei reichlicher Harnsäureausscheidung vorauszusetzen ist, die vorübergehende Albuminurie verstehen, welche wir recht häufig bei uns auch noch

[1]) Ebstein, Die Natur und Behandlung der Harnsteine. Wiesbaden 1884. S. 62 u. ff. — Der harnsaure Infarkt Neugeborner und analoge fötale Zustände der Nieren. S. auch Orth, Lehrbuch der speciellen pathologischen Anatomie. II. 1. Berlin 1893. S. 171.

[2]) Ebstein, ebendaselbst S. 160.

einige Zeit nach dem Abgang harnsaurer Concremente beim Menschen[1]) beobachten. Dass auch unter Umständen die Elimination der Harnsäure durch die Nieren bei Kaninchen länger dauernde entzündliche Zustände in diesem Organe erzeugen kann, haben unsere Versuche beim Kaninchen ergeben. Ohne die Ergebnisse derselben direct auf die Nephritis uratica übertragen zu wollen, sind sie doch, nachdem Beziehungen zwischen der Harnsäure und gewissen Formen der Nephritis anerkannt sind, insofern nicht ohne Interesse, als sie so viel lehren, dass eine sich öfter wiederholende Ueberschwemmung der Kaninchenniere mit Harnsäure chronisch-entzündliche Zustände in derselben erzeugen kann.

Erklärung der Abbildungen.

Tafel VII.

Die Abbildungen sind von Herrn Universitätszeichenlehrer Peters in Göttingen gezeichnet.

Fig. 1. Ungefärbter, in Canadabalsam conservirter Schnitt durch die Marksubstanz der Niere vom Kaninchen, S. 351. Vergrösserung 280. a schleifenförmiges Harnkanälchen mit kleinen Uratzellen. b Harnkanälchen mit kleinen Uratzellen.

Fig. 2. Ungefärbter, in Canadabalsam conservirter Schnitt durch die Marksubstanz der Niere vom Kaninchen, S. 351. Vergrösserung 280. a Harnkanälchen mit grossen Uratzellen. b Uratzellen. b_1 Uratzellen mit schmalem Protoplasmasaum. b_2 extracelluläre Sphärolithe. c Sphärolithe.

Fig. 3. Mit Methylenblaulösung schwach gefärbter, in Canadabalsam conservirter Schnitt durch die Marksubstanz der Niere vom Kaninchen, S. 344. Vergrösserung 280. a, b, c, c_1, d Sphärolithe von verschiedener Grösse, Struktur und Gruppirung.

[1]) Ebstein, ebendaselbst S. 233.

Anmerkung bei der Correctur zu S. 343 Zeile 16 von oben. Bei zwei Hunden, von denen dem einen 0,35 g Harnsäure in 5 ccm 20procentiger Piperazinlösung, dem anderen 0,6 g in 10 ccm einer 20procentigen Piperazinlösung intravenös injicirt wurden, fanden sich in den Nieren keine makroskopisch sichtbaren Uratablagerungen. Die mikroskopische Untersuchung dieser Nieren steht noch aus. Die Hunde wurden 15 Minuten, bezw. 1 Stunde nach der Injection getödtet.

XIV.

Ueber die localen Amyloidtumoren der Zunge.

Von Dr. Martin B. Schmidt,
I. Assistenten am Pathologischen Institut und Privatdocenten zu Strassburg i. E.

(Hierzu Taf. VIII.)

Zwei Fälle amyloider Tumoren an der Zunge, welche ich innerhalb eines kurzen Zeitraumes als zufälligen Sectionsbefund entdeckte, verwerthete ich um so lieber zu einer ausführlichen Untersuchung, als beide Präparate in den grobanatomischen Verhältnissen, besonders der Localisation der Knoten eine weitgehende Uebereinstimmung nicht nur unter einander, sondern auch mit den drei bisher bekannten Beobachtungen von Ziegler, Zahn und F. Kraus verriethen; sie liessen dadurch eine Gesetzmässigkeit ahnen, für deren Ursachen aus dem histologischen Aufbau ein Verständniss erhofft werden konnte.

I. Fall. Rohrfritsch, 58 Jahre alt; secirt den 5. Mai 1892. Lungenemphysem, Bronchitis, Hypertrophie und Fettdegeneration des rechten Herzens, venöse Hyperämie der Organe.

An der rechten Hälfte des Zungengrundes zwischen der Reihe der Papillae vallatae und dem Ansatz des Arcus palatoglossus, den seitlichen Zungenrand nicht ganz erreichend, kommt ein harter, von dünner Schleimhaut überzogener, flach prominenter Tumor zum Vorschein. Auf dem Längsschnitt misst derselbe 18 mm im sagittalen, 15 mm im verticalen Durchmesser, der quere Durchmesser stimmt ungefähr mit dem letzteren überein, der ganze Knoten ist also annähernd kuglig gestaltet. Auf der Höhe berührt er in grösserer Ausdehnung die sehr dünne Schleimhaut, nach den Seiten zu schieben sich dazwischen acinöse Drüsen und weiterhin noch Muskelbündel ein. Der hintere Pol steht 10 mm von der Epiglottis entfernt, das dazwischen liegende Gewebe ist Fettgewebe ohne Muskelbündel. Mit dem grösseren Theil seines Umfangs, dem vorderen und dem unteren, ist der Tumor in die Musculatur der Zunge tief eingelassen; die Bündel des Genioglossus treffen schräg auf ihn auf und verschwinden in ihm; die Grenze zwischen Tumor und umgebender Musculatur ist scharf bezeichnet, erstens dadurch, dass der harte Knoten im Niveau des Schnittes bleibt, während der Muskel zurücksinkt und zweitens durch die Farbe des ersteren:

Seine Substanz erscheint gleichmässig graugelb, wachsartig und sehr transparent, besitzt keine deutliche Struktur, nur treten in der Schnittfläche feinste weisse Punkte und verzweigte Linien hervor. Nach innen von dieser Geschwulst liegt eine zweite kleinere, nicht über die Oberfläche prominente, aber ebenfalls dicht unter die Schleimhaut in die Zungensubstanz eingefügte, und zwar genau in der Mittellinie, unter der Basis des Lig. glosso-epiglotticum medium. Auf dem Schnitt ist dieselbe 9 mm lang, 5 mm hoch, das hintere Ende liegt 8 mm vor dem Epiglottisknorpel. Ihre Substanz zeigt dasselbe Aussehen, wie der grössere Knoten, ihre Grenze gegen das umgebende Gewebe erscheint etwas bucklig. Beim Aufgiessen von Jodlösung färbt sich die Schnittfläche beider Knoten intensiv und gleichmässig braun.

Im Larynx ist nichts von Verdickungen vorhanden, die Schleimhaut daselbst ebenso wie im Pharynx intensiv blauroth, frei von Narben und Geschwüren; auch sonst am Körper keine Spur syphilitischer Erkrankung zu entdecken. An den grossen Unterleibsdrüsen finden sich keine amyloiden Veränderungen, auch nicht bei mikroskopischer Untersuchung.

Mikroskopischer Befund: Fast die ganze Substanz des grossen Tumors nimmt Amyloidfärbung an: Bei der Gentianaviolett-Essigsäurereaction nicht ganz gleichmässig, sondern gewisse Stellen erscheinen hervorstechend stark und leuchtend roth; nach der Jod-Schwefelsäurebehandlung ist das Bild noch unruhiger dadurch, dass die verschiedensten Farben bunt durch einander stehen: Dunkelgraue, fast schwarze, graubraune, grünbraune, rehbraune, rein grüne und rein violette. In diesen ausgedehnten amyloiden Partien liegen nur wenige Bindegewebszüge, offenbar Durchschnitte von Septen, eingeschlossen, die keine Amyloidreaction geben und die, an sich schmal, stellenweise zu Knotenpunkten zusammenfliessen. Im Allgemeinen sind sie so angeordnet, dass in jedem Schnitt die amyloiden Massen in einzelne Lappen von durchschnittlich rundlicher Form zerlegt werden, doch ist diese Scheidung keine ganz durchgehende, oft genug berühren sich benachbarte Lappen und fliessen in einander. Die amyloide Substanz stellt nun in der Regel nicht eine gleichmässige, ungegliederte Masse dar, sondern ist in Schollen und Bänder und Bündel starrer dicker Fäden zertheilt, welche sich alle zu einem compacten Geflecht zusammenlegen: Oft sind breite Balken neben einander geordnet, dann folgen Ketten von runden, ovalen oder unregelmässigen Schollen, dazwischen laufen Gruppen parallel gestellter Fäden; nur selten verschwindet diese Gliederung und grössere, gleichmässig amyloide Bezirke sind eingestreut. Gewöhnlich liegen alle die amyloiden Gebilde einander ohne trennende Zwischensubstanz fest an; nur Zellen sind in geringer Zahl dazwischen gelagert, meist dünn und langgestreckt und der Oberfläche einer Scholle oder eines Balkens innig angeschmiegt. Ab und zu hebt sich inmitten solcher Partien ein ringförmiges, zu einer Krause gefaltetes, amyloides Band mit spaltförmigem Lumen ab, welches nach den Bildern an der Grenze des Tumors zweifellos der degenerirten Tunica propria eines Drüsenbläschens entspricht. Reste des ursprünglichen Gewebes sind selten und fast nur in den peripherichen Zonen des

Tumors noch in die amyloiden Heerde eingestreut: So liegt bisweilen eine ganz vereinzelte Muskelfaser darin, meist sehr dünn, aber noch mit deutlicher Querstreifung versehen, was besonders bei der Jod-Schwefelsäurereaction hervortritt, und ganz scharf gegen die degenerirte Substanz abgegrenzt; ferner kommen Drüsengänge vor, auch verzweigte, die ganz in die amyloiden Massen eingemauert sind und bisweilen noch eine deutlich unterscheidbare, obschon amyloide Tunica propria besitzen. Doch treten alle diese Einschlüsse nur in der Nähe von bindegewebigen Septen auf. Die letzteren bestehen aus derben parallelen Fibrillen mit spärlichen Zellen und tragen die Gefässe, welche meist ziemlich weit, aber dünnwandig, aus einem Endothelrohr und dünner Bindegewebsschicht ohne deutliche Muskelfasern zusammengesetzt sind. Ausgesprochene Arterien mit Muskelwand, die allerdings bisweilen eine beträchtliche Dicke erreicht, sind selten und verhalten sich gegenüber der Amyloidfärbung sehr verschieden: Manche sind, obwohl von amyloiden Lappen umgeben, selbst absolut frei von der Degeneration; andere auf eine lange Strecke hin degenerirt, wobei die amyloide Substanz in der sehr breiten Media in Form von Klumpen und Balken liegt, welche letzteren bisweilen, der Anordnung der circulären Muskelfasern entsprechend, quer gestellt sind; oder die Veränderung der Wand tritt nur fleckweise, besonders ringförmig unter knotiger Verdickung der betroffenen Stelle auf. An den Venen fand sich niemals deutliche Erkrankung. Die Grenze zwischen den amyloiden Bezirken und den Bindegewebssepten ist im Allgemeinen scharf, oft so, dass die Bindegewebsfasern der Oberfläche der ersteren parallel verlaufen. Bisweilen allerdings löst sich der grosse Heerd an der Peripherie in einzelne, vom Bindegewebe umschlossene, meist zackige Inseln auf, aber auch diese sind wieder durch scharfen Contour vom Bindegewebe geschieden, und niemals findet sich ein allmählicher Uebergang der amyloid gefärbten Gewebsbestandtheile in die nicht amyloiden. Wo im Bindegewebe selbst Amyloid auftritt, da geschieht dies in Form von schmalen und kurzen Streifen, welche meist zu kleinen, parallelstreifigen Gruppen zusammengefasst sind, die der Richtung der Bindegewebsfibrillen folgen. Es ist ausserordentlich schwer zu entscheiden, ob diese Streifchen zwischen die Bindegewebsfasern eingelagert sind, oder degenerirten Theilen derselben entsprechen; das letztere habe ich niemals mit Sicherheit wahrnehmen können; wohl aber liess sich ab und zu deutlich verfolgen, dass eine schmale amyloide Scholle oder ein kurzer Streifen zwischen zwei aus einander weichenden und davor und dahinter sich wieder an einander schliessenden Fibrillen eingeschoben war. In den grossen amyloiden Heerden verliefen ab und zu einzelne Bindegewebsfasern oder dünne Bündel von solchen, die besonders bei van Gieson'scher Färbung klar heraustraten, ohne in die amyloiden Bildungen überzugehen.

In der amyloiden Substanz liegen, hauptsächlich im centralen Theile des Tumors, Kalkheerdchen, in denen mikroskopisch eine blosse Ablagerung körnigen Materials in's Gewebe zu finden ist; theils liegt dasselbe den Schollen und Bändern nur an der Oberfläche auf, theils in ihrer Substanz, und bisweilen treten auch grössere zackige Concretionen auf.

Ausserdem finden sich inmitten des Tumors mehrere kleine Knocheninselchen ohne Markgewebe eingestreut; sie sind ungefähr würfelförmige, wenn auch nicht regelmässig gestaltete Blöcke mit verkalkter Zwischensubstanz, Knochenkörperchen mit wohl entwickelten Ausläufern und Zellen darin; sie werden unmittelbar von amyloider Substanz umschlossen, sind jedoch stets scharf gegen dieselbe abgegrenzt und nehmen selbst niemals amyloide Reaction an. Riesenzellen konnte ich an ihrer Oberfläche nicht auffinden. Ferner kommen in reichlicher Zahl, ohne räumliche Beziehung zum Knochen kleine rundliche Heerde von hyaliner Knorpelsubstanz in den amyloiden Bezirken vor, meist sehr kleinen Umfangs, so dass der einzelne Heerd auf dem Schnitt nur wenige, in der Regel mit Kapseln versehene Knorpelzellen enthält. Zum Theil sind sie in das fasrige Bindegewebe der Septen eingelagert, meist aber deutlich gegen dasselbe abgegrenzt, bisweilen sogar durch ein circulär geschichtetes Perichondrium; an wenigen besteht keine Grenze zwischen beiden Geweben, sondern beide gehen in einander über. Wo die Knorpelinseln inmitten der amyloiden Bezirke liegen, reichen wohl einzelne Schollen zwischen die Gruppen von Knorpelzellen hinein, sind aber stets scharf gegen die hyaline Grundsubstanz abgegrenzt; eine diffuse Amyloidfärbung der letzteren trat niemals zu Tage. Einzelne der Knorpelheerde enthalten feinkörnigen Kalk in Intercellularsubstanz und Kapseln.

In einigen Bindegewebssepten ist amyloide Substanz in Form von grossen Blöcken in zweifellos präformirte Kanäle eingelagert. Die Blöcke liegen zuweilen zu mehreren neben einander in einem Lumen, so dass sie nicht den ganzen Innenraum ausfüllen, sind dann von wechselnder Grösse und unregelmässig eckiger Gestalt; in dem Raum, welcher neben und zwischen ihnen frei bleibt, gelingt es weder Blut, noch irgend welche Gerinnungsmassen nachzuweisen. Andere Male füllt ein amyloider Pfropf das Lumen vollkommen aus, wie ein einheitlicher Abguss. Dass die Lumina präformirten Kanälen und zwar Lymphgefässen angehören, lässt sich aus der Beschaffenheit der Wand und aus der Lage erschliessen: die Innenfläche der Räume trägt eine Auskleidung mit einschichtigen, sehr platten, offenbar endothelialen Zellen; zuweilen legen sich an einem zugespitzten Pol des Lumens von den beiden gegenüber stehenden Seiten her die Zellen an einander und gehen über in einen zweireihigen Zellstrang ohne Lumen. Die Endothelien sitzen auf einer rein bindegewebigen Wand auf, welche besonders bei Jod-Schwefelsäurebehandlung sich durch ihre intensiv gelbe Farbe von dem übrigen Septumgewebe abhebt. Meist handelt es sich um rundliche oder mehr ovale Durchschnitte der Kanäle, selten um länger gestreckte, so dass der amyloide Pfropf die Gestalt eines Cylinders besitzt. Gewöhnlich liegen sie in den Septen in naher Nachbarschaft der Blutgefässe, zuweilen fassen zwei von beiden Seiten her ein Blutgefäss ein. An der amyloiden Ausfüllungsmasse war nun durchweg die Intensität der Färbung gegenüber dem übrigen degenerirten Gewebe bei den verschiedenen Reactionen auffallend: Gentianaviolett-Essigsäure rief ein leuchtendes, reines Roth hervor, Jod-Schwefelsäure

färbte sie gesättigt violett, und auch alle gewöhnlichen Farbstoffe, vor Allem Hämatoxylin, tingirten sie dunkler, als die gleichfalls amyloide Umgebung.

Solche amyloid erfüllten Lymphgefässe kommen inmitten des Tumors ziemlich häufig in den Septen vor, in den Grenzzonen gegen das gesunde Gewebe konnte ich sie nicht auffinden.

An der Peripherie des Tumors findet keine scharfe Abgrenzung der amyloiden Partien gegen das gesunde Gewebe statt, sondern allenthalben schieben sich Ausläufer der Degeneration vor, die zweifellos als jüngste Stadien der ganzen Veränderung zu betrachten sind. An allen Grenzen des Knotens erfolgt die Weiterverbreitung des Amyloids in einem gar nicht oder kaum veränderten Gewebe: Die pathologischen Zustände, welche sich an ganz vereinzelten Stellen der Grenzzone finden, bestehen darin, dass zwischen den Muskelbündeln das Bindegewebe etwas reichlicher vorhanden, aber nicht hyalin beschaffen ist; jedoch ist eine Bindegewebsvermehrung innerhalb der Bündel zwischen den Muskelfasern nicht zu constatiren; ferner ist an manchen der anstossenden Schleimdrüsen eine geringe interstitielle Rundzelleninfiltration vorhanden ohne deutliche Verbreiterung des Bindegewebes. An den meisten Stellen aber schiebt sich die amyloide Substanz in völlig intactes Gewebe vor. In der Musculatur erfolgt die Verbreitung ausschliesslich zwischen den Fasern und ihren Fibrillen: Die schmalen Septen zwischen denselben erscheinen verbreitert und amyloid und bilden ein Maschenwerk, in dessen Lücken die Querschnitte der mehr oder weniger stark verschmälerten Muskelfasern liegen. Niemals geben die letzteren selbst Amyloidreaction. Die amyloide Substanz umfasst bisweilen die einzelnen Fasern ringförmig, so dass man den Eindruck gewinnt, als sei das Sarcolemm degenerirt. So wird allmählich eine Atrophie der Fasern durch Druck von der einschnürenden Amyloidmasse aus zu Stande gebracht; bisweilen aber gliedert sich die letztere selbst in Schollen, und dann kommt es vor, dass diese in die einzelne Faser eindringen, so dass sie in ihre Fibrillen zerlegt wird (Taf. VIII. Fig. 1). Dann kann man die einzelnen dünnen Fibrillen weit zwischen den amyloiden Massen verfolgen, um so leichter, da die Querstreifung der Fasern sowohl an den durch Druck atrophirten, als den zersplitterten sich auffallend lange erhält. Besonders deutlich heben sie sich nach Jod-Schwefelsäurebehandlung durch ihre leuchtend gelbe Farbe mit sehr markanter Querstreifung auch an den feinsten Fibrillen von der Umgebung ab. Wo die Degeneration auf das Fettgewebe übergreift, sieht man in den frühen Stadien die grossen, leeren, eckigen Hohlräume der Fettzellen und in ihr Lumen vorspringend amyloide Schollen, die an den dünnen Septen zwischen ihnen liegen; oft sind die Schollen sehr reichlich neben einander aufgereiht, meist von ovaler Form und sich zum Theil gegenseitig dachziegelartig deckend. Hier lässt sich niemals auch mit den stärksten Vergrösserungen ein Uebergang des Septum in amyloide Substanz nachweisen, sondern die Schollen sind demselben nur eingelagert, das letztere oft verfolgbar, wie es sich im Schnitt zwischen den nach beiden Seiten vorragenden amyloiden Scheiben durchschlängelt. Der Schwund der Fetträume geht offenbar durch concentrische Einengung vor sich, indem in den Septen

die Schollen sich häufen und in mehreren Schichten sich auf einander lagern. Die Erkrankung der an den Knoten angrenzenden acinösen Schleimdrüsen äussert sich zunächst in dem Auftreten breiter, homogener, amyloider Ringe um die einzelnen Acini, die der ganzen Lage nach nichts Anderes, als die degenerirten Tunicae propriae sein können; es gelang mir niemals, neben dem Ring noch die intacte Tunica nachzuweisen. Es können trotz dieser Veränderung die Drüsenepithelien völlig normal erscheinen und in Reih und Glied der degenerirten Membran aufsitzen. Als weiteres Stadium ist es aufzufassen, wenn die Zellen verkleinert, gelockert und zum Theil abgestossen sind; dann ist in der Regel die amyloide Membran zugleich krausenartig gefaltet, und schliesslich kann unter der Faltung das Lumen des Bläschens und sein Epithel vollständig verschwinden, während zugleich zwischen den so veränderten Alveolen amyloide Schollen und Balken auftreten. Aber abgesehen von den früher erwähnten seltenen Ausnahmefällen, dass die Drüse vor der Degeneration eine geringe interstitielle Zellenanhäufung aufweist, ist bis zum Augenblick der amyloiden Umwandlung ihre Struktur unverändert.

Auffallend reichlich sind in der ganzen Umgebung des Tumors Mastzellen in's Gewebe eingestreut, die durch Gentianaviolett-Essigsäurebehandlung eine intensive Rothfärbung ihrer Granula erfahren.

Der kleinere Knoten enthält geringere und offenbar jüngere Grade der Degeneration, aus denen über den Hergang der ersten Ablagerung einige Aufschlüsse zu entnehmen sind. Das Amyloid macht nicht die ganze Substanz des Tumors aus, sondern bildet Figuren von eigenthümlichem Bau im Gewebe: wenigstens finden sich seltener dieselben rundlichen Lappen, wie im grossen Knoten, die ganz aus dichtstehenden amyloiden Schollen, Bändern und Balken zusammengesetzt sind, zwischen welchen wohl eine scharfe Abgrenzung, aber keine Lücken bestehen und nur ab und zu schmale Zellen liegen; häufiger bildet die amyloide Substanz breite Züge, die in reichlichen Windungen liegen, ähnlich den Gyri des Gehirns, wobei bald die gebogenen Schenkel, bald nur die Knickungsstellen zu Gesicht kommen. Diese Züge besitzen die Neigung, seitliche Buckel zu bilden und selbst mit abgerundeten Enden abzuschliessen, ferner die Neigung sich zu verzweigen, wobei die Seitenzweige entweder wiederum stumpf enden, oder mit anderen anastomosiren. Die durchschnittliche Dicke der Stränge schwankt sehr; als ungefähres, häufigstes Maass kann angenommen werden, dass ihre Breite 3—4 neben einander liegenden quergestreiften Muskelfasern, ihr Querschnitt dem von etwa 10 Fasern gleich kommt. Sowohl die Windungen sind kurz, als auch die Balken des Netzes, welches durch die Verzweigung und Anastomose entsteht, und auch die seitlichen, frei endenden Aeste kurz und gedrungen, knospenähnlich. Im Allgemeinen lässt sich die Anordnung der amyloiden Massen mit derjenigen der Epithelstränge eines Carcinoms vergleichen, welches sich in den Lymphbahnen verbreitet. In diese plexiformen Partien sind die erwähnten grösseren amyloiden Bezirke eingeschaltet, in deren Innerem sich bisweilen breitere, bucklige, amyloide Strassen abgrenzen vom selben Umfang

wie die letztbeschriebenen, und ebenfalls mit der Tendenz sich zu verzweigen und knospenförmige Anhänge zu bilden. In solchen Strassen ist dann das Amyloid auf eine grössere Breite hin einheitlich und ungegliedert, wenigstens nur von Spalten durchzogen, welche das Zusammenfliessen aus einzelnen Ballen andeuten. Ausserdem treten in den ausgedehnten amyloiden Bezirken bisweilen noch Andeutungen des ursprünglichen Gewebes hervor in Form epithelialer Drüsenfollikel und dann hebt sich aus der grossen amyloiden Masse oft noch die ebenfalls degenerirte Tunica propria dieser Follikel als Ring hervor. Die hellen Lücken in dem amyloiden Netz werden von Fett- und Bindegewebe gebildet. Darin treten nun feinere amyloide Fleckchen hervor, theils als Streifen, theils als Körner. Die Streifen bilden oft Bündel, die mit den Bindegewebsfasern verlaufen und zwischen denen oft nicht amyloide Fibrillen liegen. Meist ist es ausserordentlich schwer zu bestimmen, ob die Streifchen selbst in den interfibrillären Räumen localisirt sind oder degenerirten Fasern entsprechen. An manchen aber lässt sich das erstere mit Sicherheit erkennen, derart, dass zwei benachbarte Fibrillen aus einander weichen, um ein amyloides Stäbchen zwischen sich zu schliessen, und hinter diesem sich wieder an einander legen; dagegen konnte niemals mit Deutlichkeit der Uebergang einer normalen Faser in eine amyloide constatirt werden. Besser war die Einlagerung der amyloiden Substanz zwischen den Fibrillen an gewissen kleinen Stellen des hinteren Pols des Knotens klarzulegen: Daselbst sind Bündel eines kernarmen, grobfibrillären Bindegewebes vorhanden; soweit das Gewebe nicht degenerirt ist, grenzen sich die Faserquerschnitte scharf gegen einander ab, oft durch kleine Lücken, und an amyloiden Stellen sind sie selbst nicht verändert, wohl aber durch die amyloide Substanz aus einander gedrängt, welche netzförmig verbundene feine Züge bildet. Ferner sind in den lichten Stellen zwischen den degenerirten ab und zu kleine Inseln von Fettgewebe vorhanden; in diesen ist längs der membranösen Septen zwischen den Fettzellen die amyloide Substanz in Form von Schollen eingelagert, deren Axe oft etwas gegen die Zelle zu geneigt ist, so dass sie sich dachziegelartig decken. Weiterhin finden sich ziemlich reichliche, arterielle Gefässe, welche ausserordentlich häufig amyloide Degeneration ihrer Wandung aufweisen. Ich habe dieselbe stets soweit fortgeschritten gefunden, dass die Wand stark verdickt und Adventitia und Media bis zum Endothel in schollige Substanz umgewandelt erschien und der Ausgangspunkt der Degeneration und die genauere Localisation des Amyloids nicht mehr anzugeben war. Die Veränderung reichte entweder die ganze im Schnitt liegende Strecke des Gefässes entlang, oder trat, wie im grossen Tumor, heerdförmig auf, so dass knotige Anschwellungen amyloider Beschaffenheit zu Stande kamen.

Ausserdem treten in grösserer Zahl als im erstbeschriebenen Knoten scharf umschriebene Klumpen amyloider Substanz hervor, welche jede Färbung, wie die degenerirten Partien im Allgemeinen, aber regelmässig in stärkerer Intensität annehmen und welche offenbar in präformirten Kanälen liegen. Das Lumen derselben nehmen sie entweder vollständig ein

oder es bleibt ringsherum ein schmaler Spalt übrig, jedenfalls bilden sie in der Regel einen Ausguss, sind nur häufig von Spalten und Rissen durchzogen, die bisweilen so zahlreich auftreten, dass der amyloide Block in eine ganze Zahl verschieden grosser Theilstücke zerlegt wird. Gewöhnlich sind sie rundlich oder oval, selten mehr cylindrisch gestaltet. Diese erfüllten Kanäle liegen nun bisweilen zu mehreren hinter einander im Bindegewebe und auch ihre Wand besitzt keine andersartigen Elemente. Nur tritt an allen in der ganzen Circumferenz oder einem Theil derselben auf der Innenfläche ein Zellenbelag hervor, bald in Form glatter Endothelien, bald, und zwar sehr häufig, in Gestalt von Riesenzellen: Eine solche bildet manchmal ein langgestrecktes Band, in dem die Kerne neben einander aufgereiht liegen und zuweilen wird ein länglicher, amyloider Pfropf an seinen beiden Längsseiten von je einem solchen Band umsäumt (Taf. VIII Fig. 2); andere Male springen sie als halbkugliges oder dreieckiges Gebilde gegen den amyloiden Block vor, in entsprechende Aushöhlungen seiner Oberfläche eingelagert, und bilden eine einheitliche Protoplasmamasse mit vielen runden oder ovalen Kernen. Von solchen Riesenzellen drängen nicht selten fadenförmige, protoplasmatische oder kernhaltige Fortsätze tief in die Spalten der amyloiden Ausfüllungsmasse ein, und wenn dieselbe aus einer ganzen Zahl von Theilstücken besteht, kann das gesammte Lückensystem zwischen diesen von solchen Ausläufern der Riesenzellen durchwachsen sein, ohne dass aber daneben Gewebe mit Fibrillen oder Blutgefässen aufzufinden ist. Die äussere Grenze der Riesenzellen ist scharf gezeichnet und geht in die der benachbarten Endothelien über; vor Allem aber ist ausnahmslos ihr Protoplasma auch gegen den amyloiden Pfropf durch eine scharfe Linie abgegrenzt. In der Regel nehmen sie nicht an der amyloiden Reaction Theil; selten nur tritt auch an ihnen die Färbung ein, dann aber stets diffus über das Protoplasma ausgebreitet, nicht etwa an eingeschlossenen Schollen. Der amyloide Pfropf liegt also ohne jeden geweblichen Zusammenhang frei im Lumen des Kanals. Bisweilen kommt dazu eine amyloide Degeneration der bindegewebigen Umgebung des Kanals, welche sich ringförmig, aber durch Endothelien und Riesenzellen davon getrennt, um den amyloiden Inhalt schliesst. Doch muss ich nach manchen Bildern annehmen, dass auch diese trennende Zellschicht schliesslich schwinden und Inhalt und degenerirte Wand zusammenfliessen kann. Die amyloiderfüllten Kanäle liegen häufig in der Nachbarschaft von Blutgefässen; bisweilen sah ich ein solches capillärer Grösse unmittelbar an der Aussenseite des Kanals entlang verlaufen; aber eine offene Communication zwischen beiden traf ich nie, auch niemals rothe Blutkörperchen neben dem amyloiden Ausguss im Innern der Kanäle. Dieselbe Grösse, Form, Beschaffenheit des Inhalts und bisweilen auch eine Einfassung mit Riesenzellen besitzen manche der buckligen Fortsätze, welche an der Peripherie der grösseren Heerde prominiren, und zum Theil wenigstens die Enden der breiten amyloiden Strassen darstellen, welche, wie beschrieben, auch innerhalb dieser Heerde zu unterscheiden sind.

Im ganzen kleinen Knoten findet sich nur eine kleine Insel, welche

aus Knorpel- und osteoidem Gewebe besteht; nach einer Seite stösst dieselbe an Bindegewebe, nach der anderen an amyloide Schollen; grösstentheils grenzen sich diese morphologisch und chemisch gegen die Substanz der Insel ab; nur an einer Stelle nimmt das osteoide Gewebe selbst deutlichste Amyloidreaction an, giebt bei Jod-Schwefelsäurebehandlung eine diffuse violette Färbung seiner Intercellularsubstanz, welche sich zwischen die kleinen Knochenkörperchen auf eine kurze Strecke hin ausdehnt und dann sich allmählich verliert. Der Knorpel ist rings von dem osteoiden Gewebe umschlossen; er ist hyaliner Beschaffenheit, besitzt grosse, oft zu zweien in einer Kapsel liegende Zellen und um diese leichte körnige Kalkeinlagerungen; der Uebergang von der Knorpel- zur osteoiden Struktur ist ein ganz allmählicher, die Höhlen werden kleiner, zackig, bekommen feine Ausläufer, während die Zellen protoplasmaarm und länglich werden und die Intercellularsubstanz ihre Färbbarkeit mit Hämatoxylin einbüsst, zugleich stärkeren Glanz annimmt. Auch gegen das Bindegewebe besitzt das osteoide Gewebe keine Grenze, beide gehen allmählich in einander über, bis auf eine Stelle: hier besteht eine scharfe Linie zwischen beiden, und die Oberfläche des osteoiden Bälkchens besitzt mehrere Buchten in denen vielkernige Riesenzellen liegen.

An der vorderen Seite des Tumors stösst Musculatur unmittelbar an und aus dem amyloiden Heerd gehen in die nächsten Muskelbündel noch amyloide Züge hinein, aber, wie beim grossen Tumor, stets zwischen die Fasern, welche eingemauert und allseitig verdünnt oder aufgesplittert werden. An solchen Stellen, wo der Prozess offenbar im continuirlichen Fortkriechen begriffen ist, findet sich niemals eine Bindegewebsvermehrung als Vorläufer der amyloiden Degeneration.

Aus später zu erörternden Gründen wurde auch in der weiteren Umgebung des Tumors das Gewebe nicht nur des Zungengrundes, sondern auch der Tonsillenbuchten und vorderen Gaumenbögen untersucht. Dabei fand sich rechts, also auf der Seite des Haupttumors am unteren Pol der Tonsille unter der Schleimhaut eine kleine Knorpelspange eingelagert. Das längliche, etwas höckrige Gebilde liegt mit dem hinteren Ende am oberflächlichsten, dicht unter der Mucosa, und zieht dann nach vorn und aussen in ein bindegewebiges Septum der Tonsille, um hier zu enden, ohne mit dem lymphatischen Gewebe derselben in Beziehung zu treten. Die Spange besteht vorwiegend aus Faserknorpel mit sehr reichlichen elastischen Fasern, schliesst jedoch einige kleine runde und scharf abgegrenzte Inselchen rein hyalinen Knorpels ein; überall ist sie von einem dicken und an elastischen Fasern reichen Perichondrium umgeben. Weder an dieser knorpligen Einlagerung noch in ihrer Umgebung lässt sich Amyloidreaction erzielen.

II. Fall. Therese Kolber, 60 Jahre alt; secirt den 29. November 1894. Lungenemphysem, adhäsive Pleuritis, Hypertrophie des rechten Ventrikels; hämorrhagische Erosionen der Magenschleimhaut, Stauungsinduration der Nieren. Keine Zeichen von Syphilis, nichts von Amyloiddegeneration an den Unterleibsorganen.

Auf einem Querschnitt durch den hintersten Theil der Zunge wird in der rechten Zungenhälfte ein harter Knoten getroffen, welcher nicht über die Oberfläche prominirt, aber dicht unter der verschieblichen Schleimhaut sitzt. Auf dem Schnitt misst er im queren wie verticalen Durchmesser 9 mm, ungefähr eben so viel beträgt seine Längenausdehnung. Er liegt 2 mm von der Mittellinie entfernt im vorderen Abschnitt der Zungenwurzel nach hinten und innen von der Insertion des vorderen Gaumenbogens. Von der Epiglottis bleibt er ungefähr 1 cm entfernt. Seine Substanz gleicht derjenigen der Tumoren des vorigen Falles, lässt keine Struktur erkennen, ist homogen, wachsartig, graugelb und transparent. Seitlich und nach unten stösst er an rothe Musculatur an und ist scharf gegen dieselbe abgegrenzt, ohne sich aber aus ihr ausschälen zu lassen; denn die aufsteigenden Genioglossusbündel treten von unten in ihn ein, lassen sich in seiner Substanz aber nicht weiter verfolgen. Der vordere Theil des Zungengrundes, in dem der Knoten liegt, ist ziemlich glatt, aber frei von narbigen Veränderungen, der hintere trägt reichliche, prominente Balgdrüsen. In Rachen, Kehlkopf und Trachea ist nichts von Härten oder Verdickungen zu finden.

Mikroskopischer Befund: Das Zungengewebe zeigt in der nächsten Umgebung des amyloiden Knotens keinerlei Abweichungen von der normalen Struktur: An Musculatur, Schleimdrüsen, Fett- und Bindegewebe lässt sich in den Grenzzonen leicht nachweisen, dass das Vordringen der amyloiden Degeneration in einem sonst völlig intacten Gewebe stattfindet. Zwischen Centrum und Peripherie des Knotens besteht bezüglich der Architectur ein deutlicher Unterschied: Das erstere, und zwar die Hauptmasse des Tumors, ist fast vollständig amyloid: Das Bild erscheint zwar gefeldert, die Felder sind amyloid, die Septen dazwischen nicht, aber letztere sehr schmal, treten ganz in den Hintergrund gegen die ersteren. In den Feldern selbst setzt sich die amyloide Substanz wieder, wie im vorigen Fall, aus Bändern, Balken und Schollen verschiedener Form und Grösse zusammen, die scharf contourirt sich dicht an einander schmiegen oder feine Spalten zwischen sich lassen, in denen einzelne, ganz platte, lange Zellen oder Bindegewebsfasern liegen. Diese Heerde schliessen hier und da kleine runde Hohlräume mit epithelialer Bekleidung ein, entweder so, dass dieselben unvermittelt eingefügt, oder von einer sich deutlich markirenden amyloiden Tunica propria oder sogar von bindegewebiger Hülle umschlossen sind. Muskelfasern finden sich nur selten in einen grösseren Amyloidheerd eingeschlossen, dann aber verdünnt, bisweilen nur in Bruchstücken, aber trotzdem mit Querstreifung versehen und selbst nie von amyloider Färbung. Die amyloiden Felder entsprechen nicht etwa abgegrenzten Bezirken des normalen Gewebes, etwa einzelnen Schleimdrüsen oder Muskelbündeln, vielmehr kann man beobachten, dass z. B. eine Schleimdrüse mit einem Pol dem einen, mit dem anderen einem zweiten amyloiden Feld angehört und der mittlere Theil nicht verändert im Septum zwischen jenen beiden liegt. Ferner steht in den Feldern oft im Allgemeinen die Richtung der amyloiden Bänder und Balken in einem Verhältniss zu dem Verlauf der angrenzenden Bindegewebszüge derart,

UNIVERSITY

dass sich daraus erkennen lässt, dass die amyloide Einlagerung in solches Bindegewebe stattgefunden hat: Entweder stossen die Bindegewebsfibrillen auf die Grenze des amyloiden Heerdes direct auf, sie treten in denselben ein, ohne sich weiter darin verfolgen zu lassen, aber die amyloiden Balken verlaufen in derselben Richtung; dann ist gewöhnlich die Grenzlinie keine scharfe, sondern es schieben sich einzelne amyloide Balken und Schollen weiter als andere in das Bindegewebe vor, wobei wiederum oft die Lagerung feiner amyloider Streifen zwischen den Fibrillen zu beobachten ist. Andere Male laufen die Bindegewebsfasern des Septum an der Grenze des amyloiden Heerdes entlang, und dann sind meist auch die amyloiden Bänder, wenigstens in der Peripherie des Heerdes, denselben gleichgerichtet. Also man gewinnt den Eindruck, dass in dem Heerd Theile desselben Bindegewebes einbezogen sind, dessen anderer Theil das nicht degenerirte Septum bildet. Endlich giebt es amyloide Felder, welche kurze, zackige oder abgerundete, knospenartige Ausläufer besitzen; letztere sind oft zu mehreren neben einander gestellt und nehmen die ganze Peripherie des Feldes ein. Die Septen bestehen zum grösseren Theil aus Bindegewebe mit kräftigen Fibrillen, schliessen jedoch oft Fettläppchen, seltener acinöse Drüschen ein.

An einer Stelle des Knotens, und zwar im hinteren äusseren Theil findet sich eine besondere Bildung im Zwischengewebe eingeschlossen, nehmlich ein Knochenheerd. Er besteht aus durchweg verkalktem Knochen mit reichlichen Knochenkörperchen und verzweigten Kanälchen, und setzt sich aus mehreren kleinen Inseln, die keinen Zusammenhang unter einander besitzen, zusammen. Alle liegen in der peripherischsten Schicht des Knotens, aber noch nicht im gesunden Gewebe, sondern zwischen amyloiden Feldern; theils handelt es sich um rundliche Heerdchen, theils um längliche, theils um verzweigte Bälkchen; ihr Contour ist immer scharf, bald zackig, bald glatt, bald mit Buchten versehen, in denen sich aber nirgends Riesenzellen nachweisen liessen. Sie sind im Bindegewebe eingesetzt, das in der Regel in der Nachbarschaft des Knochens degenerirt ist, so dass die amyloiden Schollen hart an denselben herantreten; doch lässt sich an der Knochensubstanz selbst keine Amyloidreaction erzielen (Taf. VIII. Fig. 3). Ein allmählicher Uebergang vom Knochen zum Bindegewebe lässt sich nirgends constatiren, immer ist eine scharfe dunkle Linie als Grenze vorhanden. Der gesammte Knochenheerd besitzt eine Dicke von kaum 1 mm; weder in seiner Nähe, noch an anderen Stellen des ganzen Knotens findet sich Knorpelgewebe.

Der grösste Theil der in den Tumor eingeschlossenen Arterien ist amyloid degenerirt, die Wand auf längere Strecken oder knotenförmig, verdickt und bis zum Endothel hin in schollige Massen umgewandelt, und diese Veränderung reicht oft weit über die Tumorgrenze in das sonst gesunde Gewebe hinein, tritt hier auch an solchen Gefässen auf, die nicht in offenbarem Zusammenhang mit dem Amyloidheerd stehen. Auffällig reichlich kommen auch in diesem Falle Mastzellen in der Nähe der Gefässe sowohl im Knoten, als in seiner Umgebung vor.

setzen und damit ihrem inneren Aufbau nach nicht von dem der grösseren amyloiden Heerde unterschieden sind.

Es würde kein wesentliches Interesse bieten, die allerdings noch spärliche Casuistik der Amyloidtumoren um zwei Fälle zu bereichern, ginge nicht aus der Beschreibung derselben und aus ihrer Vergleichung mit den bisherigen analogen Beobachtungen hervor, dass 1) die amyloiden Zungengeschwülste immer an einer und derselben Stelle, dem Zungengrund, gefunden werden; dass 2) mit einer gewissen, wenn auch nicht absoluten Constanz die amyloiden Partien knöcherne und knorplige Heerde einschliessen, mit solcher Häufigkeit wenigstens, dass darauf ein besonderer Werth gelegt werden muss; dass 3) die Ablagerung des Amyloids an vielen Stellen meiner Präparate in einer bisher kaum beobachteten Weise im Innern von Kanälen erfolgt ist unter Riesenzellenbildung in der Umgebung.

Die beiden soeben mitgetheilten Fälle besitzen als Amyloidtumoren der Zunge, so weit die Literaturübersicht ergiebt, nur drei Vorläufer, die Beobachtungen von Ziegler[1]), Zahn[2]) und F. Kraus[3]). Im ersten der drei obengenannten Punkte ist die Uebereinstimmung der gesammten 5 Fälle eine vollkommene durch die Lagerung unter der Schleimhaut des Zungengrundes dicht vor der Epiglottis. Ziegler's Fall zeigt die reichlichste Entwickelung, 3 grosse Knoten zu beiden Seiten der Mittellinie, umgeben von einer ganzen Zahl kleinerer, alle so weit nach hinten gelagert, dass sie den Kehldeckel abwärts drängten. Zahn fand 2 Knoten, die parallel dem rechten Schenkel des Winkels der wallförmigen Papillen und etwa 5 mm nach aussen davon am Zungenrand hinter einander lagen; und bei Kraus sassen 2 mit einander zusammenhängende Tumoren in der Mitte der Zungenbasis. Mein erster Fall weist ebenfalls 2 Knoten auf, den grösseren zwischen Mittellinie und Seitenrand der Zunge nahe vor der Epiglottis, den kleineren median genau unter der Basis des Lig. glosso-epiglotticum med. gelegen; schliesslich existirte in meiner zweiten Beobachtung ein solitärer Knoten seitlich nach hinten und innen von der Insertion des vorderen Gaumenbogens gelegen. Diese

[1]) Ziegler, Dieses Archiv. Bd. 65. 1875. S. 273.
[2]) Zahn, Deutsche Zeitschr. f. Chir. Bd. 22. 1885. S. 1.
[3]) F. Kraus, Zeitschr. f. Heilkunde. Bd. 6. 1885. S. 349.

regelmässig wiederkehrende Localisation kann nicht auf Zufälligkeiten, sondern muss auf einer besonderen Disposition des hintersten Zungenabschnittes beruhen. Es steht damit im Einklang, dass auch alle sonst im Körper beobachteten Amyloidgeschwülste nur geringe Variationen in ihrem Standort aufweisen: Fasst man den Begriff des localen Amyloids eng, so dass nicht die diffuse Entartung eines isolirten Organs, z. B. einer Lymphdrüse, auch nicht die an einzelnen Stellen eines degenerirten Organs besonders gehäufte Anbildung, wie in der Leber [Virchow[1]), Rindfleisch[2]), Kraus[3]) u. A.], mit eingeschlossen werden, sondern nur die auf einen circumscripten Organtheil beschränkte und meist in Tumorform auftretende Amyloidbildung, so giebt es ausser an der Zunge solche nur am Auge und an Stellen, welche dem Respirationstractus angehören: Kehlkopf [Neumann-Burow[4])], Trachea [Balser[5]), Kraus[6])], Nasenscheidewand [Grawitz[7]), Raabe[8])], Lunge [A. Lesser[9])]. Mit diesen an den Respirationsorganen localisirten lassen sich die Zungentumoren auf Grund ihrer nahen räumlichen Beziehung zur Epiglottis in eine Gruppe zusammenfassen, um so mehr, da in Ziegler's Fall ausser den Knoten am Zungenrücken auch im Innern des Kehlkopfs amyloide Bildungen vorhanden waren, einmal als diffusse Verdickung der Weichtheile an der Hinterwand desselben und der Ligg. aryepiglottica, weiterhin als 2 gestielte Polypen oberhalb der falschen Stimmbänder.

Was den amyloiden Tumoren neben der Conjunctiva des Auges den Respirationstractus als ausschliesslichen Standort anweist, scheint mir die Nachbarschaft des knorpligen Gerüstes desselben zu sein. Die feinere Beschaffenheit der verschiedenen Neubildungen giebt dieser Auffassung eine gute Stütze: Ueber-

[1]) Virchow, Geschwülste. II. S. 430.
[2]) Rindfleisch, Pathol. Gewebelehre. VI. Aufl. 1886. S. 496.
[3]) Kraus, Zeitschr. f. Heilk. Bd. 6. 1885. S. 365.
[4]) Burow, Langenbeck's Archiv. Bd. 18. 1875. S. 242.
[5]) Balser, Dieses Archiv. Bd. 91. 1883. S. 67.
[6]) Kraus, Zeitschr. f. Heilk. Bd. 7. 1886. S. 245.
[7]) Grawitz, Dieses Archiv. Bd. 94. 1883. S. 279.
[8]) Raabe, Jahresber. der k. Thierarzneischule in Hannover. 1883/84. Bd. 114. Cit. nach Kraus.
[9]) A. Lesser, Dieses Archiv. Bd. 69. 1877. S. 404.

blickt man alle die erwähnten Fälle, so findet man, dass die einzigen neugebildeten Gewebe, welche darin auftreten, Bindegewebe, Knochen- und Knorpelgewebe sind, allerdings nicht in allen derselben gleichmässig. Bei der Bindegewebsvermehrung handelt es sich, soweit dieselbe überhaupt constatirbar ist, im Wesentlichen um eine Anbildung von Intercellularsubstanz, und es mag, wie auch Kraus[1]) betont, zweifelhaft sein, ob aus einem der Fälle eine ächte Wucherung von Bindegewebe mit Zellenvermehrung mit Nothwendigkeit geschlossen werden muss. In mehreren der früheren Beobachtungen (Kraus' Trachealund Zungentumor, Zahn, Grawitz' und Raabe's Nasengeschwülste) baute ausser der amyloiden Substanz ein derbfasriges, glänzendes, hyalines Bindegewebe den Tumor auf, in der Struktur von dem amyloiden nicht unterschieden, eine Stütze für die Annahme, dass das Hyalin eine Vorstufe des Amyloids abgeben kann; doch ist ein fibromatöser Charakter nirgends mit Sicherheit vorhanden. In Burow's Fall wurde die früher fibromatöse Beschaffenheit der amyloiden Geschwülste des Kehlkopfs daraus erschlossen, dass die 7 Jahre früher allerdings aus der nächsten Umgebung derselben exstirpirten Knoten von Neumann als „Fibroide" erkannt worden waren und in den amyloiden Geschwülsten zwischen den die Reaction gebenden Klumpen und Schollen blasse, streifige Bindegewebszüge lagen, die als Reste des ursprünglichen Gewebes der Geschwülste aufgefasst werden. Lesser beobachtete in seiner Lungengeschwulst den Uebergang von lockigem Bindegewebe zu homogenem, glasigem, hervorgebracht durch Verschmelzung der Fibrillen, und von diesem glasigen zum amyloiden. Ob in Balser's Fall das offenbar neugebildete Bindegewebe als Stätte der späteren Amyloidablagerung bezeichnet werden darf, scheint sehr zweifelhaft; es bestand eine chronische hypertrophirende Entzündung der Schleimhaut und Submucosa, welche eben so wohl, wie auch Balser es darstellt, die Folge der mit Amyloidbildung verbundenen Ecchondrosenentwickelung sein kann, wie der Vorläufer der amyloiden Degeneration; jedenfalls blieb die letztere auf die tiefen Schichten unter dem submucösen Gewebe um die Ecchon-

[1]) Kraus, Zeitschr. f. Heilk. Bd. 7. 1886. S. 251.

drosen und theilweise auf diese übergehend, beschränkt. In Ziegler's Beobachtung war von neugebildetem Bindegewebe überhaupt nichts nachzuweisen und das Fortschreiten der Degeneration in den Grenzzonen geschah in zweifellos intactem Parenchym. In meinen eigenen Fällen müssen die spärlichen Bindegewebssepten der Hauptsache nach gewiss nur als Reste der ursprünglichen Zungensubstanz aufgefasst werden; dass die grösseren Gefässe in ihnen verlaufen, entspricht dieser Deutung; ein Bindegewebe, welches für das amyloide morphologisch vorgebildet gewesen wäre, konnte ich an keiner Stelle entdecken, und wo das noch stehende in die Degeneration einbezogen wurde, geschah dies durch unmittelbares Auftreten amyloider Schollen, Bänder und Bälkchen zwischen den präexistenten Elementen, ohne dass eine weitere Aenderung der Textur darin bemerkbar gewesen wäre. In der Architectur der Hauptmasse des Tumors liegt gleichfalls kein Hinweis darauf, dass vor der Ablagerung des Amyloids irgend ein Gewebe neugebildet gewesen wäre; die Volumenszunahme der Theile erklärt sich hinreichend aus der Einlagerung der Schollen und Bänder in's alte Gewebe; und vor Allem zeigen die Bilder der Grenzzonen, dass die Degeneration nicht längs eines neuentstandenen abnormen Gewebes weiterschreitet, sondern ihre eigenthümlichen Produkte in das bis dahin unveränderte Parenchym vorschiebt, gleichsam in dasselbe einlagert, und nur an den Membranae propriae der Drüsen und dem Sarcolemm von einer Imbibition gesprochen werden kann. So kann, wo in der Gesammtzahl der Fälle überhaupt eine Gewebsveränderung als muthmaasslicher Vorläufer der Amyloidentartung zu finden war, dieselbe im Wesentlichen nur als eine hyaline Umwandlung der Intercellularsubstanz bezeichnet und höchstens in geringem Grade ächte Gewebswucherung angenommen, sicherlich niemals mit Bestimmtheit von einer secundären Amyloiddegeneration eines fibromatösen Tumors gesprochen werden.

Was nun in mehreren der Fälle als fremdartige Einlagerungen gefunden wurde, sind Inseln von Knorpel-, Knochen- und osteoidem Gewebe. Unter den früheren Beobachtern sahen Zahn, Lesser und Balser solche Einsprengungen, und der Umstand, dass in meinen beiden Fällen dieselben Verhältnisse mir entgegentraten,

wird diese Beobachtungen nicht im Lichte einer zufälligen Complication erscheinen lassen, sondern ihnen das Ansehen von etwas mehr Gesetzmässigem verleihen. Ueber die Ausdehnung des Knorpel-Knochengewebes in Lesser's Lungentumor ist aus dessen Beschreibung kein voller Eindruck zu gewinnen; jedenfalls war es reichlich genug vorhanden, um die Bezeichnung Enchondroma osteoides zu veranlassen; in Zahn's Beobachtung bildete spongiöse Knochensubstanz von 8 mm Durchmesser den centralen Kern des hinteren der beiden Knoten und ausserdem wurde an der Peripherie des Knochens sowohl, als im sklerotischen und amyloiden Bindegewebe, gegen letzteres nicht scharf abgegrenzt, Knorpelgewebe in mikroskopischen Dimensionen aufgefunden, das aber selbst eben so wenig wie der Knochen Zeichen von Proliferation aufwies. Bei der von Balser beschriebenen Tracheal- und Bronchostenose war nicht nur eine reichliche Entwickelung von Ecchondrosen mit Verkalkung und Verknöcherung vorhanden, sondern auch im verdickten perichondralen und submucösen Gewebe lagen, besonders nach der Bifurcation hin und im Anfangstheil der Bronchien gehäuft, Knorpelinseln und Knochenspangen ohne continuirlichen Zusammenhang mit den Trachealringen mitten unter der amyloiden Substanz und zum Theil selbst amyloid degenerirt, und unterhalb der Grenze des Amyloids waren die Bronchien noch stark verengt durch Neubildung von Knorpel und Knochen in dem Gewebe der Schleimhaut und Submucosa. In meinen beiden Beobachtungen traten Knorpel und Knochen nur in Form mikroskopisch wahrnehmbarer Inselchen auf: Im Falle Rohrfritsch waren sie in beiden Knoten nachzuweisen, der Knochen theils im osteoiden, theils im verkalkten Zustand in Gestalt kleiner Spangen oder Blöcke, welche in's Bindegewebe eingelassen waren; besondere Bedeutung möchte ich dem Umstande beimessen, dass zwar die kalkhaltigen Knocheninseln wie fremdartige Einlagerungen im Bindegewebe sich ausnahmen, mit scharfem Contour gegen dasselbe abgegrenzt, an manchen Stellen sogar mit regelrechten Lacunen versehen waren, dass ebenso die Knorpelinseln zum Theil ein Perichondrium besassen, andere Male aber sie ebenso wie das osteoide Gewebe eine scharfe Abgrenzung gegen das anschliessende Bindegewebe vermissen liessen, vielmehr zu dem

Schlusse drängten, dass sie auf metaplastischem Wege aus demselben hervorgegangen seien. Alle Knorpelheerde trugen den Charakter des hyalinen Knorpels, die Zwischensubstanz war hier und da verkalkt, die Zellen lagen öfters zu zweien in einer Höhle, an vielen derselben waren wohl ausgebildete Kapseln vorhanden. Eine kleine Insel bestand theils aus Knorpel, theils aus osteoidem Gewebe, welche beide ohne scharfe Grenze in einander übergingen. Es war dies die einzige, welche Amyloidreaction annahm, indem sich bei Jod-Schwefelsäurebehandlung eine diffuse violette Färbung an einem Theil der Intercellularsubstanz entwickelte, die sich allmählich verlor; sonst grenzte öfters das Amyloid unmittelbar an Knochen, Knorpel und osteoides Gewebe an, aber stets in Form von Schollen, welche sich scharf dagegen absetzten, zuweilen in Buchten der Knochenoberfläche lagen; andere Male zeigte das die Heerdchen umgebende Bindegewebe die geringeren Grade der Degeneration mit feinen Streifen zwischen den Fibrillen. Im zweiten Falle (Kolber) war ausschliesslich verkalkter Knochen zu finden, und zwar nur an einer umschriebenen Stelle im hinteren Theil des Knotens; hier lagen nahe bei einander im Bindegewebe Bälkchen, zum Theil verzweigte und unregelmässige Blöcke, sämmtlich mit scharfer Grenze versehen, vielfach mit Buchten an der Oberfläche ausgestattet, jedoch ohne Riesenzellen darin; auch an ihnen liess sich keine Amyloidreaction erzielen. Mit Rücksicht darauf, dass in diesen beiden Beobachtungen diese fremdartigen Einlagerungen nur als kleine Inselchen, das eine Mal verstreut, das andere Mal auf eine circumscripte Stelle des Tumors beschränkt auftraten, möchte ich es für denkbar halten, dass in dem einen oder anderen der übrigen Fälle, in denen von der Existenz derselben Gewebe nichts erwähnt wird, kleine Heerdchen vorhanden waren, aber nicht zu Tage gekommen sind. Doch ist schon die Zahl der in dieser Beziehung positiven Beobachtungen bezeichnend: Die knorpligen und knöchernen Einlagerungen sind der Ausdruck dafür, dass die betreffenden Amyloidtumoren ebenso wie die an gleicher Stelle sitzenden, aber knochenfreien Knoten in einem Gewebe entstanden sind, welches noch zum Knorpel in Beziehung steht, und ich möchte glauben, dass die Entwickelung der Amyloidtumoren längs des Respirationstractus begründet

liegt in der perichondralen, bezw. parachondralen, jedenfalls mit knorpel- und knochenbildenden Fähigkeiten begabten Natur des betreffenden Bindegewebes und dass die Amyloidbildung in diesen Fällen mit der Knorpel- und Knochenproduction in einem gewissen Zusammenhang steht.

Die Bedeutung dieses besonderen Bindegewebes tritt in ein noch helleres Licht, wenn man berücksichtigt, dass — abgesehen von einem noch besonders zu erwähnenden Falle von Hildebrand — die einzige Localität an der sonst noch amyloide Tumoren gefunden werden, das Auge ist. Die hier auftretenden amyloiden Neubildungen werden in der Regel der Conjunctiva zugeschrieben, im Allgemeinen wohl mit Recht. Aber zunächst muss bemerkt werden, dass in der überwiegenden Mehrzahl der Fälle der Ausgangspunkt der Erkrankung in der Lidbindehaut oder der Uebergangsfalte liegt: Rumschewitsch[1]) constatirte — in Uebereinstimmung mit Zwingmann's[2]) älterer Angabe — auf Grund der damals bekannten 43 Fälle in der Conjunctiva, welche den orbitalen Tarsalrand bedeckt, den fast regelmässigen Ursprung. Ferner aber ist in der Regel durchaus nicht die Bindehaut allein befallen, sondern das subconjunctivale Gewebe nimmt theil, bisweilen auch der Tarsalknorpel selbst. In einem der ersten mitgetheilten Fälle, den von Saemisch beobachteten und von Vogel[3]) beschriebenen, entsprach der Tumor dem allseitig vergrösserten Tarsalknorpel, und nach der mikroskopischen Untersuchung eines excidirten Stückes schliesst Vogel, dass der Prozess im Perichondrium als Perichondritis einsetzte unter Gewebsneubildung, welche in den Knorpel eindrang und ihn in Inseln zerlegte; in diesen und in geringerem Grade in dem perichondralen und dem Granulationsgewebe trat die Amyloidreaction ein. Es mag besonders hervorgehoben sein, dass der Tarsalknorpel bekanntlich seiner ächten Knorpelnatur entkleidet ist und die Existenz wahrer Knorpelzellen in ihm geleugnet wird. Immerhin gehört er derjenigen

[1]) Rumschewitsch, Knapp-Schweigger's Archiv für Augenheilk. Bd. 25. 1892. S. 263.

[2]) Zwingmann, Die Amyloidtumoren des Auges. Dissert. Dorpat 1879.

[3]) H. Vogel, Ueber Perichondritis des Tarsalknorpels. Diss. Bonn 1873.

Bindegewebsgruppe an, welche dem Knorpel sehr nahe steht, vor Allem dem Faserknorpel, der ja ebenfalls nur Glutin liefert, also collagener Natur ist, und doch, wie später zu erwähnen, zum Amyloid in besonderer Beziehung steht. Was aber die conjunctivalen Amyloidtumoren, denen des Respirationstractus besonders naherückt, ist der Umstand, dass auch hier bisweilen, wenigstens innerhalb der amyloid degenerirten Partien, Knochensubstanz gebildet wird. Bei der bedeutenden Zahl der Fälle von Amyloid der Bindehaut, welche bisher mitgetheilt sind, mag es wenig erscheinen, wenn ich nur 3 Beobachtungen auffinden kann, in denen von einer Knochenbildung berichtet wird, die von v. Hippel[1]), Zwingmann[2]), Vossius[3]). Bei v. Hippel's Patienten lagen in dreien der erkrankten Lider eckige, feste, bis stecknadelkopfgrosse Körper im Gewebe, welche zum Theil aus Kalk, zum grösseren Theil aus wahrem Knochen mit schön entwickelten Knochenkörperchen und Havers'schen Kanälen bestanden; niemals befanden sich dieselben in der Gegend des mitdegenerirten Knorpels, sondern nur im Gebiete der Conjunctiva, und zwar deren oberflächlichen Schichten. Bei Vossius hatte sich der amyloide Tumor an der Uebergangsfalte in der Conjunctiva und dem subconjunctivalen Gewebe entwickelt, ohne die tieferen Gewebsschichten zu betheiligen; inmitten des Knotens fand Vossius eine schmale Knochenplatte, wiederum durch die histologische Untersuchung als ächter Knochen mit osteoidem Gewebe und mit Osteoblasten sichergestellt. Wenn die positiven Befunde von knöchernen Einlagerungen nicht zahlreicher sind, so mag es zum Theil daran liegen, dass die verkalkten Partien nicht mikroskopisch untersucht wurden, wie Rumschewitsch im vierten seiner Fälle aus dem entarteten Tarsus 4 „Steine" von etwa 2 mm Länge ausschälte, ohne zu bestimmen, ob sie Concremente oder Knochen waren; ausserdem kommt in Betracht, dass in zahlreichen Fällen nur excidirte Stückchen der ganzen Wucherung histologisch geprüft wurden und so knöcherne Inselchen zurückgeblieben sein können. Immerhin zeigen schon die angeführten Beobachtungen, dass auch am Auge die locale

[1]) v. Hippel, Gräfe's Archiv f. Ophthalm. Bd. 25. 1879. Heft 2. S. 1.
[2]) Zwingmann, a. a. O.
[3]) Vossius, Ziegler's Beiträge. Bd. 4. 1889. S. 350.

Amyloidbildung mit Knochenproduction vergesellschaftet sein, dass das degenerirende Gewebe also zugleich eine knochenbildende Fähigkeit an den Tag legen kann. Zwar hat Rählmann[1]) die Fälle mit Ossification und der nicht seltenen Verkalkung in die Spätstadien des ganzen Prozesses mit regressiven Metamorphosen verwiesen; doch muss demgegenüber mit Rumschewitsch betont werden, dass die Veränderung auch in den frühen Perioden vorkommt. Ausser in den amyloiden Tumoren sind selbständige Osteome im subconjunctivalen Gewebe zweimal gefunden worden[2]).

Die Beobachtungen über das Auftreten von Corpora amylacea in Geschwülsten kann ich hier ausscheiden unter Hinweis darauf, dass es bisher nicht möglich ist, die Corpora amylacea mit dem Amyloid genetisch auf eine Stufe zu stellen. Ein jüngst von Hildebrand[3]) mitgetheilter Fall von Rund- und Riesenzellensarcom enthielt vorwiegend Gebilde vom Aussehen der Corpora amylacea, im Einzelnen rund, concentrisch geschichtet und radiär gestreift, vielfach confluirend, und daneben amyloide Substanz in den gewöhnlichen Formen, als Ringe um die Gefässe und als homogene Bänder und Streifen; Hildebrand stellt für diesen Fall die Corpora amylacea-ähnlichen Bildungen dem gemeinen Amyloid gleich und fasst sie als Degenerationsprodukte der Tumorzellen auf. Will man diese Beobachtung zu den Amyloidtumoren zählen, so steht er den knorpel- und knochenbildenden Knoten der Zunge und der Luftwege in dem bezeichneten Sinne insofern nahe, als er als endostales Sarcom im Sternum entwickelt war, also in einem zum Knochensystem gehörigen Gewebe.

Wenn in der bisherigen Darstellung die Nähe des Knorpels und die Localisation in knorpel-, bezw. knochenbildendem Bindegewebe als das Bedingende für die Entwickelung der Amyloidtumoren angesehen wurde, so fragt es sich, welche Umstände in dem so beschaffenen Gewebe das Auftreten sowohl des Amyloids, als des Knorpels und Knochens herbeiführen. Für einen Fall,

[1]) Rählmann, bei Kubli, Knapp's Arch. f. Augenheilk. Bd. X. S. 430.
[2]) Zehender, Klin. Monatsblätter. 1863. S. 23. — Sämisch, Handbuch der ges. Augenheilk. Bd. IV. Abth. 2. S. 151.
[3]) Hildebrand, Dieses Archiv. Bd. 140. 1895. S. 249.

wie der Balser's, ist die continuirliche Entwickelung des Knorpels und Knochens als ossificirende Ecchondrose als Ausdruck einer chronischen Reizung des Perichondrium leicht verständlich. Auch für Grawitz', Raabe's, Burow's und Lesser's Beobachtungen steht nichts im Wege, den Ausgang des Prozesses in's Perichondrium zu verlegen. In Ziegler's Fall führte der Zungentumor bis auf die Epiglottis und in ihm, wie in den auf dem Ringknorpel aufsitzenden amyloiden Massen lag die Veränderung in den tieferen Weichtheilen, jedenfalls unter der Schleimhaut. In dem Trachealtumor Kraus', ferner den Zungengeschwülsten von Zahn und mir standen die Knoten nicht in unmittelbarem Zusammenhang mit dem Knorpel und Perichondrium und die Knorpel-Knochenbildung ging in Zahn's und meinen Fällen nicht direct von den normalen Knorpelapparaten aus. Gewiss darf das Grundgewebe noch als parachondrales aufgefasst werden, auf welches sich vom Perichondrium aus die Fähigkeit zur Knorpelbildung ausdehnen kann, ebenso wie das parostale Gewebe des Skelets ja häufig Knochen und Knorpel producirt. Immerhin richtete ich die Untersuchung darauf, ob etwa congenitale Anomalien im Spiel seien, ob ausserhalb der beiden Zungentumoren etwa Knorpeleinlagerungen neben der Epiglottis sich fänden, die auf eine Absprengung knorpliger Substanz von der Epiglottis bezogen werden könnten. Im Falle Kolber war der Versuch ergebnisslos; im Falle Rohrfritsch dagegen fand sich in den makroskopischen Präparaten von der seitlichen Wand der Mundhöhle, 1 cm nach aussen von dem grösseren Tumor eine kleine, etwas höckrige Knorpelspange, welche mit dem hinteren Ende am oberflächlichsten, zwischen der Schleimhaut und dem unteren Pol des lymphatischen Tonsillengewebes lag und schräg nach vorn und aussen sich ein bindegewebiges Septum der Tonsille einschob. Sie bestand überwiegend aus Netzknorpel mit einigen kleinen, rein hyalinen Bezirken und besass eine an elastischen Fasern reiche, perichondrale Hülle; aber weder an dieser, noch am Knorpel selbst liess sich amyloide Reaction erzielen. So sehr ich Anfangs geneigt war, diese Knorpelinsel, besonders mit Rücksicht auf ihren Charakter, als Netzknorpel, in dem oben angeführten Sinne, zu deuten, bin ich in dieser Auffassung wieder schwankend geworden durch die jüngst er-

schienene Arbeit von Deichert[1]), welche über den von Orth zuerst erhobenen und darauf von Deichert noch mehrfach gemachten Befund von knöchernen und knorpligen Einlagerungen in der nächsten Umgebung der Tonsillen berichtet. Deichert fasst dieselben als embryonale Reste des 2. Schlundbogens auf, der den Proc. styloideus sammt dem Lig. stylohyoideum und dem kleinen Zungenbeinhorn und den Arcus palatoglossus mit dem anstossenden Tonsillengebiet liefert. Allerdings lagen die betreffenden Bildungen, in 2 Fällen symmetrisch, an der lateralen Seite der Tonsillen, und der Knorpel war nur hyaliner Beschaffenheit; indessen bin ich nicht im Stande, sie deshalb mit Bestimmtheit für etwas Andersartiges zu erklären, als die von mir gefundene Knorpelspange, und muss deshalb die Möglichkeit offen lassen, dass auch die letztere eine zufällige Complication ohne inneren Zusammenhang mit den Amyloidtumoren darstellt.

Wenn demnach zunächst nur die parachondrale Natur des tumorhaltigen Gewebes, seine Nachbarschaft zum normal gebildeten Respirationsknorpel als das für die Amyloidbildung Bestimmende angesehen werden kann, bleibt es noch fraglich, ob gewisse erworbene Anomalien die Anregung zu derselben geben: Ziegler fand den Zungentumor bei einem evident syphilitischen Individuum und sucht in vorausgegangenen entzündlichen Veränderungen die Veranlassung zur Amyloidbildung; auch Lesser traf neben der Lungengeschwulst offenbar syphilitische Zustände in Leber und Vagina; in den übrigen Fällen aber war über etwaige Syphilis theils nichts zu eruiren, theils eine solche sicher auszuschliessen; auch in meinen beiden Beobachtungen wurde jedes Zeichen einer vorhergegangenen Infection vermisst, auch sonst im Körper keine Amyloiddegeneration nachgewiesen. Danach scheint die Syphilis für die locale tumorartige Amyloiderkrankung eben so wenig eine nothwendige Vorbedingung zu sein, wie eine der sonstigen Ursachen allgemeiner amyloider Degeneration. Indessen möchte ich es durchaus für möglich halten, dass narbige Veränderungen im parachondralen Gewebe den Anstoss zur Amyloidbildung in demselben geben, vor Allem, wenn durch die syphilitische Allgemeininfection überhaupt die

[1]) Deichert, Dieses Archiv. Bd. 141. 1895. S. 435.

Disposition zu der Degeneration vorhanden ist. Ob richtige neoplastische Knorpelwucherungen mit Amyloidbildung einhergehen könnten, untersuchte ich an 2 Fällen von Lungenenchondrom, jedoch mit negativem Resultat. So lässt sich also über die eigentliche Ursache der Amyloidproduction an den betreffenden Localitäten aus den bisher vorliegenden Fällen kein allgemein gültiger Schluss ziehen.

Dass Knorpelsubstanz und Amyloid in naher Beziehung stehen, ist bekannt. Kraus und Klebs[1]) haben mit Rücksicht auf die am Respirationstractus sitzenden Amyloidtumoren schon darauf hingewiesen, dass mehrfache Beobachtungen über amyloide Degeneration von Knorpelsubstanz selbst vorliegen: Virchow[2]) sah die Jodreaction in Zwischengelenks-, Intervertebral- und den Symphysenknorpeln des Beckens an den Zellen, viel mehr noch in der Intercellularsubstanz, ferner in Enchondromen eintreten. Musste man zunächst dafür, wie v. Recklinghausen[3]) betont, an die Möglichkeit einer blossen Glykogenbildung denken — wie auch jetzt noch für Friedreich's Beobachtung von der Braunfärbung der Zellen im Trachealknorpel —, so hat doch Weichselbaum[4]) später die Amyloidnatur durch die Erzielung der Gentianaviolett-Essigsäurereaction sicher gestellt. Ferner beschreibt Klebs[5]) eine Ecchondrosis sphenooccipitalis, in der sowohl hyaline Kugeln in den Zellen, als die Zwischensubstanz auf Jodzusatz durch Braun- und Violettfärbung reagirten.

Soll man diese Prozesse im Knorpel, sowie die angenommene Amyloidbildung im parachondralen Gewebe auf einfache Transformation der Intercellularsubstanz beziehen? Wenn für das besondere Bindegewebe die Fähigkeit zur Bildung einer chemischen Substanz, des Amyloids, und eines Gewebes, des Knorpels und Knochens, in eine Linie gestellt wird, so ist die nothwendige Consequenz dieser Auffassung die, dass auch für die Production des Amyloids eine celluläre Leistung angenommen wird. Dass

[1]) Klebs, Allgem. Pathol. Bd. 2. 1889. S. 176.
[2]) Virchow, Dieses Archiv. Bd. 8. S. 364. 1855. — Würzb. Verhandl. Bd. 7. S. 277. — Onkologie. Bd. I. S. 441.
[3]) v. Recklinghausen, Allgem. Pathologie. S. 398. 1883.
[4]) Weichselbaum, Cit. nach Kraus, Zeitschr. f. Heilk. Bd. 6. S. 351.
[5]) Klebs, Dieses Archiv. Bd. 31. 1864. S. 396.

dieselbe mittelst eines Infiltrationsvorgangs zum Ziele führt in dem Sinne v. Recklinghausen's, dafür bieten die mikroskopischen Verhältnisse meiner Tumoren den besten Beweis: v. Recklinghausen[1]) entwickelt für die Entstehung des Amyloids im Allgemeinen die Vorstellung, dass „aus den Zellen des Organs homogenes Material austritt und von dem Gewebssaft, indirect von dem Blute bespült, wie die Schleimklumpen anschwillt und zusammenfliesst, um sich dabei in Knollen, Balken oder Netze zu formen". In meinen Präparaten trat, wie schon erwähnt, in den Vordergrund eine Ablagerung der Amyloidsubstanz zwischen den präexistenten Gewebselementen, nicht nur ausserhalb der Zellen, sondern auch zwischen den Fasern der Intercellularsubstanz: An den aus Schollen und durchflochtenen Bändern und Balken bestehenden grossen Amyloidbezirken im Haupttheil der Knoten war allerdings kein Anhalt über die Art der Ablagerung zu gewinnen; die Bilder konnten eben so wohl als degenerirte Bindegewebsbündel, wie als Ausgüsse der interfibrillären Spalten aufgefasst werden, unter deren Entwickelung die Gewebselemente selbst zum Schwund gebracht worden sind; auffallend war nur, dass mit Färbemethoden, durch welche die Bindegewebsfibrillen besonders klar hervortraten, vor Allem der van Gieson'schen, in den grossen Heerden noch isolirte Fasern und Bündel von solchen verfolgt werden konnten, die unverändert zwischen den amyloiden Massen verliefen, niemals aber der Uebergang einer solchen in ein amyloides Band zu Gesicht kam. Dagegen liess sich an den Grenzstellen sowohl gegen die Septen im Innern, als gegen das umgebende Gewebe, vor Allem dort, wo fasriges Bindegewebe an die amyloiden Partien anstiess, oft erkennen, dass die offenbar jüngsten der amyloiden Ausläufer sich zwischen die Fibrillen einschoben, oft als feinste Stäbchen, welche dann zu mehreren parallel, aber mit nicht amyloiden Fasern abwechselnd lagen; andere Male waren es nicht Stäbchen, sondern Körnchen oder Reihen von solchen, und auch für die breiteren amyloiden Schollen liess sich bisweilen die interfibrilläre Lagerung deutlich erkennen, nur waren dieselben gerade an den jüngsten Stellen des Uebergangs auf Bindegewebe seltener vor-

[1]) v. Recklinghausen, Allgem. Pathologie. S. 402. 1883.

handen. Wohl aber entwickelten sich vorwiegend Schollen in dem an die amyloiden Heerde anstossenden Fettgewebe, und hier konnte an günstigen Stellen der Nachweis geführt werden, dass dieselben nicht den verdickten Membranen der Fettzellen entsprachen, sondern von aussen an denselben angelagert waren. Auch die Zersplitterung der Muskelfasern in Fibrillen darf als Ablagerung des Amyloids in die Saftlücken aufgefasst werden. Amyloide Umwandlung vorhandener Gewebsbestandtheile war mit Sicherheit nur an den Membranae propriae der Schleimdrüsen und dem Sarcolemm der Muskelfasern zu constatiren, die beide unter starker Verdickung diffuse Amyloidfärbung annahmen, und ferner an dem schon erwähnten osteoiden Bälkchen im Falle Rohrfritsch, wo die violette Färbung durch Jod-Schwefelsäure zum Vorschein kam. Niemals konnte an den zelligen Elementen, vor Allem an den quergestreiften Muskelfasern eine directe Umwandlung in amyloide Substanz verfolgt werden, die letzteren wurden leicht erkennbar durch die amyloiden Massen nur zum Schwund gebracht. So stimmen diese Erfahrungen mit denen überein, welche Wichmann[1]) bei Untersuchung der verschiedensten Organe in einem Falle hochgradiger und allgemeiner Amyloiddegeneration sammelte, dass nehmlich das Amyloid im Wesentlichen in den Saftlücken zu finden ist. Die Wände der Arterien zeigten in meinen Fällen eine sehr verbreitete Degeneration, sowohl innerhalb des Tumors, als auch über seine Grenzen hinaus im gesunden Gewebe.

Besonderes Interesse verdient aber eine Beobachtung, die in meinen beiden Präparaten gemacht werden konnte, die reichliche Ablagerung amyloider Substanz im Innern von Lymphgefässen, und oft auch in der Wand und nächsten Umgebung derselben. Dass die betreffenden Lumina wirklich Lymphgefässen entsprachen, scheint mir gemäss der oben gegebenen Beschreibung zweifellos, sowohl nach der Form und Lage, als nach der häufig nachweisbaren Auskleidung mit Endothelien. An Blutgefässe konnte nicht gedacht werden, da weder Blut im Innern noch musculöse Bestandtheile in der Wand nachweisbar waren. Im Innern dieser Kanäle bildete die amy-

[1]) Wichmann, Ziegler's Beiträge. Bd. 13. 1893. S. 487.

loide Substanz grosse Blöcke ohne Schichtungslinien, die sich meist durch eine besondere Intensität der amyloiden Reaction auszeichneten. Zum Theil waren sie offenbar durch Confluenz aus kleineren Blöcken und Schollen hervorgegangen; ferner aber besassen sie nicht selten zahlreiche Risse und Klüfte, doch meist so, dass die einzelnen Theilstücken abgeglättete Umrisse aufwiesen und in den Spalten schlossen sie oft zellige Elemente ein, die theils isolirt lagen, meist mit der Endothelschicht auf der Wand in continuirlichem Zusammenhang standen. Mehrfach kam zu der Ausfüllung des Lumens eine amyloide schollig-balkige Umwandlung des die Wand bildenden Bindegewebes, welche durch die natürliche Grenze, die erhaltene Endothelschicht, und die Verschiedenheiten in der Struktur der amyloiden Massen scharf von jener zu scheiden war; doch scheint mir, dass manche andere gröbere Amyloidheerde in den Präparaten als weiteres Stadium derselben Veränderung aufzufassen sind, in dem degenerirte Wand und Inhalt untrennbar in einander übergegangen sind. Hauptsächlich traten diese Lymphkanäle in den bindegewebigen Septen hervor, oft mehrere rundliche oder längliche Lumina hinter einander meist in der Nähe von Blutgefässen. Besonders in die Augen fallend waren die Riesenzellen, welche vielfach die Stelle der Endothelien einnahmen, also dem amyloiden Block im Lumen dicht anlagen und sich oft in Einbuchtungen seiner Oberfläche einfügten, ferner häufig zu mehreren an verschiedenen Punkten seiner Peripherie gelegen, ihn ringsherum einhüllten. Sehr vielgestaltig erschienen sie an denjenigen Blöcken, welche Spalten besassen; denn sofern die letzteren von der Peripherie in's Innere drangen, wurden sie häufig von rein protoplasmatischen oder kernhaltigen Ausläufern der Riesenzellen eingenommen, und wo es sich um stark zerklüftete Blöcke handelte, fand man sie bisweilen vollständig von Sprossen der Riesenzellen durchwachsen. Dass eine Riesenzelle allein in ihrem Protoplasma amyloide Schollen eingeschlossen hätte, konnte ich nie beobachten; nur trat an vereinzelten Exemplaren diffuse amyloide Färbung des Zellleibes ein. Nach ihrer ganzen Anordnung, und ihrem Heraustreten aus der Endothelschicht gegen das Gefässlumen, muss ich diese Riesenzellen von den Endothelien ableiten und ihre Entstehung auf den Reiz zurückführen,

den der amyloide Inhalt des Gefässes als Fremdkörper auf sie ausübt, sei es in mechanischer oder chemischer Beziehung. Doch lagen ab und zu auch Riesenzellen an der Oberfläche der gewöhnlichen bandartigen Amyloidbildungen, welche sich nicht als Ausfüllung eines Lymphgefässes ansehen liessen, und waren dann offenbar aus gewöhnlichen Bindegewebszellen hervorgegangen. Auch für die an der Peripherie der grossen amyloiden Felder beobachteten Riesenzellen (kleiner Tumor im Falle I) liess sich das Hervorgehen aus Endothelien in der Regel nicht nachweisen. Die grösste Ausdehnung besass die Ausfüllung der Lymphbahnen mit amyloider Substanz an gewissen Partien des Tumors im Falle Kolber, welche dann durch die auch im kleineren Knoten des Falles Rohrfritsch beobachtete netzförmige Anordnung der Stränge zugleich einen weiteren Beweis für die Zugehörigkeit der betreffenden Kanäle zum Lymphgefässsystem lieferten; an vielen Stellen dieser Netze war, wie oben geschildert, neben dem Ausguss des Lumens eine Degeneration der Wandung vorhanden, und dementsprechend die Maschen intacten Gewebes sehr eng.

Der Befund von Amyloid in den Lymphgefässen scheint mir von Wichtigkeit, um zu demonstriren, dass mit der Leistung der fixen Gewebszellen, welche aus den vorher entwickelten Gründen unabweisbar hervorgeht, eine Einfuhr gelösten Materials mittelst der Blutbahn in die Saftspalten und weiterhin in das Lymphgefässsystem verbunden ist, und dass unter dem Einfluss der von den Zellen gelieferten Produkte die Ablagerung desselben als amyloide Substanz in dem gesammten Lymphapparat des Gewebes erfolgen kann. Dass eine Quellung dabei stattfindet, scheint mir schon aus der bedeutenden Dilatation der Lymphbahnen hervorzugehen; diese möchte ich auch, abgesehen von der Reichlichkeit des Amyloids in den Lymphgefässen, als einen Beweis dafür ansehen, dass es sich nicht etwa nur um eine Verschiebung, eine Abfuhr der im Gewebe selbst gebildeten amyloiden Massen handelt.

Mit dieser Annahme von dem Zusammenwirken einer Infiltration und einer Zellensecretion würde es sich auch vereinigen lassen, wenn neben der hauptsächlichen Ablagerung der amy-

loiden Substanz in den Gewebsspalten und Lymphbahnen einmal eine amyloide Umwandlung präexistenter Gewebstheile, z. B. der Bindegewebsfibrillen nachgewiesen würde, wie ja auch die Degeneration des Sarcolemms und der Tunicae propriae der Drüsen auf eine Imbibition hinweisen, und wie ich in geringer Ausdehnung an dem osteoiden Bälkchen diffuse Amyloidfärbung der Zwischensubstanz eintreten sah. Ob die vereinzelten Riesenzellen, an welchen das Protoplasma gleichmässige Amyloidreaction gab, in ihrer Lebensenergie herabgesetzt waren, konnte ich nicht entscheiden; ihre Kerne hatten die gewöhnliche Gestalt und Färbbarkeit bewahrt.

Das Auftreten amyloider Ausgüsse in den Lymphgefässen ist bisher nirgends beschrieben. Wohl aber finde ich eine volle Identität zwischen meinen Bildern und denjenigen, welche Leber[1]) von den grossen Amyloidkörpern in einem Falle von Conjunctivaltumor giebt. Leber hält dieselben, die mehr oder weniger vollständig von Riesenzellen umschlossen werden, auf Grund von Uebergangsbildern für gleichwerthig mit den kleineren Amyloidschollen, welche er schon früher[2]) als häufigeres Vorkommniss beschrieben hatte und welche von endothelartigen Zellhüllen umschlossen werden. Alle diese, die grossen und kleinen Amyloidkörper umhüllenden Zellen sieht er als die Bildner der letzteren an. Leber's Abbildungen Taf. IX 2 u. 3 und Taf. X 1 gleichen bis in's Kleinste denjenigen Gebilden, die ich in vielen Exemplaren beobachten konnte und für Lymphgefässe erklären musste, und auf Grund dessen möchte ich auch die Amyloidkörper Leber's mit der Riesenzellenumhüllung in diesem Sinne deuten.

Erklärung der Abbildungen.

Tafel VIII.

Fig. 1. Aus dem grösseren Tumor des Falles Rohrfritsch. 2 Muskelfasern von amyloider Substanz umschlossen, am einen Ende durch die Schollen in Fibrillen aufgesplittert; Querstreifung bis in die feinen Ausläufer erhalten.

[1]) Leber, v. Gräfe's Arch. f. Ophthalm. Bd. 25. 1879. S. 257.
[2]) Derselbe, Ebendaselbst. Bd. 19. 1873. S. 172.

Fig. 2. Aus dem kleineren Tumor desselben Falles. Ein Lymphgefäss des Bindegewebes von amyloider Substanz ausgefüllt; an beiden Längsseiten bandartige Riesenzellen; an dem einen Pol eine Riesenzelle, deren Fortsätze in Spalten des Blockes hineinwachsen.

Fig. 3. Aus dem Tumor des Falles Kolber. Verzweigtes Knochenbälkchen, zum Theil von Bindegewebe, zum Theil von amyloider Substanz begrenzt. Nach rechts von ihm im Bindegewebe Fettzellen und eine Gruppe von Schleimdrüsenbläschen, deren einige verdickte und amyloide Membranae propriae besitzen.

Fig. 4. Ebendaher. Amyloide Blöcke im Lumen von Lymphgefässen. Auf der bindegewebigen Wand theils glatte Endothelien, theils vielkernige Riesenzellen. Nach links vom grössten der Kanäle ein amyloider Balken im Bindegewebe mit angelagerter Riesenzelle.

XV.

Ueber die Einwirkung barometrisch verschiedener Luftarten auf den intrapleuralen und den Blut-Druck bei Kaninchen.

(Aus dem Pneumatischen Institut des Krankenhauses der jüdischen Gemeinde in Berlin.)

Von Dr. E. Aron,
Assistenzarzt.

Innerhalb des Pleuraraumes herrscht bekanntermaassen vom ersten Athemzuge an ein negativer Druck in Folge des Zuges, welchen die über ihr natürliches Volum ausgedehnten Lungen ausüben.

Dieser intrapleurale Druck, mit dem wir uns im Folgenden unter gewissen Bedingungen zu beschäftigen haben werden, ist negativ, wird stärker negativ bei der Inspiration, weniger negativ mit der Exspiration. Je tiefer eingeathmet wird, ein um so grösserer negativer Druck wird in der Pleurahöhle herrschen müssen; je stärker exspirirt wird, um so mehr nähert sich der intrapleurale Druck der Nulllinie, ja kann schliesslich bei forcirter Ausathmung diese sogar kreuzen, d. h. positiv werden. Wir werden daher jeder Zeit aus der Grösse des intrapleuralen

Druckes in der Lage, uns über die Lungenstellung ein Bild zu machen, und berechtigt sein, uns dann auch über den Stand des Zwerchfells in der betreffenden Athmungsphase zu orientiren. Jedenfalls dürfte das unbestreitbar sein: je grösser der negative, intrapleurale Druck, um so tiefer die Inspirationsstellung der Lunge und des Thorax im Allgemeinen, um so tiefer steht das Zwerchfell in diesem Momente der Respiration, und umgekehrt: je kleiner der intrapleurale, negative Druck, um so mehr entspricht dies der Exspirationsstellung des Thorax, um so höher steht das Diaphragma. Diese Verhältnisse sind so klar und durchsichtig, dass es fast so scheinen könnte, als wenn es überflüssig wäre, darüber ein Wort zu verlieren. Ich habe dieselben trotzdem ausführen zu müssen geglaubt, da wir sie bei unseren Untersuchungen als Basis benutzen, auf der wir bauen.

In Folgendem habe ich eine Reihe von Versuchen angestellt, um den Einfluss von einerseits comprimirter und andererseits verdünnter Luft auf den intrapleuralen Druck bei einer Anzahl von Kaninchen zu studiren. Bei diesen Experimenten verfuhr ich folgendermaassen:

Die Thiere wurden in bekannter Weise auf einem Kaninchenbrett festgebunden (von einer Narkotisirung derselben wurde vollkommen Abstand genommen), und dann wurde eine Canüle mit konischer Spitze, welche dicht hinter dieser einige kleine seitliche Fenster besitzt, in einen Intercostalraum eingestossen. Die Canüle wird mittelst eines Gummischlauches mit einem Glycerinmanometer luftdicht verbunden. Der freie Schenkel des Manometers ist mit einem Schwimmer und Zeichenfeder armirt, und diese Feder verzeichnet auf einer Kymographiontrommel die Druckschwankungen des den Pleuradruck angebenden Manometers.

Es ist ein leichtes, mittelst einer nicht all' zu scharf zugespitzten Canüle in den Pleuraraum des Versuchsthieres zu gelangen, ohne die Lunge desselben zu verletzten. Das Manometer zeigt in promptester Weise an, wann wir in den Pleuraraum eingedrungen sind, indem es einen negativen Druck und von diesem Momente an die Schwankungen angiebt, welche der intrapleurale Druck bei der Athmung erleidet.

Es war dann nothwendig, die Canüle in der richtigen

Stellung unverrückt im Thorax zu fixiren, ohne jedoch die Respiration des Thieres zu erschweren. Zu dem Zwecke hatte ich die betreffende Canüle, senkrecht zu ihr, durch ein Stückchen Gummischlauch gesteckt, welcher in seiner Wand mit zwei kleinen, sich gegenüber befindlichen Löchern versehen war. Wurde die Canüle durch diese Löcher hindurchgeschoben, so wurde sie in Folge der Elasticität des Schlauches mit Leichtigkeit in jeder Lage von selbst festgehalten. Dann zogen wir, nachdem die so armirte Canüle in den Pleuraraum eingestossen war, durch die Brusthaut des Thieres dicht an der Einstichstelle der Canüle einen Faden zu beiden Seiten des kleinen Stückchens Gummischlauch und banden nun über diesen selbst zu. Es war auf diese Weise ein leichtes einerseits die Canüle überhaupt und andererseits so zu befestigen, dass sie unverrückbar der Athmung folgen konnte, ohne diese selbst irgendwie zu behindern.

Gleichzeitig mit diesen Versuchen stellten wir noch Blutdruckbestimmungen an, indem eine Glascanüle dem Kaninchen in eine Carotis eingebunden wurde. Diese Canüle stand mit einem Quecksilbermanometer, welches mit Schwimmer und Schreibfeder ausgestattet war, in Verbindung. Wir bestimmten also gleichzeitig mit dem intrapleuralen Druck bei unseren Experimenten noch den Blutdruck und konnten also bei unseren Versuchen im pneumatischen Cabinet gleichzeitig Aenderungen einerseits des Blutdruckes und andererseits des intrapleuralen Druckes unter dem Einflusse des veränderten umgebenden Luftdruckes zum Gegenstand des Studiums machen. Da der Blutdruck in so hohem Maasse von dem intrapleuralen Drucke tangirt wird, wie dies ja zur Genüge bekannt ist, musste es von einigem Interesse sein, gleichzeitig beides zu beobachten. Die erhaltenen Curven und die beigegebenen Tabellen geben in übersichtlicher und ausreichender Weise Aufschluss über Druckänderungen in beiden Systemen, dem Respirations- und dem Circulationssystem, unter verändertem äusseren Luftdruck.

Waldenburg[1]) sagt: „Eine andere rein mechanische Wirkung der pneumatischen Cabinette auf die Respiration als das Herabsteigen des Zwerchfells — mag man sie erklären, wie

[1]) Die pneumatische Behandlung der Respirations- und Circulationskrankheiten. Berlin 1880. S. 569.

man wolle — ist bisher überhaupt nicht nachgewiesen". In Folgendem dürfte es nun wohl gelingen, in anderer Weise, an der Hand des intrapleuralen Druckes, den Beweis zu erbringen, dass und in welchem Sinne comprimirte und verdünnte Luft auf die Mechanik der Athmung einwirkt.

Man hat diesen Befund des Herabsteigens des Zwerchfells in comprimirter Luft zu erklären versucht; in verdünnter Luft wird es sich im Gegentheil um ein Heraufsteigen des Zwerchfells handeln müssen. v. Vivenot und Panum sehen in der Compression der Darmgase bei Aufenthalt in verdichteter Luft die Haupt-, Paul Bert sogar die einzige Ursache für das Tiefertreten des Zwerchfells. Ich bin weit davon entfernt, bestreiten zu wollen, dass dieser Umstand in der That eine wichtige Rolle spielen muss, glaube jedoch nicht verschweigen zu dürfen, dass er allein nach meinem Dafürhalten nicht völlig zur Erklärung des mechanischen Effektes comprimirter Luft auf den Thierkörper ausreicht.

Bekanntlich besitzen Kaninchen und andere herbivore Thiere keine oder nur sehr wenig Darmgase, und diese wenigen Darmgase dürften denn doch wohl kaum ausreichen, um den hohen Grad der Beeinflussung der Lungen- und Zwerchfellstellung, wie wir ihn zu verzeichnen haben werden, in befriedigender Weise plausibel zu machen. Waldenburg's[1]) Versuch, diese mechanische Beeinflussung comprimirter Luft auf die Lunge zu erklären, mag daher hier Erwähnung finden: „Beim Aufenthalt in comprimirter Luft findet zwar der gleiche Druck auf die innere Oberfläche der Lunge, wie auf den Thorax statt; es kann deshalb zwar der Thorax nicht ausgedehnt werden, aber dennoch kann die Lunge als ein elastisches Gewebe dem Drucke mehr nachgeben, als die weniger elastische Thoraxwand. Am wenigsten nun dem äusseren Drucke ausgesetzt ist das Zwerchfell, weil es, durch die Bauchhöhle geschützt, nicht direct von dem auf der äusseren Körperoberfläche lastenden Gegendruck betroffen wird, oder mit anderen Worten durch die Widerstände der dazwischen liegenden Körperpartien von einem Theile des Druckes entlastet wird". Ob dieser Erklärungsversuch Waldenburg's in der That zutrifft, will ich nicht entscheiden; jedenfalls er-

[1]) a. a. O. S. 568.

scheint er nicht ganz irrationell und mangels eines besseren wohl annehmbar.

Exacte Untersuchungen, welche die Wirkungen comprimirter und auch verdünnter Luft auf den Mechanismus der Respirationsorgane betreffen, sind noch immer nicht eben zahlreich und oft nicht so eindeutig, dass fernere Untersuchungen auf diesem Gebiete überflüssig erscheinen könnten.

Am bekanntesten von dieser Art Experimente sind zunächst jene von J. Lange am Pneumatometer, durch welche constatirt wurde, dass der negative Inspirations- und positive Exspirationsdruck in comprimirter Luft wächst. v. Vivenot und Stembo[1]) haben dann eine Steigerung der vitalen Capacität im pneumatischen Cabinet in verdichteter Luft nachgewiesen, Schyrmunski[2]) eine Abnahme derselben in verdünnter Luft. Bliden hat ferner in seiner beachtenswerthen Berliner Dissertation vom Jahre 1881 „Beiträge zur physiologischen Wirkung des Aufenthalts in comprimirter Luft" an der Hand von Messungen des intrapleuralen Druckes bei Kaninchen nach der von Donders angegebenen Methode feststellen können, dass die Athmungsgrösse in comprimirter Luft wächst. Leider hat er diese Untersuchungen nicht auch auf die Beeinflussung derselben durch verdünnte Luft ausgedehnt. Im Einklang mit diesen Untersuchungen stehen die Angaben, dass mittelst Percussion in verdichteter Luft ein tieferer Stand des Zwerchfells und eine verkleinerte Herzdämpfung nachgewiesen werden kann. Des ferneren wurde v. Vivenot beobachtet und nach diesem von vielen Forschern bestätigt, dass unter dem Einflusse comprimirter Luft die Athmung langsamer und tiefer werde, während dieselbe in verdünnter Luft Anfangs oberflächlicher und schneller, späterhin tiefer und forcirter werde. Ich selbst habe in zwei Arbeiten versucht, die Frage hinsichtlich des Effektes verdichteter und verdünnter Luft auf die Mechanik der Respiration zu ergänzen, einmal[3]) an der Hand von Versuchen über den intratrachealen

[1]) Beiträge zur physiol. Wirkung der comprimirten Luft. Inaug.-Diss. Berlin 1877.

[2]) Ueber den Einfluss der verdünnten Luft auf den menschlichen Organismus. Inaug.-Diss. Berlin 1877.

[3]) Dieses Archiv. Bd. 130. Heft 2. S. 297.

Druck beim Menschen und dann[1]) bei Gelegenheit von plethysmographischen Untersuchungen der Athembewegungen des Menschen.

Versuche über den intrapleuralen Druck bei Kaninchen, mit denen ich beschäftigt war, liessen es mir wünschenswerth erscheinen, Experimente anzustellen über die Einwirkung verdichteter und verdünnter Luft auf den Druck innerhalb der Pleurahöhle.

Wenn ich von einigen misslungenen Versuchen abstrahire, habe ich über sechs Versuchsreihen zu referiren, welche zur Entscheidung der aufgeworfenen Frage beitragen sollen.

A. Einfluss comprimirter Luft.

Die drei hierher gehörigen Versuche wurden am 15. December 1894, am 5. Januar und 19. Januar 1895 ausgeführt. Das Ergebniss derselben ist in den folgenden drei Tabellen niedergelegt, welche einiger Erläuterung bedürfen. Die in den Tabellen mitgetheilten Zahlen sind Mittelzahlen, berechnet aus 14 Einzelmessungen. Aus den Curven des Glycerinmanometers habe ich die intrapleuralen Druckwerthe in Quecksilberdruck umgerechnet und in den Tabellen nur diese aufgenommen. Der vierten Columne unserer Tabellen, welche über die Respirationsfrequenz Aufschluss geben, als Zeiteinheit zu Grunde gelegt habe ich die Zeit, welche erforderlich war, damit unser Papierstreifen 10 cm von der Kymographiontrommel entrollt wurde. Die jedesmalige Curvenzeichnung nahm ich vor bei: 1) Atmosphärendruck, 2) 1¼ Atmosphärendruck, 3) 1½ Atmosphären, 4) nochmals 1½ Atmosphären, kurz bevor wir mit der Luftverdichtung nachliessen, 5) 1¼ Atmosphären und 6) Atmosphärendruck. Die Zeiten, in denen gezeichnet wurde, und die Temperaturen, welche während der Curvenaufnahmen in der pneumatischen Kammer herrschten, sind aus den Tabellen ersichtlich.

Ich darf mich wohl begnügen, den ersten Versuch bei comprimirter Luft etwas eingehender zu besprechen; das Resultat der beiden anderen dürfte dann wohl aus den mitgetheilten Tabellen von selbst verständlich sein.

[1]) Dieses Archiv. Bd. 132. Heft 3. S. 417.

Während wir bei unserem Versuchsthier im Beginn der Beobachtung auf der Höhe der Inspiration einen intrapleuralen Druck von —3,21 mm Hg (sämmtliche Zahlen sind Mittelzahlen aus je 14 Einzelmessungen) bei Atmosphärendruck fanden, stieg derselbe bei 1½ Atmosphären auf —3,88, bei 1½ Atmosphären auf —4,94 mm Hg. Wir liessen das Thier eine halbe Stunde unter diesem Drucke und erhielten am Ende dieser Zeit —5 mm Hg. Als wir dann mit der Luftcompression in der Glocke nachliessen, sank der inspiratorische intrapleurale Druck in promptester Weise conform mit der Druckverminderung. Bei 1½ Atmosphären erreichte derselbe —4,41 mm Hg und bei Atmosphärendruck —3,22 mm Hg, fast genau den Anfangsdruck.

Betrachten wir jetzt den exspiratorischen, intrapleuralen Druck (siehe Columne 2 der Tabelle). Bei Beginn unseres Versuches betrug derselbe als Mittel aus 14 Einzelmessungen —1,43 mm Hg. Er wuchs bei 1½ Atmosphären auf —2,08, bei 1½ Atmosphären auf —3,73 mm Hg. Nach Ablauf einer halben Stunde bei dem gleichen Druck bekamen wir —3,89 mm Hg. Hierauf sank der exspiratorische, intrapleurale Druck beim Nachlassen der Luftverdichtung und zwar bei 1½ Atmosphären auf —2,18 mm Hg, um beim Uebergang in Atmosphärendruck —1,57 mm Hg zu betragen, also noch um ein Weniges mehr, als der exspiratorische Druck, von dem wir ausgingen.

Gehen wir nun die dritte Columne unserer Tabelle durch, welche den Einfluss comprimirter Luft auf die Tiefe der Athmung angiebt, so werden wir hier bei unseren drei Versuchsreihen keine Constanz finden. Nach den schon citirten Untersuchungen v. Vivenot's hätten wir ein Tieferwerden der Athmung und eine Verlangsamung derselbe erwarten müssen; beides trifft in unseren Experimenten, wenigstens nicht mit jener Sicherheit zu, wie es von v. Vivenot behauptet wird. —

Columne vier der Tabellen giebt Aufschluss über Veränderungen der Respirationsfrequenz bei unseren Versuchen. Während wir in unserem ersten Experimente mit verdichteter Luft in der That eine Verlangsamung der Respiration (s. Tabelle) haben constatiren können, konnten wir dies bei Versuch 2 und 3 nicht in gleicher Weise bestätigen.

Die letzte Columne unserer Tabellen zeigt den Blutdruck

Rolle spielt. Werden die Darmgase in verdichteter Luft comprimirt, und nehmen sie daher dann ein kleineres Volum ein, so wird dieser Volumsverkleinerung entsprechend das Zwerchfell tiefer treten können. Tritt diese Wirkung hinzu, so werden wir voraussetzen dürfen, dass die Beeinflussung des intrapleuralen Druckes bei Thieren mit Darmgasen noch augenfälliger sein muss, als dies schon bei solchen ohne Darmgase der Fall war.

B. Einfluss verdünnter Luft.

Die Versuche über die Beeinflussung des intrapleuralen Druckes durch verdünnte Luft am 22. December 1894, 12. Januar und 2. Februar 1895 wurden in ganz der analogen Weise ausgeführt, wie die eben besprochenen mit comprimirter Luft. Wir gingen hierbei mit der Luftverdünnung bis auf ½ Atmosphäre herunter, eine Luftverdünnung, in welcher ich selbst mich noch eben ohne all' zu grosse Unannehmlichkeiten aufhalten kann. Die Kaninchen selbst athmen unter diesem Luftdruck, wenn er wenigstens, wie in unseren Versuchen, ziemlich brüsk in mässig kurzer Zeit hergestellt wird, in einer Weise angestrengt und beschleunigt unter Hinzuziehung sämmtlicher auxiliarer Respirationsmuskeln, dass man eine bedeutende Dyspnoe der Versuchsthiere bei ½ Atmosphärendruck wohl kaum wird bestreiten können. Wenn man diesen dyspnoischen Zustand des Thieres auch nur einmal trotz Körperruhe unter diesen äusseren Verhältnissen mit eigenen Augen gesehen hat, so wird man wohl kaum jenen Stimmen beipflichten können, welche noch immer behaupten, dass der respiratorische Quotient bei einer derartigen Luftverdünnung unverändert bleibt. Wenn ein Kaninchen schon bei völliger Körperruhe unter ½ Atmosphäre derart dyspnoisch ist, um wie viel mehr wird diese Dyspnoe sich steigern müssen, wenn es eine gewisse Arbeit noch zu leisten hätte. Beim Menschen finden wir ähnliche, augenfällige Veränderungen der Athmung in ½ Atmosphäre, bei manchen Individuen schon, bevor wir bis auf ½ Atmosphäre heruntergegangen sind, bei anderen vielleicht etwas später, so dass es schwer, um nicht zu sagen unverständlich erscheint, wie dabei der respiratorische Quotient unbeeinflusst bleiben könnte. Wenn die Respiration dyspnoisch und die sichtbaren Schleimhäute livide und

cyanotisch werden, so kann der respiratorische Quotient doch unmöglich normal bleiben, wie dies von anderer Seite[1]) behauptet worden ist. Dann war eben der Organismus nicht mehr in der Lage durch Zuhülfenahme der Reservekräfte einen Ausgleich herbeizuführen. Ich kenne sogar Menschen, welche sich nur schwer wieder dazu entschliessen würden, sich in der pneumatischen Kammer die Luft auf ½ Atmosphäre verdünnen zu lassen, welche noch Tage lang nachher recht unangenehme Nachwehen zu verspüren hatten. Und dieses alles trifft schon bei absoluter Körperruhe zu, um wie viel mehr erst bei Körperarbeit; da dürfte die zur Verfügung stehende Reservekraft noch viel eher versagen.

Bei Besprechung der Beeinflussung des intrapleuralen Druckes durch verdünnte Luft möchte ich unseren zweiten Versuch vom 12. Januar 1895 durchgehen; das Ergebniss der beiden übrigen dürfte aus den beigegebenen Tabellen dann von selbst verständlich sein.

Der intrapleurale Druck betrug bei unserem Kaninchen auf der Höhe der Inspiration unter Atmosphärendruck —4,22 mm Hg, exspiratorisch —3,35. Bei ¾ Atmosphären fanden wir als Mittel —4,10 für die Inspiration, für die Exspiration —2,62 mm Hg, bei ½ Atmosphäre —3,45 und —1,92 mm Hg. Bei der Luftverdünnung hatte sich also die Athmung des Thieres derart verändert, dass der negative intrapleurale Druck derselben sowohl auf der Höhe der Inspiration, als auch auf der Höhe der Exspiration kleiner wurde, und zwar bei ¾ Atmosphären kleiner als bei Atmosphärendruck und bei ½ Atmosphäre noch kleiner als bei ¾ Atmosphäre. Die Lunge hatte also mehr eine exspiratorische Lungenstellung eingenommen. Das Zwerchfell war dementsprechend mehr in die Höhe getreten. Nachdem wir einige Zeit bei ½ Atmosphären ausgehalten hatten, bekamen wir für die Inspiration —3,55, für die Exspiration —2,12 mm Hg. Mit dem Nachlassen der Luftverdünnung war der intrapleurale Druck unseres Kaninchens bei ¾ Atmosphären —4,37 und —3,23 mm Hg, um beim Uebergang in Atmosphärendruck —5,45 und

[1]) A. Loewy, Ueber die Respiration und Circulation unter verdünnter und verdichteter, sauerstoffarmer und sauerstoffreicher Luft. Bonn 1894. Arch. f. d. ges. Phys. Bd. 58.

— 3,91 mm Hg zu erreichen. Mit dem Nachlassen der Luftverdünnung wurde der intrapleurale Druck wieder grösser, entfaltete sich die Lunge wieder mehr und trat das Diaphragma wieder tiefer.

Hinsichtlich der Tiefe der Respirationen unter dem Einflusse der verdünnten Luft konnten wir, wie die dritte Columne unserer Tabellen ausweist, keine genügende Constanz eruiren; es scheint im Allgemeinen so zu sein, dass die Kaninchen bei ¾ Atmosphären tiefer athmen als unter Atmosphärendruck. Bei ½ Atmosphäre wurde die Athmung zuweilen oberflächlicher, zuweilen wohl auch tiefer.

Was die Frequenz der Athmung betrifft, so konnten wir bestätigen, dass die Zahl der Athemzüge mit dem Grade der Luftverdünnung zunimmt und andererseits mit Nachlassen der Luftverdünnung wieder abnimmt, siehe Columne 4 der folgenden Tabellen.

Schliesslich möchte ich noch mit einigen wenigen Worten auf die Beeinflussung des Blutdruckes unter Luftverdünnung (s. Columne 5 der Tabellen) zurückkommen. Im Allgemeinen können wir nach unseren Versuchen behaupten, dass der Blutdruck (gemessen in der Carotis) mit zunehmender Luftverdünnung steigt und beim Nachlassen derselben fällt. Leider sind die von uns erhaltenen Resultate nicht mit jenen von Lazarus und Schirmunski[1]) in Einklang zu bringen, welche in ihren Experimenten gefunden haben, dass der Blutdruck bei einer Verdünnung um etwa ½ Atmosphäre eine Verminderung erfährt, mit dem Wiederansteigen des Luftdruckes wieder zunimmt, ohne jedoch zu der Höhe, welche er bei Beginn des Versuches inne hatte, zurückzukehren. Fränkel und Geppert[2]) haben andererseits nach ihren Experimenten behauptet, dass „der arterielle Blutdruck unter dem Einfluss des verminderten barometrischen Drucks eine erhebliche Aenderung nicht erfährt". Es dürfte nach alledem wünschenswerth sein, dass Blutdruckversuche in verdünnter Luft noch in grösserer Zahl angestellt werden, um zu einheitlichen Resultaten zu gelangen.

[1]) Zeitschr. f. klin. Med. Bd. VII. 1884. S. 299.

[2]) Ueber die Wirkungen der verdünnten Luft auf den Organismus. Berlin 1883. S. 72.

Tabelle I.

22. December 1894				Insp. mm Hg	Exsp. mm Hg	Grösse der Resp. mm Hg	Zahl der Resp.	Blut-druck mm Hg
1.	Atmosphärendr.	11 Uhr	19 Min.	20,4° C.	—8,44	—2,50	5,94	19½	+11,31
2.	¾ Atmosphären.	11 -	23 -	17,5° C.	—7,60	—1,08	6,52	21	+13,02
3.	½ -	11 -	32 -	17,2° C.	—3,98	—0,88	3,10	25½	+13,47
4.	¾ -	11 -	38 -	20° C.	—7,53	—1,89	5,64	17¾	+11,92
5.	Atmosphärendr.	11 -	45 -	21° C.	—8,06	—3,57	4,49	20	+10,76

Tabelle II.

12. Januar 1895

1.	Atmosphärendr.	10 Uhr	58 Min.	21° C.	—4,22	—3,36	0,86	26	+9,81
2.	¾ Atmosphären.	11 -	3 -	19,6° C.	—4,10	—2,62	1,48	27	+9,79
3.	½ -	11 -	12 -	19° C.	—3,45	—1,92	1,53	34	+10,10
4.	½ -	11 -	27 -	20,6° C.	—3,55	—2,12	1,43	42½	+9,78
5.	¾ -	11 -	36 -	22,5° C.	—4,37	—3,23	1,14	47	+8,03
6.	Atmosphärendr.	11 -	49 -	25,2° C.	—5,45	—3,91	1,54	36	+8,74

Tabelle III.

2. Februar 1895

1.	Atmosphärendr.	10 Uhr	52 Min.	18,2° C.	—4,37	—0,95	3,42	21	+12,31
2.	¾ Atmosphären.	10 -	59 -	15,2° C.	—3,38	+0,48	3,86	18¾	+12,37
3.	½ -	11 -	7 -	15° C.	—1,78	+0,80	2,58	28	+12,99
4.	½ -	11 -	20 -	17,4° C.	—2,11	+0,33	2,44	33	+10,21
5.	¾ -	11 -	30 -	21° C.	—3,93	—0,23	3,70	24	+11,72
6.	Atmosphärendr.	11 -	40 -	23° C.	—3,69	—1,16	2,53	24½	+10,47

Constant haben wir also bei unseren Versuchen in verdünnter Luft Folgendes feststellen können:

Der negative, intrapleurale Druck sinkt beim Kaninchen mit zunehmender Luftverdünnung und wächst wiederum mit Nachlassen der Luftverdünnung.

Sinkt der negative, intrapleurale Druck, so muss das Zwerchfell dementsprechend hinaufsteigen. Unter diesen Bedingungen ist die Lunge weniger stark entfaltet und befindet sich mehr in Exspirationsstellung. Die Beeinflussung der Athmung unter ½ Atmosphärendruck ist eine sehr bedeutende, der intrapleurale Druck ist sehr nennenswerth gesunken.

Bei Thieren mit Darmgasen werden wir wohl auch bei Luftverdünnung einen noch grösseren Effekt auf den intrapleuralen Druck und die Athemmechanik überhaupt voraussetzen dürfen, indem hier ein wichtiges Moment noch hinzukommt. Die Darmgase werden nehmlich in verdünnter Luft ein grösseres

Volum einnehmen müssen und so ihrerseits das Zwerchfell noch weiter in die Höhe drängen, wobei der intrapleurale Druck noch weiter wird sinken müssen.

Wenn auch die verdünnte Luft im Allgemeinen nicht zu Heilzwecken benützt wird, und sonst wenig Gelegenheit vorhanden ist, sich in so brüsker Weise, wie wir es ausgeführt haben, einer bedeutenden Luftverdünnung zu unterziehen (Ballonfahrten gehören doch noch zu den Seltenheiten), so liegt die praktische Bedeutung derartiger Untersuchungen in dem Beitrag zur Lösung der Frage, welche Fränkel, Geppert, von Liebig, Lazarus u. A. in ihren Arbeiten auch schon gestreift haben, dass der Aufenthalt im Hochgebirge und namentlich die modernen Reisen (Hochgebirgsbahnen) in dasselbe nicht unterschiedslos als völlig unschuldig in ihrer Einwirkung auf den Organismus betrachtet werden können.

Herrn San.-Rath Dr. Lazarus spreche ich an dieser Stelle für die Anregung und das lebhafte Interesse, das derselbe dieser Arbeit wiederum entgegengebracht hat, meinen verbindlichsten Dank aus.

XVI.

Kleinere Mittheilungen.

1.

Vererbung von Missbildung der Finger und Zehen.

Von Wilhelm Ebstein in Göttingen.

Im Laufe des Sommers 1895 consultirte mich Fräulein Paula Sch. aus W. (Prov. Sachsen), 26 Jahre alt, wegen eines inneren Leidens, welches eine mehrwöchentliche Behandlung nothwendig machte. Die Pat. litt ausserdem an einer, uns hier allein interessirenden angebornen Missbildung der Hände und Füsse. Dieselbe bestand zunächst in einer Syndactylie an beiden Händen und am linken Fusse. An den Händen betraf die Verwachsung lediglich den dritten und vierten Finger. Sie war beiderseits im Bereich ihrer 1. und 2. Phalanx nur eine häutige, während an den Nagelphalangen auch die Knochen mit einander verschmolzen waren. Die häutige Verbindung war eine ziemlich straffe. Was die Nagelbildung an den verwachsenen Fingern anlangt, so sei bemerkt, dass zwei Nagelwurzeln vorhanden waren und dass die Nägel zwei Lunulae zeigten; im Uebrigen aber waren die Nägel dieser, mit einander in eins verschmolzenen beiden Phalangen derart vereinigt, dass nur eine in ihrer Mitte von hinten nach vorn verlaufende Linie eine gewisse Sonderung in zwei Hälften andeutete. An der rechten Hand befanden sich die beiden verwachsenen Finger zwischen der ersten und zweiten Phalanx in Volarcontracturstellung. Ob diese angeboren, oder wann oder wie sie sonst entstanden war, konnte nicht ermittelt werden. An beiden Füssen fand sich nur linkerseits eine membranöse Syndactylie zwischen erster und zweiter Phalanx der vierten und fünften Zehe. Die letztere zeigte an der medialen Seite ihrer nagellosen zweiten Phalanx einen sich von ihr abspaltenden, fleischigen, etwa reichlich 2 cm langen Auswuchs, welcher für eine rudimentäre, überzählige sechste Zehe angesehen werden musste, während rechterseits sechs vollkommen wohl entwickelte Zehen vorhanden waren, welche keine Verwachsungen unter einander zeigten. Die Trägerin dieser Missbildung der Finger und Zehen, Fräulein P. S., bei welcher übrigens sonst keinerlei Bildungsanomalien sich nachweisen liessen, gehört, wie die nachstehende Skizze zeigt, einer Familie an, in welcher jetzt in der fünften Generation derartige Missbildungen beobachtet werden. Die Art derselben ist durch die ihr beigegebene Erklärung ohne Weiteres verständlich.

Wie mir Fräulein P. S., der ich die Mittheilung der Angaben verdanke, erzählt hat, hat sowohl ihr Urgrossvater, gestorben 1828, ebenso wie ihr Grossvater, gestorben 1852, Verwachsungen der mittleren Finger und Zehen an beiden Händen und Füssen gehabt.

Figur 1.

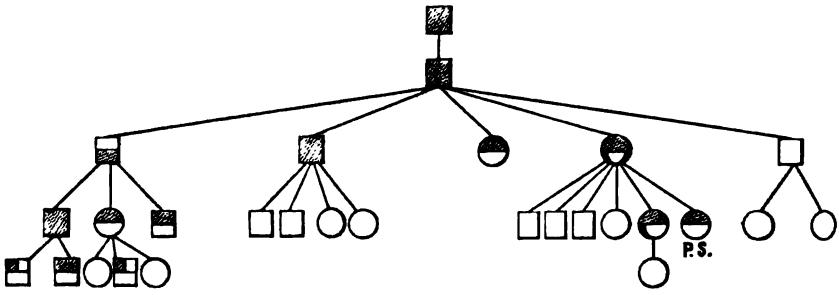

männliches Geschlecht,

weibliches Geschlecht,

männliches Geschlecht mit Verwachsung der mittleren Finger und Zehen beiderseits,

weibliches Geschlecht mit derselben Missbildung;

männliches Geschlecht mit Verwachsung der mittleren Finger beiderseits,

weibliches Geschlecht mit derselben Missbildung;

männliches Geschlecht mit der Verwachsung der mittleren Zehen beiderseits,

weibliches Geschlecht ebenso,

männliches Geschlecht mit Verwachsung der beiden mittleren Finger links,

männliches Geschlecht mit Verwachsung der beiden mittleren Finger rechts;

weibliches Geschlecht, vierte und fünfte Zehe beiderseits verwachsen;

weibliches Geschlecht, vierte und fünfte Zehe linkerseits verwachsen.

Polydactylie ist nur bei Fräulein P. S. notirt, bei welcher, wie bemerkt, sechs Zehen — am linken Fuss war die überzählige Zehe rudimentär entwickelt — vorhanden waren.

Ich gedenke nicht, an dieser Stelle in die Besprechung der Einzelheiten über die in Rede stehenden Verbildungen der Hände und Füsse einzutreten. Die sich für die Sache genauer Interessirenden finden ausführliche Darstel-

lungen in den Artikeln: „Doigt“ von Polaillon, p. 127—160, und „Orteils“ von V. Paulet, p. 619 ff., in: Dechambre, Dictionnaire encyclop. des sciences médicales, woselbst insbesondere auch eine grosse Reihe von Literaturangaben steht, welche bis zum Jahre 1884, bezw. 1882 reichen. Ich habe den mitgetheilten Fall einer kurzen Veröffentlichung für werth gehalten, weil die betreffenden Materialien bis in die fünfte Generation zurückreichen und weil die Art der Verbildung der Hände und Füsse bei jedem der betroffenen Individuen genau festgestellt werden konnte. Die Syndactylie war hier in allen Fällen eine, und zwar meist auf dieselben Finger, bezw. Zehen beschränkte, im Gegensatze zu den ausgedehnten, ja generalisirten Verwachsungen aller Finger und Zehen, wie ein solcher Fall von Aldrovande unter dem Titel: Infans manibus et pedibus anserinis beschrieben worden ist[1]). Es ist bekannt, dass die Syndactylie, ebenso wie die Polydactylie, zu der verhältnissmässig geringen Zahl von Missbildungen gehört, welche erblich sind. Sie haben das Gemeinsame, dass sie nur einzelne kleine Theile des Körpers betreffen, wofür, abgesehen von den erwähnten Bildungsfehlern an den Fingern und Zehen, als Beleg ausserdem insbesondere die Muttermäler angeführt werden mögen. Ebenso wenig, wie bei diesen, geschieht bei der Syndactylie und anderen Verbildungen der Finger und Zehen, wie der von mir mitgetheilte Fall lehrt, die Vererbung durch die Mutter allein. Ebenso erscheint mir danach die Mittheilung von Polaillon, dass die Syndactylie bei Mädchen häufiger sei, als bei Knaben, nicht genügend sichergestellt; es scheinen vielmehr in diesen Beziehungen die verschiedensten Modificationen vorzukommen, wie auch eine zum Vergleich hier beigefügte Beobachtung von W. R. Smith und J. St. Norwell[2]) lehrt, welche unter Vermeidung weiterer Einzelheiten aus nachstehender Skizze leicht verständlich

Figur 2.

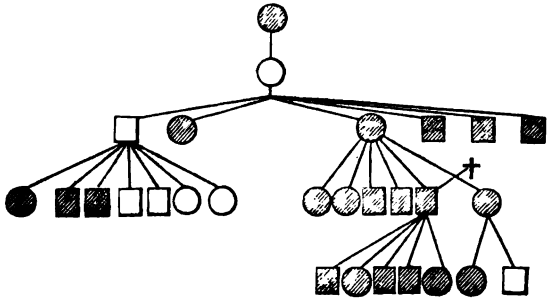

□ männliches, ○ weibliches Geschlecht mit normal gebildeten Fingern und Zehen. ■ männliches, ● weibliches Geschlecht mit missgebildeten Fingern und Zehen.

[1]) Citirt nach Cruveilhier, J., Anatomie pathologique du corps humain. Tome second. Paris. 1838—1842. Livr. XXXVIII. Pl. I. p. 2.

[2]) W. Ramsay Smith and J. Stewart Norwell, Hereditary malformation of the hands and feets. Brit. med. Journ. Juli 7. 1894. p. 8.

ist. Die Art der Missbildung bei den betreffenden Individuen ist hier nicht genauer angegeben; es ist nur gesagt, dass gleichzeitig Missbildung der Hände und Füsse bestand und dass dieselbe, soweit sich ermitteln liess, geringe Unterschiede gezeigt habe. Smith und Norwell heben die Bevorzugung des weiblichen Geschlechtes hervor und dass eine Generation übersprungen wurde. In einem Falle (†) war die Frau des Mannes früher schon einmal verheirathet gewesen, und hatte in ihrer ersten Ehe gesunde Kinder, während alle 6 Kinder mit ihrem zweiten Manne dieselbe Verbildung an Händen und Füssen, wie er, aufwiesen.

Worauf die Vererbbarkeit dieser Bildungsanomalien der Finger und Zehen in einzelnen wenigen Familien — denn jedenfalls sind dieselben als seltene Vorkommnisse anzusehen — beruht, lässt sich eben so wenig in einer befriedigenden Weise beantworten, wie die Frage betreffs der Vererbung der sogenannten Muttermäler. In dem von mir mitgetheilten Falle waren weder bei dem von mir beobachteten Individuum, noch bei dessen Angehörigen oder Verfahren irgend welche anderweitige körperliche oder geistige Anomalien aufzufinden oder durch die Anamnese zu ermitteln.

2.

Ein neuer Fall von Flimmerepithelcyste der Pleura.

Von Prof. F. Wilh. Zahn in Genf.

(Nachtrag zu Bd. 143. S. 175 und S. 182—183.)

Die Frage nach der Natur und Abstammung der früher beschriebenen Flimmerepithelcyste der Pleura, sowie der Stilling'schen Mediastinalcyste, erhielt ihre Lösung durch Auffindung eines neuen derartigen Falles, der leider erst längere Zeit nach Absendung des Manuscriptes der oben angeführten Mittheilung hier zur Section kam.

Bei einem 70 Jahre alten, in Folge chronischer Myocarditis und eitriger Cystitis und Pyelonephritis verstorbenen und am 18. November 1895 im Curs secirten Manne fand sich ungefähr 20 mm oberhalb des Diaphragma eine dem unteren Theile der Brustaorta aufsitzende, in die linke Pleurahöhle kuglig hervorragende, fast nussgrosse, leicht höckrige, von der Pleura parietalis überzogene Geschwulst. Ihr Höhen- und Breitendurchmesser betrug je 22, ihr Tiefendurchmesser 18 mm. Sie war durchscheinend, fühlte sich prall elastisch an und sah einer multiloculären Lymphcyste täuschend ähnlich. Die ihre äussere Wand bildende Pleura war glatt, spiegelnd und anscheinend durchaus normal, blos am unteren hinteren Rande der Geschwulst fand sich, von der Pleura parietalis abgehend, ein 13 mm breiter, 4 mm dicker und 20 mm langer, an Fettgewebe reicher Strang, der die Cystengeschwulst mit dem unteren inneren freien Lungenrande verband.

Ein der Aorta anliegender, erbsengrosser Höcker der Geschwulst wurde mittelst einer fein ausgezogenen Glasröhre angestochen und ein Theil des flüssigen Inhaltes ausgesogen. Dabei ergab sich, dass vermuthlich alle Cystenräume zusammenhingen, da die Gesammtgeschwulst weicher und mehr fluctuirend wurde.

Der Cysteninhalt war farblos und fadenziehend. In demselben fanden sich runde Zellen von verschiedener, zum Theil beträchtlicher Grösse mit rundlichem Kern und homogenem Protoplasma, und ausserdem noch kleine, wohlgeformte Cylinderepithelien mit schönen Flimmerhaaren. Andere Formbestandtheile waren im Cysteninhalt nicht vorhanden. Zusatz von Essigsäure bewirkte starke Trübung, die bei Mehrzusatz nicht verschwand.

Nachdem das Präparat in Alkohol gehärtet war, wurde das untere Drittel der Geschwulst im Zusammenhange mit dem zur Lunge führenden Verbindungsstrange abgetrennt, in Celloidin eingebettet und vom ersten Assistenten des Instituts, Herrn Dr. K. Baur, in tadellosester Weise in der Art in Serienschnitte zerlegt, dass besagter Strang im Zusammenhang mit der Cyste seiner Länge nach getroffen wurde.

Die mikroskopische Untersuchung der Schnitte ergiebt, dass die Hauptcyste von einer farblosen, feinkörnigen Masse, geronnenem Eiweiss, erfüllt ist. Die Cystenwand ist nach innen zu mit einem niedrigen, schöngeformten Flimmerepithel bedeckt, unter und zwischen welchem zahlreiche rundliche Ersatzzellen vorhanden sind. Die Wand selbst besteht aus einem festgefügten, fasrigen, ziemlich zellarmen Bindegewebe, in welchem spärliche, kleine, hyaline Knorpelheerde eingelagert sind. An manchen Stellen finden sich auch in diesem derben Bindegewebe kleine, scharf begrenzte Fettläppchen. Drüsen, Muskeln und Nerven sind nirgends darin vorhanden, dagegen aber ausser den nicht sehr zahlreichen Blutgefässen da und dort erweiterte, mit schönem Endothel ausgekleidete, feinkörnig geronnenes Eiweiss und spärliche Leukocyten enthaltende Lymphgefässe.

In der ersten Hälfte des von der Cyste zur Lunge gehenden Verbindungsstranges findet sich nur Fettgewebe mit wenigen Blutgefässen. Weiterhin nehmen diese an Zahl und namentlich an Stärke zu, und nun beginnt auch zwischen den Fettläppchen atelektatisches Lungengewebe mit zugehörigen Bronchioli und Bronchien aufzutreten. Die Epithelien der Lungenalveolen sind wohl erhalten und stellenweise ziemlich protoplasmareich. Die Bronchioli haben schönes cubisches Epithel. Sie sind an manchen Stellen ziemlich stark erweitert und enthalten ein feinkörniges Material, mit zuweilen darin eingeschlossenen schönen Corpora amyloidea, in welchen jedoch keine Kerne sichtbar sind. Noch weiter nach der Lunge zu, jedoch noch zum Theil in besagtem Strange gelegen, findet sich eine über erbsengrosse Cyste mit gleichem Inhalt und gleicher Epithelauskleidung, wie die vorerwähnte Hauptcyste. Ihre Wand zeigt jedoch insofern einen Unterschied vom Baue jener, als der bindegewebige Theil zarter und zellenreicher, die in ihr vorhandenen Knorpelkerne zahlreicher und grösser, und ausserdem ganz wie richtige Bronchialknorpel angeordnet sind. Ferner finden sich hier zwischen und

ausserhalb den Bronchialknorpeln zahlreiche traubige Drüsen. Im Allgemeinen ist dieses atelektatische Lungengewebe sehr gefässreich, an manchen Stellen trifft man sogar nur Gefässe und zellenreiches Bindegewebe, ohne jegliche Spur von Lungen- oder Bronchialgewebe. Noch weiter nach der Lunge zu findet sich eine geringgradige Anthrakose des interlobulären Gewebes, die Lungenalveolen sind weiter und häufig mit geronnenem Eiweiss (Oedem) erfüllt. Hier ist auch die Pleura anthrakotisch, während sie dies auf dem pulmonalen Theile des Verbindungsstrangs nur noch ganz wenig und weiterhin gegen die abgeschnürte, subpleurale Cyste zu gar nicht mehr ist.

Die hier beschriebene Cyste ist nicht nur dadurch interessant, dass sie einen dem Stilling'schen und dem früher mitgetheilten Falle ganz ähnlichen Bau hat, sondern vor Allem dadurch, dass sich ihre Abkunft von der Lunge, bezw. den Bronchien in unanfechtbarer Weise darthun liess und dadurch die Richtigkeit der Stilling'schen Annahme von der Herkunft dieser Cysten in zweifelloser Weise festgestellt ist. Durch das Erhaltenbleiben des Verbindungsstranges zwischen der epiaortalen subpleuralen Hauptcyste und dem freien Lungenrande und das Vorhandensein fötaler Lungenpartien und Bronchien, nebst gleichartiger Cystenbildung seitens dieser, ist, wie ich glaube, der Nachweis von der embryonalen Natur und Abstammung dieser Cysten vollkommen erbracht.

3.

Congress für innere Medicin.

Der Congress findet vom 8.—11. April 1896 zu Wiesbaden statt. Das Präsidium übernimmt Herr Bäumler (Freiburg).

Folgende Themata sollen zur Verhandlung kommen:

Am ersten Sitzungstage, Mittwoch den 8. April: Werth der arzneilichen Antipyretica. Referenten: Herr Binz (Bonn) und Herr Kast (Breslau).

Am dritten Sitzungstage, Freitag den 10. April: Ueber therapeutische Anwendung der Schilddrüsenpräparate. Referenten: Herr Bruns (Tübingen) und Herr Ewald (Berlin).

Mit dem Congresse ist eine Ausstellung von neueren ärztlichen Apparaten, Instrumenten, Präparaten u. s. w., soweit sie für die innere Medicin von Interesse sind, verbunden. Besondere Gebühren werden dafür den Ausstellern nicht berechnet. Hin- und Rückfracht, Aufstellen und Wiedereinpacken, sowie etwa nöthige Beaufsichtigung sind üblicher Weise Sache der Herren Aussteller. Anmeldungen und Auskunft bei Herrn Emil Pfeiffer (Wiesbaden).

Archiv
für
pathologische Anatomie und Physiologie
und für
klinische Medicin.

Bd. 143. (Vierzehnte Folge Bd. III.) Hft. 3.

XVII.

Ueber die Entkernung der Säugethiererythroblasten.

Von Prof. Dr. O. Israel und Dr. Artur Pappenheim.

(Hierzu Taf. IX—XI.)

Unter den vielfachen allgemeinen Feststellungen Virchow's, die zu Leitgedanken geworden sind und der modernen Pathologie ihre Signatur gegeben haben, ist eine der hervorstechendsten die in allen seinen Werken zum Ausdruck kommende Erfahrung, „dass die pathologischen Prozesse keine specifischen sind, dass vielmehr für sie Analogien in dem normalen Leben bestehen“ [1]). Gewiss ist manchem, selbst von denen, die aus vollster Ueberzeugung auf cellularpathologischem Boden stehen, diese Auffassung der Krankheitsvorgänge und der pathologischen Erscheinungen dennoch nicht als die Errungenschaft mühseligster, ausdauernder Forschung ihres Autors zum Bewusstsein gekommen, sondern sie wird, da die Zeit ihres Entstehens etwa ein halbes Jahrhundert zurückliegt, als etwas Selbstverständliches hingenommen. Alle jedoch, welche ihre allgemeinpathologischen Vorstellungen auf eine breitere Basis gestellt haben, die sich nach mehr als einer Richtung ausdehnt, erkennen trotz der nicht ausgebliebenen heftigen Angriffe in dem angeführten Satze den Ausdruck eines

[1]) Cellularpathologie. IV. Aufl. 1871. S. 405.

Naturgesetzes von weitester Gültigkeit. Nur bei zweien von allen bisher bekannten pathologischen Vorgängen ist es noch nicht möglich gewesen, für sie in Betracht kommende physiologische Paradigmata aufzufinden: bei der amyloiden Entartung und dem Sterben der organisirten Substanz.

Unsere Kenntniss der Amyloidentartung ist nicht soweit gediehen, dass wir ein Urtheil darüber abgeben könnten, wie sich an den veränderten Stellen die ursprünglich dort vorhandene Substanz verhielte. Nirgend ist in den amyloiden Theilen der Organe etwas von der früheren lebenden Masse, in Form eines Gerüstes oder sonst wie, nachzuweisen; dass sie durch die aufgetretene fremdartige Substanz, welche sie räumlich substituirt, mehr oder weniger vollständig zum Schwunde gebracht sei, nachdem sie vorher ihr Leben eingebüsst, ist keine unwahrscheinliche Annahme. Der Grund, weshalb sich für die Amyloidentartung kein physiologisches Paradigma gefunden hat, wäre also möglicher Weise in dem Umstande zu suchen, dass sie, nur an todten Theilen sichtbar, ausserhalb der Lebenserscheinungen liegt, wie die Vorgänge der Nekrose, mit der sie bezüglich des Mangels eines physiologischen Vorbildes auf gleicher Stufe steht.

Die Untersuchungen der letzten zwei Jahrzehnte legen es nahe, die auf das Aufhören der Lebensvorgänge, welches nirgends mit einem Schlage eintritt, bezüglichen, von Virchow festgelegten Begriffe der Nekrose und Nekrobiose ein wenig zu modificiren, den Begriff der Nekrose (nach Virchow: Absterben mit ungefährer Erhaltung der äusseren Form) für diejenigen Vorgänge zu reserviren, bei welchen der Tod des Gewebes für unser Wahrnehmungsvermögen unvermittelt erfolgt, während die Nekrobiose durch voraufgehende wahrnehmbare Störungen eingeleitet wird. Sie hat gewisse Folgen, die, den cadaverösen Vorgängen vergleichbar, an den Zellen und den anderen Gewebstheilen eine weitere Veränderung der Erscheinung hervorrufen — nach Virchow: Mortification mit schliesslicher Erweichung[1]).

Wenn diese Begriffsbestimmung der heutigen Lage des Problems wohl etwas mehr entspricht als die frühere, so kann

[1]) Vergl. O. Israel, Ueber den Tod der Gewebe. Berl. klin. Wochenschr. 1894. No. 11. — Ueber die anämische Nekrose der Nierenepithelien. Dieses Archiv. Bd. 123. S. 310 ff.

auch sie, — wie alle naturwissenschaftlichen Classificationsbestrebungen ein Nothbehelf des Denkens — nur eine provisorische Bedeutung haben, so lange bis wir etwa im Stande sind, auch für die oben als Nekrose gesonderten Formen einen nekrobiotischen Modus nachzuweisen.

Wie nun der Eintritt des Todes als Consequenz der Lebensvorgänge von denselben Gesichtspunkten aus und immer bis zu dem gleichen Grade erklärbar ist, wie das Leben, so ist ein physiologisches Paradigma für Erscheinungen des Sterbens demnach nur unter gewissen, verhältnissmässig begrenzten Bedingungen denkbar, nehmlich nur bei zusammengesetzten Organismen, deren Entwickelung und Bau den Verlust bestimmter Theile ohne Aufhebung der Lebensthätigkeit der anderen Theile des Individuum zulassen. Daher konnte Virchow für die hervorragendste Form von Nekrobiose, die Fettmetamorphose, physiologische Paradigmata in Fülle anführen. Dagegen entbehrt der unvermittelte Eintritt des Todes, die Nekrose, erst an ihren ausserhalb des Lebensgebietes liegenden Folgeerscheinungen erkennbar, bis heute noch der physiologischen Parallelen. Dennoch giebt es eine physiologische Nekrose; sie muss nur nicht gerade in der gleichen Ausdehnung erwartet werden, wie die pathologische, nicht gleich an ganzen Gewebstheilen oder ganzen Zellen: ihr am meisten hervortretendes cellulares Symptom, der Kernschwund, kommt im regulären Ablauf des Lebens oft genug vor und lässt einen sicheren Rückschluss zu auf den voraufgegangenen Tod, wenn nicht auch anderer Zellenbestandtheile, so doch auf den des Kernes selbst.

Es ist nicht schwer, eine Reihe von Stellen namhaft zu machen, an denen Kernschwund normaler Weise gefunden wird, beispielsweise an der verhornenden Epidermis, an den centralen Linsenfasern und an einem Theile der Alveolarepithelien in der Lunge. Welche biologische Bedeutung demselben zukommt, muss im einzelnen Falle einer besonderen Erwägung vorbehalten bleiben. Dass Kernschwund und Verlust anderer Zellbestandtheile in einer gewissen Periode des Fötallebens und in nachfötaler Zeit auch den Erythroblasten eigen ist, soll in Folgendem nachgewiesen werden, wie es uns auch gestattet sein möge, den biologischen

Werth dieser Erscheinung zu erörtern. Bisher ist es uns nicht gelungen, Veränderungen wahrzunehmen, die ihm etwa vorhergingen, und die demnach einen Anlass böten, den Vorgang zu den nekrobiotischen zu stellen. Wir müssen ihn vielmehr der Nekrose in dem oben aufgestellten Sinne parallelisiren mit deren pathologischem Vorkommen, wie sich zeigen wird, eine weitgehende Uebereinstimmung in den Einzelheiten besteht.

Bei der Untersuchung fötalen Blutes oder des Knochenmarks in nachfötaler Periode, namentlich auch von Individuen, bei denen eine gesteigerte Regeneration rother Blutzellen durch eine Krankheit hervorgerufen ist, zeigen sich demjenigen, der die Theile unter möglichster Vermeidung fremdartiger Einwirkungen, d. h. in möglichst frühem Zustande, ohne differente Zusatzflüssigkeiten und ohne tinctorielle Behandlung betrachtet, zwei auffällige Erscheinungen an den Erythoblasten: Einmal das Heraustreten der Kerne und eine eigenartige Configuration des farbigen Zellrestes und dann eine weitgehende Differenz in der Beschaffenheit der Kerne selbst. Letztere sind vielfach so deutlich, dass sie ohne Weiteres leicht gesehen werden, vielfach aber, besonders im fötalen Blute so blass, dass es schwer hält, auch nur eine Andeutung derselben zu erkennen, obwohl es, wie wir später zeigen werden, noch möglich ist, ihr Vorhandensein festzustellen. Diese Wahrnehmung und der Umstand, dass der Kernaustritt in grossem Umfange sich durch Zusatz von physiologischer Kochsalzlösung künstlich hervorrufen lässt (am pathologischen rothen Knochenmark erwachsener Menschen, wenn dieses unter günstigen Bedingungen aufgehoben war, selbst noch 24 bis 48 Stunden nach dem Tode des Individuum), rufen berechtigte Zweifel hervor, ob der Austritt des Kerns wirklich eine physiologische Erscheinung sei und nicht lediglich ein Artefact, das zu einem, thatsächlich nicht begründeten, sehr grossen Gewicht für die Erklärung der Kernlosigkeit der rothen Blutscheiben gelangt ist.

Wir unterlassen es hier, die geschichtliche Entwickelung des vorliegenden hämatologischen Problems zu geben, und verweisen in dieser Hinsicht auf die Dissertation von A. Pappen-

heim, Berlin 1895. Es genügt, wenn hier auf die beiden hauptsächlichen Meinungen hingewiesen wird, welche sich gegenüberstehen: die ältere von Koelliker[1]) aufgestellte von der Resorption des Kerns, die später von E. Neumann[2]) mit allem Nachdruck aufrecht erhalten wurde, und die jüngere ihr entgegengestellte von Rindfleisch[3]), der zuerst den Austritt des Kerns aus der fötalen Blutzelle direct beobachtete. Einen Mittelweg, beide Arten der Umwandlung (Kernausstossung bei den Normoblasten, Degeneration des Kerns bei den Gigantoblasten) lässt Ehrlich[4]) zu. Allen drei Ansichten hat sich eine Reihe von Autoren angeschlossen, welche, bei der Complicirtheit der Hämatogenesis in der Beobachtung wie der Auffassung der Einzelheiten wiederum vielfach unter einander abweichen. Das Heraustreten des Kerns theils auf Grund directer Beobachtung, theils in Anbetracht der „freien Kerne", welche sich in gefärbten Präparaten finden, hat die Mehrzahl angenommen, die demnach Rindfleisch gefolgt ist, wir nennen hier nur Bizzozero[5]), Cohnheim[6]), Rollet[7]), und bedingungsweise Engel[8]), Wertheim[9]), Geelmuyden[10]) und Martin B. Schmidt[11]), der, wie Ehrlich, eine Mittelstellung einnimmt, während sich der Auffassung Kölliker's, ausser Neumann, mit guten Gründen nur noch Spuler[12]) an-

[1]) Zeitschr. f. rat. Med. IV. 1846. — Würzburger Verhandlungen. VII. 1857. — Mikroskop. Anatomie. Bd. II. 1854. — Handbuch d. Gewebelehre. V. Aufl. 1867. — Fahrner, De globorum sanguinis in mammalium embryonibus atque adultis origine. Inaug.-Diss. Turici 1845.

[2]) Arch. d. Heilkunde. X. 1869. XI. 1870. XII. 1871. XV. 1874. — Zeitschr. f. klin. Med. III. 1881. — Dieses Archiv. Bd. 119. 1890.

[3]) Arch. f. mikrosk. Anatomie. XVII. 1880. — Dieses Archiv. Bd. 121. 1890. — Lehrbuch d. patholog. Gewebelehre. 1886. S. 197.

[4]) Berl. klin. Wochenschr. 1880. No. 28. 1881. S. 43. — Charité-Annalen. 1880. — Gesellsch. d. Charité-Aerzte. 1880. Sitzung vom 10. Juni.

[5]) Dieses Archiv. Bd. 95. 1884.

[6]) Vorlesungen über allg. Pathologie. 2. Aufl. Bd. I. S. 415. 1882.

[7]) Hermann's Handb. d. Physiologie. T. XIV. Theil I.

[8]) Arch. f. mikrosk. Anatomie. Bd. 42. 1893. Bd. 44. 1894. — Dieses Archiv. Bd. 135. 1894.

[9]) Zeitschr. f. Heilkunde. XII. 1890.

[10]) Dieses Archiv. Bd. 105.

[11]) Ziegler's Beiträge. Bd. XI.

[12]) Arch. f. mikrosk. Anatomie. Bd. 40. 1892.

geschlossen hat. Löwit's[1]) Beobachtungen an ausgebildeten rothen Blutkörperchen, die ihr Autor in gleicher Weise gedeutet hat, dürften, wie dies bereits Neumann und Ehrlich nachgewiesen haben, nicht im Sinne eines Kernschwundes verwerthbar sein.

Die beiden oben angeführten Wahrnehmungen der künstlichen Entkernung an zweifellos längst abgestorbenen Erythroblasten und der auffälligen Verschiedenheit der Kerne unter einander bedingten, dass wir für die Auffassung Kölliker's voreingenommen sein mussten, und deshalb hielten wir es für nöthig, durch gleichzeitige Anwendung der verschiedensten Untersuchungsmethoden uns davor zu schützen, dass wir fanden, was wir wünschen mochten. Von den früheren Untersuchern haben die älteren frische ungefärbte Präparate untersucht, während die neueren entweder nur Deckglastrockenpräparate oder Schnitte, selten daneben auch noch frische Objecte beobachtet haben.

Bei der ausreichend sicher gestellten Uebereinstimmung der fötalen Erythroblasten mit den nachfötalen beschränkten wir uns, um stets einwandsfreies Material zur Hand zu haben, für die vorliegende Arbeit auf die Benutzung von Früchten weisser Mäuse. Es erwies sich durch vielfache Proben die Zeit kurz vor dem 14. Tage der Gravidität und dieser selbst als das geeignetste Moment für die Fixirung der Objecte, weil sich zu dieser Zeit mit Sicherheit die verschiedenen kernhaltigen Formen neben bereits gänzlich kernlosen in reicher Auswahl vorfanden.

I. Untersuchung frischen Blutes.

Unter Berücksichtigung der von Neumann gemachten Erfahrungen mussten jede Quetschung und Druck der Blutzellen möglichst vermieden werden. Die bei der Decapitation der Föten und Uebertragung des Blutes gesetzten etwaigen Läsionen sind zwar unvermeidbar, aber auch so geringfügig, dass sie theils gar keine Erscheinungen machen, theils sich leicht und bald ausgleichen, zumal wenn man nur aus der Kuppe des am Halse hervorquellenden Bluttropfens eine Probe entnimmt und im Präparat die äussersten Randpartien unberücksichtigt lässt. Sollte

[1]) Sitzungsber. der Wiener Akad. LXXXVIII. 1883—1884. XCII. 1885. XCV. 3. Abth. 1887.

sich trotz dieser Vorsichtsmaassregel einmal neben unversehrten Blutkörperchen ein deformirtes finden, so wird, wenn und da es nur als vereinzelte Ausnahme auftritt, seine Erkennung als Kunstprodukt leicht fallen und seine Vernachlässigung für die Deutung geboten sein. Um den Druck des Deckglases zu eliminiren, wurde zuerst versucht, im hängenden Tropfen zu beobachten; um jedoch die Zellen möglichst nur in zwei Dimensionen des Raumes, ohne dass sie sich gegenseitig zum Theil deckten, frei neben einander zur Anschauung zu bekommen, zogen wir bald die Untersuchung auf plangeschliffenem Objectträger vor. Es wurden nur extrafeine und dünne Deckgläschen benutzt, wie Ehrlich sie bei Blutuntersuchungen jeder Art verwendet, und dieselben nicht unmittelbar auf den Objectträger gebracht, sondern auf drei an diesem angebrachte Unterstützungshügel oder Leistchen. Dieselben bestanden aus einer Spur angetrockneten Krystallpalastkittes und befanden zich je zwei entsprechend den an einer Kante des Deckgläschens liegenden Ecken, das dritte entsprechend dem Mittelpunkt der gegenüberliegenden Kante. Auch Umrandung mit Vaseline allein leistete denselben Dienst und wirkte durch Verhinderung der Verdunstung noch besonders nützlich.

Wurde auf diese Weise das Blut betrachtet, so waren, bei Beginn der Beobachtung wenigstens, alle Zellen wohl erhalten und ohne jegliche Deformation, entsprechend ihrem natürlichen physiologischen Zustand. Erst nach längerer Dauer traten die bekannten Stechapfelformen auf, und Austrocknungs- und andere Leichenerscheinungen an Kernen und Zellplasma gaben sich zu erkennen. Was übrigens die Kerne anbetrifft, so sind dieselben nur in spärlicher Anzahl und meistens schwierig wahrzunehmen; erst bei Zusatz von verdünnter Essigsäure und Lugol'scher Lösung traten dieselben, auch wo sie vorher nicht sichtbar gewesen, deutlich und mit einem Schlage hervor. Gleichzeitig aber waren durch diese Reagentien die Zellen nicht nur getödtet, sondern auch in Folge der sich bildenden chemischen Verbindungen theils durch Aufhellung, theils durch Coagulation in ihrer äusseren Form und inneren Struktur alterirt worden. Da es uns aber darauf ankam, lebendes Blut zu untersuchen, um an ihm etwaige Kernausstossung zu beobachten, mussten wir ein Mittel ausfindig zu machten trachten, welches, ohne die natür-

liche Gestalt und den Bau der einzelnen Zelltheile anzugreifen, doch die Kerne recht deutlich hervorhob. Als geeignet hierfür fanden wir die Färbung des frischen, unfixirten Blutes mittelst chemisch reinen, krystallisirten Methylenblaus oder, was sich noch vorzüglicher erwies, mittelst des ebenfalls von Ehrlich zu vitalen Injectionen angegebenen Neutralroths[1]). Wenn man auch zugeben muss, dass die rothen Blutkörperchen nicht, wie man glauben könnte, im lebenden Zustande sich färben lassen, etwa wie die weissen Blutkörperchen, wenn sie gezählt werden sollen, mit Methylviolett — auch um Phagocytose handelt es sich hier bei einem gelösten Farbstoff nicht, — sondern erst im Augenblick des Absterbens sich zu färben beginnen, so bewahren doch bei diesen ohne Zusatzflüssigkeit hergestellten Präparaten die Zellen ihre natürliche Form, die sie intra vitam et intra vasa aufweisen. Denn auch der Farbstoff darf nicht in irgend einem differenten Medium gelöst zugefügt werden, sondern muss sich im Blutplasma selbst auflösen. Man bringe eine minimale Spur trockenen Neutralroths mit Hülfe eines feinen, spitzen Pinsels auf den Objectträger und lege das mit Blut beschickte Deckgläschen darüber. Die Entnahme des Blutes hat unter den von Ehrlich angegebenen Cautelen zu geschehen: das Deckgläschen muss durch Alkohol und Aether gereinigt und absolut trocken sein, und Deckgläschen sowohl wie nöthigenfalls der decapitirte Embryo dürfen nie mit den Fingern, nur mit Pincetten gefasst und müssen von jedem versehentlichen Anhauchen bewahrt auf den mit einem Vaselinerand versehenen Objectträger gebracht werden. So nun stirbt das Blut zwar ab und färbt sich, ohne fixirt zu sein, es bewahrt aber Zelle für Zelle die Form, die sie vor dem Tode gezeigt hatte. Unter diesen Umständen konnte auf die Anwendung eines heizbaren Objecttisches verzichtet werden.

Beobachtet man nun ein so hergestelltes Präparat unter Oelimmersion, so bemerkt man nach kurzer Zeit, wie die Blutkörperchen beginnen, sich mit dem im Serum sich lösenden Farbstoff zu imbibiren, und zwar färbt sich zuerst das Cytoplasma, bei den Leukocyten rosaroth, bei den Erythroblasten

[1]) Die Substanz gehört zur Farbgruppe der Eurhodine.

röthlich-graugelb; allmählich werden aber auch die Kerne sichtbar, und zwar selbst da, wo man sie früher ungefärbt ohne Zusatz von Reagentien absolut nicht erkennen konnte. Während nun im ungefärbten Blut nur bei einer Minderzahl Kerne wahrgenommen wurden, bei einer grösseren Anzahl nur helle Partien, den Kernstellen entsprechend, zur Beobachtung kamen, die Mehrzahl jedoch gar nichts von einem Kern erkennen liess und sich von den wirklich kernlosen Blutkörperchen nur durch die runde Form, bezw. Fehlen der Delle, unterschied, so kam jetzt mit Einwirkung der Farbwirkung alles, was Kern war, zum Vorschein.

Es muss hier auf einen Umstand aufmerksam gemacht werden, der zwar die Beobachtung durchaus nicht stört, der aber doch Anlass zu Missdeutung geben und die hier angewandte Methode in Misscredit bringen könnte. Durch Gerinnung scheiden sich nehmlich aus dem Plasma intensiv rothgelbe Fibrinfasern, Blutplättchen und bräunliche Krystalle aus, welche das Gesichtsfeld hier und da erfüllen. Da es nicht darauf ankam, schöne Präparate herzustellen, die sich auf die Dauer doch nicht hielten, so suchten wir nicht nach Verbesserungen; was an Blutkörperchen und Kernen zu sehen ist, wird durch dererlei Dinge dem Auge des Beschauers nicht verdeckt. Ausserdem frappirt es, dass das sonst stets homogen und glatt erscheinende Cytoplasma der rothen Blutkörperchen von kleinen Körnchen bedeckt ist, welche im Gegensatz zu der gelblich-rothen Farbe des Kerns einen himbeer- bis carmoisinrothen Farbenton aufweisen. Zwar ist das Neutralroth speciell zur Färbung von Granulationen empfohlen, an rothen Blutzellen hat jedoch bis jetzt, unseres Wissens, nur M. B. Schmidt bei den hämoglobinarmen Formen eine leichte Körnelung beschrieben; hier aber erweisen sich sogar kleine dunkelgefärbte Blutzellen granulirt. Die Vermuthung, dass es sich nicht um präformirte Gebilde, sondern um Niederschläge aus dem Farbstoff handeln könnte, liegt nahe, weil die Körnchen durchaus unregelmässig, bei einzelnen Zellen mehr, bei anderen weniger oder gar nicht angetroffen werden; bei manchen Zellen finden sie sich nur an einer beliebigen Stelle und lassen den übrigen Theil frei, bei den kernlosen Blutzellen besonders auf der Delle, durch ihre dichte Zusammenballung

einen Kern vortäuschend (Taf. IX. A 1). Dem ist aber entgegen zu halten die Lage der Körnchen auch im Innern der Zelle und dann besonders häufig um den Kern herum (Taf. IX. A 6 u. 11), sowie die besonders lichte Farbe, welche Farbstoffniederschlägen durchaus nicht entspricht, und mit der Farbe der sonstigen Granulationen übereinstimmt. Im Gegensatz zu ihr steht das Gelbroth der Kerne[1]). Während nun diejenigen Kerne, welche uns von der Blutuntersuchung aus früheren embryonalen Stadien her als junge bekannt waren, eine hellere röthlich-gelbe Färbung aufwiesen, waren die Kerne gealterter Zellen dunkelorangeroth tingirt. Da der Prozess der Färbung eine gewisse Zeit in Anspruch nimmt, wartet man am besten so lange, bis die Kerne mit Farbstoff gesättigt sind; da ferner in den von dem eingebrachten Neutralrothpartikel entfernteren Partien die Imbibition etwas längere Zeit in Anspruch nimmt, kann es vorkommen, dass in jenen Gegenden die Kerne alle im Ganzen noch heller aussehen, während sie in der Umgebung des Farbstoffkörnchens bereits mit Farbstoff gesättigt sind. Wenn aber dicht neben einander in einem Gesichtsfeld dunkel und heller gefärbte Kerne sich finden, von denen auch während längerer Betrachtung die helleren nie die Sättigung der dunklen erreichen, so erscheint der Schluss nicht unberechtigt, dass dieses mit der geringeren oder grösseren Fähigkeit der Kerne, Farbstoff aufzunehmen, zusammenhängt, durch welche sich unter anderem jüngere Kerne von den alten unterscheiden. Was nun die Struktur der Kerne anbetrifft, so war bei dieser Methode ein distinct gefärbtes Kerngerüst auch bei den jüngeren Zellen nicht zu erkennen; nur ein undeutliches Convolut von unscharf begrenzten Körnchen zeigte sich. Dies hängt jedenfalls wohl damit zusammen, dass nicht nur das Nuclein Farbstoff aufgenommen hatte, sondern auch die achromatischen Substanzen und das Karyolinin, wenn auch bedeutend schwächer, mitgefärbt waren. Daher konnte

[1]) Einer persönlichen Mittheilung des Herrn Ehrlich verdanken wir den Hinweis auf die Uebereinstimmung des metachromatischen Verhaltens der Zellen mit den Reactionen im Reagenzglas, indem der gelben Färbung durch Alkali die Farbe des Zelleibes, der rothen durch Säure die Farbe der Granula entspricht. Das Orange des Kerns dürfte auf dem neutralen Verhalten desselben beruhen.

das Kerngerüst nicht distinct wahrgenommen werden, ja nicht einmal die Chromosomen bei Mitosen. Trotzdem sind diese jüngeren Kerne recht gut von den gealterten zu unterscheiden, welche nicht nur bedeutend kleiner, und dunkler gefärbt sind, sondern auch in der Homogenität ihrer Färbung so gut wie nichts von Struktur erkennen lassen (Taf. IX. A, 3—5 und 9—11). Ausser diesen zwei Arten der Kernfärbung findet sich nun noch eine dritte, wo der Kern eben nur noch als ein diffuser, matt hellbräunlicher „Schatten" wahrzunehmen ist, wo also nur achromatische Substanz und Kernsaft, von Nuclein aber keine Spur zu sehen ist. Solche Zellen leiten unmittelbar über zu den Erythrocyten, die auch nicht einmal mehr achromatische Substanzen besitzen (Taf. IX. A, 13—16) und sind andererseits mit den noch ihren ganzen Bestand an Nuclein aufweisenden Zellen durch gewisse Uebergangsstufen abnehmender Färbungsintensität verbunden, die in einem diffus gefärbten Kern noch hier und da ein, einen stärker gefärbten Nucleolus vortäuschendes, grösseres Körnchen erkennen lassen (Taf. IX. A, 12 und 8).

Es war nicht die Absicht, mit dieser Methode die feinsten Strukturelemente des Kerns sichtbar zu machen, sondern nur unter Bedingungen, welche den physiologischen Habitus der Zellen unberührt liessen, die Kerne überhaupt zur Erscheinung zu bringen, was in gleicher Weise durch ein anderes Mittel wohl kaum möglich sein dürfte. Nur für diesen einen Zweck ist die Methode angewandt worden und hier erfüllt sie auch durchaus alle Erwartungen. In keiner Weise kann und will sie in Concurrenz treten mit den zum Studium der feineren histologischen Verhältnisse des Blutes von Ehrlich ausgearbeiteten und zu so hoher Vollendung gebrachten Methoden, deren sie zu ihrer Ergänzung keinesfalls entbehren kann.

Wir nehmen keinen Anstand, die oben geschilderten Bilder der diffusen Kernschatten in ihrem allmählichen Uebergang zu kernlosen Erythrocyten als einen Ausdruck der Entkernung anzusehen. Dieser fand sich indess in gleicher Weise bei Gigantocyten (Taf. IX. A, 14) und Normocyten (Taf. IX. A, 13). Vielleicht war es Zufall, aber wir haben in diesen frischen Präparaten keinen freien Kern zu Gesicht bekommen, obwohl sich fast in

gleicher Zahl kernhaltige, wie kernlose Blutkörperchen vorfanden. Aber selbst wenn sich auch einmal ein freier Kern hätte finden lassen, würde er ausgereicht haben zur Erklärung der vielen vorhandenen kernlosen Blutscheiben? Resorbirt, oder alle an einem ganz bestimmten Orte abgelagert wird man sie doch kaum vermuthen wollen. Ausserdem handelt es sich hier ebenso, wie bei Rindfleisch, um frisches, unfixirtes Blut, bei dem sich sehr wohl, trotz Ausschliessung jeglichen mechanischen Druckes, entgegen der Angabe Neumann's, excentrische Kerne auffinden liessen (Taf. IX. A, 5, 8, 12, 14). Nie jedoch fanden sich derartige Verziehungen der Zellform, wie sie Rindfleisch beschreibt, und niemals konnten wir hier den Prozess der Kernausstossung zu Gesicht bekommen. Man könnte einwenden, Rindfleisch habe an noch lebendem Blute beobachtet, während wir abgestorbenes oder wenigstens in seinen vitalen Functionen vielleicht durch den Farbstoff gelähmtes vor uns hatten. Dann müssten doch aber, wenn der Prozess ein so häufiger und verbreiteter ist, wie Rindfleisch angiebt, sich einige Zellen finden lassen, die gerade in dem Augenblicke abgestorben wären, wo der Kern im Austreten begriffen war, oder nur noch mit einem „körnigen Faden" mit seiner Zelle zusammenhing. Auch hierfür war es unmöglich, nur einen einzigen Beleg aufzufinden.

Nachdem nun Neumann die Methode Rindfleisch's in Hinsicht auf die dabei angewandten Untersuchungsbedingungen als eine unzweckmässige kritisirt hat, und nachdem wir ebenfalls an frischem Blute unter geeigneteren Bedingungen zu einem entgegengesetzten, eher für die Anschauung Neumann's sprechenden Resultate gelangt waren, erübrigte es nur noch, den Versuch Rindfleisch's zu wiederholen, um den dabei untergelaufenen Fehler aufzudecken. Wir verfuhren dabei so, dass das Blut nicht sogleich in physiologischer Kochsalzlösung untersucht wurde, sondern die letztere erst während der Beobachtung vom Rande des Deckgläschens her, zimmerwarm temperirt, dem frischen Blute zugefügt wurde, natürlich lange bevor dasselbe — es war noch nicht umwachst — anfing, Stechapfelform zu zeigen. Während die in ihrem natürlichen Menstruum befindlichen Blutzellen ihre normale Form bewahrten, änderte sich mit einem

Schlage das Bild, als die Kochsalzlösung hinzutrat. Die Kernausstossung, wie sie von Rindfleisch so anschaulich beschrieben wurde, trat prompt ein. Es liegt demnach ein durch die Verdünnung des Blutplasmas hervorgerufener plasmolytischer Vorgang im Sinne der Botaniker[1]) vor. Selbst die Amniosflüssigkeit der Embryonen, als Zusatzmittel angewandt, vermochte nicht, auf längere Zeit die Zerstörung zu verhüten. Am empfindlichsten, weil am labilsten, zeigten sich die jungen chlorotischen (hämoglobinarmen) und grösseren (protoplasmareicheren) Formen, sowohl der kernlosen, wie auch der kernhaltigen Blutkörperchen gegenüber den kleineren und intensiver gefärbten Elementen. Unter dem Einfluss der Kochsalzlösung wurde einmal auch ein noch diffus und schwach gefärbter, fast nucleinfreier Kern ausgetrieben, wie auch aus einer in Karyokinese befindlichen Zelle beide Tochterknäuel aus ihren Zellabschnitten austraten. Die ganze Erscheinung am gefärbten frischen Präparat steht mit der Eingangs erwähnten Beobachtung am längst abgestorbenen Leichenmaterial in vollem Einklang.

Um solche direct zu beobachtenden Vorkommnisse voll und ganz als Kunstprodukte zu würdigen, erscheint es zweckmässig, sich das Wichtigste unter dem zu vergegenwärtigen, was von derartigen Erscheinungen bereits bekannt und von den Autoren auch in diesem Sinne aufgefasst wurde.

Die älteste derartige Feststellung stammt wohl von Brücke[2]), der an Amphibienblutzellen durch Borsäure oder Tannin die

[1]) In neuerer Zeit ist der in der Botanik längst eingebürgerte Ausdruck „Plasmolyse“ in ganz anderem Sinne von den Parenchymzellen der Niere durch Eug. Fränkel und F. Reiche gebraucht worden (Zeitschr. f. klin. Med. Bd. 25. S. 230 f.). So bequem eine solche Verwendung des Wortes auch sein mag, so sollte sie doch in Rücksicht auf die möglichen Missverständnisse so lange unterbleiben, als die botanische Forschung nicht darauf verzichtet hat, was wohl in Anbetracht ihres älteren Rechtes nicht zu verlangen ist. Uebrigens würde eine ausgiebigere Untersuchung der Objecte in frischem Zustande den Autoren wohl ergeben haben, dass die „plasmolytische“ Erscheinung des Rindenparenchyms der Niere zum grossen Theil auf Lösung von Zellbestandtheilen, vorzugsweise Fett, durch die angewandten Präparationsmittel beruht.

[2]) Denkschr. d. Kaiserl. Akad. zu Wien. LXI. II. Abth. 1867.

Trennung des „Zooid“ vom „Oikoid“ bewirkte. Der Nachweis einer Membran, wie sie von von Kölliker und Anderen angenommen wird, so die jüngsten Befunde von Auerbach[1]) ergeben sich aus der plasmolytischen Einwirkung dünner Lösungen, unter denen die Kochsalzlösung eine bevorzugte Stelle einnimmt. Eingehend sind Quellungserscheinungen von Maragliano und Castellino[2]) untersucht worden. Hierher gehört auch die Diffusion des Hämoglobins mit Zurückbleiben der „Blutschatten“ (C. H. Schultz), als Folge der Erythrolyse durch physikalische und chemische Schädlichkeiten angesehen von Rollet, Kollmann, Landois, auf „Plasmolyse“ zurückgeführt von Stricker. Geradezu zum Werthe eines sehr empfindlichen Reagens auf die isotonische Concentration des Plasma sind die rothen Blutscheiben durch Hamburger[3]) gelangt, der bei der Uebertragung der Ergebnisse von Pfeffer, de Vries, Pringsheim auf die thierische Physiologie auch an ihnen die Gültigkeit des van t'Hoff'schen Gesetzes über Lösungen nachweisen konnte.

II. Untersuchung von Schnitten.

Die mit den Eihäuten vorsichtig aus dem Uterus herausgenommenen Früchte wurden in toto in die Fixationsflüssigkeit gebracht, was bei der Kleinheit und Zartheit der Objecte von Vortheil war, da die Flüssigkeit immerhin schnell genug einwirkte, um genügend zu fixiren, und andererseits die gleichzeitige Fixation der Placenta für den Vergleich mit den Zellen des mütterlichen Blutes von Vortheil ist.

Wie Bizzozero[4]) schon hervorgehoben hatte, kommt es für die Untersuchung von Blutzellen darauf an, eine Fixationsflüssigkeit anzuwenden, welche nicht nur möglichst gut die natürlichen Formen und Grössenverhältnisse von Zelle und Kern,

[1]) Ueber die rothen Blutkörperchen der Batrachier. Anatom. Anz. V. 1890.

[2]) Sulla necrobiosi lenta dei globuli rossi in condizioni normali e patologiche etc. Rivista clin. 1891. No. 4. — Beitrag zur Kenntniss der Krankheiten des Blutes. Verhandl. des X. internat. Congr. Abth. V. S. 148.

[3]) Arch. f. Anat. u. Physiol. 1886. S. 476. 1887. S. 31. — Zeitschr. f. Biol. 1889. S. 414. — Dieses Archiv. Bd. 140. S. 503 ff.

[4]) Archiv für mikrosk. Anat. XXXV. 1890.

sondern auch in gleicher Weise Hämoglobin und Nuclein conservirt. Solches leisten bekanntermaassen Combinationen von Kaliumbichromat und Sublimat. Von den verschiedenen angegebenen Recepten erwiesen sich besonders zwei äusserst brauchbar, welche ebenso schöne, wie instructive Bilder lieferten: dasjenige von Foà[1]) und das von Zenker, modificirt von Mercier[2]). Sie waren namentlich den von Löwit und Spuler (bezw. vom Rath) für den gleichen Zweck angegeben Flüssigkeiten überlegen. Die fixirten und gehärteten Embryonen wurden nach Durchtränkung mit Xylol in Paraffin eingebettet und mittelst Mikrotom 2,5 μ dicke Serienquerschnitte angefertigt. Diese wurden nach einer von Mann[3]) angegebenen Methode faltenlos auf den Objectträger aufgeklebt und, nach den bekannten Manipulationen zur Entfernung des Paraffins, auf dem Objectträger gefärbt. Nach Versuchen mit den verschiedensten Farbstoffen erwies sich für die mit dem angegebenen Fixativ behandelten Blutkörperchen sehr zweckmässig folgende Auswahl und Zusammenstellung. Als Kernfarbe kam zur Anwendung Hämalaun, als Gegenfarbe für das Cytoplasma ein Gemisch von drei, im Sinne Ehrlich's, sauren Anilinfarben:

6 G.-Theile Rose bengale,
2 G.-Theile Orange G.,
1 G.-Theil Aurantia.

Hierzu wird unter kräftigem Umschütteln und gelindem Erwärmen hinzugefügt, bis die Lösung anfängt, durchsichtig zu werden, eine Mischung:

Aqu. dest. 10 Volumstheile,
Glycerin,
Alcohol absol. āā 1 Volumstheil.

Es stellte sich für das Resultat als gleichwerthig heraus, ob zuerst Hämalaun oder die Gegenfarbe angewendet wurde; jedenfalls musste vor Application der zweiten Farbe die erste in reiner Aqu. dest. (nicht Alkohol- oder Säurezusatz) ausgewaschen worden sein, so lange, bis keine Farbstoffwolken mehr abgingen. Ob genügend gefärbt und entfärbt ist, wird besser, wie durch pein-

[1]) Internat. Beiträge zur wiss. Med., Festschr. R. Virchow gew. I. S. 496.
[2]) Zeitschr. f. wissensch. Mikroskopie. XI. 1895.
[3]) Ebendaselbst.

lichste Befolgung von Vorschriften über die Concentration der Farben und Dauer der Färbung, durch Ausprobiren und Controliren bei schwachen Vergrösserungen herausgebracht. Das saure Farbgemisch lässt man am besten verdünnt kurze Zeit, aber mässig erwärmt, einwirken, und wäscht hernach kräftig aus.

Nachdem nun in bekannter Weise getrocknet und in Canadabalsam oder Damarlack eingebettet war, hoben sich schon bei schwacher Vergrösserung die blutenthaltenden Stellen der Gewebe, d. h. die Gefässlumina, als leuchtende, gelbe Flecken von der dunkleren, rothen Umgebung ab, da das Hämoglobin aus dem Gemisch hauptsächlich die gelben Farben an sich gezogen hatte, obwohl sie nur in geringer Menge vorhanden waren. Das Protoplasma der übrigen Gewebszellen hatte rothe Farbentöne angenommen. Bei Betrachtung mit Oelimmersion zeigte sich der Körper der Gewebszellen abgestuft vom zartesten Rosa bis zum gesättigten Weinroth; die Blutzellen dagegen wiesen eine merkwürdige Erscheinung auf: während einige deutlich gemischte Färbung zeigten zwischen rothen und gelben Farbentönen, so zwar, dass alle Schattirungen von Mattröthlich-Gelb bis zum gesättigten gelblichen Roth vorkamen — waren in etwa gleicher Anzahl andere rein gelb gefärbt mit nur geringen Schattirungen zwischen helleren und dunkleren Tönen. Ob es sich hier um eine Folge von grösserem oder geringeren Hämoglobinreichthum handelt, oder um ungleichmässige Fixation des Hämoglobins, ob ferner und warum die einen Zellen etwa nur Aurantia, die anderen nur Orange oder Orange+Rose bengale aufgenommen haben, muss unentschieden bleiben. Da trotz dieser Ungleichmässigkeit der Färbung die rothen Blutzellen nicht mit anderen Gewebszellen oder farblosen Blutkörperchen verwechselt werden konnten, und es uns ja hauptsächlich auf die Kernverhältnisse ankam, haben wir weitere Untersuchungen zur Aufklärung dieser Färbungseigenthümlichkeiten vorläufig unterlassen. Nur so viel sei gesagt, dass sowohl bei den blassgelben, wie bei den krebsbis kupferrothen Zellen grosse und kleine Formen, alte und junge Exemplare in gleicher Weise sich fanden (Taf. IX. B), und beide Arten, die blassen wie die röthlich-gelben, nicht etwa in verschiedene Regionen getrennt, sondern mit einander gleichmässig vermengt, in ein und demselben Gefässquerschnitt anzu-

treffen waren. Die Kerne der verschiedenen Gewebe zeigten alle Nüancen von violetten Farbentönen, von fast schwarzem Pensée bis zu blassem Lila. Die dunkelsten fielen im Grossen und Ganzen bei den Blutzellen auf.

Was nun die äusseren Formen betrifft, so waren dieselben bei Kern und Protoplasma meist recht gut erhalten, doch waren in Folge der Fixation alle Grössenverhältnisse bedeutend geringer, als im frischen Präparat. Etwas störend für die Beobachtung war es, dass die Blutkörperchen in den Gefässen in Folge der allgemeinen Schrumpfung durch das Fixativ zusammengesintert waren und nicht nur dicht neben einander, sondern auch häufig trotz der geringen Schnittdicke zum Theil noch sich deckend, über einander lagen, so dass man nur immer bei bestimmten Einstellungen der Mikrometerschraube distincte Bilder zu Gesicht bekam. Am vortheilhaftesten beobachtet man deshalb im rechten Vorhof, wo die Zellen in grosser Menge das ganze Gesichtsfeld erfüllen und meist einschichtig und frei neben einander anzutreffen sind.

Zur Frage der Entkernung ist Folgendes zu bemerken: Es fanden sich freie Kerne (Taf. IX. B, 55, 56); dieselben waren, wie wir Schmidt gegenüber Neumann bestätigen müssen, durchaus frei von Protoplasma und ihrem inneren Bau nach identisch mit denen, welche sich in den alten Zellen gewöhnlicher Grösse zeigen. Indessen waren solche freien Kerne nur hin und wieder einmal, in spärlicher Anzahl vorhanden, trotz der beträchtlichen Menge von kernlosen Blutscheiben, so dass sie schon deshalb nicht ausreichend erschienen, um auf Grund ihres Befundes Kernausstossung anzunehmen. Ferner zeigte sich niemals eine rothe Blutzelle in dem Augenblick fixirt, wo ihr Kern im Austritt begriffen war. (Durch den Schnitt des Messers verletzte Zellen sind als solche leicht zu erkennen.) Ausserdem fanden sich hin und wieder bei diesen Präparaten, wo das natürliche Nebeneinander der Dinge gewahrt war, freie Kerne in einer Umgebung, die durchaus keine kernlosen Blutscheiben aufwies. In Uebereinstimmung geben die Autoren an, dass diese freien Kerne homolog seien denen, welche sich in älteren hämoglobinreichen Blutzellen der kleineren Grösse (Normoblasten) fänden. Im Allgemeinen stimmt dieses nach unseren Erfahrungen; indessen fin-

den sich auch hämoglobinarme alte Normoblasten neben hämoglobinarmen Normocyten, so dass Hämoglobingehalt und Alter doch wohl nicht immer übereinstimmen. Ferner aber finden sich nur verschwindend selten alte Megalo- und Gigantoblasten, die übergrosse Mehrzahl zeigt junge Kerne. Da nun aber sich nie junge, freie Kerne, wohl aber in recht beträchtlicher Anzahl kernlose Megalo- und Gigantocyten finden, so nahm schon Ehrlich Kernausstossung nur noch für Normoblasten in Anspruch, während die Entkernung bei den grösseren Zellen durch eine eigenthümliche Art von Resorption zu Stande kommen sollte. Auf die Erklärung der freien Kerne soll erst bei der Besprechung der Deckglaspräparate eingegangen werden, welche die in Betracht kommenden Einzelheiten noch besser zeigen.

III. Untersuchung von Deckglaspräparaten.

Ehrlich's Methode, für klinische Zwecke vortrefflich brauchbar, ist nicht ebenso, wie sie Engel (a. a. O.) zur Untersuchung fötaler Blutzellen angewandt hat, für diesen Zweck geeignet, und hat daher auch zu den in jeder Hinsicht bestrittenen Ergebnissen des letztgenannten Autors geführt. Es muss die mechanische Verletzung durch Ausstreichen der Blutschicht oder Abziehen des Deckglases nach Möglichkeit vermieden werden, was am einfachsten geschieht, wenn man den Bluttropfen schnell über das Deckglas laufen lässt und den überschüssigen Theil mittelst Fliesspapier absaugt.

Zur Fixirung des innerhalb des Thermostaten lufttrocken gewordenen Deckglases bewährte sich das Verfahren von Nikiforoff nicht so gut. Dagegen genügte 16—20maliges schnelles Durchziehen des Deckglases durch die Spitze der Bunsenflamme vollkommen. Gefärbt wurde in derselben Weise, wie bei den Schnittpräparaten. Es zeigten sich nun schon bei mittlerer Vergrösserung Form- und Grössenverhältnisse durchaus so erhalten, wie im frischen Präparat. Niemals fanden sich solche kreis- oder halbmondförmige Spalträume zwischen Kern und Zellkörper, wie sie Engel in Folge ungeeigneter Fixation erhalten hat, niemals die krausenförmige Anordnung des Hämoglobins um den Kern herum, wie sie uns einmal bei zu viel Aether enthaltender Nikiforoff-Fixation vorkam, niemals schliesslich derartig

poikiloblastische Deformationen, wie sie Engel zum Beweis für Kernausstossung hat abbilden lassen.

Die Kerne lagen meistens central, d. h. entsprechend ihrer Eintrocknung in einer Stellung, wo sie sich im tiefsten Theil der Blutkugel zunächst dem Deckglas befinden; bisweilen waren sie auch excentrisch in dem trockenen Schnitt fixirt. Hin und wieder bemerkt man auch längliche Gestalt des Zellkörpers oder unregelmässige Contouren des Zellkernes; dies alles erschien aber durchaus nur als geringe, innerhalb physiologischer Grenzen gelegene individuelle Verschiedenheiten, oder seltene, leicht verständliche Artefacte.

Auch hier fanden sich, wie zu erwarten, von kleinsten bis zu grössten rothen Blutkörperchen alle Uebergangsstufen; auch alle Uebergänge der Färbung, vom zartesten Gelblichrosa bis zum dunkelgesättigten Post- oder Ziegelroth fanden sich vor, und zwar, wie Schmidt richtig angiebt, unabhängig von der Grösse der Zellen, und wie wir hinzufügen können, auch unabhängig vom Alter des Kernes. Neben hellen, jungen Gigantoblasten fanden sich helle alte, dunkle alte und dunkle junge Gigantoblasten, und neben dunklen alten Normoblasten fanden sich dunkle junge, helle junge und helle alte Normoblasten. Ebenso fanden sich kernlose Blutscheiben jeglicher Grösse und Färbung. Vermisst wurden indess derartig mattgelbe, keine Spur röthlichen Tones enthaltende Blutkörperchen, wie sie bei unseren Schnittpräparaten beschrieben worden sind; auch zeigte sich durch Vergleichung, dass, obwohl doch mit derselben Farbmischung gefärbt war, im Schnitt die dunklen Blutkörperchen im Grossen und Ganzen ein mehr röthliches Gelb angenommen hatten, während hier, sowohl bei den hellen, wie bei den dunklen, die rothen Farbentöne vorwogen, denen nur mehr oder weniger Gelb beigemengt war. Im Anfang war eine Unterscheidung von grosskernigen, mattgefärbten Gigantoblasten und verschiedenen Arten farbloser Blutkörperchen häufig recht schwierig; ein näheres Studium der Kernformationen und Granulationen schützte indessen bald vor Verwechselung. Die Kerne zeigten, wie in den Schnittpräparaten, unabhängig von Grösse und Färbung der Zellkörper, aber abhängig vom Alter der Zellen, alle Uebergänge der Färbung, vom tiefsten Schwarzblau bis zum zartesten Bläulichgrau.

Auffällig war es nun schon bei dieser schwächeren Vergrösserung, dass sowohl am Rande, wie im Innern von tief dunkel gefärbten Kernen sich sehr häufig bei genauer Betrachtung hell gefärbte Partien, ja selbst farblose Lücken fanden, so dass sehr wohl, wenn man sich daran erinnerte, durch die wenigen zurückgebliebenen dunklen Partien ein Vergleich mit den von Neumann beschriebenen Kernresten nahe gelegt werden konnte. Man sah z. B. häufig innerhalb einer helleren bläulichen Kernstelle einzelne wenige, tiefschwarz gefärbte, unregelmässig angeordnete Körnchen.

Bei Anwendung von Oelimmersion fand sich nun, dass die sich darbietenden Bilder zwar nicht einen Kernzerfall erkennen liessen, wie man sich ihn nach Neumann's Beschreibung vorstellen musste, wohl aber, dass sie bis in die feinsten Einzelheiten den Schilderungen und Abbildungen entsprachen, die die jüngsten Forscher auf dem Gebiet der Kerndegeneration von Kernzerfall und Kernschwund gegeben haben.

Es ist oben bereits erörtert, dass, wenn Rindfleisch nicht an frischen Präparaten Kernausstossung sinnlich wahrgenommen und somit die Möglichkeit eines vorher gänzlich unbekannten biologischen Vorganges gewissermaassen ad oculus demonstrirt hätte, wohl kaum jemand ohne Voreingenommenheit und Zwang in geeignet hergestellten Trockenpräparaten irgend etwas gefunden hätte, was berechtigen könnte, eine Kernausstossung anzunehmen.

Der Umstand, dass sich Kerne „frei" finden von derselben Art, wie die in den Blutzellen befindlichen, verleitete zu der Annahme, dass dieselben durch Ausstossung aus dem Zellinnern befreit seien, da man derartiges seit und in Folge Rindfleisch's Publication für möglich hielt und man daher auf den Befund von den Kern im Austritt zeigenden Uebergangsbildern im Trockenpräparat verzichten zu können glaubte. Und doch ist es eigentlich unzulässig, ohne sich auf eindeutige Uebergangsbilder stützen zu können, einen derartigen Schluss zu wagen. Für die Gigantoblasten mit ihren meist jugendlich gebauten, hellgefärbten Kernen nahm auch bald Ehrlich intraglobuläre Kernresorption an, da Gigantoblasten mit alten, strukturlosen Kernen zu den Ausnahmen gehören, sich aber junge, freie Gigantoblastenkerne nicht auffinden liessen, welche die Bildung von den sich zahlreich findenden

Gigantocyten wahrscheinlich machen konnten. Für Normoblasten behielt auch er Kernausstossung bei. Schon diese principielle Differenz zwischen doch nur graduell unterschiedenen Gebilden muss zu Zweifeln anregen. Es findet sich keine natürliche Grenze, wo Normoblasten aufhören, Gigantoblasten anfangen, und doch sollte die Natur zur Erreichung ein und desselben Zieles sich zweier, gänzlich entgegengesetzter Wege bedienen, der Entfernung des ganzen Kernes aus der Zelle und des molekularen Zerfalles und Resorption innerhalb der Zelle. Und wie wollte man sich die vielen Widersprüche erklären? Gigantoblasten mit senilem Kern sollen, wie Rindfleisch und Engel annehmen, nicht zu Gigantocyten werden, und doch berechtigt durchaus Nichts zu dieser gänzlich unbewiesenen Vermuthung. Die freien Kerne, die aus alten Normoblasten ausgestossen sein sollen, unterscheiden sich in nichts von senilen Gigantoblastenkernen, liegen häufig genug auch neben kernlosen Gigantocyten. Dennoch würde sogar bei Zellen ein und derselben Grösse zweierlei Art der Entkernung bestehen und selbst, wenn man wirklich annehmen wollte, dass nur junge Gigantoblasten, und zwar durch Kernresorption, und nur alte Normoblasten, und zwar durch Kernausstossung, zu Erythrocyten werden sollen, so spricht schon die verhältnissmässig geringe Anzahl der sich findenden freien Kerne nicht zu Gunsten der Kernausstossung. Selbst, wenn man, wie Schmidt, annehmen wollte, dass sie ausserhalb der Zelle zu Grunde gingen, müssten sich unter tausenden von kernhaltigen und kernlosen Blutkörperchen doch immer noch mehr als zwei oder drei freie Kerne finden lassen. Rindfleisch und Engel lassen nun ihre freien, im Blut circulirenden Kerne sich mit neuen Protoplasmamassen umgeben und so wieder zu normalen Blutkörperchen werden. Engel bildet solche Normoblasten mit jugendlichen Kernen ab, Rindfleisch hat die Struktur seiner Kerne nicht beschrieben; aber Engel sowohl, wie Rindfleisch haben durch eine das physiologische Gehaben der Blutkörperchen schädigende Behandlung Kunstprodukte zu sehen bekommen. Erstens sind, worin wir mit Schmidt und Ehrlich übereinstimmen, nur senile freie Kerne zu finden; zweitens, wenn der klassische Versuch, auf den sich die Lehre von der Kernausstossung gründet, erwiesenermaassen nicht natürliche, sondern

künstliche, nicht physiologische, sondern pathologische, nicht vitale, sondern cadaveröse Verhältnisse zur Anschauung gebracht hat, wenn also überhaupt im Zellleben Kernausstossung nicht vorkommt, so fällt damit auch jede Berechtigung, die freien Kerne in Deckglaspräparaten auf physiologische Kernausstossung zurückzuführen.

Gänzlich unhaltbar ist auch die Behauptung, dass sich diese senilen freien Kerne durch Zunahme ihres geringen Protoplasmarestes zu ganzen Blutzellen ergänzen sollen; einmal ist es unwahrscheinlich, dass senile Kerne entwickelungsfähig sind, dann aber würden senile Normoblasten auf zweierlei Art, aus jungen Normoblasten und alten freien Kernen gebildet werden. Schliesslich würden Normoblasten überhaupt nicht nur im betreffenden hämatopoetischen Organ, sondern auch in der Circulation „von sich aus“ durch Karyokinese, und durch eine Art freier Zellbildung aus freien Kernen entstehen.

Gerade die continuirliche Reihe von Bildern, aus welchen man die Ergänzung der senilen freien Kerne zu ganzen Zellen schliessen zu können glaubt, kann dazu dienen, für die Herkunft der freien Kerne, nachdem sie nunmehr nicht aus Erythroblasten ausgestossen sein können, eine plausiblere Erklärung zu finden. Aus Zellen und wahrscheinlich vielleicht auch nur aus Normoblasten stammen sie allerdings her, aber nicht dadurch, dass sie sich von ihrem Zellplasma getrennt haben, welches als kernfreies Blutkörperchen weiter vegetirt, sondern dadurch, dass das Protoplasma durch eine Art von Schwund nach und nach verloren gegangen ist. Nicht einem allgemein verbreiteten physiologischen Vorgange verdanken sie ihre Existenz, sondern einem relativ seltenen pathologischen Vorgange, was auch ihr wenig zahlreiches Vorkommen erklären würde. Mit anderen Worten: von freien Kernen zu zelligen Gebilden, welche dieselbe Art Kerne enthalten, besteht eine continuirliche Reihe von Uebergangsstufen. Wegen der Altersdegeneration der Kerne ist aber eine Entstehung der Zellen aus diesen, eine aufsteigende Reihe, ausgeschlossen; es ist also nur noch eine absteigende Reihe möglich, eine allmähliche Involution der Zellen zu freien Kernen. Die freien Kerne sind demnach nicht der Ausgangspunkt einer Entwickelungsreihe, der Ursprung

neuen Lebens, sondern der schliesslich übrig bleibende Rest einer degenerirten Blutzelle. Wenn man die Bilder, welche die Entwickelung von freien Kernen zu Normoblasten veranschaulichen könnten, betrachtet, so fällt einem erstens die relative Grösse und Unregelmässigkeit des Kernes und zweitens eine eigenthümliche Färbung des relativ geringen und unregelmässig um den Kern angeordneten Protoplasma auf. Nie finden sich so kleine und gleichmässig runde Kerne frei vor, wie man sie innerhalb der gewöhnlichen Normoblasten antrifft, so dass eigentlich schon auf Grund dieser Thatsache allein der Schluss unzulässig ist, dass zur Entkernung ohne Weiteres die Kerne ausgestossen werden. Da aber, wie gesagt, kleine, runde, freie Kerne sich kaum finden lassen, wohl aber, ebenso selten, wie die grossen unregelmässigen, freien Kerne, gewisse unregelmässig gestaltete Zellen mit grossen, den freien homologen, unregelmässigen Kernen, so dürfen die freien Kerne mit diesen letzteren Zellen in Zusammenhang gebracht werden, und zwar nicht aus ihnen ausgestossen, sondern, wie die sich findenden Uebergangsstufen beweisen, durch Schwund des Protoplasma aus ihnen entstanden.

Uebrigens sind auch diese „freien Kerne", so weit wie wir gesehen haben, nie gänzlich frei von einer geringen Spur ihnen an irgend einer Stelle noch anhaftenden Protoplasmas. Dass in den Schnittpräparaten, wie oben erwähnt, die Kerne absolut „frei" waren, beruht jedenfalls auf der Schrumpfung durch das Fixationsmittel.

Wenn man solche, den freien Kernen vorausgehende Stadien betrachtet, wie sie in verschiedenen Typen auf Taf. X. C, b—d abgebildet sind, so drängt sich geradezu die Aehnlichkeit dieser verkümmerten Zellen mit den, unter dem Namen „Corps résiduels" in der Literatur bekannten abortiven Zellrudimenten der Geschlechtsdrüsen auf. Wie Flemming und Hermann an Salamandra, O. Hertwig an Ascaris, Wasielewski experimentell auch an Säugethieren für die Geschlechtszellen festgestellt haben, so handelt es sich sicherlich auch hier beim Blut um Zellen, die, ohne ihre Umwandlung zu Erythrocyten durchmachen zu können, in Folge schädlicher Einflüsse von einem Involutionsprozesse ereilt wurden. Die Degeneration des Kernes zu einem homogenen,

strukturlosen, sich intensiv färbenden Nucleinklumpen ist für das Blut wenigstens an und für sich noch nicht pathologisch, sondern eine blosse physiologische Alterserscheinung; altern doch normaler Weise die meisten Normoblasten, bevor sie sich zu Normocyten umwandeln. Wir werden weiter unten noch von den Degenerationen der Kerne zu sprechen haben und zeigen, dass dieselben bei Erythroblasten unabhängig von Degeneration des Zellkörpers sich finden, dass Kerndegeneration nicht nothwendigerweise ein Ausdruck für einen pathologischen Zustand der Zelle ist. Wohl aber ist pathologisch jede Atrophie und Degeneration des Cytoplasma, wie es sich unter anderem durch progressive Massenabnahme im Verhältniss zum Kern, durch Schrumpfung und Schwund zu erkennen giebt[1]). In Folge von Substanzverlusten und molekularem Zerfall wird die Gestaltung des Zellenleibes sowohl im Grossen und Ganzen eine unregelmässige, als sich auch in seinem Innern kleine und kleinste, Vacuolen ähnliche, lichtere Stellen zeigen, so dass die vorher homogen erscheinende Zelle nunmehr ein höckriges Aussehen annimmt. Durch Einlagerung unzähliger, vielleicht von dem degenerirten Kern herstammender, abgesprengter und isolirt färbbarer Chromatinpartikelchen wird der Zellenleib nunmehr ganz feinkörnig und weist insofern ein abweichendes Tinctionsverhältniss auf, als er nun nicht mehr blos zu sauren, sondern auch zu basischen Farbstoffen eine Affinität bezeigt, so dass bei gleichzeitiger Einwirkung von Hämalaun und unserem sauren Farbgemisch auf den an Hämoglobin verarmten Zellkörper eine diffuse, zarte Lilafärbung desselben zu Stande kommt (Taf. X. C). Es dürfte dieser Vorgang wohl ein ganz ähnlicher sein, wie er von Ehrlich am Diskoplasma der Erythrocyten beobachtet und in den Lehrbüchern als anämische Degeneration des Stroma, von Maragliano als chromatische Form der Blutnekrobiose beschrieben ist. Auch Ehrlich bringt den Vorgang mit einer Verarmung an Hämoglobin in Zusammenhang, wobei sich eine in Hämatoxylin oder Methylenblau färbbare Substanz allmählich in dem Stroma ablagern soll, ein Prozess, den er als einer Art von Coagulationsnekrose verwandt erachtet

[1]) conf. O. Hertwig, Die Zelle und die Gewebe. S. 198. — Lukjanow, Grundzüge einer allgem. Patholog. der Zelle. S. 282.

und als Zeichen vorzeitiger Senescenz in Folge schlechter Ernährungsverhältnisse durch das Plasma betrachtet[1]).

Ein Blick auf die beigegebenen Tafeln zeigt besser, als eine noch so genaue Beschreibung es könnte, die mannichfachen Formen, welche die zu Grunde gehenden Kerne aufweisen. Es ist von A. Pappenheim in seiner Dissertation der Versuch gemacht, dieselben nach Art der von Schmaus[2]) angestellten Classification zu ordnen und die verschiedenen Formen, in denen sich das Zugrundegehen vollzieht, von einander zu trennen. Schmaus selbst erkennt an, dass die von ihm geschaffene Nomenclatur nur einer äusserlichen und künstlichen Classification nach dem gerade sich darbietenden Bilde, aber nicht nach dem dasselbe verursachenden Prozesse, d. h. morphologischen und nicht genetischen Gesichtspunkten entspricht, insofern als es unmöglich ist, die verschiedenen Erscheinungsformen genau zu rubriciren, da die denselben zu Grunde liegenden Prozesse fast nie einzeln, sondern stets mit einander verbunden und in den verschiedenen

[1]) Dies alles gilt selbstverständlich nur für normales fötales Blut. Unter pathologischen Verhältnissen, z. B. bei Leukämie, wo die isotonische Concentration des Serums (Hamburger) gestört ist, stösst man auf eine grosse Zahl freier Kerne. Diese können allerdings auch durch chromatische Degeneration des Zellplasma in Folge der schlechten Ernährungsverhältnisse durch das dyskrasische Plasma frei geworden sein, aber es hindert auch nichts, anzunehmen, dass hier Quellungserscheinungen, Plasmolyse, morphologische Degeneration und Kernausstossung durch das verdickte Plasma stattgefunden hat; auch spricht Vieles dafür, dass die Masse freier Kerne in den nach Ehrlich's Methode hergestellten Präparaten aus den in Folge der Erkrankung sehr labilen Zellen herausgedrückt sei. Trotz der grossen Anzahl der Kerne aber verdanken die kernlosen Scheiben des leukämischen Blutes ihre normale Entstehung intracellulärem Kernschwund. Durch Degeneration des Cytoplasmas entstandene „freie Kerne" kommen auch sonst unter physiologischen Verhältnissen in reducirten und rudimentären Organen vor, z. B. im Milchsaft der Thymus und in der gestielten Hydatide. Zu trennen ist diese Art „freier Kerne", welche nur noch Reste ehemaliger Zellen repräsentiren, jedoch von denjenigen, die noch vollen Zellwerth besitzen, nur dass ihr Zellplasma auf einen kleinen Rest reducirt erscheint, was z. B. bei den Spermatozoen, in den Körnerschichten des Kleinhirns, wie der Retina, Lymphdrüsenzellen u. a. der Fall ist.

[2]) Dieses Archiv. Bd. 138, Supplement. 1895.

Fällen nur quantitativ, der Intensität nach, verschieden auftreten. So ist auch bei unseren Befunden an Uebergangsformen kein Mangel, und die Classification hat nur den Zweck, die morphologische Uebereinstimmung dieses physiologischen Kernschwundes mit dem unter ganz anderen Verhältnissen auftretenden pathologischen Vorkommniss darzuthun. Es genügt, dies hier anzuführen, da die Abbildungen für sich selbst sprechen. Ein Vergleich derselben mit denjenigen von Schmaus[1]) ergiebt eine auffällige Uebereinstimmung der Bilder, die den Schluss auf die Gleichartigkeit der unter physiologischen, wie pathologischen Verhältnissen übereinstimmenden inneren, passiven Vorgänge am Kern rechtfertigen. Der Uebertragung der Beobachtung an den Erythroblasten der Maus auf die des Menschen steht nach den vorliegenden Erfahrungen kein Hinderniss entgegen. Ebenso stimmen sie mit den Angaben und Abbildungen von Askanazy[2]), der bei perniciöser Anämie karyolytische Kerne in Erythroblasten fand, und neuerdings von Timofejewsky[3]), der an septikämisch gemachten Hunden die Regeneration der rothen Blutkörperchen eingehend studirte. Ihnen begegneten am erwachsenen Thier dieselben Formen, wie uns während der fötalen Entwickelung.

Um nun die Bedeutung des Kernschwundes der Erythroblasten seinem biologischen Werthe nach richtig zu würdigen, genügt es nicht, den Kern allein zu betrachten, sondern es sind dabei auch die sonstigen, an der Zelle auftretenden Veränderungen zu berücksichtigen, die Umformung des kernlosen Zellkörpers, zu deren Verständniss die Molekularphysik, unserer Meinung nach, noch zu früh herangezogen worden ist, und das spätere Verhalten der durch Neutralroth nachgewiesenen Körnung der Erythroblasten. Immer nur beschränkte sich diese Körnung auf einen Theil des Zellkörpers und war in den verschiedenen Zellen von sehr wechselnder Reichhaltigkeit. Nennenswerthe Körnungen werden auch noch in solchen Elementen gefunden, deren Kern selbst durch Neutralroth nur sehr wenig gefärbt wurde, bisweilen auch gar nicht mehr darstellbar war. Aus diesem Grunde lag ein dringender Anlass vor, auch bei erwachsenen Individuen nach

[1]) Schmaus und Albrecht, Ueber Karyorrhexis. a. a. O. Tafel I—III.
[2]) Zeitschr. f. klin. Med. Bd. XXIII. Heft 1 u. 2.
[3]) Centralbl. f. allg. Path. und patholog. Anat. 1895. No. 3/4.

den Körnchen zu sehen, und da zeigte es sich, bei Versuchen, die an weissen Mäusen, wie auch am Blute erwachsener Menschen angestellt wurden, übereinstimmend, dass sich Körner in den rothen Blutscheiden nur ganz vereinzelt und in sehr wenigen Exemplaren färbten (Taf. IX. A, 16), ein Beweis, dass nicht nur der Kern, sondern ausserdem noch ein bestimmt hervorzuhebender, protoplasmatischer Antheil der Erythroblasten verloren geht, im Einklang mit der beträchtlichen Grössenreduction, welche die rothe Blutscheibe gegenüber der fötalen rothen Blutzelle aufweist.

Es ist demnach ein Zellenrest, den wir in den Erythrocyten vor uns haben, er bestätigt diejenige Anschauung, welche noch jüngst von Waldeyer[1]) dahin präcisirt worden ist, dass die rothen Blutscheiben der Säugethiere „gleich den Spermatozoen reducirte Zellbildungen sind". Auch Schiefferdecker[2]) sieht das rothe Blutkörperchen als einen der respiratorischen Function angepassten Zellrest an, der nicht mehr Zellenwerth besitzt.

Eine wichtige Unterstützung findet die Parallelisirung des physiologischen Kernschwundes, dem wir bei den Erythrocyten begegnet sind, mit dem pathologischen, der sich in gleicher Form vollzieht, durch den Nachweis eines analogen senilen Vorganges durch Pfitzner[3]). Derselbe ist für uns von um so grösserer Bedeutung, als gerade die rothen Blutkörperchen es sind, an denen die Erscheinung des Kernschwundes beim Landsalamander von Pfitzner beobachtet wurden und somit eine phylogenetisch sehr interessante Parallele zu dem Vorkommniss bei den Säugethieren vorliegt. Die Abbildungen Pfitzner's (a. a. O. Taf. V. Fig. 7 und 8) zeigen alle Kriterien des Kernschwundes und legen Zeugniss davon ab, dass auch bei niederen Wirbelthieren der Kern der rothen Blutkörperchen zu einer regressiven Weiterentwickelung neigt, die für Säugethiere als ein regelmässiger fötaler Vorgang anzusehen ist. Dass hierbei allein die

[1]) Die neueren Ansichten über den Bau und das Wesen der Zellen. Deutsche med. Wochenschr. 1895. No. 45.

[2]) Schiefferdecker und Kossel, Gewebelehre. II. S. 357 und 367.

[3]) Zur pathologischen Anatomie des Zellkerns. Dieses Archiv. Bd. 103. S. 275 f.

Auflösung des Kernes, nicht die Ausstossung desselben in Frage kommt, glauben wir im Vorhergehenden nachgewiesen zu haben, ebenso dass an dem Kernschwund, wie er als regulärer Entwickelungsvorgang bei den Erythroblasten gefunden ist und zweifellos in ähnlicher Weise auch an anderen Zellen auftritt, sich ein physiologisches Paradigma ergiebt für den unter pathologischen Bedingungen den Tod der Zelle anzeigenden, bereits lange allgemein anerkannten Kernschwund bei der Nekrose.

Erklärung der Abbildungen.

Alle Figuren sind mit Zeiss homog. Immers. $\frac{1}{12}$, Oc. 4 aufgenommen.

Tafel IX.

A. 1—15 Blutzellen eines 14tägigen Mäusefötus, frisch mit Neutralroth gefärbt. 1 grosse kernlose Zelle mit vorwiegend centraler Anhäufung von Körnern. 2 Mitose oder Kunstprodukt? 3, 4, 5 Normoblasten mit verhältnissmässig chromatinarmen Kernen von zarter Struktur. 6 und 7 Normoblasten mit chromatinreichen Kernen von undeutlicher Struktur. 9, 10, 11 Normoblasten mit kleinen chromatinreichen Kernen (alte Zellen). 8 und 12 Gigantoblasten mit karyorrhektischen Radkernen. 13 Normoblast, 14 Gigantoblast mit schwach und homogen gefärbtem Kernrest. 15 kernloser fötaler Erythrocyt.

A. 16 mütterlicher Erythrocyt aus der Placenta, in gleicher Weise behandelt.

B_1 und B_2 Blutkörperchen aus Schnittpräparaten von Früchten vom 14. Tage, mit dem S. 433 angegebenen Farbgemisch behandelt. Die verschiedene Färbung dürfte auf ungleichmässige Einwirkung des Fixationsmittels zurückzuführen sein, die in den unter B_1 zusammengestellten Formen die Diffusion des Hämoglobins nicht verhindert hat.

B_1 17—22 und 36—40 Zellen mit normalen Kernen. 23, 24, 30, sowie 45 Radformen des Kerns. 25—29, sowie 41—44, 46 und 48 zeigen verschiedene Formen der Karyolyse. 31—33 und 49—52 Formen, deren Deutung zweifelhaft ist, zum Theil von Doppelkernen ausgehend (32) und als Kunstprodukt verdächtig (z. B. 47 und 52). 34, 53, 54 Zellen mit pyknotischen Kernen. 55, 56 freie Kerne. 35, 57—59 embryonale kernlose Erythrocyten von verschiedener Grösse und wechselndem Hämoglobingehalt.

B_2 60 kleiner mütterlicher Erythrocyt aus einem Schnitt durch die Placenta.

Tafel X.

A. Deckglastrockenpräparate; Herstellung s. S. 436, Färbung S. 433. a Zellen verschiedener Grösse und Farbe mit normalen Kernen von zarter deutlicher Struktur. b Zelle mit grossem, intensiv gefärbten

und grobe Struktur zeigenden Kern (beginnende Pyknose?). c Zelle, deren Kern ein zartes Maschen-, bezw. Wabengerüst aufweist (beginnende Karyorrhexis?). d Zelle mit unregelmässig geformtem, weniger deutlich gebauten, matt gefärbten, grossen Kern. e Zellen mit mehr oder weniger homogen und blass gefärbten, grossen, unregelmässigen Kernen.

B. Verschiedene Formen der Karyomitose vom Spirem bis zur Configuration der Tochterkerne.

C. a normale Zellen mit kleinen runden, homogenen und pyknotischen Kernen. b mehr oder weniger noch normale Form aufweisende Zellen mit grossen, zum Theil unregelmässigen, pyknotischen Kernen. c beginnende Degeneration des Zellkörpers. d und e Typen allmählichen Ueberganges zu „freien" Kernen.

D. Zellen, deren Kerne reine, ausgebildete Karyorrhexis zeigen. (Finden sich recht selten.) „Radformen". × Nur einmal beobachtet. (Zerfall des Kerns in Körnchen?)

E. Freie Chromatinkörnchen im Zellplasma. An einzelnen Kernen Karyolyse sichtbar. (Kunstprodukt?)

Tafel XI.

A. Typen des Uebergangs von pyknotischen Normoblasten durch Karyolyse zu Normocyten. a bis c Anfangsstadien. d Chromatin nur noch auf der Kernwand; aus dem Innern des Kerns das Nuclein völlig ausgewaschen. Kern ähnelt einer Vacuole oder Bläschen. e Kern nur noch ein diffuser Schatten. Auch die Kernwand frei von Chromatin. f bis i allmählicher Schwund auch der achromatischen Substanzen. k fötale Erythrocyten. l mütterlicher Erythrocyt.

B. Typen verschiedener Combination von Karyorrhexis und Karyolyse. × Zwei Vacuolen am Kern. Nur einmal beobachtet (Kunstprodukt).

C. Gestörte Mitosen. Vielkernigkeit durch versprengte und zusammengeballte Chromosomen. Uebergang in kernlose Blutscheiben durch Karyolyse.

D. Zellen, deren Kern Knospung und directe Theilung zeigt. Mehrkernigkeit. Andere Kerne zeigen dorn- und bürstenähnliche Fortsätze (Kunstprodukte in Folge der Eintrocknung?), bei manchen ist Karyolyse eingetreten.

XVIII.

Blutuntersuchungen in den Tropen.

Von Dr. C. Eijkman
in Weltevreden (Batavia).

1. Die osmotische Spannung des Menschenblutes.

Vor Kurzem hat Hamburger, der verdienstvolle Forscher auf dem betreffenden Gebiet, in diesem Archiv (Bd. 140) auf die Bedeutung der osmotischen Spannkraft in den medicinischen Wissenschaften hingewiesen.

Bis jetzt wurde das Menschenblut in dieser Beziehung nur ausnahmsweise untersucht. Es mag dies wohl seinen Grund finden in dem Umstande, dass die am häufigsten angewandten Methoden, wie diejenige Hamburger's und die der Gefrierpunktsbestimmung[1]), ziemlich beträchtliche Blutmengen erfordern. Dies ist nicht der Fall mit der Methode, die von Dr. Grijns in meinem Laboratorium ausgearbeitet wurde und worüber schon von Prof. Pekelharing in der königlichen Akademie der Wissenschaften in Amsterdam (vergl. Sitzungsbericht vom 24. Februar 1894) und von mir in Pflüger's Archiv (Bd. 60. S. 352 u. ff.) berichtet wurde. Dieselbe lässt sich mit einigen wenigen Blutstropfen ausführen, ohne in Empfindlichkeit den anderen Methoden nachzustehen. Ich habe damit bei mehreren Personen das Blut, sowohl im gesunden, als im kranken Zustande, untersucht.

Abgesehen von dem Interesse, welches derartige Untersuchungen an und für sich beanspruchen, verfolgte ich damit noch den besonderen Zweck, die Ergebnisse für die Volumensbestimmung der körperlichen Blutbestandtheile zu verwerthen. Auf diesen Punkt wird daher im zweiten Abschnitt dieses Aufsatzes zurückzukommen sein.

[1]) Bekanntlich besteht eine feste Beziehung zwischen osmotischer Spannung und Gefrierpunktserniedrigung einer Lösung.

Versuchsmethode.

Die erwähnte Methode besteht darin, dass mittelst des Hämatokrits diejenige Concentration der wässrigen Lösung eines bestimmten Stoffes gesucht wird, in welcher die Blutkörperchen ihr ursprüngliches Volumen nicht ändern. Eine solche Lösung hat offenbar die gleiche wasseranziehende Kraft (bezw. osmotische Spannung), wie die natürliche Blutflüssigkeit, mit anderen Worten, sie ist damit isotonisch.

Grijns und unabhängig von ihm auch Hedin[1]) haben die Zuverlässigkeit der Methode dargethan, indem sie eine Anzahl von Stoffen danach untersuchten und durchgehends eine ganz befriedigende Uebereinstimmung mit den auf anderem Wege ermittelten osmotischen Spannungen fanden. Eine Ausnahme machen, wie Grijns zeigte, solche chemischen Körper, die entweder für sich direct toxisch auf die Blutkörperchen einwirken, oder deswegen, weil die Blutkörperchen für sie permeabel sind, ihre wasseranziehende Wirkung nicht entfalten können[2]). In Lösungen der letztgenannten Stoffe — wozu unter anderen Harnstoff und viele Ammoniumsalze gehören — verhalten sich die Blutzellen wie in destillirtem Wasser; Zusatz von indifferenten wasseranziehenden Körpern (z. B. Kochsalz) in isotonischem Verhältniss hebt demgemäss den deletären Einfluss jener Stoffe auf die Zellen auf.

Zur Bestimmung der osmotischen Spannung des Blutes nach der Methode von Grijns, sowie auch nach derjenigen von Hamburger, sind mithin nur Lösungen zu verwenden von Stoffen, die nicht in die Blutkörperchen diffundiren und demzufolge dem innerhalb der letzteren vorhandenen osmotischen Druck das Gleichgewicht halten können. Solche Stoffe sind die meisten Kalium- und Natrium-, sowie viele andere Metallverbindungen[3]), verschiedene (alle?) Zuckerarten u. s. w.

[1]) Pflüger's Archiv. Bd. 60. S. 368 ff.

[2]) Der osmotische Druck einer Lösung vermag nur wasseranziehend zu wirken, insofern die osmotische Scheidemembran für den gelösten Körper nicht permeabel ist.

[3]) Nach Grijns' Untersuchungen sind die intacten Erythrocyten wahrscheinlich für kein einziges Metallsalz, dahingegen wohl für Ammoniaksalze permeabel.

Grijns hat seine Versuche hauptsächlich mit defibrinirtem Pferde- und Hühnerblut angestellt. Bei der Untersuchung des Menschenblutes in verhältnissmässig verschwindend kleiner Menge musste selbstverständlich die Gerinnung in anderer Weise verhindert werden. Es geschah dies in meinen Versuchen, indem das Blut mit einer ganz geringen Menge einer annähernd isotonischen Natriumoxalatlösung vermischt wurde. Die Concentration dieser Lösung konnte nach einigen vorläufigen Versuchen auf 1,5 pCt. festgestellt werden.

Die Ausführung des Versuchs gestaltet sich folgendermaassen. Auf die gut abgetrocknete Fingerbeere wird mit einer zur Blutentnahme dienlichen Lanzette ein ganz kleiner Tropfen der Oxalatlösung aufgetragen und sodann durch jene Lösung, zur Beförderung der Blutung in querer Richtung, mit der Lanzenspitze eingestochen. Der zum Vorschein kommende Blutstropfen wird sofort mittelst des erwähnten Instruments tüchtig mit der Oxalatlösung vermischt und sodann in ein Pipettchen aufgesogen, dessen Innenwand im voraus mit der genannten Lösung benetzt worden war. Alsdann wird mit der von Blut gereinigten Lanzette ein neues Tröpfchen der Oxalatlösung auf die Stichöffnung aufgetragen, wo nöthig, durch leisen Druck wiederum ein Blutstropfen zu Tage gefördert und weiter wie vorhin verfahren. Für einen Versuch sind 4—8 mittelgrosse Blutstropfen hinreichend. Bisweilen ist es nöthig, zur Gewinnung der erforderlichen Blutmenge eine zweite Stichöffnung zu machen.

Die Pipette ähnelt dem „Melangeur“ des Blutkörperchenzählapparats, nur ist das Capillarrohr viel kürzer und nicht mit Theilstrichen versehen, und der kugelförmige Behälter nach einer Seite ausgebuchtet. Zum Aufsaugen des Blutes dient ein kurzer, am oberen Ende der Pipette angebrachter Kautschukschlauch, der am freien Ende geschlossen ist und mittelst einer Schraubeneinrichtung comprimirt, bezw. ausgedehnt werden kann. Man hält die Pipette bei der Füllung in nahezu horizontaler Stellung, mit der Ausbuchtung nach unten, so dass das Blut sich darin ansammeln und eventuell nachgezogene Luft keine Schaumbildung herbeiführen kann. Durch leises Schwenken der Pipette wird darauf zur Erlangung einer vollständigen Mischung

von Blut und Oxalatlösung die im Behälter sich befindende Glasperle hin und her bewegt. Alsdann wird das Blut in die Centrifugirröhrchen gefüllt. Es sind dies die von Gärtner für den Hämatokrit angegebenen Bürettchen [1]), etwa 5 cm lange, mit hunderttheiliger Scala versehene Glascapillaren, deren oberes Ende trichterförmig erweitert und deren unteres Ende mittelst einer Hartgummihülse mit Schraubengewinde verschlossen ist. Der graduirte Theil, worin die Blutkörperchenschicht nach dem Centrifugiren in Procenten gemessen wird, enthält bei meinen Bürettchen etwa 27 cmm; um aber diesen Theil behufs Messung des Bodensatzes möglichst vollständig auszunutzen, ist es von Werth, ungefähr doppelt so viel Blut zu nehmen.

Es gelingt leicht, die Ausflussöffnung der Pipette so einzurichten, das ein oder zwei Tropfen daraus gerade die erwünschte Menge darbieten. Schon nach den ersten Umdrehungen der Centrifuge ist das Blut in die Capillare hinabgestiegen und hat die Luft daraus gänzlich verdrängt; es ist mithin nicht nöthig, dies im voraus mittelst eines Metalldrahts zu bewerkstelligen, wie Gärtner vorschreibt. Das störende Aufsteigen von Gasbläschen, wovon derselbe spricht, wurde von uns nicht beobachtet. Vielleicht ist es der Einwirkung der von ihm benutzten Bichromatlösung auf das Oxyhämoglobin zuzuschreiben, wodurch Sauerstoff frei werden dürfte.

Die Hartgummihülsen habe ich, weil sie einen gar zu unsicheren Verschluss darstellen, weggelassen und anstatt deren das untere Ende des Bürettchens zugeschmolzen. Die Reinigung und Trocknung desselben ist auch dann noch mit Hülfe der Centrifuge leicht zu vollbringen.

An Stelle des Gärtner'schen Kreisels, der eine constante Umdrehungsgeschwindigkeit zu erlangen nicht gestattet, was in unseren Versuchen unentbehrlich ist, bediente ich mich der Müncke'schen Centrifuge (etwa 2600 Umdrehungen pro Minute).

Nach einer halben Stunde Centrifugirens und dann jede Viertelstunde wurde das Volumen der Senkungsschicht abgelesen. Es dauerte gewöhnlich 1¼—1½ Stunden, bevor das Volumen sich

[1]) Berl. klin. Wochenschr. 1892. No. 31.

constant erhielt. Ist dies eingetreten, so wird das Plasma abgehoben und in die trichterförmige Erweiterung eine für jedes der 4 Bürettchen verschieden starke Kochsalzlösung, und zwar von 0,82, 0,84, 0,86 und 0,88 pCt., hineingethan[1]). Vermittelst eines glatten Metalldrahts werden sodann die Blutkörperchen in der Salzlösung vertheilt, worauf von Neuem centrifugirt wird. Diesmal dauert es noch etwa $\frac{1}{4}$—$\frac{1}{2}$ Stunde länger, als das erste Mal, bevor die obere Grenze der Blutkörperchensäule nicht mehr sinkt. Jene Salzlösung nun, worin sich das Volumen des Bodensatzes vom ersten bis zum zweiten Male am wenigsten geändert zeigt, ist offenbar am wenigsten von der isotonischen Concentration entfernt.

Ein Beispiel wird es am besten zeigen:

Bürette	erstes Mal Volumen der Senkungsschicht				Plasma ersetzt durch Kochsalzlösung von	zweites Mal Volumen der Senkungsschicht		
	nach $\frac{1}{2}$,	$\frac{3}{4}$,	1,	$1\frac{1}{4}$ Stdn.		nach 1,	$1\frac{1}{4}$,	$1\frac{1}{2}$ Stdn.
I.	$76\frac{1}{4}$	$75\frac{3}{4}$	$75\frac{1}{2}$	$75\frac{1}{4}$	0,82 pCt.	$79\frac{1}{2}$	79	$78\frac{3}{4}$
II.	79	$78\frac{1}{2}$	$78\frac{1}{2}$	$78\frac{1}{2}$	0,84 -	$81\frac{1}{4}$	81	81
III.	$90\frac{1}{4}$	$89\frac{1}{2}$	89	89	0,86 -	$89\frac{1}{2}$	89	89
IV.	$89\frac{1}{2}$	89	$88\frac{1}{2}$	$88\frac{1}{2}$	0,88 -	88	$87\frac{1}{4}$	$87\frac{1}{4}$

Man ersieht, dass das Volumen des Bodensatzes in der 0,86 procentigen Salzlösung keine Aenderung erfahren, während es in der 0,82—0,84 procentigen zu-, in der 0,88 procentigen abgenommen hat. Das Blutplasma hat somit das gleiche wasseranziehende Vermögen, wie eine oder, mit anderen Worten, ist isotonisch mit einer Kochsalzlösung von 0,86 pCt.

Es erübrigt noch kurz den Fehler zu besprechen, der dadurch zu Stande kommt, dass die osmotische Spannung der benutzten Oxalatlösung jener der jedesmaligen Blutprobe nicht ganz gleichkommt. Angesichts der nicht sehr beträchtlichen Schwankungen, die der osmotische Druck des Blutes in unterschiedlichen Fällen aufweist, und der verhältnissmässig geringen Menge der mit dem Blut gemischten Oxalatlösung dürfte dieser Fehler gemeinhin zu vernachlässigen sein. Eine Correction vorzunehmen wäre nur in Ausnahmefällen nöthig, wie sich aus nachstehender Berechnung ergiebt.

[1]) Mit unserer Centrifuge konnten nicht mehr als vier Concentrationen zu gleicher Zeit geprüft werden.

Nach unseren Untersuchungen schwankt die Concentration der isotonischen Kochsalzlösung, Gesunde und Kranke zusammengenommen, etwa von 0,78 bis 0,90 pCt. Unsere Oxalatlösung ist von gleicher osmotischer Spannung, wie eine Kochsalzlösung von 0,84 pCt., ihre Menge im Verhältniss zum beigemischten Blute etwa $\frac{1}{6}$. Der maximale Fehler beträgt somit ungefähr

$$\frac{\left.\begin{matrix}0{,}90\\0{,}78\end{matrix}\right\} - 0{,}84}{6} = \pm 0{,}01.$$

Die osmotische Spannung des Blutes gesunder Individuen.

Nachstehend geben wir die Resultate einiger, an gesunden Personen gemachter Bestimmungen. Daraus ist ersichtlich, das die isotonische Kochsalzlösung eine 0,84—0,89procentige ist.

In zwei Versuchen mit Aderlassblut fand Grijns nach der Methode der Gefrierpunktserniedrigung einmal 0,84, das andere Mal 0,87.

		Versuchspersonen	Alter	In Indien	Isotonische Kochsalzlösung
Europäer	1.	Fr.	45 Jahre	18 Jahre	0,84 pCt.
	2.	—	— -	— -	0,85 -
	3.	E.	36 -	8 -	0,86 -
	4.	—	— -	— -	0,85 -
	5.	B.	22 -	$\frac{3}{4}$ -	0,84 -
	6.	R.	19 -	$2\frac{1}{2}$ -	0,89 -
	7.	K.	25 -	1 -	0,87 -
	8.	L.	19 -	$1\frac{1}{2}$ -	(> 0,88) -
Eingeborne	9.	N.	± 22 -		0,84 -
	10.	—	— -		0,86 -
	11.	—	— -		0,85 -
	12.	O.	40 -		0,87 -
	13.	—	— -		0,85 -
	14.	J.	30 -		0,86 -
					Mittel 0,856 pCt.

Die osmotische Spannung des Blutes in Krankheiten.

Es sind von mir vorwiegend nur anämische Personen untersucht worden, wobei sich ergab, dass die oben festgestellten Grenzen, namentlich nach unten hin, etwas überschritten wurden. Behufs Beurtheilung des Grades der Blutarmuth wurde zugleich das specifische Gewicht des Blutes bestimmt.

Versuchsperson		Isotonische Kochsalzlösung pCt.	Spec. Gew.
1. C., Europäer	Anämie in Folge von Malaria.	0,85	1,052
2. G., -	Anämie in Folge von Malaria und Darmkrankheit.	0,81	1,049
3. Sch., -	Anämie in Folge von Darmkrankheit. Oedem der Malleolargegend; keine Albuminurie.	0,82	1,053
4. v. D., -	Chronisches Nierenleiden. Albuminurie und hochgradige, diffuse Oedeme; Ulcera crurum. Einige Tage später Exitus lethalis.	0,79	1,045
5. S., -	Anämie in Folge von Malaria und Darmkrankheit.	0,88	1,053
6. K., -	Leichtgradige Blutarmuth in Folge von Darmkrankheit.	0,85	1,055
7. T. O., Chinese	Malariakachexie. Oedem der Malleolargegend; keine Albuminurie.	0,79	1,046
8. S., Malaie	Beri-Beri incipiens. Leichtes prätibiales Oedem.	0,85	1,060

2. Das Volumen der körperlichen Bestandtheile im Blut des Menschen.

Es sind schon früher in diesem Archiv (Bd. 126 u. 139) Mittheilungen aus unserer Werkstatt erfolgt, in welchen, auf Grund von nach bekannten Methoden gemachten Bestimmungen der Blutkörperchenzahl, des Hämoglobingehalts und des specifischen Gewichts von Blut und Plasma, darzuthun versucht wurde, dass das Tropenklima an für und sich keine nachweisbare Aenderung der Blutbeschaffenheit herbeiführt.

In letzterer Zeit hat man sich nun von mehreren Seiten bemüht, neben, bezw. anstatt der erwähnten Untersuchungsmethoden, das Volumen der körperlichen Blutbestandtheile zu bestimmen und zu klinischen Zwecken zu verwerthen, und ich bin dadurch angeregt worden, das Blut der Tropenbewohner auch nach dieser Richtung hin zu untersuchen.

Untersuchungsmethoden.

Auch hier kam es darauf an, nur solche Methoden anzuwenden, die sich mit einer möglichst geringen Blutmenge aus-

führen lassen. In dieser Beziehung kommen, wie sich näher herausstellen wird, nicht weniger als drei Methoden in Betracht. Es sind das:

1. Die Bestimmung mittelst des Hämatokrits.

2. Die von M. und L. Bleibtreu angegebene Methode[1]), in etwas geänderter Form.

3. Die Bestimmung aus den specifischen Gewichten des Blutes, des Plasmas und der Blutkörperchen, unter Annahme einer Constante für letzteres (C. Schmidt, M. und L. Bleibtreu).

Was die ersterwähnte Methode anbetrifft, so liefert sie naturgemäss immer zu hohe Zahlen, weil es nicht gelingt, mittelst der Centrifugalkraft die Blutkörperchen dermaassen zusammenzupressen, dass die vom Plasma ausgefüllten Zwischenräume gänzlich verschwinden. Das beeinträchtigt aber die Brauchbarkeit der Methode nicht, vorausgesetzt, dass der Fehler ein constanter ist. Dass dies der Fall sei, wird zwar von L. Bleibtreu[2]) auf Grund von nach seiner Methode angestellten Vergleichsversuchen verneint, indess habe ich dargethan[3]), dass keine von beiden Methoden von ihm in einwandsfreier Weise angewandt wurde. Denn beim Centrifugiren ergiebt das mit einer 2½procentigen Bichromatlösung vermischte Blut, indem dieselbe die Blutkörperchen zum Schwellen bringt, nothwendigerweise zu hohe und dazu inconstante Werthe für das Volumen des Bodensatzes. Andererseits aber bekommt man mit der Bleibtreu'schen Methode zu niedrige Zahlen bei Anwendung einer 0,6procentigen Kochsalzlösung als Mischflüssigkeit. Von vornherein sind zuverlässige Resultate nur zu erwarten bei Benutzung einer Mischflüssigkeit, welche die Blutkörperchen unbeschädigt und ihr Volumen ungeändert lässt, d. h. isotonisch ist.

Dass kein bestimmtes Verhältniss bestehe zwischen Sedimentvolumen und wirklichem Volumen der Blutkörperchen halte ich somit durch L. Bleibtreu's Untersuchungen nicht für erwiesen. Es geht ja auch die Grijns'sche Methode zur Bestimmung der

[1]) Pflüger's Archiv. Bd. 51.
[2]) Deutsche med. Wochenschr. 1893. No. 30.
[3]) Pflüger's Archiv. Bd. 60.

Isotonie eben von der Voraussetzung aus, dass ein solches constantes Verhältniss bestehe; darin aber, dass die mit dieser Methode erhaltenen Resultate mit den auf anderem Wege (Bestimmung der Gefrierpunktserniedrigung) gewonnenen auffallend gut übereinstimmen, darf man wohl eine Gewähr für die Richtigkeit der Voraussetzung erblicken, um so mehr als auch Hedin[1]), unabhängig von Grijns, auf Grund von eigenen Versuchen zu einer ganz gleichlautenden Schlussfolgerung gelangt ist.

Wiewohl er Angesichts dieser Untersuchungen jetzt zugiebt, dass das Sediment eines gegebenen Blutes, wenn dasselbe jedesmal in gleicher Weise centrifugirt wird, eine constante Grösse ist, so kann M. Bleibtreu[2]) darin doch noch keinen Beweis dafür erblicken, dass beim Blut verschiedener Individuen derselben Thierart das Sedimentvolumen streng proportional dem wirklichen Volumen sein soll. Namentlich unter pathologischen Verhältnissen hält er es für wahrscheinlich, dass die relative Grösse des Porenvolumens einen veränderlichen Werth hat; er vermuthet, dass bei der Untersuchung pathologischen Blutes sich in dieser Beziehung ähnliche Unterschiede ergeben werden, wie bei der Vergleichung des Blutes verschiedener Thierarten. Somit bleibt es nach ihm auch jetzt noch eine offene Frage, ob in der nunmehr verbesserten Form, d. h. mit Anwendung isotonischer Lösungen als Verdünnungsmittel, die Centrifuge relativ richtige Werthe zu geben vermag.

Dieser Zweifel erscheint gewiss berechtigt; indess können wir hinzufügen, dass derselbe sich bei unseren, weiter unten zu beschreibenden Untersuchungen, wobei auch pathologische Zustände zur Beobachtung gelangten, nicht bestätigt hat. Die Möglichkeit der Ausführung von Vergleichsversuchen war nehmlich dadurch gegeben, dass es uns gelang, die Bleibtreu'sche Methode derartig zu gestalten, dass sie sich auch auf ganz kleine Blutmengen anwenden und somit mit der Centrifugirmethode zur Untersuchung des Menschenblutes combiniren liess.

[1]) Pflüger's Archiv. Bd. 60.
[2]) Ebendaselbst.

Der Ausführung der Bleibtreu'schen Methode stehen bekanntlich zwei Wege offen: man hat die Wahl zwischen specifischen Gewichtsbestimmungen und Stickstoffbestimmungen. Die letzteren erfordern, um einigermaassen genau sein zu können, eine ziemlich bedeutende Blutmenge. Dahingegen lässt sich das specifische Gewicht einer Flüssigkeit schon genau messen, wenn man nur einzelne Tropfen davon zur Verfügung hat. Man bedient sich dazu der Methode des schwebenden Tropfens. Um den Tropfen schwebend zu machen, benutzten wir das von Hammerschlag angegebene Chloroformbenzol-Gemisch. Das specifische Gewicht desselben bestimmt Hammerschlag aräometrisch; es stellte sich aber heraus, dass solches für unseren Zweck nicht ausreichte. Denn hinreichend genaue Resultate lassen sich mit der Bleibtreu'schen Methode nur erlangen, falls der Fehler der specifischen Gewichtsbestimmungen nicht über die vierte Decimalziffer hinausgeht; derselbe darf sogar nicht mehr als 1—2 Zehntausendstel betragen.

Mittelst des Aräometers lässt sich aber ein solcher Genauigkeitsgrad nicht erzielen, gesetzt auch dass dessen Gradeintheilung darauf berechnet wäre. Denn einmal tritt die bei flüchtigen Körpern, wie den erwähnten, wohl nicht ganz zu vermeidende Verdunstung störend dazwischen; dann muss auch das specifische Gewicht des Chloroformbenzol-Gemisches mit dem Aräometer immer aus dem Grunde mehr oder weniger zu hoch gefunden werden, weil auch nach möglichst energischem Rühren die unteren Schichten, worin gerade der Körper des Instruments zum grösseren Theil hineinsinkt, schwerer sind, als die oberen, in welchen sich dessen so viel dünnerer Stiel befindet.

Von der Richtigkeit des Gesagten überzeugt man sich leicht, indem man den schwebenden Tropfen nach Aufhören der Flüssigkeitsströmungen in bestimmter Tiefe zur Ruhe kommen sieht; bringt man jetzt einen zweiten Tropfen von nur wenig höherem specifischen Gewicht hinein, so stellt dieser sich ein wenig tiefer ein u. s. w. Jeder Tropfen markirt so gleichsam das specifische Gewicht der von ihm aufgesuchten Flüssigkeitsschicht.

Dieser Umstand lässt sich aber benutzen zur bequemen und genauen Feststellung des specifischen Gewichtes kleiner

Flüssigkeitsmengen. Zu diesem Behufe bereitet man sich eine Reihe von Salzlösungen, deren auf einander folgende Nummern eine bestimmte und zwar ganz kleine Differenz im specifischen Gewicht aufweisen (z. B. 0,0002). Am besten geschieht das durch Vermischen von zwei verschieden starken Salzlösungen in geeigneten Verhältnissen. Es empfiehlt sich, die auf einander folgenden Nummern verschieden zu färben, wozu Anilinfarbstoffe in verschwindend kleinen Mengen zu verwenden sind. Auch bedarf es kaum der Erwähnung, dass die Lösungen in wohl verschlossenen Fläschchen aufbewahrt werden müssen.

Das in Anwendung zu bringende Verfahren ergiebt sich nach Obigem von selbst. Nachdem man einen Tropfen der zu untersuchenden Flüssigkeit in der Chloroformbenzol-Mischung schwebend gemacht hat, bleibt nur übrig, das specifische Gewicht der Schicht, worin sich derselbe eingestellt hat, durch Hineinbringen von Tropfen der zu diesem Zweck bereiteten Salzlösungen ausfindig zu machen.

Bei der Bleibtreu'schen Methode hat man zunächst das specifische Gewicht des unverdünnten Blutplasmas zu bestimmen und ausserdem das des verdünnten Plasmas, welches man erhält, nachdem das Blut in einem bestimmten Verhältniss mit einer indifferenten Flüssigkeit vermischt worden ist.

Es gilt dazu folgende Gleichung:

$$(1.) \qquad x = \frac{S_1 - K}{S_0 - S_1} \cdot \frac{s}{b},$$

worin x das relative Plasmavolumen vorstellt, S_0 das specifische Gewicht des unvermischten, S_1 das des verdünnten Plasmas und K das der Mischflüssigkeit, während das Volumen der letzteren mit s, das Volumen des damit gemischten Blutes mit b bezeichnet ist.

Subtrahirt man den für x gefundenen Werth von 1, so ergiebt sich das relative Volumen der körperlichen Bestandtheile des Blutes.

Bei Versuchen mit defibrinirtem Blut ist eine Kochsalzlösung, und zwar eine isotonische, als Mischflüssigkeit am zweckdienlichsten. Bei unseren Untersuchungen aber, wo nur ganz kleine Blutmengen zur Verwendung kamen, somit vom Defibriniren Abstand genommen werden musste, haben wir, um

die Gerinnung des Blutes hintenanzuhalten, eine Mischflüssigkeit benutzt, die aus 3 Theilen einer isotonischen Kochsalzlösung und 1 Theil einer isotonischen Natriumoxalatlösung zusammengesetzt war. Die unvermischte Oxalatlösung ist, abgesehen davon, dass sie nicht ganz indifferent ist, für die Blutkörperchen als solche weniger geeignet, weil sie ein ziemlich hohes specifisches Gewicht besitzt und, wie man aus der vorstehenden Gleichung sieht, die Genauigkeit der Bestimmung von x caeteris paribus um so grösser sein muss, je niedriger K ist.

Was die weiteren Versuchsbedingungen anbetrifft, so ist darauf zu achten, dass die der Bestimmung der specifischen Gewichte und dem Abmessen des Blutes und der Mischflüssigkeit anhaftenden Fehler sich nicht bei jedem Mischungsverhältniss im gleichen Maasse geltend machen. Wie die mathematische Betrachtung lehrt, ist der Gesammtfehler der Bestimmung von x am kleinsten, falls $\frac{s}{b}$ innerhalb der Grenzen 1 und x verbleibt. Für x ist hier als untere Grenze etwa 0,6 zu setzen.

Eine gewisse Schwierigkeit machte noch die genaue Bestimmung von S_0, dem specifischen Gewicht des unverdünnten Plasmas. Zwar lässt sich x, falls zwei Blutverdünnungen in verschiedenem Mischungsverhältniss zu Gebote stehen, auch ohne Hülfe von S_0 bestimmen, jedoch ist dies weniger genau, weil alsdann die Beobachtungsfehler sich erheblich mehr fühlbar machen. Wir halfen uns damit, dass wir das Blut vermischten mit einer ganz geringen Menge einer Flüssigkeit, welche die Gerinnung verhindert, ohne das specifische Gewicht des Plasmas bedeutend zu ändern. Als solche diente uns eine wässrige Lösung von Milchzucker und Natriumoxalat, welche beiden Stoffe nach Grijns' Untersuchungen nicht in die Blutkörperchen hineindiffundiren. Unsere Lösung enthält auf 100 ccm 6,6 g Lactose und 400 mg Natriumoxalat; sie ist isotonisch mit einer 0,84procentigen Kochsalzlösung und hat ein specifisches Gewicht von 1,0279, was, wie sich gleich herausstellen wird, ungefähr dem mittleren specifischen Gewicht des Blutplasmas gleichkommt. Insofern eine Differenz besteht, lässt sich eine Correction anbringen;

dieselbe beträgt, wie sich aus der Gleichung (1.) ableitet:

$$(2.) \qquad S_0 - S_1 = \frac{s}{b\,x}\,(S_1 - K).$$

Sie ist um so kleiner, 1) je grösser das relative Plasmavolumen (x), 2) je kleiner die Menge der Verdünnungsflüssigkeit im Verhältniss zur Blutmenge $\left(\frac{s}{b}\right)$, und 3) je geringer die Differenz im specifischen Gewicht des verdünnten Plasmas und der Mischflüssigkeit $(S_1 - K)$.

Bei unseren Versuchen zur Bestimmung von S_0 wurde für $\frac{s}{b}$ das Verhältniss $\frac{1}{6}$ innegehalten.

In der Correctionsformel ist zwar die Unbekannte x enthalten, man kann dieselbe aber vorläufig annähernd bestimmen mittelst des uncorrigirten specifischen Gewichtes des Plasmas.

Ein Beispiel möge folgen:

1. 6 Theile Blut werden gemischt mit 1 Theil Milchzuckeroxalat-Lösung (spec. Gew. = 1,0279). Die Bestimmung des spec. Gew. des Plasmas ergiebt: 1,0295.

2. Mischung von 1 Theil Blut mit 1 Theil Kochsalzoxalat-Lösung (K = 1,0069). Das verdünnte Plasma hat ein spec. Gew. = 1,0145.

Daraus findet man:

$$x \text{ (uncorrigirt)} = \frac{1{,}0145 - 1{,}0069}{1{,}0295 - 1{,}0145} \times \tfrac{1}{7} = 0{,}52.$$

Die Correctur der Bestimmung des spec. Gew. des unvermischten Plasmas beträgt somit:

$$\frac{1}{6 \times 0{,}52}\,(1{,}0295 - 1{,}0279) = 0{,}0005,$$

also ist der richtige Werth von $S_0 = 1{,}0295 + 0{,}0005 = 1{,}0030$; daraus berechnet sich der corrigirte Werth für das relative Plasmavolumen:

$$x = \frac{1{,}0145 - 1{,}0069}{1{,}0030 - 1{,}0145} \times \tfrac{1}{7} = 0{,}503 \text{ oder } 50{,}3 \text{ pCt.}$$

Mit Rücksicht auf die so leicht eintretende Gerinnung muss das Abmessen und das Vermischen von Blut und Verdünnungsflüssigkeit mit möglichster Eile ausgeführt werden. Zum Abmessen bedienen wir uns an den beiden Enden etwas verengter Glascapillaren, die bei einer Länge von ungefähr 9 cm 90—100 cmm enthalten und deren Inhalt der Länge nach durch einen Querstrich im gewünschten Verhältniss $\left(\frac{s}{b}\right)$ eingetheilt ist.

Wenn das eine Ende in einen Tropfen der abzumessenden Flüssigkeit hineingetaucht und das freie Ende ein wenig gesenkt wird, so füllt sich die Capillare von selbst.

Man füllt zuerst die Capillare ganz mit der Verdünnungsflüssigkeit und lässt diese alsdann bis an die Marke wieder ausfliessen. Darauf lässt man das durch Einstich in die Fingerbeere zum Vorschein gebrachte Blut an der gefüllten Seite der Capillare hineinfliessen, was, da die Innenwandung schon benetzt ist, rasch von Statten geht. Der grosse Vortheil dieser Vorrichtung besteht darin, dass man beim Abmessen des Blutes keine Zeit zu verlieren braucht mit der genauen Einstellung des Meniscus auf eine bestimmte Marke, wie das beim Gebrauch einer Pipette der Fall ist.

Ist die Capillare einmal gefüllt, — ein Ueberfliessen an der anderen Seite ist bei der Feinheit der Oeffnung und der während der Füllung fast wagerechten Stellung des Instruments ganz ausgeschlossen —, so wird sie in ein Gärtner'sches Bürettchen entleert, indem man die mit Blut gefüllte, zuvor sorgfältig abgewischte Seite nach unten hält und durch Blasen nachhilft. Die nachströmende Verdünnungsflüssigkeit säubert dabei die Innenwandung der Capillare nahezu vollständig von anklebendem Blut. Nachdem man schliesslich Blut und Verdünnungsflüssigkeit im Bürettchen mittelst eines glatten Metalldrahtes durch einander gemischt hat, wird zum Centrifugiren geschritten.

Für jeden Versuch bedienten wir uns dreier Capillaren, die durch einen Markstrich, wie folgt, eingetheilt waren:

No. I zum Abmessen von 1 Th. Blut und 0,6 Th. Kochsalzoxalat-Lösung,
- II - - - 1 - - - 1 - -
- III - - - 6 - - - 1 - Milchzuckeroxalat-Lösung.

Ein einziger Stich in die Fingerbeere dürfte in den meisten Fällen zur Füllung der drei Capillarröhren genügen; da indess die nachkommenden Blutstropfen schneller gerinnen, haben wir uns zur Regel gemacht, nach der Füllung der zweiten Röhre von Neuem einzustechen. Ausser zur Füllung der dritten Capillare hat man alsdann noch Blut genug disponibel zur Bestimmung des specifischen Gewichtes desselben B (nach der modificirten Hammerschlag'schen Methode). Hiermit beabsichtigten wir zunächst, die nöthigen Daten zu gewinnen für die dritte Me-

thode der Bestimmung des Volumens der körperlichen Blutbestandtheile. Diese wird unten ausführlich zur Sprache kommen (S. 467 ff.).

Schon nach einigen Minuten Centrifugirens sind die Blutkörperchen genügend gesunken, um das Plasma behufs der Bestimmung nach der Bleibtreu'schen Methode abheben zu können. Zur Erlangung eines constanten Volumens des Bodensatzes aber muss das Centrifugiren viel länger, etwa 1½—1¾ Stunden, fortgesetzt werden[1]). Wir bedienten uns wiederum der Muencke'schen Centrifuge, deren Umdrehungszahl auf etwa 2600 in der Minute regulirt wurde.

Wenn man genau nach der Gärtner'schen Vorschrift verfährt, so lässt sich das Volumen des Bodensatzes am Ende des Versuches sofort am Bürettchen in Procenten ablesen. Da wir aber insofern von dieser Vorschrift abwichen, dass ein grösseres Quantum Blut in die Bürettchen hineingethan wurde, so musste von der abgelesenen Zahl immer nur ein bestimmter Bruchtheil genommen werden.

Dies Alles ist so einleuchtend, dass wir es für überflüssig halten, länger bei diesem Gegenstande zu verweilen. Wir bemerken nur noch, dass durch die Verwendung einer grösseren Blutmenge auch ein höherer Grad von Genauigkeit erzielt wurde.

Wir waren im Besitze zweier Gärtner'schen Büretten und konnten somit zwei sich wechselseitig controlirende Volumensbestimmungen vornehmen, wozu wir das Blutgemisch aus den Capillaren I und II benutzten. Das Gemisch aus der Capillare No. III wurde in Ermangelung von etwas Besserem centrifugirt in einer Probirröhre, welche der Form und Grösse nach mit den Büretten übereinkam, aber nicht, wie diese, calibrirt war. Demzufolge konnte das Volumen des Bodensatzes darin nicht gemessen werden.

Nachdem wir ersehen hatten, dass die Resultate der Bestimmung für beide Büretten sehr gut übereinstimmten, — besser, als dies bei der Bleibtreu'schen Methode der Fall war —, benutzten wir vielfach, um zwei Personen zugleich untersuchen zu können, für jeden einzelnen Versuch nur eine Bürette, worin alsdann der Inhalt der Capillare I centrifugirt wurde. Der Inhalt der Capillare II wurde alsdann in ein nicht calibrirtes Centrifugirröhrchen gefüllt.

[1]) Für klinische Zwecke dürfte meist ½ Stunde genügen, weil beim fortgesetzten Centrifugiren das Volum des Sediments verhältnissmässig nur noch sehr wenig abnimmt.

Das Volumen der geformten Blutbestandtheile beim gesunden Menschen.

Wir begannen damit, nach der Centrifugir- und der Bleibtreu'schen Methode das Blut einiger Personen zu wiederholten Malen zu untersuchen. Dadurch erhielten wir nach beiden Methoden mittlere Werthe, welche besser, als die Ergebnisse eines einzelnen Versuches, uns in Stand setzten, den Correctionsfactor für die Centrifugirmethode zu bestimmen.

Tabelle I.

Eingeborner Bedienter O., gesundes Individuum, etwa 35 Jahre alt.

	Bestimmung des spec. Gew.[1])		Volumensbestimmung in pCt.					
			Bleibtreu'sche Methode			Hämatokrit		
	Plasma $1000(S_0-1)$	Blut $1000(B-1)$	I	II	durchschnittl. $(100[1-x])$	I	II	durchschnittlich
1.	29,80	—	42,0—42,4		42,2	48,0—46,5		47,3
2.	27,85	59,8	42,1—44,1		43,1	49,3—48,4		48,9
3.	28,35	59,6	43,5—41,3		42,4	47,3—48,0		47,7
4.	29,4	59,2	42,6—40,5		41,6	46,8—48,0		47,4
5.	28,6	58,0	41,9—42,4		42,2	46,2—46,6		46,4
6.	29,5	59,2	41,7—40,5		41,1	46,8—48,5		47,7
7.	30,0	59,8	43,2—45,0		44,1	47,5—47,3		47,4
	29,07	59,27	42,6—42,2		42,4	47,4—47,6		47,5

Correctionsfactor für die Bestimmungen mit dem Hämatokrit $\frac{424}{475} = 0{,}893$.

Tabelle II.

Eingeborner Bedienter N., gesunde Person, Alter etwa 25 Jahre.

	Bestimmung des spec. Gew.		Volumensbestimmung in pCt.					
			Bleibtreu'sche Methode			Hämatokrit		
	Plasma $1000(S_0-1)$	Blut $1000(B-1)$	I	II	durchschnittl.	I	II	durchschnittlich
1.	28,7	55,3	37,2—38,1		37,7	43,2—42,0		42,6
2.	28,8	56,0	40,0—38,4		39,2	42,1—42,3		42,2
3.	29,2	55,5	37,8—39,4		38,6	43,6—42,6		43,1
4.	29,5	55,2	39,7—37,1		38,4	42,3—42,5		42,6
5.	29,6	56,5	39,8	—	39,8	43,2	—	43,2
	29,16	55,70	38,9—38,5		38,7	42,9—42,5		42,7

Correctionsfactor $\frac{38{,}7}{42{,}7} = 0{,}906$.

[1]) Der Kürze halber ist hier, wie auch in den folgenden Tabellen, allein der Index des specifischen Gewichts angegeben.

Tabelle III.

F., Europäer, 18 Jahre in Indien, 45 Jahre alt, gesunde Person.

	Bestimmung des spec. Gew.		Volumensbestimmung in pCt.					
			Bleibtreu'sche Methode			Hämatokrit		
	Plasma $1000(S_0-1)$	Blut $1000(B-1)$	I	II	durchschnittl. $100(1-x)$	I	II	durchschnittlich
1.	29,9	56,7	36,2—38,8		37,5	41,2—40,9		41,2
2.	29,6	56,2	39,3—40,1		39,7	44,1—42,9		43,5
3.	30,1	—	56,5—38,2		37,5	43,3—42,2		47,7
4.	30,1	55,7	—	37,3	37,3	—	42,3	42,3
5.	30,3	56,2	39,1—37,4		38,3	43,3—42,4		42,9
6.	29,8	56,0	38,7—36,8		38,0	41,5—42,8		42,2
7.	30,0	—	39,3—36,5		37,9	38,4—40,3		39,4
	29,97	56,16	38,1—37,9		38,0	42,0—42,0		42,0

Correctionsfactor $\frac{38}{42} = 0{,}905$.

Tabelle IV.

E., Europäer, 8 Jahre in Indien, 36 Jahre alt, gesund.

	Bestimmung des spec. Gew.		Volumensbestimmung in pCt.					
			Bleibtreu'sche Methode			Hämatokrit		
	Plasma $1000(S_0-1)$	Blut $1000(B-1)$	I	II	durchschnittl. $100(1-x)$	I	II	durchschnittlich
1.	28,65	—	42,1 —41,2		41,8	45,4—44,2		45,8
2.	28,7	—	41,3 —38,2		39,8	43,2—42,55		42,9
3.	28,0	56,6	40,4 —39,8		40,1	43,2—42,5		42,9
4.	28,2	57,9	40,7 —37,7		39,2	44,1—45,4		44,8
5.	28,2	58,1	38,9 —36,8		37,9	45,3—44.8		45,1
	28,35	57,53	40,65—38,8		39,7	44,2—43,9		44,1

Correctionsfactor $\frac{397}{441} = 0{,}900$.

Die in den Tabellen I—IV enthaltenen Zahlen sind in der That wohl geeignet, die Berechtigung der Centrifugirmethode zu beweisen. Die individuellen Schwankungen sind bei den Bestimmungen nach genannter Methode relativ eng begrenzt. Etwas weniger genau sind, wie die dabei vorkommenden Schwankungen beweisen, die Resultate der Bleibtreu'schen Methode. Es braucht deshalb nicht Wunder zu nehmen, dass das Verhältniss zwischen den Ergebnissen beider Bestimmungsmethoden, sofern wir die einzelnen Versuche unter einander vergleichen, ziemlich veränderlich gefunden wird. Nehmen wir

aber von jeder Versuchsreihe das Mittel und berechnen wir daraus den Correctionsfactor, so ersehen wir, dass derselbe für unsere vier Personen, unter welchen zwei Eingeborne und zwei Europäer, nur einen geringen Unterschied aufweist.

In den nachfolgenden Tabellen haben wir die Untersuchung auf eine grössere Anzahl gesunder Personen — 10 Malaien und 10 Europäer — ausgedehnt. Auch hier finden wir wieder eine gute Uebereinstimmung. Alles zusammen genommen zeigt sich, dass der Correctionsfactor schwankt zwischen 0,893 und 0,907 und

	0,905		0,893
	0,900		0,906
	0,904		0,907
im Mittel beträgt	0,903		0,902
	(Europäer)	0,9025	(Eingeborne)

Der Fehler, welcher sich mit diesem Factor in die Berechnung einschleicht, dürfte somit, — gesetzt z. B., dass die mit dem Hämatokrit gefundene Procentziffer 45 betrage, was beim gesunden Menschen der Wirklichkeit entspricht, — auf höchstens $(0{,}9025 - 0{,}893)\,45 = 0{,}43$ geschätzt werden.

Dass der Correctionsfactor 0,9025 beträgt, soll mit anderen Worten sagen, dass das Gesammtvolumen der mit Flüssigkeit gefüllten Zwischenräume zwischen den Blutkörperchen, oder das Porenvolumen, $1 - 0{,}9025 = 0{,}0975$ oder 9,75 pCt. vom Volumen des Bodensatzes beträgt, also nur etwa 4,4 pCt. des Blutvolumens. Dieser so geringe Betrag lässt es um so deutlicher erscheinen, dass man der Centrifugirmethode Vertrauen schenken kann. Denn gesetzt, dass das Volumen der Poren in verschiedenen Fällen sich nicht immer gleich bleibe, ja, dass es sogar Abweichungen von z. B 20 pCt. unterworfen sei, so werden diese Schwankungen unsere Endziffer doch nur wenig beeinflussen können und in unserem Falle keinen grösseren Fehler bewirken, als $\frac{20}{100} \times 4{,}4 = 0{,}88$. —

Es lässt sich aus unseren Ziffern auch das mittlere specifische Gewicht der Blutkörperchen berechnen. Setzen wir nehmlich das specifische Gewicht von Blut, Plasma und Körperchen, bezw. = B, S_0 und L, und deren Volumen, bezw. = 1, x

Tabelle V.

Gesunde Eingeborne (Alter 20—40 Jahre).

Versuchspersonen	Bestimmung des spec. Gew.		Volumensbestimmung in pCt.					
			Bleibtreu'sche Methode			Hämatokrit		
	Plasma $1000(S_0-1)$	Blut $1000(B-1)$	I	II	durchschnittl.	I	II	durchschnittlich
1. O.	29,07	59,3	42,6—42,2		42,4	47,4—47,6		47,5
2. N.	29,16	55,7	38,9—38,5		38,7	42,9—42,5		42,7
3. Sa.	27,75	56,7	40,2—38,7		39,5	47,2—48,0		47,6
4. M.	27,20	57,0	41,9—41,2		41,5	45,3—44,5		44,9
5. So.	28,55	59,5	45,0—48,1		46,6	48,8	—	48,8
6. R.	29,20	56,5	40,4—38,2		39,3	42,8	—	42,8
7. K.	26,95	56,5	43,7—41,5		42,6	46,2	—	46,2
8. Kr.	28,35	59,8	48,2—46,6		47,4	50,2	—	50,2
9. P.	28,60	53,5	37,6—38,2		37,9	40,5	—	40,5
10. St.	28,20	58,1	38,7—41,1		39,9	45,2	—	45,2
	28,30	57,26			41,38			45,64

Correctionsfactor $\frac{4138}{4564} = 0{,}907.$

Tabelle VI.

Gesunde Europäer (Alter 20—45 Jahre).

Versuchspersonen		Bestimmung des spec. Gew.		Volumensbestimmung in pCt.					
				Bleibtreu'sche Methode			Hämatokrit		
		Plasma $1000(S_0-1)$	Blut $1000(B-1)$	I	II	durchschnittl.	I	II	durchschnittlich
Noch kein volles Jahr in Indien.	1. v. d. O.	27,95	56	38,0—36,1		37,0	42,0	—	42,0
	2. d. K.	28,30	56,5	41,6—40,2		40,9	42,2	—	42,2
	3. W.	26,70	55,7	38,2—42,7		40,9	43,2	—	43,2
	4. E. f.	28,40	59,5	44,7—44,1		44,4	47,9	—	47,9
	5. v. S.	27,70	56,5	—	38,7	38,7	43,8	—	43,8
2—11 Jahre in Indien.	6. T.	29,97	56,2	38,1—37,9		38,0	42,0—42,0		42,0
	7. En.	28,35	57,5	40,6—38,8		39,7	44,2—39,9		44,1
	8. G.	28,40	58,6	39,6—42,5		41,2	47,5—47,3		47,4
	9. K. d. J.	28,00	57	41,9—42,7		42,3	47,3—45,8		46,6
	10. d. B.	27,95	59	43,0—41,0		42,0	49,0	—	49,0
		28,17	57,25			40,51			44,82

Correctionsfactor $\frac{4051}{4482} = 0{,}904.$

und $1-x$, so erhalten wir die Gleichung:

$$B \times 1 = S_0 \times x + L[1-x],$$

woraus folgt:

$$L = \frac{B - S_0 x}{1-x}$$

oder, zur Erleichterung der Berechnung:

$$(3.) \qquad L-1 = \frac{(B-1)-x(S_0-1)}{1-x}.$$

In Tab. I finden wir als mittlere Ergebnisse: $1-x = 0{,}424$ (Bleibtreu'sche Methode), somit $x = 0{,}576$; ferner $1000[B-1] = 59{,}27$ und $1000[S_0-1] = 29{,}07$. Demzufolge ist der Index des specifischen Gewichts der Blutkörperchen

$$1000(L-1) = \frac{(59{,}27-0{,}576\times 29{,}07)}{0{,}424} = \frac{42{,}53}{0{,}424} = 100{,}3.$$

Auf gleiche Art finden wir aus den Durchschnittsziffern von

Tab. II: $1000(L-1) = 97{,}7$
- III: $1000(L-1) = 98{,}7$
- IV: $1000(L-1) = 102{,}0$
- V: $1000(L-1) = 98{,}3$
- VI: $1000(L-1) = 99{,}2$

durchschnittlich: 99,4.

Das specifische Gewicht der Blutkörperchen (L) beträgt somit durchschnittlich 1,0994. Auffallend ist dabei, dass es solch' geringe Schwankungen aufweist, wozu noch kommt, dass selbst diese zu einem nicht geringen Theil Bestimmungsfehlern zugeschrieben werden dürfen. Es ist somit unsere Vermuthung berechtigt, dass die betreffenden Abweichungen in Wirklichkeit noch geringer sind. Nehmen wir also L vorläufig als constant an, — wir werden später sehen, inwieweit diese Annahme berechtigt war, — so ergiebt sich daraus eine einfache Methode zur Bestimmung des Volumens der geformten Blutbestandtheile (Methode 3, S. 455).

Wenn wir nehmlich aus der vorstehenden Gleichung (3.) $1-x$ entwickeln, so finden wir:

$$(4.) \qquad 1-x = \frac{B-S_0}{L-S_0} = \frac{[B-1]-(S_0-1)}{[L-1]-(S_0-1)},$$

worin L eine Constante im Werthe von 1,0994 ist. Wir haben somit nur noch B und S_0 zu bestimmen, d. h. das specifische Gewicht des Blutes und des Plasmas. In der Ausführung ist somit diese Methode viel einfacher, als die Bleibtreu'sche Methode nach der Formel: $x = \frac{S_1-K}{S_0-S_1}\frac{s}{b}$. Auch steht sie dieser nicht nach an Genauigkeit, ja übertrifft sie in dieser Hin-

sicht sogar, wenn, wie dies bei unseren Versuchen der Fall war, nur nichtdefibrinirtes Blut und auch dieses nur in geringer Menge zur Verfügung steht. Die Verdünnung des Blutes in einem bestimmten Verhältniss fällt weg und mit ihr die daraus entstehenden Fehler. Auch sind die unvermeidlichen Fehler beim Bestimmen des specifischen Gewichtes von viel geringerem Einflusse auf die Berechnung der Endziffer, als bei der Bleibtreu'schen Methode, weil die Differenzen $B-S_0$ und $L-S_0$ einige Mal grösser sind, als die Differenzen S_1-K und S_0-S_1 und somit die relativen Fehler in demselben Maasse kleiner werden. Ferner zählt in letzterer Formel der Bestimmungsfehler von S_1 doppelt, da diese Grösse sowohl im Zähler, als im Nenner vorkommt, in letzterem aber mit umgekehrtem Zeichen. In der ersten Formel hingegen kommt auch eine Grösse, i. e. S_0, sowohl im Zähler, als im Nenner vor, jedoch mit gleichem Zeichen, wodurch eben der Fehler hier weniger fühlbar wird.

Wir haben nachstehend aus den bezüglichen Ergebnissen von Tab. V und VI das relative Volumen der geformten Bestandtheile nach Formel (4.) in Procenten berechnet und daneben die mit dem Hämatokrit erhaltenen und corrigirten Ziffern gestellt (Tab. VII).

Als Durchschnittsergebniss aller Beobachtungen der Tab. V und VI finden wir:

1.	Hämatokrit (corrigirt)	40,9 pCt.
2.	Bleibtreu'sche Methode	40,9 -
3.	Berechnet nach den spec. Gew. von Blut, Plasma und Blutkörperchen, letzteres als constant angenommen	40,7 -

Individuell genommen, ist die Uebereinstimmung zwischen 1. und 3. eine sehr gute, besser als die mit 2. Die grössten Abweichungen, die Summe der Fehler zweier Bestimmungsmethoden, sind +1,5 und —2,5, die mittleren Fehler +0,78 und —0,97.

Dieses günstige Resultat ist wieder ein kräftiger Beweis für die Zuverlässigkeit der Centrifugirmethode; doch spricht es auch nicht minder zu Gunsten der dritten Methode, welche basirt ist auf die Voraussetzung, dass das specifische Gewicht der Blutkörperchen bei verschiedenen Personen nahezu constant ist.

Tabelle VII.

		Volumensbestimmung in pCt. aus den spec. Gew. von Blut, Plasma und Blutkörperchen	mit dem Hämatokrit (Correctionsfactor = 0,9025)	Differenz
Europäer (Tab. VI)	1.	$100\,\frac{56{,}0-27{,}95}{99{,}4-27{,}95}=39{,}2$	$42{,}0\times0{,}9025=37{,}9$	$+1{,}3$
	2.	$100\,\frac{56{,}5-28{,}3}{99{,}4-28{,}3}=39{,}6$	$42{,}2\times0{,}9025=38{,}1$	$+1{,}5$
	3.	$100\,\frac{55{,}7-26{,}7}{99{,}4-26{,}7}=39{,}8$	$43{,}2\times0{,}9025=39{,}0$	$+0{,}8$
	4.	$100\,\frac{59{,}5-28{,}4}{99{,}4-28{,}4}=43{,}8$	$47{,}9\times0{,}9025=43{,}2$	$+0{,}6$
	5.	$100\,\frac{56{,}5-27{,}7}{99{,}4-27{,}7}=40{,}2$	$43{,}8\times0{,}9025=39{,}5$	$+0{,}7$
	6.	$100\,\frac{56{,}2-29{,}97}{99{,}4-29{,}97}=37{,}7$	$42{,}0\times0{,}9025=37{,}9$	$-0{,}2$
	7.	$100\,\frac{57{,}5-28{,}35}{99{,}4-28{,}35}=39{,}6$	$44{,}1\times0{,}9025=39{,}8$	$-0{,}2$
	8.	$100\,\frac{58{,}6-28{,}4}{99{,}4-28{,}4}=42{,}5$	$47{,}4\times0{,}9025=42{,}8$	$-0{,}3$
	9.	$100\,\frac{57{,}0-28{,}0}{99{,}4-28{,}0}=40{,}6$	$46{,}6\times0{,}9025=42{,}1$	$-1{,}5$
	10.	$100\,\frac{59{,}0-27{,}95}{99{,}4-27{,}95}=43{,}4$	$49{,}0\times0{,}9025=44{,}2$	$-0{,}8$
		Mittel: 40,63	Mittel: 40,45	
Eingeborne (Tab. V)	11.	$100\,\frac{59{,}3-29{,}07}{99{,}4-29{,}07}=43{,}0$	$47{,}5\times0{,}9025=42{,}9$	$+0{,}1$
	12.	$100\,\frac{55{,}7-29{,}16}{99{,}4-29{,}16}=37{,}8$	$42{,}7\times0{,}9025=38{,}5$	$-0{,}7$
	13.	$100\,\frac{56{,}7-27{,}75}{99{,}4-27{,}75}=40{,}5$	$47{,}6\times0{,}9025=43{,}0$	$-2{,}5$
	14.	$100\,\frac{57{,}0-27{,}2}{99{,}4-27{,}2}=41{,}2$	$44{,}9\times0{,}9025=40{,}5$	$+0{,}7$
	15.	$100\,\frac{59{,}5-28{,}55}{99{,}4-28{,}55}=43{,}9$	$49{,}8\times0{,}9025=44{,}9$	$-1{,}0$
	16.	$100\,\frac{56{,}5-29{,}2}{99{,}4-29{,}2}=38{,}8$	$42{,}8\times0{,}9025=38{,}6$	$+0{,}2$
	17.	$100\,\frac{56{,}5-26{,}95}{99{,}4-29{,}2}=40{,}7$	$46{,}2\times0{,}9025=41{,}7$	$-1{,}0$
	18.	$100\,\frac{59{,}8-28{,}35}{99{,}4-28{,}35}=44{,}2$	$50{,}2\times0{,}9025=45{,}3$	$-1{,}1$
	19.	$100\,\frac{53{,}5-28{,}6}{99{,}4-28{,}6}=35{,}2$	$40{,}5\times0{,}9025=36{,}6$	$-1{,}4$
	20.	$100\,\frac{58{,}1-28{,}2}{99{,}4-28{,}2}=41{,}9$	$45{,}2\times0{,}9025=40{,}8$	$+1{,}1$
		Mittel: 40,71	Mittel: 41,28	$+0{,}78$ / $-0{,}97$ Mittlere Abweichungen.

Da uns nun die Möglichkeit geboten ist, aus den specifischen Gewichten des Blutes und des Blutplasmas das Volumen der geformten Bestandtheile zu berechnen, können wir uns auch die Resultate früherer Untersuchungen zu Nutzen machen und damit unsere eigenen Beobachtungen erweitern. In seinen, in diesem Archiv, Bd. 139, mitgetheilten Untersuchungen hat nehmlich Grijns bei gesunden Europäern neben dem specifischen Gewicht des Blutes in vielen Fällen auch dasjenige des Plasmas bestimmt, beide nach der Methode Hammerschlag. Die Ergebnisse verschiedener Untersucher folgen hier.

	Blut	Plasma	
Hammerschlag: Europa . .	1060[5]	1030	Methode Hammerschlag.
Grijns: Europäer in Indien .	1060	1030	
Eijkman: Europäer in Indien	1057[3]	1028[2]	abgeänderte Methode Hammerschlag.
- Malaien	1057[3]	1028[3]	
- Europäer in Indien	1057[4]	—	Methode Schmaltz.
- Malaien	1057[5]	—	
Schmaltz: Europa	1059[1]	—	

Grijns war der Meinung, dass unsere früheren niedrigen Ziffern, ebenso wie die von Schmaltz selbst, vielleicht aus dem Umstande zu erklären seien, dass bei der von letzterem angegebenen Methode mehr Blut nöthig ist, als bei der von Hammerschlag, und man deshalb seine Zuflucht zum Auspressen der Fingerspitzen nehmen muss, bei welcher Manipulation es vorkommen kann, dass zugleich mit dem Blute auch etwas Lymphe mitkommt. Dieser Versuch zur Erklärung der constatirten Differenzen scheint aber nicht Stand halten zu können, denn ich finde nach der von mir modificirten und, wie ich glaube, verbesserten Methode Hammerschlag fast genau die gleichen Zahlen, als früher mit der Schmaltz'schen Methode. Ueberlegt man dazu, dass wir mit der modificirten Methode Hammerschlag auch für das Plasma nahezu eben so viel niedrigere Werthe finden, so hat man eher Grund, anzunehmen, dass letzteres Verfahren, in seiner ursprünglichen Form angewandt, zu hohe Ziffern ergiebt. Die Ursache hiervon ist alsdann zu suchen in der oben schon hervorgehobenen Thatsache, dass das specifische Gewicht des Chloroformbenzol-Gemisches von oben nach unten zunimmt. Da nun der Aräometer nicht über seine ganze Länge die gleiche Dicke hat und gerade sein bauchiger Theil in die

tieferen und schwereren Flüssigkeitsschichten hineinsinkt, so wird man ein höheres, als das mittlere specifische Gewicht erhalten müssen.

Ich fand durch Vergleichsversuche mit dem Pyknometer, dass der Unterschied etwa $\frac{1,5}{1000}$ betragen kann. Bringen wir nun eine, diesem Unterschiede entsprechende Correctur an, dann werden wir sehen, dass die durch Hammerschlag und Grijns ermittelten Ziffern den unsrigen sehr nahe kommen. Man bekommt dann nehmlich für das Blut $1,058^5$—$1,059$ und für das Plasma $1,028^5$. Berechnet man aus diesen Zahlen das Volumen der geformten Bestandtheile, so erhält man als Resultat: 42,2 bis 43,0 pCt.

Wir finden in gleicher Weise für Europäer 40,6 pCt. und für Malaien 40,7 pCt. Die genaue Uebereinstimmung zwischen beiden Rassen ist wieder in die Augen fallend.

Mit dem Hämatokrit finden wir (nicht corrigirt):

Europäer 42,0—49,0, durchschnittlich 44,8 pCt.
Malaien 40,5—50,2, - 45,6 -

Bei Anwendung einer Bichromatlösung als Mischflüssigkeit ergiebt der Hämatokrit aus früher angegebenen Gründen höhere und dazu wechselnde Werthe.

So fand Daland[1]) (Europa) bei gesunden Männern 44—66, durchschnittlich 51,6 pCt.

Besser stimmen die von Gärtner gefundenen Zahlen mit den durch uns ermittelten überein. Er fand nehmlich für sein eigenes Blut 42,5—44,5 pCt., bei einem gesunden, 42jährigen Mann 47—48,5 pCt (inclus. der weissen Blutzellen).

Das Volumen der geformten Bestandtheile bei Malariaanämie.

In vorstehend Gesagtem wurde gezeigt, dass der Hämatokrit sehr zuverlässige Resultate liefern kann und dass man durch Anbringen einer bestimmten Correctur aus diesen Ergebnissen sogar das wirkliche Volumen der geformten Bestandtheile ableiten kann. Gleichzeitig ersahen wir, dass dieses Volumen sich auch berechnen lässt aus den specifischen Gewichten von Blut, Plasma

[1]) Fortschr. der Med. Bd. 9.

und Blutkörperchen, wobei das specifische Gewicht der letzteren als eine bekannte, constante Grösse angenommen werden darf.

Vorläufig gilt dies aber nur für das Blut gesunder Personen. Wir haben nun noch die Frage zu beantworten, ob unsere Constanten $C = 0{,}902^5$ und $L = 1{,}994$ auch auf pathologische Zustände anwendbar sind. Eine, wenn auch nicht für alle Fälle entscheidende Antwort geben uns die Zahlen der folgenden Tabelle. Sie betreffen 11 Fälle von Anämie in Folge von Malaria.

Das Volumen der Blutkörperchen beträgt hier durchschnittlich:

1. nach der Bleibtreu'schen Methode 28,7 pCt.
2. - - Centrifugirmethode . . . 32,6 -

Daraus erhält man als Correctionsfactor $\frac{287}{326} = 0{,}88$ ccm und für den Index des specifischen Gewichtes der Blutkörperchen:

$$1000(L-1) = \frac{48{,}8 - 0{,}713 \times 28{,}0}{0{,}287} = 100{,}4.$$

Mit Hülfe der letzten Constanten findet man nun als Er-

Tabelle VIII.

	Bestimmung des spec. Gew.		Bestimmung der Volumensprocente					
			Bleibtreu'sche Methode			Hämatokrit		
	Plasma $1000(S_0-1)$	Blut $1000(B-1)$	I	II	Mittel	I	II	Mittel
1. K., Javane	30,3	49,2	32,2	29,2	30,7	34,0	—	—
2. v. d. P., Europäer	25,5	44	26,8	25,2	26,0	28,8	29,3	34,0
3. M., -	28,7	48	24,2	26,4	25,8	32,1	31,8	32,2
4. D., -	25,6	46	26,2	28,0	27,1	30,9	30,7	30,8
5. K., -	25,1	41	20,7	21,2	21,0	24,8	25,2	25,0
6. v. d. H., -	26,7	48,5	—	27,6	27,6	31,3	30,9	31,1
7. v. d. B., -	27,7	50	30,1	25,2	27,7	32,8	31,8	32,3
8. W., -	32,8	51,5	30,3	26,3	28,5	32,9	31,3	32,1
9. H., -	27,7	51	31,0	29,0	30,0	33,4	33,6	33,5
10. F., -	28,9	53	33,8	35,5	34,7	40,3	39,3	39,8
11. B., -	28,5	54	35,0	37,5	36,2	39,1	39,3	39,2
Mittel:	28,0	48,8			28,7			32,6

gebniss der dritten Bestimmungsmethode für das Volumen der geformten Blutbestandtheile:

$$1-x = \frac{48{,}8 - 28{,}0}{100{,}4 - 28{,}0} = 0{,}287 \text{ oder } 28{,}7 \text{ pCt.};$$

somit eben so viel, als bei der Bestimmung nach der Bleibtreu'-

schen Methode. Der Correctionsfactor erweist sich hier etwas kleiner, das specifische Gewicht der Blutkörperchen etwas grösser, als früher; der Unterschied ist aber so gering, dass man ihm keinerlei Bedeutung beilegen kann.

Was das specifische Gewicht der Blutkörperchen betrifft, so wäre bei einer nach Malaria entstandenen Anämie eher eine Verminderung desselben zu erwarten gewesen. Wir folgern dies aus dem Umstande, dass dabei die jugendlichen Formen der rothen Blutzellen an Anzahl zugenommen haben und diese ihres geringeren Hämoglobingehaltes wegen specifisch leichter sind. Ihre Menge ist offenbar aber nicht gross genug, um einen merkbaren Einfluss auf das durchschnittliche specifische Gewicht der geformten Blutbestandtheile auszuüben.

Auch in dem Falle von Anämie nach acutem Blutverlust, worüber im 3. Abschnitt dieser Arbeit berichtet worden ist, erhielten wir eine recht gute Uebereinstimmung zwischen den Resultaten der ersten und denen der dritten Volumensbestimmungsmethode, bei Benutzung der oben für den Correctionsfactor und für das specifische Gewicht der Blutkörperchen gefundenen Werthe. Die Bleibtreu'sche Methode fand hier keine Anwendung.

Insofern das Volumen der geformten Bestandtheile als Ausdruck des Grades von Blutarmuth dienen kann, ist der Fehler, welcher bei der dritten Methode aus einem zu hoch angenommenen specifischen Gewicht der Blutkörperchen resultirt, eher als Vor-, denn als Nachtheil zu betrachten, weil dabei die minderwerthigen rothen Blutzellen nicht voll mitzählen.

Das specifische Gewicht des Plasmas zeigt in unseren oben angeführten Fällen von Anämie grössere Schwankungen, als bei normalen Personen. In einigen Fällen ist es erheblich vermindert, in anderen wieder ein höheres geworden, so dass, durchschnittlich genommen, kein grosser Unterschied von demjenigen des normalen Blutes zu constatiren ist.

Annähernde Volumensbestimmung aus dem specifischen Gewichte des Blutes allein.

Nehmen wir auf Grund unserer Untersuchungen das specifische Gewicht der Blutkörperchen und dasjenige des Plasmas auf rund 1,100, bezw. 1,028 an, so haben wir damit den Weg

gefunden, um mit ziemlicher Genauigkeit das Volumen der geformten Bestandtheile des Blutes zu berechnen, nur durch Ermittelung des specifischen Gewichtes des Blutes.

Denn bei Eintragung genannter Werthe in die Formel (4.) auf S. 467 erhalten wir, in Procenten ausgedrückt:

$$100(1-x) = 100\,\frac{(B-1)-(S_0-1)}{(L-1)-(S_0-1)}$$

$$= 100\,\frac{1000(B-1)-28}{100-28} = [1000(B-1)-28]1{,}39.$$

Man subtrahirt somit vom Index des specifischen Gewichtes des Blutes 28 und multiplicirt dann mit dem Factor 1,39; z. B. spec. Gew. = 1,060, Volumen: (60—28) 1,39 = 44,5 pCt.

Für klinische Zwecke hat man in letzterer Zeit, besonders ihrer leichten Anwendbarkeit halber, die Bestimmung des specifischen Gewichtes anempfohlen zur Beurtheilung der Blutbeschaffenheit bei Anämie. Controlirende Bestimmungen haben ergeben, dass das specifische Gewicht mit dem Hämoglobingehalt ab- und zunimmt. Noch genauer wird aber der Maassstab, den man im specifischen Gewicht besitzt, wenn man in der so eben angegebenen Weise daraus das Volumen der geformten Bestandtheile ableitet.

An Genauigkeit steht diese Methode so manch' anderer, oft viel weitläufigerer Methode der Blutuntersuchung nicht nach. Das Zählen der Blutkörperchen z. B. erfordert grosse Geduld und viel Uebung und dennoch sind die dabei gewöhnlich sich einschleichenden Fehler nicht geringer, als etwa 5 pCt.

Für die Ermittelung des Hämoglobingehaltes besitzt man im Hämometer von Fleischl eine geeignete Vorrichtung; doch lassen ihre Angaben an Zuverlässigkeit viel zu wünschen übrig. Dies ist besonders dann der Fall, wenn man die von verschiedenen Untersuchern erhaltenen Resultate mit einander vergleichen will.

Die Fehler, welche aus der nicht ganz richtigen Voraussetzung entstehen, dass die specifischen Gewichte des Plasmas und der Blutkörperchen constant seien, können, wie bereits angedeutet (S. 468), naturgemäss nur gering sein, ausgenommen bei beträchtlicher Verminderung des specifischen Gewichtes des Blutes.

3. Die Regeneration des menschlichen Blutes nach acutem Blutverlust.

Schon früher konnte ich in diesem Archiv (Bd. 126) über die Ergebnisse einer an einem Falle von acuter Anämie gemachten Reihe von Beobachtungen bezüglich der Regeneration des Blutes beim europäischen Tropenbewohner berichten.

Es handelte sich damals um einen etwa 30jährigen Europäer, der in Folge eines Selbstmordversuches einen schweren Blutverlust erlitten hatte und bei dem die Wiederherstellung der normalen Blutbeschaffenheit in etwa 7 Wochen erfolgte.

Ich bin jetzt in der Lage, über einen zweiten derartigen Fall zu berichten, dessen Beobachtung mir um so willkommener war, als der eben erwähnte Fall erst vom 14. Tage an untersucht und somit die Schwere des stattgehabten Blutverlustes — der übrigens allen Anzeichen nach recht bedeutend war — nicht zahlenmässig festgestellt wurde.

Ein gesunder, kräftiger, 25jähriger Bursche, vor 4 Monaten als Soldat nach Indien gekommen, war im Dunkeln recht unglücklich zu Fall gekommen, indem ihm dabei eine auf dem Boden befindliche Glasscherbe in die rechte Halsgegend tief hineindrang und eine schwere Blutung veranlasste. Erst etwa 1 Stunde nach dem Unglück wurde er bewusstlos aufgefunden und in's Krankenhaus geschickt. Der behandelnde Arzt constatirte eine Durchschneidung des rechten Truncus thyreo-cervicalis (A. subclavia).

Der Zustand des Verwundeten war während der Verpflegung von Anfang an recht zufriedenstellend; trotz des vorhergegangenen erheblichen Blutverlustes hatte er sogar sein blühendes Aeussere nicht eingebüsst. Die tiefe Halswunde füllte sich freilich nur langsam mit Granulationen an und hatte sich am 58. Tage, als die letzte Blutuntersuchung stattfand, noch nicht geschlossen.

Die erste Blutuntersuchung wurde von mir am Tage nach dem Unglück vorgenommen; weiterhin wurde sie an jedem 7. Tag wiederholt.

Die Ergebnisse der Untersuchungen folgen hier. Die Zählung der Blutkörperchen geschah mittelst des Zeiss-Thoma'schen Apparats, die Bestimmung des Hämoglobingehaltes mit Hülfe des Fleischl'schen Hämometers. Die übrigen Bestimmungen wurden nach den vorhin beschriebenen Methoden gemacht.

	Zahl der rothen Blutkörperchen	Hämoglobingehalt	Spec. Gew. Blut	Spec. Gew. Plasma	Gesammtvolumen der körperlichen Bestandtheile in pCt. Hämatokrit (Correctionsfactor 0,88)	Gesammtvolumen der körperlichen Bestandtheile in pCt. berechnet nach spec. Gew. Blut, Plasma und Blutkörperchen
am 2. Tage	3161600	60	1,0457	1,0274	28,6 *corr.* 25,2	25,2
- 9. -	3882000	75	1,0495	1,0293	33,4 - 29,4	28,6
- 16. -	4298000	82	1,0525	1,0285	37,4 - 32,9	31,7
- 23. -	4386000	85	1,053	1,0282	39,9 - 35,1	34,5
- 30. -	4244000 (?)	89	1,0545	—	—	36,6
- 37. -	4815000	92	1,0555	—	—	38,0
- 44. -	4756000	91	1,055	—	—	37,3
- 55. -	5172000	97	1,0575	—	—	40,9
- 58. -	5208000	99	1,0575	—	—	40,9.

Was das Blutplasma anbetrifft, so wurde dessen specifisches Gewicht am 2. Tage nur wenig erniedrigt gefunden und hat sich dieser in wenigen Tagen wieder vollständig gehoben, eine Beobachtung, die mit anderweitigen Erfahrungen über den gleichen Gegenstand völlig übereinstimmt.

Der Gehalt an rothen Blutkörperchen, bezw. Hämoglobin, am 2. Tage nur 60 pCt. des normalen Gehaltes betragend, hatte sich 7 Wochen später wieder gänzlich hergestellt. Auf die gute Uebereinstimmung zwischen den nach zweierlei Methoden erhaltenen Werthen für das Blutkörperchenvolumen wurde schon früher (S. 474) hingewiesen.

Einen einheitlichen Ueberblick über die auf verschiedenem Wege erhaltenen Ergebnisse betreffs der mit der Zeit erfolgenden Wiederherstellung des Blutes gewähren die nachfolgenden Procentzahlen:

	Procentische Zunahme der Blutkörperchen Zahl	Gesammtvolumen	des Hämoglobingehalts
am 2. Tage	60,7	61,6	60,6
- 9. -	74,6	69,9	75,7
- 16. -	82,5	77,5	82,8
- 23. -	84,3	84,4	85,8
- 30. -	84,7 (?)	89,5	89,9
- 37. -	92,5	92,9	92,9
- 44. -	91,4	92,2	91,9
- 51. -	99,4	100,0	98,0
- 58. -	100,0	100,0	100,0.

XIX.

Untersuchungen über das menschliche Magenepithel unter normalen und pathologischen Verhältnissen.

Von Dr. Adolf Schmidt,
Privatdocenten in Bonn.

(Hierzu Taf. XII.)

Die Untersuchung des menschlichen Magenepithels begegnet deshalb grossen Schwierigkeiten, weil oft schon innerhalb sehr kurzer Zeit nach dem Tode durch den Einfluss der Selbstverdauung die intra vitam vorhandenen Strukturverhältnisse zerstört oder die Epithelien von der Schleimhautoberfläche gelöst werden. Bis vor Kurzem erstreckten sich daher unsere Kenntnisse über das normale Epithel der Magenschleimhaut fast ausschliesslich auf die an Thieren gemachten Beobachtungen. Erst durch die Untersuchungen von Henle[1]), Stöhr[2]), Kupffer[3]) und Sachs[4]), welche Gelegenheit hatten, Sectionen von Hingerichteten kurze Zeit nach dem Tode zu machen, ist auch das normale Magenepithel des Menschen bekannt geworden, wenn auch eine vollständige Einigung über gewisse Einzelheiten unter den Autoren noch nicht erzielt ist. Viel lückenhafter sind unsere Kenntnisse über die Veränderungen der Epithelzellen in pathologischen Zuständen der Magenschleimhaut. Zu der äusseren Schwierigkeit einer frühzeitigen Section kommt hier noch die Gewohnheit mancher pathologischen Anatomen, den Magen für die makroskopische Betrachtung mit einem Schwamm auszuwischen, wodurch das Oberflächenepithel für eine spätere mikroskopische Untersuchung häufig genug verdorben wird.

[1]) Handbuch der Eingeweidelehre. 1873.
[2]) Würzburger Verhandlungen. Neue Folge. XV. 1880. S. 101.
[3]) Epithel und Drüsen des menschlichen Magens. München 1883.
[4]) Arch. f. exper. Pathol. u. Pharmakol. 22. 1887. 24. 1888.

Um diese Schwierigkeiten zu vermeiden hat man versucht, durch besondere Methoden den zerstörenden Einfluss der Selbstverdauung auszuschalten. Damaschino[1]) machte den Vorschlag, unmittelbar nach dem Tode den Magen auszuspülen und mit Alkohol nachzuwaschen, um so das Epithel zu fixiren. Diese Methode haben unter anderen Ewald und G. Meyer[2]) bei ihren Untersuchungen über die Atrophie der Magenschleimhaut angewendet; auch Hauser[3]) hat sich ihrer anscheinend mit gutem Erfolge bedient. Bei meinen Untersuchungen habe ich dieses Verfahren modificirt, indem ich, möglichst unmittelbar post mortem, eine verdünnte Sublimatalkohollösung [2,5 $HgCl_2$: 100 (50 pCt. Alkohol)] in den Magen einführte, ohne dass vorher der Mageninhalt ausgespült wurde[4]). Man kann sich dabei entweder der Schlundsonde bedienen oder auch, da die Sondirung des Oesophagus nach dem Tode nicht immer leicht gelingt, die Lösung mittelst einer grossen Spritze durch die Bauchdecken direct in den Magen bringen. Die Vorzüge dieses Verfahrens gegenüber dem von Damaschino sind folgende: eine vorherige Ausspülung des Magens, welche die Epithelien leicht schädigen kann, wird vermieden; durch das $HgCl_2$ wird eine bessere Fixation der Zellen erreicht, als durch den Alkohol; die Einwirkung der verdünnten alkoholischen Lösung geschieht nicht so unmittelbar, wodurch eine Schrumpfung des Epithels vermieden wird; schliesslich wird, wie ich schon bei einer früheren Gelegenheit erwähnt habe[5]), nur nach einer vorausgehenden Einwirkung von $HgCl_2$ der Schleim durch Alkohol genügend fest gefällt, um bei der weiteren Behandlung der mikroskopischen Präparate nicht wieder aufzuquellen.

Die Resultate, welche ich mit dieser Methode gewonnen habe, waren sehr zufriedenstellend. In den Fällen, wo der Magen leer war, konnte doch manchmal eine geringe Schrum-

[1]) Gazette médicale. 1880. No. 8.

[2]) Ewald, Klinik der Verdauungskrankh. II. 3. Aufl. Berlin 1890. — G. Meyer, Zeitschr. f. klin. Med. XVI. 1889. S. 306.

[3]) Das chronische Magengeschwür u. s. w. Leipzig 1883.

[4]) Eine kurze Mittheilung dieses Verfahrens ist bereits früher (Deutsche med. Wochenschr. 1895. No. 19) erfolgt.

[5]) Centralbl. f. klin. Med. 1891. No. 25.

pfung der Zellen und dadurch eine Lockerung des Zusammenhanges als Folge der Alkoholwirkung constatirt werden, so dass ich neuerdings mit gutem Erfolge einfach wässrige $HgCl_2$-Lösung eingeführt habe. Die weitere Verarbeitung der Präparate geschah in gewöhnlicher Weise: Auswässerung, Härtung in Alkohol von steigendem Procentgehalt, Einbettung kleiner Schleimhautstücke aus verschiedenen Regionen in Paraffin und Färbung mittelst verschiedener Methoden.

I. Das normale Magenepithel.

Das meinen Beobachtungen über das normale Epithel zu Grunde liegende Material bilden folgende Mägen:

1. Mann von 34 Jahren, gestorben an Herzinsufficienz in Folge complicirten Herzfehlers. Während der 12tägigen Beobachtung nur einmal Abends Temperatur über 38°. ½ Stunde post mortem injicirt.

2. 18jähriges Mädchen, gestorben an florider disseminirter Lungentuberculose. Fieber seit etwa 10 Tagen bis 39°. ½ Stunde post mortem injicirt.

3. 2½jähriges Kind. Innerhalb 7 Tagen gestorben an Scharlach-Diphtherie. In den letzten Tagen Fieber bis 40°. 2 Stunden post mortem injicirt.

4. 29jähriger Mann, gestorben an Tetanus traumatic. Nur am letzten Tage Fieber (bis 42,4°). 1½ Stunden post mortem injicirt.

5. 27jähriges Mädchen, gestorben an Scharlach-Diphtherie. Während der 5tägigen Beobachtung continuirliches Fieber (bis 39,8°). 1½ Stunden post mortem bei der Section gewonnen.

6. Magen eines 5monatlichen Fötus. Unmittelbar post partum gewonnen.

Keiner der Patienten sub 1—5 hatte während des Lebens irgend welche krankhaften Symptome seitens des Magens dargeboten. Dass das Fieber in den Fällen 2, 3 und 5 keinen erkennbaren Einfluss auf den Zustand des Epithels ausgeübt hatte, ergab die Untersuchung. Zum Vergleich wurden eine Anzahl verschiedener Thiermägen und solche normale menschliche Mägen, in welchen die postmortale Selbstverdauung verschieden lange eingewirkt hatte, untersucht.

Das normale Epithel des Magens ist ein einschichtiges Cylinderepithel, welches die Leisten und Grübchen bis zur Einmündungsstelle der Labdrüsen auskleidet. Auf der Höhe der Leisten sind die Epithelzellen schmäler und höher, und verjüngen sich nach der Schleimhaut zu mehr als in den Grübchen, wo sie breiter und niedriger erscheinen. Auch der Kern der Epithelien pflegt auf der Höhe der Falten mehr länglich, in den

Grübchen mehr rundlich und weniger stark färbbar zu sein. Die seitliche Begrenzung der Zellen bilden parallele Membranen. Nach der Schleimhaut zu laufen sie in eine Spitze aus, welche auf der Basalmembran festsitzt. Der protoplasmatische Inhalt der Zellen besteht aus 2 verschiedenen Substanzen: das nach der Schleimhaut zugekehrte Ende zeigt die gewöhnliche gekörnte Protoplasmastruktur. Innerhalb dieser Zone liegt der Kern. Nach der freien Oberfläche zu, und zwar in verschiedener Höhe der Zelle beginnend, nimmt der Inhalt durch Umwandlung des Protoplasmas in eine schleimige Masse ein homogenes, glasiges Aussehen an, ohne dass dadurch die Form dieses Theiles verändert wird. Diese Masse baucht sich am freien Rande der Zelle ein wenig gegen das Mageninnere vor und schliesst hier in unregelmässiger Linie ab oder geht auch ohne Grenze in die dünne, häufig auf der Oberfläche lagernde Schleimschicht über.

In dieser allgemeinen Beschreibung herrscht unter den verschiedenen Forschern, welche sich mit dem feineren Bau des Magenepithels beschäftigt haben, völlige Uebereinstimmung. Dagegen gehen in einigen nicht unwesentlichen Punkten die Ansichten der maassgebenden Autoren ziemlich weit aus einander. Diese Punkte beziehen sich hauptsächlich auf die Frage, ob die einzelnen Epithelzellen Becherzellen darstellen, die im ruhenden Zustande auch in ihrem äusseren Theile körniges Protoplasma besitzen und dann durch einen Saum gegen die freie Magenoberfläche abgeschlossen sind, — mit anderen Worten, ob sie als Analoga der Darmepithelien aufzufassen sind, die unter den besonderen im Magen herrschenden Bedingungen sämmtlich eine Umwandlung zu eigenartigen Becherzellen erfahren haben, oder ob das nicht der Fall ist, ob sie als wesentlich von diesen verschiedene Gebilde angesehen werden müssen. Ein zweiter Punkt betrifft die Neubildung der Zellen. Hier handelt es sich um die Bedeutung der von Ebstein[1]) beschriebenen „Ersatzzellen", junger schmaler Zellen, welche zwischen den ausgewachsenen Epithelien eingeschaltet liegen, und die Neubildung der abgestossenen Zellen besorgen sollen. Von den neueren Forschern hat die Mehrzahl diesen „Ersatzzellen" Ebstein's die ihnen vindicirte Function abgesprochen. Nach dieser Auf-

[1]) Arch. f. mikrosk. Anatomie. VI. 1870. S. 518.

fassung, der auch ich mich durchaus anschliessen muss, gehen die einzelnen Epithelien durch den Secretionsprozess an und für sich nicht zu Grunde, und werden, wenn sie aus irgend einer Ursache abgestorben sind, in der von Bizzozero[1]) geschilderten Weise durch Nachrücken von den Magengrübchen aus, wo lebhafte Kerntheilungsprozesse stattfinden, ersetzt. Dieser Vorgang wird bei der Regeneration des abgestossenen Epithels weiter unten genauer besprochen werden. Ich übergehe deshalb zunächst diesen Punkt, um mich zu der ersterwähnten Frage nach den Beziehungen des Magenepithels zum Darmepithel zu wenden.

Die Behauptung, dass das Magenepithel nur ein modificirtes Darmepithel sei, ist in dieser Schroffheit allerdings bisher von niemandem aufgestellt worden. Im Gegentheil: Sowohl die älteren Forscher (Schulze, Heidenhain und seine Schüler), als die neueren (Stöhr, Kupffer, Sachs) heben ausdrücklich die grossen, jedem Beobachter ohne weiteres auffälligen Unterschiede zwischen den Schleimzellen des Magens und denen anderer Schleimhäute (den eigentlichen Becherzellen) hervor. Nichtsdestoweniger finden sich bei vielen Autoren Angaben, welche die Frage nach den Beziehungen der Magenepithelien zu den ihnen am nächsten verwandten, den Darmepithelien, einer erneuten Prüfung bedürftig erscheinen lassen. So bemerkt Schulze[2]), dass die Magenschleimzellen bei manchen niederen Thieren nicht wie gewöhnlich alle neben einander stehen, sondern durch Flimmerzellen von einander getrennt sind. Heidenhain[3]) sagt von den frisch untersuchten Epithelzellen: „die freie Basis jeder Epithelzelle ist durchweg scharf umrissen und zeigt nicht selten einen freilich immer nur sehr niedrigen, glänzenden Saum, ähnlich den Zellen des Dünndarmepithels bei gewissen Verdauungszuständen. Nach Stöhr sind die Zellen im ruhenden Zustande durch eine Membran verschlossen, welche von dem secernirten Inhalt gesprengt wird, aber sich dann wieder neubildet. Kupffer fand in seinem Magen No. 3 die Epithelzellen mit einem gestrichelten Saum versehen, den er auch ab-

[1]) Arch. f. mikrosk. Anatomie. XXXIII (1889). XL (1892). XLII (1893).
[2]) Arch. f. mikrosk. Anatomie. III. 1867.
[3]) Hermann's Handbuch der Physiologie. V. 1883. S. 93.

bildet, und ausserdem typische Becherzellen. Letztere hat er auch in anderen Mägen häufig gefunden. Sachs endlich, welcher eine Anzahl normaler und pathologisch veränderter Mägen untersuchte, sah in mehreren der letzteren zwischen den gewöhnlichen Drüsen besondere Epithelschläuche eingeschaltet, deren Zellen aus saumtragenden Epithelien und ächten Becherzellen bestanden und ganz dem Darmepithel glichen.

Wie man leicht sieht, handelt es sich bei fast allen diesen Beobachtungen offenbar um ausnahmsweise Befunde, die gerade wegen ihres auffallenden Unterschiedes gegenüber dem gewöhnlichen Aussehen von den Untersuchern besonders hervorgehoben worden sind.

Das gewöhnliche Magenepithel bietet auch dann, wenn es sich im Zustande hochgradiger Verschleimung befindet, stets ein ganz anderes Bild dar als das Darmepithel. In letzterem finden sich immer zwischen den Becherzellen, die eine deutlich ausgebauchte Form zeigen, unverschleimte schmale Zellen vor (Taf. XII. Fig. 1 und 1a), so dass man deutlich 2 Zellformen unterscheiden kann. Im Magenepithel dagegen sieht eine Zelle wie die andere aus, jede einzelne ist gleichmässig verschleimt und seitlich von parallelen Wänden begrenzt (Taf. XII. Fig. 2 und 2a). Nur sehr selten sieht man einzelne Zellen seitlich etwas ausgebaucht und die Nachbarzellen dementsprechend schmäler. Möglich, dass diese Formen von früheren Autoren als „Becherzellen“ bezeichnet worden sind. Dennoch ist zwischen ihnen und den weitausgebauchten Becherzellen des Darmepithels stets ein grosser Abstand.

Ebenso wie im Zustande hochgradigster Secretion sind im entgegengesetzten physiologischen Zustande, dem der geringsten Absonderung, die Unterschiede beider Epithelarten stets deutlich. Das Darmepithel zeigt in der Ruhe die Mehrzahl der Zellen ganz von körnigem Protoplasma erfüllt, mit einem deutlichen gestrichelten Saum versehen. Beim Magenepithel habe ich niemals, wie Heidenhain und Stöhr, die Zellen am freien Rande geschlossen oder gar mit einem Saum versehen gefunden: immer ist das freie Ende, wenn auch nur in der äussersten Kuppe, „verschleimt“ und unregelmässig gegen das Mageninnere vorgebaucht. Ich muss nach meinen Befunden die „Verschlei-

mung" des Protoplasmas im äusseren Ende als eine inhärente Eigenschaft des Magenepithels ansehen, die auch im Zustande äusserster Ruhe (nach längerem Hungern) stets deutlich bleibt. Als eine Stütze dieser Ansicht möchte ich anführen, dass auch in dem Magen des fünfmonatlichen Embryo, den ich untersuchte, diese „Verschleimung" sämmtlicher Epithelzellen bereits deutlich ausgesprochen war, obgleich erst Anfänge der Labdrüsenbildung gefunden werden konnten.

Abgesehen von den Verschiedenheiten in der Form bestehen in der Art des Absonderungsvorganges und der Natur des abgesonderten Secretes zwischen den Schleimzellen des Magens und den eigentlichen Becherzellen bemerkenswerthe Unterschiede. Heidenhain, welcher hierauf zuerst die Aufmerksamkeit gelenkt hat, hebt hervor, dass bei frischer Untersuchung der schleimige Inhalt der Magenzellen homogen, mattglänzend aussieht, während z. B. die Schleimdrüsenzellen „von dunkelcontourirten, bläschenförmigen Bildungen" dicht durchsetzt sind, so dass ihre Grenzen kaum hier und da angedeutet erscheinen. Was das Secret betrifft, so fand Heidenhain, dass bei Einwirkung concentrirter Essigsäure die Schleimzellen des Magens in ihrer ganzen Substanz aufquellen, während Schleimzellen anderer Herkunft dabei unter starker Trübung (Mucinfällung) zusammenschrumpfen. Heidenhain schliesst daraus, dass das Secretionsprodukt der Magenepithelien reicher an Albuminaten ist, als das der Schleimdrüsenzellen; er fand die gleiche Aufquellung an solchen Schleimdrüsen, die in Folge andauernder Thätigkeit an Mucin verarmt und an Albuminaten bereichert sind. In ähnlicher Weise sprechen die Resultate der Färbung für eine chemisch verschiedene Constitution beider Secrete. Schon Biedermann[1]) erwähnt gewisse färberische Eigenthümlichkeiten des von ihm als Pfropf bezeichneten schleimigen Theiles der Magenzellen. Nach Pestalozzi[2]) wird der Inhalt der Magenepithelien durch Osmiumsäure gebräunt, der der Becherzellen des Darmes nicht. Stöhr und Hoyer[3]) betonen, dass der Inhalt der Magenepithelien von den meisten,

[1]) Sitzungsberichte der Wiener Akad. Math.-naturw. Kl. 71. 1875.
[2]) Würzburger Verhandlungen. XII. 1878. S. 83.
[3]) Arch. f. mikr. Anat. XXXVI. 1890. S. 310.

besonders auch von den schleimfärbenden Lösungen nicht gefärbt wird. Ich habe diesem Punkte besondere Aufmerksamkeit gewidmet und kann diese letzteren Angaben durchaus bestätigen. Insbesondere Saffranin, Thionin und Methylgrün (bei Anwendung des Ehrlich'schen Triacidgemisches) werden von dem Schleim der Magenzellen nicht aufgenommen. Nur gegenüber einer specifischen Schleimfärbung, der Weigert'schen sog. Fibrinfärbemethode, von der ich schon früher[1]) gezeigt habe, dass sie eine ebenso ausgezeichnete Schleimfärbemethode ist, verhalten sich die Magenepithelien ebenso wie die Becherzellen und Schleimdrüsenzellen: sie werden tiefdunkelblau gefärbt. Diese letztere Reaction ist von besonderem Interesse. Sie zeigt einmal, dass nicht, wie Hoyer vermuthet, die Einwirkung der Magensalzsäure die Ursache der geringeren Färbbarkeit des Magenschleimes ist, und weiterhin, dass die chemische Verschiedenheit gegenüber dem Schleim der Becherzellen keine tiefgreifende sein kann. Für beide Punkte lassen sich ausserdem einige weitere Gründe anführen: für den ersteren, dass (wie weiter unten gezeigt werden soll) der Inhalt der Becherzellen auch unter dem Einfluss des Magensaftes seine Färbbarkeit nicht verliert; für den letzteren, dass bei einigen Thieren, z. B. beim Schwein, der Epithelinhalt die specifischen Schleimfarben annimmt, obwohl die Zellen im Uebrigen keine Unterschiede gegenüber den menschlichen Epithelien aufweisen. Auch in dem erwähnten Embryomagen und beim Hunde habe ich Andeutungen einer Schleimfärbung in den Epithelien gesehen.

Fassen wir also unser Urtheil über diesen Punkt zusammen, so müssen wir sagen, dass gewisse chemische Verschiedenheiten zwischen dem Secret beider Arten von Schleimzellen existiren, Verschiedenheiten, welche nicht ausschliesslich auf die Einwirkung des Magensaftes bezogen werden können, dass aber trotzdem eine nahe chemische Verwandtschaft zwischen beiden Secreten sehr wahrscheinlich ist.

Mehr noch als die Zellform und die Verschiedenheit des Secretionsproductes scheint mir der Umstand von Bedeutung für die Auffassung des Magenepithels und des Darmepithels als

[1]) Zeitschr. f. klin. Med. XX. 1892. S. 481.

zweier verschiedener Epithelformen, dass beim embryonalen Wachsthum und der Neubildung der Epithelien im späteren Leben normaler Weise niemals Uebergangsformen zwischen beiden Zellarten angetroffen werden. In den sorgfältigen Studien, welche Griffini und Vassale[1]) über die Reproduction der Magenschleimhaut beim Hunde angestellt haben, findet sich nirgends erwähnt, dass bei der Neubildung des Epithels zu irgend einer Zeit Formen vorkommen, welche an das Darmepithel erinnern. Vielmehr wird ausdrücklich hervorgehoben und durch Abbildung bekräftigt, dass das cubische Epithel direct die Eigenschaften der gewöhnlichen Magenepithelien annimmt. Diesen Beobachtungen entsprechen vollständig die bei der embryonalen Entwickelung der Magenepithelien von Toldt[2]) u. A. erhobenen Befunde. Toldt insbesondere erwähnt, dass er bei menschlichen Embryonen schon zu Anfang des 4. Monates das Magenepithel am äusseren Ende schleimig umgewandelt gesehen habe.

Berücksichtigt man alle die angeführten Differenzen, die morphologischen Unterschiede der Zellen, die chemische Verschiedenheit des abgesonderten Secretes und die Wachsthumsverhältnisse, so muss man meines Erachtens zu dem Ergebniss gelangen, dass das Magenepithel als eine wesentlich von dem Epithel des Darmes verschiedene Zellform angesehen werden muss, das in seiner Entwickelung und seinen Lebensäusserungen keine Anklänge an das Epithel anderer Schleimhäute erkennen lässt.

Wenden wird von dieser Grundlage aus nochmals unseren Blick zu den oben erwähnten ausnahmsweisen Befunden saumtragender Epithelien und typischer Becherzellen im Magen, die von verschiedenen und gerade den sorgfältigsten Beobachtern wiederholt erhoben worden sind, so bleibt nichts übrig, als diese Zellen entweder als fremde Bestandtheile, als versprengtes Darmepithel, oder als pathologische Zellformen, als Umwandlungsprodukte der gewöhnlichen Epithelien zu deuten. Zu dieser letzteren Ansicht kommt Sachs auf Grund seiner oben erwähnten Befunde. Er sah diese Zellen niemals in normalen Mägen,

[1]) Ziegler's Beiträge. III. 1888. S. 425.

[2]) Sitzungsber. d. kais. Akad. d. Wiss. zu Wien. Math.-naturw. Kl. 82. 1880. S. 57.

II. Das Magenepithel bei acuten Reiz- und Entzündungszuständen.

Hier mögen zunächst noch einige Worte über die Wirkung des Fiebers auf das Magenepithel Platz finden. Wie ich schon oben betont habe, war in den Mägen 2, 3 und 5 irgendwelche pathologische Veränderung an den Epithelien nicht zu constatiren, so dass ich mich berechtigt glaube, obwohl während des Lebens Fieber, in einzelnen Fällen sogar hohes Fieber bestanden hatte, sie als normale anzusehen. Das einzige, was hier allenfalls auffallen konnte, war, dass sie häufig im Zustande hochgradiger Schleimsecretion sich befanden, so dass nur ein geringer protoplasmatischer Rest den an dem basalen Ende liegenden Kern umschloss, während der grösste Theil des Zellinhaltes die schleimige Umwandlung eingegangen war. Da aber auch auf der Höhe der Verdauung die Verschleimung der Epithelien eine sehr hochgradige sein kann, so liegt kein Grund vor, diesen Zustand anders als einen physiologischen aufzufassen. Von einer pathologischen „Verschleimung" kann offenbar erst dann die Rede sein, wenn die Zelle die Fähigkeit verliert, wieder in den normalen Zustand zurückzukehren, also dabei zu Grunde geht.

Stöhr hat zuerst betont, dass normaler Weise die Epithelzellen bei der Schleimsecretion nicht zu Grunde gehen. Diese Ansicht ist seitdem von den meisten Forschern acceptirt, und es dürfte heute kaum noch Jemanden geben, der ihr ernstlich widerspricht. Es soll aber damit nicht gesagt sein, dass nicht auch während der physiologischen Secretion beständig einzelne „ausgediente" Zellen zu Grunde gehen und durch jungen Nachwuchs ersetzt werden. Die Vorstellung einer derartigen allmählichen Abnutzung der Schleimzellen im Laufe längerer Zeit entspricht vielmehr durchaus den Befunden an den meisten Schleimhäuten und absondernden Membranen, z. B. der beständigen Abstossung der Alveolarepithelien bei gesunden Leuten, einem Vorgang, der — ich weiss nicht von wem? — mit dem sehr charakteristischen Worte „Mauserung des Epithels" belegt worden ist. Für das Magenepithel wird eine derartige Mauserung dadurch bewiesen, dass in der dünnen Schleimlage, die sich auch in

ganz gesunden Mägen stellenweise auf der Oberfläche befindet, immer einzelne losgelöste Epithelzellen gefunden werden. Dementsprechend findet man, wie ich gegenüber Sachs behaupten muss, auch in ganz gesunden Mägen immer einzelne Kerntheilungsfiguren in Epithelzellen. Ich habe sie in keinem Magen gänzlich vermisst. Möglich, dass im Fieber, namentlich bei längerer Dauer, der Mauserungsprozess lebhafter vor sich geht (Kerntheilungsfiguren finden sich thatsächlich hier reichlicher), und dass damit der Uebergang gegeben ist zu den Zuständen, die bei acuten Reizungen des Epithels angetroffen werden[1]).

Es ist schwer, menschliches Material für das Studium acuter Entzündungen der Magenschleimhaut zu gewinnen. Unsere Kenntnisse dieser Zustände sind deshalb, abgesehen von den Befunden toxischer Gastritiden, fast ausschliesslich auf die experimentell an Thieren erzeugten Entzündungszustände beschränkt. Auch hier handelt es sich wesentlich um chemische Reizmittel, Alkohol, Phosphor und Tart. stibiatus, mit denen insbesondere Ebstein und Sachs Versuche gemacht haben. Indess, da auch beim Menschen die meisten acuten Entzündungszustände der Magenschleimhaut durch chemische Reize seitens der Ingesta bewirkt werden, so erscheint es durchaus berechtigt, das Thierexperiment zu Rathe zu ziehen. Mein eigenes Material erstreckt sich ebenfalls zum guten Theil auf derartige Thierversuche. Ich benutzte dabei Kaninchen und Hunde, denen Alkohol in verschiedener Concentration und verschieden lange Zeit durch die Schlundsonde eingegossen wurde. Von menschlichen Mägen konnten folgende verwerthet werden.

[1]) In der Frage, ob die Drüsenzellen des Magens durch das Fieber an und für sich Veränderungen erleiden, muss ich Sachs gegenüber Kupffer beistimmen, wenn er behauptet, dass ein Verschwinden der Belegzellen durch Fieberwirkung nicht vorkommt. Ueberhaupt habe ich niemals Bilder gesehen, welche mich zu der von Kupffer und Edinger (Arch. f. mikr. Anat. XVII. 1880) vertretenen Ansicht, dass Hauptzellen aus Belegzellen und umgekehrt entstehen können, bekehren könnten. Eben so wenig habe ich irgend welche Anhaltspunkte für die Nussbaum'sche Annahme gefunden (Arch. f. mikr. Anat. XVI. 1879), dass die Pyloruszellen Schleim secerniren können. Auch im Zustande hochgradigster Verschleimung habe ich in menschlichen Magen niemals Schleimbildung in den Hauptzellen beobachtet. Anders in Thiermägen: hier kann man, wenigstens im Kaninchen- und Schweinemagen, auch unter physiologischen Verhältnissen in den Hauptzellen Schleimbildung constatiren. Hyperämie in den Capillaren, namentlich unter dem Epithel und mikroskopische Hämorrhagien finden sich beim Fieber sehr häufig.

7. Mann von 42 Jahren, gestorben an Pneumonie mit Delirium tremens. Nur einmal Fieber über 38°. 6 Stunden post mortem secirt.

8. Mann von mittleren Jahren, gestorben an Pneumonie mit Delirium tremens. Ebenfalls nur geringes Fieber. Magen bei der Section (6 Stunden post mortem) gewonnen.

In beiden Fällen ergab der mikroskopische Befund neben acut entzündlichen Heerden auch Zeichen chronischer entzündlicher Veränderungen, welche hier nicht berücksichtigt sind.

Ebstein und Sachs beschreiben als die Wirkungen acuter Entzündungen am Epithel: hochgradige Verschleimung, Quellung und Abfallen derselben an einzelnen Stellen (hämorrhagische Erosionen). Letzteres, das Abfallen der Epithelien, ist offenbar das Charakteristische dieser Zustände. Zu seinem Zustandekommen ist eine gleichzeitige Hämorrhagie im subepithelialen Bindegewebe durchaus nicht erforderlich. Je nach der Stärke des eingeführten Giftes, oder allgemeiner des Traumas, werden die Zellen entweder sofort getödtet und fallen ab (manchmal nach vorheriger Aufquellung) oder sie reagiren zunächst mit starker Schleimbildung und sterben erst ab, wenn dieses Schutzmittel nicht ausreicht. So erklärt es sich, dass die noch erhaltenen Epithelien meist in Verschleimung begriffen sind. Wichtig ist ferner, dass regelmässig nur die Epithelien auf der Höhe der Leisten abfallen, während in den Magengrübchen die Epithelien immer erhalten und meist durchaus unversehrt angetroffen werden. Offenbar bewirkt die reflectorische Contraction der Muscularis mucosae in den meisten Fällen einen so vollständigen Verschluss der Grübchen, dass die schädlichen Substanzen wenigstens zunächst nicht hierhin vordringen können. Von hier aus, von den Epithelien der Grübchen, erfolgt die Regeneration des Epithels. Hier findet man stets bei derartigen Reizzuständen eine reichliche Anzahl von Kerntheilungsfiguren, manchmal so massenweise, dass ihre Anzahl den ruhenden Kernen gleichkommt. Die Epithelreste in den Grübchen bilden also die Keimcentren für die neu zu bildende Quelle, und die neugebildeten Zellen können nur so die verlorenen ersetzen, dass sie allmählich auf die Höhe der Leisten vorrücken.

Dieser ganze Vorgang entspricht durchaus der Beschreibung, welche Bizzozero von der Regeneration des normalen Darmepithels gegeben hat, und es liegt nahe, nach Analogie der Befunde

bei pathologischen Zuständen auch für das normale Magenepithel denselben Modus der Neubildung, durch Nachrücken der jungen Zellen aus den Magengrübchen anzunehmen. Bizzozero selbst hat in dem normalen Magenepithel des Hundes häufig Mitosen, aber nur in den Grübchen, angetroffen. In den normalen menschlichen Mägen habe ich, wie bereits erwähnt, ebenfalls regelmässig einzelne Kerntheilungsfiguren gesehen. Die grosse Mehrzahl derselben fand sich im Epithel der Grübchen: nur ganz ausnahmsweise habe ich auch auf der Höhe der Leisten Mitosen gesehen. Ich bin danach geneigt, die Ansicht von Bizzozero als Norm auch für den Magen zu acceptiren. Die Kerntheilungsfiguren der in Theilung begriffenen Zellen fanden sich meist etwas über die Reihe der ruhenden Kerne nach dem Lumen zu gerückt, das Protoplasma der Zellen dagegen war durch Ueberdachung seitens der Nachbarzellen vom Lumen abgeschlossen. Niemals habe ich, wie Bizzozero, in den in Theilung begriffenen Zellen Schleimklümpchen oder schleimige Umwandlung des Protoplasmas gesehen, welche zu der Meinung berechtigten, dass diese Epithelien bereits von Geburt an als Schleimzellen zu betrachten sind. Was die von Ebstein beschriebenen „Ersatzzellen" betrifft, so kann das Vorkommen einzelner theils schmälerer, theils breiterer, nicht an das Lumen grenzender Zellen zwischen den pallisadenförmig geordneten Epithelien nicht bestritten werden. Nach der Struktur des Kernes und des Protoplasmas gehören sie zu den Epithelien, aber sie sind nicht die Bildner desselben, die zum Ersatz bestimmten Zellen. Die Mehrzahl aller im Epithel vorkommenden Zellen sind übrigens, wie ich Stöhr zugeben muss, anderer Herkunft: es sind durchtretende Leukocyten, an der Kernstruktur und nicht selten auch an der eosinophilen Körnung erkennbar. Derartige durchtretende Leukocyten finden sich in allen Mägen, in spärlicher Anzahl auch in allen normalen Mägen. In entzündlichen Zuständen ist ihre Anzahl oft eine recht beträchtliche; auch rothe Blutkörperchen findet man dann zwischen den Epithelien[1]).

[1]) An den Drüsenzellen fand ich bei acuten Entzündungen analoge Veränderungen, wie Ebstein und Sachs: Quellung und Abfallen der Hauptzellen. Die widerstandsfähigeren Belegzellen bleiben länger erhalten. Man findet sie vergrössert, oft mit mehreren Kernen versehen. Auch Kerntheilungsfiguren habe ich mit Sicherheit in den Belegzellen

III. Das Magenepithel bei chronischen Entzündungszuständen.

Die folgenden Betrachtungen beziehen sich ausschliesslich auf diejenigen chronischen Entzündungszustände der Schleimhaut, in welchen Parenchym und Bindegewebe in gleicher Weise ergriffen sind. Rein parenchymatöse Erkrankungen, wie z. B. die fettige Degeneration der Drüsenzellen, sollen hier nicht berücksichtigt werden. Eben so wenig diejenigen Veränderungen, welche speciell für die Entstehung des Ulcus und des Carcinoms von Bedeutung sind.

Mein Material, soweit es tadellos erhalten war, bilden folgende Mägen:

9. Mädchen von etwa 20 Jahren, gestorben an Typhus abdominalis in der 2. Woche. Keine Complication. $\frac{3}{4}$ Stunden post mortem injicirt.

10. Mann von 50 Jahren, Phthisis pulmon. 2mal Abends Fieber über 38°, gestorben an perforirtem Aneurysma aortae. $2\frac{1}{2}$ Stunden post mortem injicirt.

11. Mann von mittleren Jahren, gestorben an Cirrhosis hepatis. Hatte wiederholt Blut im Erbrochenen. Unmittelbar post mortem injicirt.

12. Mann von 55 Jahren, gestorben an Pankreascarcinom. Kein Fieber. 12 Stunden post mortem bei der Section gewonnen. Proliferirende und atrophirende Entzündung.

13. Mann von 49 Jahren, gestorben an Phthisis. 20 Stunden post mortem bei der Section gewonnen. Ausgebreitete Atrophie der Magenschleimhaut.

14. Mann von 64 Jahren, gestorben an Carcinoma pylori. Erhebliche Dilatation des Magens. Kein Fieber. $\frac{1}{2}$ Stunde post mortem injicirt.

In No. 12 und 13 hatte die postmortale Selbstverdauung wegen mangelnden Secretes keinen schädlichen Einfluss ausüben können. Dieselben konnten deshalb unter die Zahl der wohlerhaltenen aufgenommen werden. Eine Reihe anderer pathologischer Mägen, welche nicht frühzeitig genug conservirt werden konnten, aber dennoch untersucht wurden, habe ich nicht besonders aufgeführt.

Geringgradige Entzündungszustände findet man unter dem Mikroskop in sehr vielen Mägen, die makroskopisch ein ganz normales Aussehen zeigen

constatiren können. Vacuolenbildung in ihnen ist häufig. Noch häufiger sind Verschiedenheiten in dem Aussehen der einzelnen Belegzellen: einige sind tief gefärbt, homogen und zeigen einen kleinen dunklen, strukturlosen Kern; andere sind heller, gröber granulirt mit bläschenförmigem, hellem Kern. Beide Arten finden sich unregelmässig vertheilt in den Schläuchen.

und während des Lebens durchaus normal functionirt haben. Dabei handelt es sich allerdings nicht um diffuse, über die ganze Magenschleimhaut ausgedehnte Veränderungen, sondern um circumscripte, inselförmige Heerde, die von normalem Gewebe umgeben werden. Solche inselförmigen Entzündungsheerde können, namentlich wenn sie älteren Datums sind, leicht der Beachtung entgehen und zu der Täuschung Veranlassung geben, dass man es mit einem gänzlich normalen Magen zu thun habe. Sie präsentiren sich dann als circumscripte Atrophien, Stellen, in denen die Schleimhaut nur aus Epithelschläuchen und verdichtetem Bindegewebe besteht, während die Drüsen fehlen. Auch wenn grössere Strecken der Magenschleimhaut entzündliche Veränderungen zeigen, findet man häufig, dass verschiedene Stellen verschieden stark ergriffen sind, so dass man genöthigt ist, aus allen möglichen Regionen Präparate anzufertigen, ehe man ein Gesammturtheil über den Zustand der Schleimhaut abgiebt. Aus demselben Grunde ist eine scharfe Trennung zwischen proliferirenden und atrophirenden Entzündungsvorgängen der Magenschleimhaut undurchführbar: beide Zustände findet man gar nicht selten neben einander in demselben Magen (cf. No. 12), und es lässt sich durchaus nicht als Regel aufstellen, dass die letzteren ein späteres Stadium der ersteren darstellen. Im Allgemeinen sind atrophische Zustände häufiger, als hypertrophische, die Betheiligung des Bindegewebes an dem Entzündungsprozess kann dabei eine sehr verschieden hochgradige sein.

An der hypertrophischen Entzündung nimmt das Epithel derart Theil, dass es entsprechend der grösseren Faltung der Oberfläche wuchert, ohne dabei seinen Charakter als einschichtiges Epithel zu verlieren. Die einzelnen Epithelien sind wohl ausgebildet und zeigen gewöhnlich hochgradige Verschleimung. Der abgesonderte Schleim, der die specifischen Schleimfärbemittel nicht aufnimmt, lagert nicht selten in verschieden starker Schicht auf der Oberfläche und enthält eine Anzahl von Zellen, abgefallene Epithelien und Leukocyten. In den Magengrübchen finden sich häufige Kerntheilungsfiguren und zwischen den Epithelien durchwandernde Leukocyten in verschiedener Anzahl.

Demselben Befunde begegnet man bei einer grossen Anzahl von Entzündungsformen mit ausgesprochen atrophischem Charakter, und es mag hier ausdrücklich betont werden, dass ein Abfallen des Epithels in grösserer oder geringerer Ausdehnung keineswegs zu den Merkmalen der chronischen (atrophischen) Entzündung gehört, wie immer noch, offenbar auf Grund mangelhaft conservirter Präparate, behauptet wird. Im Gegentheil: je mehr man derartige Zustände untersucht, um so mehr wird man die Ueberzeugung gewinnen, dass

das Epithel das bei Weitem widerstandsfähigste Element des Magenparenchyms darstellt. Es pflegt auch dann noch in der Mehrzahl der Fälle gut erhalten zu sein, wenn bereits ein grosser Theil, ja selbst alle Drüsenzellen zu Grunde gegangen sind. Wenn ich von acuten Entzündungszuständen und von der carcinomatösen Infiltration der ganzen Magenwand bei Medullarkrebs absehe, habe ich eigentlich nur einmal, in einem Falle höchstgradiger Atrophie, das Oberflächenepithel über grössere Strecken abgefallen gefunden. Aber auch in diesem Magen (No. 14), den ich an anderer Stelle genauer beschrieben habe[1]), fanden sich noch Inseln wohlerhaltenen Epithels, während von Drüsen nirgends eine Spur mehr zu entdecken war. Im Allgemeinen kann man sagen, dass bei atrophischen Zuständen in erster Linie die Drüsen leiden und das Epithel gut erhalten zu sein pflegt, selbst, wenn bereits jede secretorische Function aufgehört hat.

Allerdings: es ist nicht mehr das gewöhnliche Magenepithel, welches sich unter solchen Verhältnissen dem Untersucher präsentirt: es hat einen anderen Charakter angenommen, es ist Darmepithel geworden.

Ich komme damit zu dem bei Weitem interessantesten Punkte in der Pathologie des Magenepithels. Das Auftreten von Darmepithel, oder besser diesem ähnlichem Epithel im Magen unter pathologischen Bedingungen ist eine Erscheinung, welche wohl ein genaueres Studium verdient, wenn auch ihre Bedeutung vorläufig dunkel bleibt. Im ersten Capitel habe ich ausgeführt, dass unter normalen Verhältnissen das Magenepithel entwickelungsgeschichtlich und functionell gänzlich verschieden vom Darmepithel ist, und dass in gesunden Mägen nur ausnahmsweise in nächster Nähe der Grenze des Duodenalepithels einzelne versprengte Darmepithelien angetroffen werden. In pathologischen Mägen nun, und zwar vornehmlich bei chronischen Entzündungen der Schleimhaut, begegnet man derartigen Darmepithelien viel häufiger, am häufigsten bei vorgeschrittenen atrophischen Zuständen, oft genug aber auch in Mägen, die im Grossen und Ganzen nur sehr geringe Abweichungen von der

[1]) Deutsche med. Wochenschr. 1895. No. 19.

Norm darbieten. Derartige Befunde sind es offenbar, welche die früheren Autoren noch als normale registrirt haben.

Ich muss hier wieder recurriren auf Sachs, dessen Beschreibung dieser eigenthümlichen Epithelschläuche ich bereits oben wiedergegeben habe. Er fand in den verschiedensten pathologischen Mägen zwischen den gewöhnlichen Drüsen einige Schläuche eingeschaltet, deren zelliger Belag ausschliesslich aus Epithelien, und zwar aus saumtragenden Epithelien, mit eingeschalteten Becherzellen bestand, und hat ganz richtig diese Schläuche als pathologische Befunde gedeutet, wenn er sich auch „über ihre Entstehung keine richtige Vorstellung machen" konnte. Das Auffallende an diesen Epithelschläuchen ist vor Allem, dass sie gruppenweise, inselförmig, mitten zwischen den gewöhnlichen Drüsen erscheinen, und dass ihr Epithel auf der Höhe der Leisten ganz scharf gegen das Magenepithel abgesetzt ist, wie in Taf. XII, Fig. 3 wiedergegeben ist. Sie gleichen bis in alle Einzelheiten den Darmschleimdrüsen des Dickdarms, und ihr Gesammtbild sticht so augenfällig gegen das übrige Schleimhautgewebe ab, dass man sie eigentlich kaum übersehen kann. Ganz besonders gilt das für solche Präparate, welche mit schleimfärbenden Mitteln tingirt wurden: hier hat das Secret der Becherzellen sich intensiv gefärbt, während der schleimige Inhalt der angrenzenden Magenepithelien farblos geblieben ist. Manchmal sind diese Schläuche so wohlgebildet, dass man beim ersten Eindruck sie kaum als pathologische Erscheinung deuten möchte. Aber bei genauerer Betrachtung finden sich an den Stellen, wo sie vorkommen, immer Zeichen chronischer Entzündung in der Schleimhaut. Zunächst fehlen hier die eigentlichen Drüsenzellen vollkommen, die Schläuche enthalten nur Epithel, und zwar Darmepithel. Ferner erstrecken sich die Schläuche nicht so tief in die Schleimhaut hinein und stehen nicht so dicht bei einander wie die Drüsen. Die Schleimhaut ist verschmälert, und das Bindegewebe mehr zellreich und verbreitert, so dass die Faltung der Oberfläche an manchen Stellen fehlt. Schiefer, verzerrter Verlauf der Schläuche in der Schleimhaut, Erweiterungen im Fundus und Anhäufungen von Follikeln vervollständigen das Bild solcher Heerde (Taf. XII. Fig. 4). Diese Veränderungen der Schleimhaut erstrecken sich oft nur auf

ganz kurze Strecken. Schon in der nächsten Umgebung kann das Aussehen der Schleimhaut wieder ein ganz normales sein. Ebenso wie solche Darmepithelschläuche nicht selten ganz vereinzelt zwischen den Drüsen eingeschaltet sind, findet man auch in grösseren Darmepithelheerden gelegentlich wohl erhaltene Drüsenschläuche mit normalem Magenepithel an der Mündung.

Der Hauptfundort der Darmepithelschläuche ist die Pylorusschleimhaut. Wenn sie spärlich vorhanden sind, sind sie eigentlich nur hier anzutreffen. Sind sie reichlicher, so kommen sie auch in der Fundusschleimhaut zwischen den Labdrüsen vor (Magen No. 11, 14), aber immer sind sie hier spärlich im Vergleich zur Pylorusgegend. Auch Sachs erwähnt, dass er sie in einigen Mägen in der Fundusgegend angetroffen hat.

Was die Häufigkeit ihres Vorkommens betrifft, so hat Sachs sie in 7 unter 13 Mägen gefunden. Ich selbst habe sie von den in diesem Capitel aufgeführten Mägen nur in einem (No. 12) vermisst. Rechne ich alle überhaupt untersuchten pathologischen Mägen zusammen, so stellt sich das Verhältniss auf 13 : 23. Es muss dabei betont werden, dass nicht jeder Magen mit der gleichen Sorgfalt untersucht werden konnte. Am reichlichsten finden sie sich immer bei länger dauernden Entzündungsprozessen der Schleimhaut, welche mit Atrophie verlaufen. Hier können grosse Strecken der Schleimhaut ausschliesslich aus verdichtetem Bindegewebe und Darmepithelschläuchen bestehen. Diesen Befund boten von meinen Mägen No. 11 und 14, und ich glaube nicht zu weit zu gehen, wenn ich schätze, dass in beiden Mägen etwa $\frac{1}{3}$ der gesammten Schleimhaut eine derartige Umbildung eingegangen war. Von den Sachs'schen Mägen F und N, welche sehr zahlreiche Darmepithelschläuche aufwiesen, wird ebenfalls berichtet, dass sie atrophische Zustände der Schleimhaut zeigten. Es soll aber damit nicht gesagt sein, dass das Vorkommen von Darmepithel eine regelmässige Begleiterscheinung atrophischer Entzündung ist. Man kann es unter solchen Umständen eben so wohl vermissen (No. 12), wie man es reichlich in Entzündungszuständen ohne eigentliche Atrophie antreffen kann (Sachs, C). Am seltensten sind die Schläuche im Allgemeinen bei geringgradigen oder acuten Entzündungen der Schleimhaut. Dafür

spricht ihr Fehlen in den im 2. Capitel aufgeführten Mägen, denen sich analoge Fälle von Sachs (B, J, K, L) an die Seite stellen lassen. Aber auch hier giebt es Ausnahmen. Ich rechne dahin besonders die Mägen No. 9 und 10. Im ersteren hatte während des Lebens nur Fieber bestanden, in beiden sonst gar kein krankhaftes Symptom seitens des Magens. In diesen im Uebrigen durchaus normalen Mägen fanden sich spärliche inselförmige Heerde in der Pylorusschleimhaut mit Zeichen atrophischer Entzündung. Man muss wohl annehmen, dass hier kleine Entzündungsheerde — vielleicht hämorrhagische Erosionen — älteren Datums vorlagen, welche bei der im Uebrigen normalen Beschaffenheit der Schleimhaut im Leben symptomlos verlaufen waren. Ob die gleiche Annahme auch für den Magen A von Sachs gelten kann, in welchem ebenfalls zahlreiche Darmepithelschläuche in der im Uebrigen intacten Schleimhaut gefunden wurden, vermag ich nicht zu entscheiden. Nach Allem, was ich gesehen habe, möchte ich aber daran festhalten, dass immer, wo diese Schläuche sich finden, die Schleimhaut, — wenn auch nur auf ganz circumscripte Stellen beschränkt, — die Zeichen chronischer Entzündung aufweist.

Es ergiebt sich nun die Frage, wie dieses eigenthümliche Auftreten von Darmepithel im Magen unter pathologischen Bedingungen aufzufassen ist. Dass es sich nicht um eine Rückbildung der Magenepithelien in den embryonalen Zustand handeln kann, bedarf nach den Ausführungen des 1. Capitels keiner weiteren Begründung. Ueberhaupt ergiebt sich keine Beziehung zu den normalen Verhältnissen. „Ich halte sie daher für ein pathologisches Produkt“ sagt Sachs, „ausgehend von den einfachen Schleimdrüsen Kupffers, von denen sie sich einmal durch die stärkere Tinctionsfähigkeit und die theilweise Umwandlung in Becherzellen unterscheiden, weiterhin durch die Häufigkeit ihres Vorkommens, die man sich als pathologische Hyperplasie zu deuten hat.“

Dieser Annahme von Sachs kann ich nicht beistimmen. Die Kupffer'schen Schleimdrüsen, einfache, mit gewöhnlichem Magenepithel ausgekleidete Schläuche, sind nach der übereinstimmenden Angabe der Autoren im Magen sehr selten. Ihr Vorkommen steht in gar keinem Verhältniss zu der Häufigkeit

der Darmepithelschläuche. Man müsste also gleichzeitig annehmen, dass diese einfachen Schleimdrüsen in Wucherung gerathen sind, was offenbar Sachs meint, wenn er von „pathologischer Hyperplasie“ redet. Aber gegen eine derartige Wucherung lassen sich mehrfache Bedenken anführen. Sie würde zunächst voraussetzen, dass das Epithel und Drüsengewebe der Nachbarschaft vorher zu Grunde gegangen ist. Denn man kann sich nicht wohl denken, dass in den Mägen, in denen sie zahlreich vorhanden sind, grosse Theile der Magenwand durch inselförmige Wucherung zwischen den vorhandenen Labdrüsen neugebildet sind: wenigstens liess sich durchaus nicht in allen derartigen Mägen, auch wenn sie sehr viel Darmepithel enthielten, eine Erweiterung mit Oberflächenvergrösserung constatiren (No. 11). Wenn nun aber in einer vorher atrophischen Stelle eine Neubildung von Epithelschläuchen stattfindet, warum sollen es gerade die Kupffer'schen Schleimdrüsen sein, von denen diese Neubildung ausgeht? Zugegeben auch, dass sie eine besondere Widerstandsfähigkeit besässen, so müssten sie doch zunächst eine pathologische Veränderung erleiden, da ja das neugebildete Epithel ein ganz anderes ist, als das dieser Schleimdrüsen. Will man unter besonderen pathologischen Verhältnissen eine Umwandlung der gewöhnlichen Magenepithelien in Darmepithelien gelten lassen, so muss man folgerichtig allen Epithelien und nicht blos denen der Kupffer'schen Schleimdrüsen die Fähigkeit dazu concediren.

Ehe man sich indess zu dieser Annahme entschliesst. wird man versuchen müssen, die pathologisch vermehrten Darmepithelschläuche von präexistirenden Elementen abzuleiten. Wie im 1. Capitel gezeigt wurde, giebt es unter normalen Verhältnissen nur ausnahmsweise in allernächster Umgebung der Duodenalgrenze derartige Schläuche, welche als versprengte Darmepithelien aufgefasst werden müssen. Von diesen Elementen oder vom Duodenalepithel selbst müsste also die Wucherung ihren Ausgangspunkt genommen haben, wobei ebenfalls eine vorausgegangene Atrophie der Pylorusschleimhaut nicht umgangen werden kann. Aber eine derartige Annahme stösst auf grosse Schwierigkeiten. Zunächst steht ihr das eigenthümliche inselförmige Auftreten der Darmepithelschläuche

im Wege. Weiterhin müsste man bei einem derartigen Ueberwucherungsprozesse erwarten, an der Grenze der Darmepithelschläuche die Schleimhaut atrophisch und ihres Epithels beraubt zu finden. Das ist aber nicht der Fall: das Darmepithel geht stets lückenlos in das gewöhnliche Magenepithel über. Auch habe ich in den Darmepithelschläuchen niemals Anzeichen lebhafter Zellneubildung angetroffen, die doch bei einem Wucherungsprozess nicht zu fehlen pflegen.

Ich glaube, dass diese verschiedenen Momente schwerwiegend genug sind, um die Erklärung der Darmepithelschläuche durch Wucherung von präexistirenden Elementen aus abzulehnen. Unter solchen Umständen bleibt schon per exclusionem nichts übrig, als den einzelnen Magenepithelien die Fähigkeit zuzugestehen, sich unter pathologischen Verhältnissen in Darmepithelien umzuwandeln. Diese Annahme gewinnt bedeutend an Wahrscheinlichkeit dadurch, dass es nicht selten gelingt, Uebergangsbilder zwischen beiden Arten von Epithelzellen aufzufinden. Derartigen Bildern begegnet man besonders in solchen atrophischen Schleimhautpartien, die noch nicht mit typischem Darmepithel bekleidet sind, wo also der Zerfallsprozess noch nicht zum Stillstand gekommen ist. Die Schleimhaut besteht hier wesentlich aus einem Bindegewebsgerüst mit Lücken, in denen spärliche Epithelreste erhalten sind, während die eigentlichen Drüsenzellen bereits völlig zerstört sind. Betrachtet man diese erhaltenen Epithelien genauer, so zeigen sie nicht mehr die wohlgebildete Form der gewöhnlichen Magenepithelien, sondern einen mehr indifferenten Charakter, von dem man nicht sagen kann, wohin er zu rechnen ist. Es fehlt die Verschleimung des äusseren Endes, die Zellen sind mehr cubisch, tiefer gefärbt, aber es fehlt andererseits auch der Saum und die Becherzellen. Es erscheint mir nicht unmöglich, dass durch ein solches Zwischenstadium die Umbildung der Magenepithelien in Darmepithelien vor sich geht, und ich bin in dieser Ansicht bestärkt durch die bei der Vernarbung von Magengeschwüren gewonnenen Erfahrungen, welche weiter unten besprochen werden sollen. Hier mag noch erwähnt werden, dass ich einmal auch zwischen den gewöhnlichen wohlerhaltenen Magenepithelien einzelne typische Becherzellen mit färbbarem Secret und Andeutungen eines Saumes angetroffen

habe. Dieser Befund stammte aus der Umgebung eines Gallertcarcinomes und liess nur die Deutung zu, dass dieses Epithel im Begriffe war, sich in Darmepithel umzuwandeln. Ich glaube aber, dass dieser Modus der Umbildung einzelner Zellen mitten in der Reihe wohlerhaltener anderer als ein besonderer, vielleicht mit der Carcinomentwickelung in Zusammenhang stehender, aufgefasst werden muss. In der Regel geht dem Auftreten des Darmepithels zweifellos eine Degeneration der ursprünglichen Magenepithelien voraus, wie aus dem eigenthümlichen, inselförmigen Auftreten, der Gruppirung in Schläuche und der scharfen Grenze gegen das Magenepithel hervorgeht. Es sind lädirte oder vielleicht auch erst neugebildete Zellen, welche die Umwandlung eingehen. Ich möchte hier nochmals betonen, dass Zeichen vorausgegangener Atrophie in diesen Darmepitheleinseln niemals vermisst werden. Eigentliche Drüsenzellen fehlen hier vollkommen. Die Darmepithelschläuche reichen niemals so tief in die Schleimhaut hinein, wie sonst die Labdrüsen: sie sind etwa so tief wie die normalen Magengrübchen. Bei schwacher Vergrösserung machen daher diese inselförmigen Heerde nicht selten den Eindruck, als wenn hier der tiefere Theil der Schleimhaut, die Drüsenschicht, fehlte, während auf der Oberfläche und in den Grübchen das Epithel erhalten geblieben ist. Ich kann aus diesem Grunde auch nicht zugeben, dass man derartige Bilder (Taf. XII. Fig. 1) als Beispiele einer „schleimigen Degeneration der Drüsenzellen“ aufführt, wie G. Meyer[1]), Ewald[2]) und Boas[3]) gethan haben. Die eigentlichen Drüsenzellen haben mit diesem ganzen Vorgange nichts zu thun.

Obwohl auch auf anderen Schleimhäuten Umwandlungen der Epithelien beobachtet werden in Formen, welche normaler Weise dort nicht vorkommen (ich erinnere nur an die Umwandlung von Cylinderepithel in Plattenepithel unter pathologischen Einflüssen), so muss doch die hier geschilderte Umwandlung der Magenepithelien ein besonderes Interesse erwecken, und zwar weil ihre physiologische Bedeutung, oder wenn wir uns teleologisch ausdrücken wollen, ihre Zweckmässigkeit nicht ohne

[1]) a. a. O.
[2]) a. a. O.
[3]) Diagnostik und Therapie der Magenkrankh. 2. Aufl. I. S. 201.

Weiteres klar ist, ja selbst bei genauerer Ueberlegung räthselhaft bleibt.

Der nächstliegende Gedanke ist offenbar der, die Umwandlung als eine Schutzvorrichtung aufzufassen, in der Weise, dass sie die Magenwand durch eine verstärkte Schleimabsonderung vor weiterer Zerstörung schützt. Das Auftreten von Becherzellen mit offenbar stärker mucinreichem Secret, als es die gewöhnlichen Magenepithelien liefern, könnte in diesem Sinne verwerthet werden. Aber es widerspricht dieser Auffassung die Thatsache, dass die Zahl der Becherzellen in den Darmepithelinseln durchschnittlich hinter der einer stark secernirenden Darmschleimdrüse weit zurückbleibt. Bilder wie Fig. 1 sieht man nur sehr selten. Gewöhnlich ist die Zahl der Becherzellen noch nicht einmal so reichlich wie in Taf. XII, Fig. 5. Es mag nicht bestritten werden, dass eine grössere Schleimproduction in diesem Epithel möglich ist, als in dem gewöhnlichen Magenepithel, und dass durch schnelle Bildung zahlreicher Becherzellen die Magenwand besser geschützt werden kann. Allein es scheint mir, dass hierin nicht die ganze Bedeutung der Epithelumwandlung gesucht werden darf. Man kann sich des Gedankens nicht erwehren, dass die mit Darmepithel versehene Magenoberfläche auch die Functionen des Darmes übernimmt, ich meine, dass sie eine resorbirende Thätigkeit entfaltet. Indess es muss bei diesem Ausblick sein Bewenden haben: irgend eine Thatsache kann ich für diese Möglichkeit nicht anführen.

Noch einen Punkt möchte ich kurz berühren, die Frage, ob unter günstigen Umständen eine Rückbildung dieser Darmepithelien in gewöhnliches Magenepithel denkbar oder wahrscheinlich ist? Ich glaube, dass eine derartige Annahme von vornherein sehr viel gegen sich hat. Die Thatsache, dass die Umbildung nur bei chronisch-atrophischen Entzündungszuständen angetroffen wird, dass sie am ausgedehntesten in Mägen gefunden wird, die nur noch als sehr wenig functionstüchtig angesehen werden können, lässt diesen Gedanken eigentlich kaum aufkommen. Eben so wenig wie in den atrophischen Inseln die zu Grunde gegangenen Drüsen sich wieder regeneriren, werden auch wohl die krankhaft umgewandelten Epithelien die ursprüngliche Gestalt und damit die alte Function wiedergewinnen.

IV. Das Magenepithel beim Ulcus ventriculi.

Bekanntlich hat Hauser[1]) in seinen sehr sorgfältigen Untersuchungen über das Ulcus ventriculi chronicum nachgewiesen, dass beim Vernarbungsprozess des Magengeschwürs in der Umgebung des Geschwürsrandes eine manchmal ganz enorme, atypische Wucherung der Drüsen stattfindet. Während die Drüsenmündung nach dem Geschwüre zu verzerrt erscheint, findet in den tieferen Abschnitten eine reichliche Sprossenbildung statt, so dass die — manchmal erweiterten — Drüsenfundi selbst die Musc. mucosae durchbrechen und in das submucöse Bindegewebe hineinwuchern. Bei dieser Drüsenbildung erfolgt nach Hauser zugleich eine „tiefe Veränderung der epithelialen Auskleidung derselben, indem das normale Epithel der Labdrüsen durch Cylinderepithel verschiedener Höhe oder durch cubisches Epithel ersetzt wird". Hauser fand dieselben Veränderungen auch an den Schleimhauträndern umfangreicher, nicht vernarbender Geschwüre einerseits und in der Schleimhaut über alten Narben andererseits, und erklärt sich das Zustandekommen dieser Drüsenwucherung durch eine in Folge des Entzündungszustandes gesteigerte Productionsfähigkeit der Epithelien bei gleichzeitiger Herabsetzung der physiologischen Widerstände des umgebenden Bindegewebes. Einen gewissen Antheil an den Verzerrungen und Vergrösserungen der Drüsenschläuche schreibt er auch der passiven Dehnung derselben bei der Schrumpfung des Bindegewebes zu, während er es für ausgeschlossen hält, dass secretorische Einflüsse für die Drüsenwucherung von Bedeutung sind.

Von den späteren Autoren sind die Hauser'schen Befunde wiederholt bestätigt worden, und es scheint auch, dass seine Erklärung ziemlich allgemein acceptirt worden ist. Die Beschreibung, welche Hauser von der Epithelauskleidung dieser Schläuche giebt, liess mich vermuthen, dass es sich hier um ähnliche Veränderungen der Epithelien wie bei den atrophischen Prozessen handele. Leider beschränkte sich mein Material, soweit es keine postmortalen Veränderungen erlitten hatte, nur auf wenige Mägen:

[1]) Das chronische Magengeschwür, sein Vernarbungsprozess u. s. w. Leipzig 1883.

15. Frau von mittleren Jahren mit Ulcus ventric. Hat 3 Tage vor dem Tode eine schwere Hämatemesis gehabt. Gestorben an Embolia cerebri, nachdem sie mehrere Tage nichts genossen. ½ Stunde post mortem injicirt. Es finden sich 2 Ulcera an der kleinen Curvatur. Im Grunde des grösseren ein offenes Gefäss.

16. Mädchen von etwa 20 Jahren, gestorben an Typhusrecidiv. ½ Stunde post mortem injicirt. An der Uebergangsstelle der Fundus- in die Pylorusschleimhaut ein 10 Pfennigstück-grosses Ulcus mit steilen Rändern.

17. Mann, gestorben an Typhus abd. 1½ Stunden post mortem secirt. Hat einige Tage vor dem Tode Blut im Erbrochenen gehabt. An der grossen Curvatur mehrere kleine, sternförmig eingezogene Stellen.

Während ich in den kleinen, sternförmigen Narben von No. 17 keine Epithelveränderung oder Drüsenwucherung vorfand, bot die Schleimhaut an den Rändern der Geschwüre in No. 15 und 16 stellenweise die von Hauser geschilderten Veränderungen in mässigem Grade dar, obwohl von einer Narbenbildung in beiden Fällen nicht eigentlich die Rede sein konnte. Am steilen Rande der Geschwüre zeigte die Schleimhaut zunächst die Zeichen des Zerfalles: ein lockeres Bindegewebe mit schlecht färbbaren Kernen und Lücken, in denen Zellreste von unbestimmtem Charakter lagen. Weiter nach aussen erschienen die ersten noch erhaltenen Drüsen verzerrt, die Fundi vielfach erweitert. Wucherung und Sprossenbildung war weniger ausgesprochen, niemals durchdrangen die Zellschläuche die Musc. mucosae. Das Epithel dieser Schläuche zeigte bei genauer Besichtigung an verschiedenen Stellen deutlich die Charaktere des Darmepithels: tiefgefärbte saumtragende, Cylinderzellen mit eingestreuten Becherzellen. Erst etwa 1 cm vom Ulcusrande entfernt, wurden wieder normale Drüsen und eigentliche Magenepithelien angetroffen, doch erschienen auch hier noch vielfach eingestreute Darmepithelschläuche. Es muss hervorgehoben werden, dass das pathologische Epithel dieser Schläuche keine so wohlgebildeten Formen zeigte, wie ich sie vielfach in den chronisch-entzündlichen Schleimhäuten gesehen habe. Häufig zeigten die Zellen einen mehr indifferenten Charakter, und es bedurfte einer sorgfältigen Durchmusterung, um die sicheren Zeichen des Darmepithels in einigen besonders gut erhaltenen Schläuchen festzustellen. Ich glaube diese Abweichung von den Hauser'schen Bildern dem Umstande zuschreiben zu müssen, dass — entsprechend dem klinischen Verlaufe — der Vernarbungs-

vorgang hier noch nicht das Uebergewicht über die Zerfallserscheinungen erlangt hatte. Offenbar wird die Schleimhaut am Geschwürsrande in den vorliegenden Fällen noch von beiden Prozessen beeinflusst: zunächst dem Geschwüre überwiegt noch der Zerfall, die Schleimhaut besteht nur aus einem schlecht färbbaren Bindegewebsgerüst mit Trümmern von Parenchymzellen. Erst in weiterer Entfernung gelangen die von Hauser hervorgehobenen Momente zur Wirkung und führen zum Auftreten der unregelmässigen Epithelschläuche.

Es kann nicht bestritten werden, dass die Hauser'sche Erklärung, welche die nächsten Ursachen der unregelmässigen Drüsenwucherung beim Vernarbungsprozess in der gesteigerten Productionskraft der Epithelien einerseits und dem durch die Auflockerung herabgesetzten physiologischen Widerstande des Bindegewebes andererseits sucht, sehr plausibel erscheint. Aber sie reicht nicht vollständig zur Beantwortung der Frage aus, warum denn diese Schläuche nur mit Epithel, und zwar mit pathologisch verändertem Epithel ausgekleidet sind. Hauser scheint, so viel aus seiner Schilderung hervorgeht, an eine Umwandlung der Drüsenzellen in Epithelien gedacht zu haben. Ich glaube vielmehr, dass der vollständige Untergang der eigentlichen Drüsenzellen eine nothwendige Vorbedingung ist für das Auftreten dieser rein epithelialen Schläuche und finde eine wesentliche Stütze für diese Ansicht in den soeben beschriebenen Befunden. Von den zerstörenden Einflüssen, welche das Ulcus begleiten, werden in der umgebenden Schleimhaut, wie immer, zuerst die Drüsenzellen betroffen. Wahrscheinlich zeigen sich auch hier die Epithelien, wie bei anderen Prozessen, viel widerstandsfähiger als die Drüsenzellen. Im Wesentlichen bleibt aber nur das bindegewebige Gerüst der Schleimhaut erhalten. Erfolgt nun in diesem beim Ueberwiegen der Vernarbungstendenzen die Regeneration, so treten die von Hauser herangezogenen Momente in Thätigkeit. Von den noch erhaltenen Epithelresten oder von dem Epithel der Nachbarschaft aus erfolgt die Neubildeng, indem die Epithelzellen — welche dabei die Charaktere der Darmepithelien annehmen — die Lücken des Schleimhautgerüstes überwuchern. Die Schrumpfung des narbigen Bindegewebes führt schliesslich zur Verzerrung und Erweiterung der Schläuche.

Wenn man diese Vorstellung von der Entwickelung der Darmepithelschläuche in Geschwürsnarben acceptirt, so wird zugleich das eigenthümliche Auftreten der Darmepithelschläuche bei chronischen Entzündungszuständen, das im vorigen Capitel ausführlich besprochen ist, in ein neues Licht gerückt. Die völlige Uebereinstimmung beider Prozesse bedarf nach der gegebenen Schilderung kaum einer besonderen Hervorhebung. Abgesehen von der gleichartigen Epithelveränderung zeigen auch die atrophischen Schleimhautstellen häufige Verzerrungen und Erweiterungen der spärlichen Epithelschläuche, ganz wie in den Geschwürsrändern. Die Schleimhaut ist an diesen Stellen meist verdünnt, das Bindegewebe verdickt und mit Follikeln durchsetzt, kurz, wir haben es auch hier mit einer Schleimhautnarbe zu thun.

Die Ursache der Umwandlung der gewöhnlichen Magenepithelien in Darmepithelien bei der Narbenbildung bleibt allerdings vorläufig noch unerklärt.

V. Die Beziehungen des Epithels zum Gallertcarcinom des Magens.

Von den verschiedenen Carcinomformen des Magens soll hier nur eine kurz besprochen werden, das Gallertcarcinom, und zwar weil es mir nicht unwahrscheinlich erscheint, dass zwischen dieser Form des Carcinoms und den pathologischer Weise im Magen vorkommenden Darmepithelschläuchen gewisse Beziehungen obwalten.

Ich hatte Gelegenheit einige gut conservirte Präparate von Gallertkrebs zu untersuchen:

18. Mann mit Carcinoma pylori. Operativ entferntes Stück aus dem Uebergang in die normale Schleimhaut.

19. Diffuse carcinomatöse Infiltration der Magenwand mit Ausbreitung auf das Peritonäum. Magen 6 Stunden post mortem bei der Section gewonnen.

20. Operativ entferntes Stück älteren Datums.

Wenn man Schnitte durch das Carcinom, besonders durch die jüngsten Partien, durchmustert, so fällt auf, dass der Typus der Geschwulstzellen nicht den gewöhnlichen Magenepithelien, sondern viel eher den Darmepithelien gleicht. Schon das pathologische Produkt, die Gallerte, lässt dieses vermuthen. Sie nimmt die Schleimfärbemittel intensiv auf, und nähert sich da-

durch mehr dem Secret der Becherzellen als dem der gewöhnlichen Magenepithelien, welches bekanntlich durch Schleimfärbemittel nicht tingirt wird. Was die Zellformen betrifft, so zeigen sie dort, wo überhaupt noch ein bestimmter Typus zu erkennen ist, gar nicht selten die charakteristischen Merkmale der Darmepithelien: Becherzellen und geschlossene, tiefgefärbte, saumtragende Cylinderzellen. Mehr noch als die Zellformen in der Geschwulst selbst, welche nur zu leicht zu Täuschungen Veranlassung geben können, schienen mir die Befunde aus dem Rande und der nächsten Umgebung des Carcinoms für einen Zusammenhang mit pathologischen Darmepithelschläuchen zu sprechen. Ich hatte zweimal Gelegenheit, in No. 19 und 20, die guterhaltene Uebergangspartie in das normale Gewebe untersuchen zu können und fand beide Male, dass in der Umgebung der Geschwulst die etwas atrophische Schleimhaut ausschliesslich mit den genugsam bekannten Darmepithelschläuchen durchsetzt war. Diese gingen, indem ihr Epithel allmählich Zeichen der Entartung zu zeigen begann, continuirlich in das Geschwulstgewebe über. Ich konnte mich des Eindruckes nicht erwehren, dass hier ein Zusammenhang bestand, ganz besonders in dem Magen No. 19, in welchem die Darmepithelschläuche nicht nur in der Umgebung der Geschwulst, sondern ziemlich weit verbreitet im Magen angetroffen wurden.

Es ist nicht möglich, mehr als eine Vermuthung darüber auszusprechen, dass der Ausgangspunkt des Gallertcarcinoms in den in pathologischen Mägen vorkommenden Darmepithelschläuchen zu suchen sei. Es sei aber darauf hingewiesen, dass schon Hauser die Gleichartigkeit der Epithelveränderungen in der Umgebung des Ulcus ventriculi und des Carcinoms betont und in einem Falle ausführlich begründet hat, dass der Ausgangspunkt der Krebsentwickelung in den gewucherten Drüsen des Geschwürsrandes zu suchen sei. Wenn man eine Beziehung des Gallertcarcinoms zu den pathologischen Darmepithelschläuchen zugeben will, so könnte es seinen Ausgangspunkt überall dort nehmen, wo diese Schläuche vorkommen, also auch in den verschiedenen atrophischen Stellen chronisch-entzündlicher Schleimhäute. Die Vorliebe des Gallertkrebses für die Pylorusgegend würde damit gut übereinstimmen. Indess die Gefahr liegt

nahe, sich hier zu weit in das offene Feld der Speculation vorzuwagen.

Bei den räthselhaften Umwandlungen, welche die Krebszellen eingehen können, muss unbedingt zugegeben werden, dass vielleicht auch die von normalen Magenepithelien ausgegangene Wucherung erst nachträglich eine Umwandlung in den Typus der Darmepithelien erfahren kann. Von dem Carcinom No. 18 konnte ich nur eine Stelle untersuchen, wo die Geschwulst sich scharf gegen das normale Gewebe absetzte. Offenbar war hier nicht der Ausgangspunkt, sondern die Wucherungszone zu suchen. Hier hatte die gesunde Schleimhaut wohl erhaltene, gewöhnliche Magenepithelien. Aber in der nächsten Umgebung der Geschwulst hatten unter den gewöhnlichen Epithelien einige Zellen bereits die Charaktere der Darmepithelien angenommen. Man hatte den Eindruck, als wenn das wuchernde Carcinom gewissermaassen inficirend auf die umgebenden Epithelien im Sinne einer Umwandlung in Darmepithelien gewirkt hatte.

Ich habe diesen alleinstehenden Befund, welcher mit der gewöhnlichen Entstehungsweise des Darmepithels im Magen nichts zu thun hat, bereits oben erwähnt. Er soll in diesem Zusammenhange nur davor warnen, zu weit gehende Schlüsse aus den besprochenen Verhältnissen zu ziehen. Bei der heutigen Lage der Krebsentwickelungsfrage, wo die grössten Gegensätze in den Ansichten maassgebender Forscher zu Tage treten, scheint es mir nicht gerathen, weitere Schlussfolgerungen aus den geschilderten Befunden zu ziehen.

Die Ergebnisse der vorstehenden Untersuchungen lassen sich folgendermaassen kurz zusammenfassen:

1. Das normale Magenepithel ist, morphologisch, functionell und entwickelungsgeschichtlich betrachtet, gänzlich verschieden vom Darmepithel. Normaler Weise kommen im Magen („abgesprengte") Darmepithelien nur ausnahmsweise in unmittelbarer Nähe der Duodenalepithelgrenze vor.

2. Abgesehen von acut wirkenden Noxen zeigt sich das Epithel der Magenoberfläche bei entzündlichen Zuständen der Schleimhaut in der Regel besser erhalten, als die Drüsenzellen. Ganz besonders gilt das von den mit Atrophie verlaufenden

chronisch-entzündlichen Prozessen, welche inselförmige Heerde auch in sonst wenig veränderten Mägen bilden.

3. Bei den letztgenannten Prozessen geht das Magenepithel auf der Oberfläche und in den die atrophischen Stellen durchsetzenden Epithelschläuchen eine Umwandlung in Darmepithel, bezw. in darmepithelähnliche Zellen, ein.

4. Die gleiche Umwandlung des Epithels findet sich in der Umgebung des Ulcus ventriculi in den von Hauser beschriebenen, eigenthümlich gewucherten Epithelschläuchen.

5. Die Ursache der Umwandlung der Epithelien bei beiden Arten von Vernarbungsvorgängen und ihre physiologische Bedeutung ist vorläufig unbekannt.

6. Es ist nicht unwahrscheinlich, dass das Gallertcarcinom des Magens in manchen Fällen seinen Ausgangspunkt von den in pathologischen Magen häufig vorkommenden Darmepithelschläuchen nimmt.

Erklärung der Abbildungen.

Tafel XII.

Fig. 1. Pathologisches Darmepithel in hochgradiger Verschleimung, aus Magen No. 13.

Fig. 1a. Dasselbe bei stärkerer Vergrösserung.

Fig. 2. Normales Magenepithel (Pylorusschleimhaut).

Fig. 2a. Dasselbe bei stärkerer Vergrösserung.

Fig. 3. Uebergangsstelle des Magenepithels in Darmepithel, aus Magen No. 14.

Fig. 4. Uebersichtsbild einer inselförmigen, atrophischen Stelle mit Darmepithelauskleidung, aus Magen No. 14.

Fig. 5. Darmepithelschläuche aus Magen No. 11.

XX.

Beiträge zur pathologischen Anatomie des Morbus Basedowii mit besonderer Berücksichtigung der Struma.

Von Ernst Farner,
Arzt in Bern.

(Hierzu Taf. XIII.)

Wenn auch Möbius[1]) etwas abfällig über den Werth der pathologisch-anatomischen Untersuchungen bei Morbus Basedowii urtheilt, so wage ich doch, im Folgenden einen Beitrag zur pathologischen Anatomie dieser Krankheit zu geben, weil im Verhältniss zu der ausgedehnten Literatur über die Pathologie derselben nur wenige genaue pathologisch-anatomische Befunde vorliegen, namentlich was die Struma anlangt.

Die in der letzten Zeit erschienenen vorzüglichen Monographien von Mannheim[2]) und Buschan[3]) fassen alles über die Geschichte und die klinischen Verhältnisse des Morbus Basedowii bisher Bekannte zusammen, und geben auch ein vollständiges Literaturverzeichniss. Ich kann mich deshalb mit einem kurzen Ueberblick über die Theorien in Bezug auf das Wesen dieser Krankheit begnügen, um zu zeigen, auf welche Organe die pathologische Anatomie hauptsächlich ihr Augenmerk zu richten hat, und ich werde etwas ausführlicher nur einige der neuesten Arbeiten berücksichtigen, die erst nach den genannten Monographien erschienen sind.

Die ersten Autoren, welche die Basedow'sche Krankheit beschrieben, führten sie auf gestörte Blutcirculation und Blutconstitution zurück, auf eine der chlorotischen verwandte

[1]) Deutsche Zeitschr. f. Nervenheilk. 1891. Bd. 1. S. 436.
[2]) Dr. P. Mannheim, Der Morbus Gravesii. Berlin 1894.
[3]) Dr. med. et phil. G. Buschan, Die Basedow'sche Krankheit. Leipzig und Wien 1894.

„Dyskrasie“. Dann beschuldigte man Störungen der Herzfunction, theils organische, theils nervöse. Andere nahmen Störungen von peripherischen Nervenbahnen, hauptsächlich des Sympathicus, auch des Vagus, an; die Schwierigkeit lag aber darin, dass die Sympathicustheorie zur Erklärung sämmtlicher Symptome gleichzeitige Reizung und Lähmung verschiedener Fasern des gleichen Nerven annehmen musste. Deshalb verlegten schon einige Anhänger dieser Theorie den Sitz der Läsion in die Nervenkerne, weil die Kerne verschieden functionirender Nervenfasern, auch wenn die letzteren im gleichen peripherischen Nerven verlaufen, räumlich getrennt sind und deshalb ohne allzu grosse Schwierigkeit zum Theil im Lähmungs-, zum Theil im Reizungszustand gedacht werden können. Die Sympathicustheorie ist zwar im Allgemeinen verlassen, doch besitzt sie noch heute einige Anhänger, z. B. wird sie in der Dissertation von Ditisheim[1]) verfochten, namentlich mit Rücksicht auf den therapeutischen Erfolg der Galvanisation des Halssympathicus.

Viel weiter verbreitet sind gegenwärtig die „centrale“ Theorie und die „Schilddrüsen“-Theorie.

Die sog. „bulbäre“ Theorie verlegt die Krankheit in's Centralnervensystem, und zwar speciell in die Medulla oblongata. Die meisten Autoren nehmen Lähmung der afficirten Centren an. Zuerst soll das Vaguscentrum, dann das Vasomotorencentrum ergriffen werden, und dadurch Tachycardie und Vasomotorenlähmung entstehen. Bei längerer und heftigerer Erkrankung breitet sich die Störung weiter aus auf die verschiedenen, zum Theil hypothetischen Centra in Medulla oblongata und Pons, nehmlich das Temperaturcentrum, das trophische Centrum für die Haut, das Centrum für die Genitalerregungen, die Centra für Poly-, Glykos- und Albuminurie, das Krampfcentrum u. s. w.; ferner auf alle Nervenkerne in Medulla oblongata und Mittelhirn, endlich auch auf die Hirnrinde, woraus die häufigen psychischen Complicationen resultiren.

Gauthier und wenige Andere nehmen einen Reizzustand des Bulbus an, der sich gleichfalls disseminiren könne; die

[1]) Ueber Morbus Basedowii. Inaug.-Diss. Zürich 1895.

ersten Veränderungen beständen in Hypersthenie des Vagus- und Vasodilatatoren-Centrums.

Es handelt sich dabei nach der einen Ansicht um eine rein functionelle Störung ohne anatomisches Substrat, oder wenigstens sollen erst im Verlauf der Krankheit anatomische Veränderungen der gestörten nervösen Apparate eintreten; nach einer anderen Ansicht sind die Basedow'schen Symptome der Ausdruck einer materiellen Läsion der betreffenden Stellen des Centralnervensystems.

Die bulbäre Theorie stützt sich namentlich auf die Experimente von Filehne, Durdufi und Bienfait, welche durch Einschnitte in den oberen Theil der Corpora restiformia oder auch in die Medulla oblongata im Bereich der Tubercula acustica einzelne Hauptsymptome des Morbus Basedowii, meist Tachycardie und Exophthalmus, selten Hyperämie der Schilddrüse, erzeugten; ferner auf pathologisch-anatomische Befunde, von denen später die Rede sein wird.

Buschan dehnt die centrale Theorie weiter aus; er lässt beim „genuinen, primären oder idiopathischen" Morbus Basedowii von Anfang an das ganze Gehirn afficirt sein. Er glaubt, dass die durch einen psychischen Shock erregten sensitiv-intellectuellen Zellen des Gehirns die Erregung auf dem Wege der Leitung auf die motorischen Zellen des Bulbus und des Rückenmarks, speciell auf Vagus und Sympathicus, übertragen. Durch oftmals wiederholte Reize, oder auch durch einen einmaligen intensiven Reiz, werden das Vaguscentrum und das Vasomotorencentrum erschöpft, und so entstehen Tachycardie und Gefässdilatation.

Während bei normalen Menschen das Nervensystem nach solchen Erschöpfungszuständen bald wieder das normale Gleichgewicht gewinnt, werden bei Individuen, deren Nervensystem geschwächt ist (die Basedow-Patienten gehören fast ausnahmslos zur „famille nevropathique"), die Störungen theilweise oder ganz zu bleibenden. Also ist der ächte Morbus Basedowii eine allgemeine Neurose mit Vorherrschen der psychischen und vasomotorischen Sphäre; demgemäss wird man mit unseren gegenwärtigen Hülfsmitteln keine organischen Läsionen finden können; höchstens könnte heftige und langdauernde Functionsstörung schliesslich gröbere Veränderungen zur Folge haben.

Demgegenüber bezeichnet Buschan als „symptomatischen, secundären oder Pseudo"-Morbus Basedowii einen Complex von Basedow'schen Symptomen, welcher durch organische Schädigungen verschiedener Art ausgelöst wird, z. B. durch Druck von Tumoren u. dgl. auf Vagus und Sympathicus, durch Blutungen im Bereich der Kerne dieser Nerven, durch reflectorische Erregung der betreffenden Centren in Folge von Krankheiten der Nase, des Darms, des Uterus u. s. w. Der symptomatische Morbus Basedowii zeichnet sich vor dem genuinen aus durch die weniger grosse Vielseitigkeit der Symptome, besonders durch das Fehlen der psychischen und trophischen Störungen.

Die modernste Theorie, welche namentlich unter den Chirurgen immer mehr Anhänger gewinnt, betrachtet als Ursache des Morbus Basedowii eine Erkrankung der Schilddrüse. Während zwar schon in den fünfziger Jahren die Schilddrüsenvergrösserung für das Leiden verantwortlich gemacht wurde, aber nur wegen des mechanischen Drucks auf die Organe des Halses und Mediastinums, wies Gauthier im Jahre 1886 darauf hin, dass eine Veränderung der chemischen Thätigkeit der Schilddrüse an der Kachexie der Basedow-Kranken Schuld sein möchte, und Möbius erklärte sodann den Morbus Basedowii für eine primäre Erkrankung der Schilddrüse. Er stützte sich namentlich auf die zahlreichen Aehnlichkeiten, bezw. Gegensätze zwischen Morbus Basedowii und Myxödem, ferner auf die Beobachtung, dass zu einer bereits vorhandenen Struma Basedow-Symptome in mehr oder minder grosser Zahl hinzutreten können, und endlich auf die Thatsache, dass operative Behandlung der Struma die Basedow'sche Krankheit wesentlich zu beeinflussen scheint. Er fasste dieselbe als eine Vergiftung des Organismus in Folge von krankhafter Thätigkeit der Schilddrüse auf, welche sich unter Einwirkung eines nur unter bestimmten äusseren Bedingungen entstehenden oder wirksamen Giftes einstelle. Den Einwurf, dass die Struma zuweilen erst im Laufe der Krankheit entstehe, wies er zurück durch die Behauptung, dass die Schilddrüse sehr wohl erkrankt sein könne, ehe die Betastung eine Veränderung des Volumens erkennen lasse.

Auch Chevalier, Byron, Bramwell u. A. nahmen Vergiftung des Körpers durch abnorme Schilddrüsensecretion an;

sie betrachteten aber die Schilddrüsenerkrankung als secundär, nehmlich abhängig von Circulationsstörungen, welche durch primäre Läsion von medullären Nervencentren hervorgerufen werden.

Kocher[1]) fasst seine zahlreichen Erfahrungen über die chirurgische Behandlung des Morbus Basedowii dahin zusammen, dass bei allen Fällen, in welchen er die Struma operirte (Ligatur der Schilddrüsen-Arterien oder Strumektomie) stets Besserung oder Heilung nach einiger, oft längerer Zeit, eingetreten ist. Der Erfolg ist ein sofortiger für alle von der blossen Vergrösserung der Schilddrüse abhängigen Symptome (Druckgefühl, Athem- und Schluckbeschwerden, Schwindel und Kopfschmerzen); die übrigen Symptome bilden sich langsam zurück, und zwar in einem Grade, dass es unabweislich ist, anzunehmen, dass die Erkrankung der Schilddrüse bei den Symptomen der Basedow'schen Krankheit eine ursächliche Rolle spielt. Denn die von dem blos mechanischen Druck auf Halsorgane und Gefässe abhängigen Symptome gehen nicht gleichzeitig und nicht parallel mit den übrigen krankhaften Erscheinungen zurück; daher hat man das Recht, die gesteigerte (und vielleicht dazu noch perverse) Drüsenthätigkeit für letztere verantwortlich zu machen.

Kocher führt hauptsächlich noch folgende Punkte an, welche seine Auffassung der Basedow'schen Krankheit als auf Hypersecretion der Schilddrüse beruhend bestärken: 1) Morbus Basedowii und Kachexia thyreopriva stellen in vieler Hinsicht gerade das Gegentheil von einander dar, während sie sich in anderen Punkten berühren. 2) Kurzdauernde stärkere Zufuhr von Schilddrüsensaft ruft zwar in der Regel bei gesunden Individuen die Erscheinungen der Basedow'schen Krankheit nicht hervor; immerhin hat eine Reihe von Beobachtern darauf hingewiesen, dass bei Schilddrüsenfütterung einzelne Symptome auftreten, welche denjenigen der Basedow'schen Krankheit gleichen (Pulsbeschleunigung, Abmagerung, Kopfschmerzen, Verdauungsstörungen). 3) Man sieht oft nach partieller Kropfexcision Basedow-artige Symptome, beruhend auf momentaner Ueberschwemmung der

[1]) Die Schilddrüsenfunction im Lichte neuerer Behandlungsmethoden verschiedener Kropfformen. Correspondenzbl. f. Schweiz. Aerzte. 1895. H. 1.

Umgebung mit dem Secret und plötzlich vermehrter Resorption. Jaboulay und Poncet haben gezeigt, dass die bei Exothyreopexie luxirte Schilddrüse eine ausserordentlich starke „Secretion" an der Oberfläche in den ersten Tagen zeigt, und zwar ist diese Secretion am reichlichsten speciell bei Morbus Basedowii.

Kocher schliesst aus diesen Thatsachen, dass die Schilddrüse ein sehr reichliches Secret in die Lymphwege abgiebt (vielleicht auch in die Blutwege), welches im Uebermaass eine Wirkung auf das Nervensystem ausübt in einer mit dem Bilde der Basedow'schen Krankheit übereinstimmenden Form.

Freilich hält Kocher nicht für nöthig, dass die Basedow'sche Krankheit stets primär ihren Sitz in der Schilddrüse hat. Es spricht vielmehr manches dafür, dass in gewissen Fällen auch eine Erkrankung des Nervensystems, und zwar der Medulla oblongata und der vasomotorischen Apparate, den ersten Anstoss zu der acuten Gefässdilatation der Schilddrüsen-Arterien und -Venen geben kann. Andererseits kann auch durch anderweitige Primärerkrankung wahrscheinlich die Veränderung der Schilddrüsenfunction eingeleitet werden; hat doch Hürthle experimentell eine Vermehrung der Schilddrüsensecretion durch Behinderung der Gallensecretion nachgewiesen.

Kocher erklärt auch, weshalb bei Basedow-Kranken die Zufuhr von Schilddrüsensaft vom Magen aus nicht immer die Symptome verschlimmert, wie man nach seiner Theorie erwarten sollte und wie es in vielen Fällen auch wirklich geschieht, sondern dieselben in anderen Fällen mildert. Die Zufuhr von Schilddrüsensaft vom Magen aus bringt nehmlich die hypertrophische Schilddrüse zur Rückbildung, ist also in denjenigen Fällen nützlich, wo sie die nervösen Symptome nicht zunächst so sehr steigert, dass von einem längeren und reichlichen Gebrauch des Extracts abgesehen werden muss. Es bleibt auffällig, dass nicht das von der vergrösserten Schilddrüse selber gelieferte Secret reducirend auf die Drüsenhyperplasie einwirkt; das muss eben annehmen lassen, dass das continuirlich gelieferte Secret das Nervensystem zu sehr und anhaltend in Erregung erhält und durch Rückwirkung auf die Schilddrüsengefässe die günstige Wirkung zum Theil paralysirt.

Auf die Ansichten von Brissaud, Renaut und anderen

französischen Forschern werde ich erst bei der Besprechung der Struma eintreten.

Ich hatte Gelegenheit, mikroskopisch Folgendes zu untersuchen:

1) Sämmtliche Organe einer im Jahre 1893 im Inselspital in Bern gestorbenen Patientin.

2) Medulla oblongata und Struma einer im Jahre 1894 im Zieglerspital in Bern gestorbenen und von Herrn Dr. v. Traszewski secirten Patientin.

3) Nur die Struma von 8 Basedow-Fällen: 6 dieser Strumen wurden von Herrn Prof. Kocher operativ gewonnen, die 2 anderen stammen von 2 Sectionen in den Jahren 1877 und 1883.

Ich bespreche zunächst kurz die 4 Sectionsbefunde sammt den mikroskopischen Befunden an den verschiedenen, in Betracht kommenden Organen mit Ausnahme der Struma, und werde dann die letztere ausführlicher behandeln. Die Befunde, welche ich in der Literatur gesammelt habe, werde ich kurz mit den meinigen vergleichen.

1. Fall.

47jähriger Mann, gest. 10. October 1877 Abends 9 Uhr, secirt 11. October Morgens 11 Uhr.

Krankengeschichte nicht erhältlich.

Sectionsbefund: Starke Abmagerung. Oedem der Unterschenkel. Beiderseitiger Hydrothorax. Beiderseitige Herzdilatation, sämmtliche Ostien erweitert (Umfang der Mitralis 115 mm, der Tricuspidalis 147, der Aorta 80, der Pulmonalis 95). Pneumonie im linken Unterlappen. Starker Bronchialkatarrh. Tonsillen geschwollen. In beiden Nieren Abscesse. Pyelitis. Eitrige Cystitis. Atrophische Lebercirrhose. Schilddrüse s. u.!

2. Fall.

18jähriges Mädchen, gest. 25. Mai 1883 Morgens 7½ Uhr, secirt 26. Mai Morgens 8 Uhr.

Krankengeschichte: Pat. wurde am 24. Mai 1883 in die medicinische Klinik von Herrn Prof. Lichtheim aufgenommen. Eltern und 4 Geschwister gesund. Pat. machte in der Kindheit Keuchhusten, Masern und Nervenfieber durch. Im 11. Jahr brach sie bei einem Fall die Lendenwirbelsäule, trug zwar weder eine Paraplegie, noch ein Wachsthumshinderniss in den Beinen davon, war aber seit dieser Zeit nicht mehr ganz gesund, und litt oft an Schmerzen in Bauch, Lenden und Becken. Menstruirte mit 13 Jahren, verlor die Regeln wieder im 15. Jahr. Im Februar 1881 merkte Pat., dass ihr Hals allmählich dicker wurde und ihre Augen hervortraten; dazu kamen Athembeschwerden und Herzklopfen, Magen- und Bauchschmerzen, Uebelkeit. Kein

Husten, keine Kopfschmerzen. Exophthalmus, Struma und Herzklopfen nahmen sehr langsam zu, und es stellte sich eine entsprechend zunehmende Schwäche und Blässe ein. Die Stimme wurde näselnd und monoton, Pat. klagte häufig über Gefühl von Verstopfung der Nase, ohne objective Veränderungen. Die früher dunklen und reichlichen Haare wurden langsam heller und fielen aus. Das Gemüth der Pat. blieb stets munter. Wegen der zunehmenden Schwäche musste Pat. (Uhrenmacherin) vor 1½ Monaten ihre Arbeit einstellen, und da die bisherige Behandlung nichts nützte, suchte sie das Spital auf. — Status vom 24. Mai 1883. Pat. sehr mager und schwach, steht und geht jedoch leidlich. Sensorium frei. Intelligenz mässig. Näselnde Sprache. Starker beiderseitiger Exophthalmus. Stellwag'sches Symptom. Gefässe der Bulbi ektasirt und injicirt. Augenlider pigmentirt und stark injicirt. Haut des Gesichts fleckig, etwas gedunsen, scrofulös aussehend. Schädel etwas rhachitisch. Haarwuchs sehr spärlich, blond. Auch an Pubes und Axillae Haare sehr spärlich. Haut zeigt erhöhte Temperatur und Neigung zum Schwitzen. Puls 110, regelmässig, von mittlerer Grösse, weich, etwas vibrirend. Respiration 28, costo-abdominal. Bedeutende Struma (Halsumfang 38 cm). 3 Lappen: 1 medianer und 2 seitliche, alle vergrössert. Der rechte Lappen reicht fast bis zum Kieferwinkel, die Spitze des linken Lappens ist etwa 2—3 cm vom Kieferwinkel entfernt. Struma in toto und jeder Lappen für sich beweglich, weich, elastisch, unempfindlich; keine Fluctuation; Schwirren nur oben rechts an einer der Thyreoidea superior entsprechenden Stelle. Von oben rechts nach unten innen verläuft ein stark vibrirendes Gefäss, das in der Mittellinie schon verloren geht. Auf der Struma kein Geräusch. In beiden Jugularvenen hochgradiger doppelter Venenpuls; continuirliches Schwirren fühlbar. Starke Pulsation der Carotiden. Thorax flach. Mammae sehr wenig entwickelt. Herzstoss stark verbreitert, Herzdämpfung vergrössert: überragt den rechten Sternalrand um etwa 4 cm, die Mamillarlinie links um 2 cm, beginnt oben im 2. Intercostalraum. Herztöne scharf und paukend. Schwaches systolisches Geräusch über Spitze und Tricuspidalis; 2. Pulmonalton verstärkt. Ueber beiden Jugularvenen intensives Nonnengeräusch. Auf den grossen Gefässen keine abnormen Geräusche oder Töne. Lungen normal. Schwacher positiver Leberpuls, sonst an den Bauchorganen nichts Besonderes. Beide Beine leicht ödematös, Oedem derb, unempfindlich. Auf den Beinen verstreut Flecken vom Aussehen des Erythema nodosum. Im Harn eine Spur Eiweiss, ziemlich viele Epithelien und hyaline Cylinder. Stuhl breiig, gelblich. Blut mikroskopisch normal. — Am 25. Mai Morgens 6 Uhr war Patientin sehr schwach, Sensorium frei. ½ Stunde später sank sie kraftlos zusammen und verfiel in tiefen Schlaf, aus dem sie nicht mehr erwachte. Um 7 Uhr fand sie der Arzt in einem eigenthümlichen Zustand: Pat. comatös, hat unmittelbar vorher erbrochen. Puls sehr frequent, klein, unzählbar, hie und da aussetzend. Respiration beschleunigt, stercorös. Pupillen stecknadelkopfgross. Glieder erschlafft. Augen bewegen sich langsam. Starke Cyanose und Blässe. Keine Trachealstenose. Von Zeit zu Zeit klonische Contractionen in beiden Armen und im Gesicht. Tod um

7½ Uhr bei zunehmender Dyspnoe. Irgend eine Intoxication nicht nachweisbar. Pat. hatte noch keine Medicamente bekommen.

Sectionsbefund: Rückenmark: Dura ohne Veränderungen. Weiche Häute anämisch. Consistenz des Rückenmarks etwas wechselnd, im Ganzen nur mässig fest. Auf Querschnitten quillt die Rückenmarksubstanz etwas vor, zeigt keine Farbenveränderung; die graue Substanz nur ganz leicht geröthet. Schädel: Die häutigen Schädeldecken besonders in den tieferen Schichten stark geröthet, über den Stirnhöckern so intensiv, wie bei blutiger Infiltration. Schädelknochen an Convexität und Basis auffällig blutreich. An der Innenfläche des linken Tuber parietale kleine Exostosen. Dura stark gespannt, transparent, nicht besonders blutreich. Weiche Häute blutarm. Seitenventrikel sehr weit, Ependym fest. Grosshirn ziemlich stark durchfeuchtet, weisse Substanz nicht auffallend blutreich, graue Substanz etwas dunkel und geröthet, sowohl in der Rinde, als im Putamen. Ebenso im Kleinhirn. Pons und Medulla oblongata nichts Besonderes. Consistenz im Allgemeinen etwas weich. — Dunkle Pigmentirung des Gesichts, namentlich der Lider. Dunkelrothe, in der Mitte bräunliche Flecken an den Beinen. Panniculus mässig. Musculatur schwach, blass, überall von Fett durchsetzt (Lipomatosis). Conjunctiva stark injicirt, Bulbi stark vortretend. In geringem Grade Ascites, Hydrothorax und Hydropericard. Excentrische Hypertrophie des rechten Herzens; sehr geringe Herzverfettung. Tonsillen und Follikel an der Zungenbasis geschwollen. Bronchialkatarrh. Stauung in Nieren und Leber. Im Magen und Darm Schleimhaut geröthet, Follikel geschwollen. Mesenterialdrüsen vergrössert. Uterus nach vorn gelagert, von geringer Grösse. Ovarien mit zahlreichen Follikeln. Struma s. u.!

3. Fall.

23jähriges Mädchen, gest. 6. Juli 1893 Morgens 6 Uhr, secirt 6. Juli Morgens 9½ Uhr.

Krankengeschichte: Pat. wurde am 1. Juni 1893 in die medicinische Klinik von Herrn Prof. Sahli aufgenommen. Pat. war bis vor 2 Jahren gesund, ist nicht neuropathisch belastet, erlitt keine psychischen Traumen. Vor 2 Jahren trat Herzklopfen auf, dem sich später Kopfweh, Erbrechen, Veränderung der Stimme, Pigmentirung der Haut, Athembeschwerden, Hitzegefühl, Zittern am ganzen Körper hinzugesellten. Vor 5 Monaten traten Exophthalmus und Struma auf; letztere nahm rasch zu, unter Gebrauch einer Salbe jedoch auch rasch wieder ab. Ferner geringe Appetitlosigkeit, vermehrter Durst, leichte Diarrhöe. Keine Veränderung des Charakters. Periode seit dem 18. Jahr, stets ganz unregelmässig, eher schwach. — Status vom 1. Juni 1893: Beiderseitiger starker Exophthalmus. Diffuse Struma, welche in der Mitte vom Jugulum bis 3 cm unter das Kinn, seitlich bis 1 cm vom Kieferwinkel reicht; sie zeigt Expansivpulsation, am stärksten in den Seitenpartien, Schwirren synchron mit der Pulselevation, fühlt sich überall weich, wenig höckrig an, lässt sich durch Druck theilweise entleeren; auf den Seitentheilen über der Carotis 2 Geräusche hörbar, das eine synchron

mit der Expansion, das andere mit dem Zurückfallen der Arterienwand; auf den vorderen Theilen nur das erste Geräusch deutlich. Venenpuls auf der Struma nicht sichtbar. Grösster Halsumfang 36½ cm. In den seitlichen Partien des Halses deutlicher positiver Venenpuls. Puls 110, regularis, aequalis, etwas klein, celer, von etwas verminderter Spannung. Respiration 28, thoracal, regelmässig. Starke Herzdilatation nach links. Systolisches Geräusch über der Mitralis, stärker über der Pulmonalis. Haut feucht, warm. Rechtes Handgelenk geschwollen, geröthet, Temperatur erhöht. Die Finger beider Hände zittern stark, geringe Excursionen, hohe Frequenz. Am Nervensystem nichts Besonderes.

Im Spital stellte sich heftiger Gelenkrheumatismus ein, dazu Bronchitis und vermehrte Diarrhöe. Salicylpräparate und Opium hatten geringen Erfolg. Mitte Juni traten Stauungserscheinungen auf (Ascites, Hydrothorax, Oedeme, Cyanose); trotz verschiedener Herzmittel wurde das Befinden immer schlechter. Anfangs Juli kam noch Pericarditis hinzu, und unter starker Dyspnoe erfolgte am 6. Juli 1893 ziemlich plötzlich der Exitus.

Sectionsbefund: Starke Abmagerung. Stark bräunliche Pigmentirung an Hals, Brust, Bauchdecken, etwas weniger im Gesicht, sehr stark am Rücken. Mammae sehr gross, aber Drüsenläppchen nicht sicher zu erkennen. Peritonitis und Pleuritis sero-fibrinosa, Pericarditis sero-haemorrhagica. Excentrische Herzhypertrophie. Frische Endocarditis verrucosa mitralis et aortae. Jugularis dextra ausserordentlich weit (Umfang 6 cm). In der V. jugul. int. sin. in der Höhe des unteren Endes der Schilddrüse ein mit der Intima verwachsenes Gerinnsel. Die unteren Halslymphdrüsen geschwollen. In Nieren und Leber etwas Stauung. Straffes Oedem des abdominalen Bindegewebes. Uteruskörper steif nach oben gerichtet, leicht anteflectirt, wenig nach hinten beweglich, liegt in der Mittellinie. Die Ligamenta lata etwas derb und fest. Schleimhaut des Corpus uteri stark geröthet, 2 mm dick. Ovarien gross, auf der Schnittfläche ödematös. Dura am Schädel stark adhärent, an der Convexität der Dura kleine Blutungen. An der Pia der Convexität rechts in den Subarachnoidalräumen eine blutige Suffusion, auch die darunter liegende Hirnrinde etwas hyperämisch, aber nur ganz oberflächlich. Grosshirn mässig blutreich, gut durchfeuchtet. Dura spinalis stark gespannt; beim Eröffnen fliesst sehr viel klarer Liquor ab. Die weichen Rückenmarkshäute anämisch. Schnittflächen von guter Consistenz, nicht vorquellend. Struma s. u.

4. Fall.

42jährige Frau, gest. 16. October 1894 Morgens 10½ Uhr, secirt 17. October Morgens 7½ Uhr.

Krankengeschichte: Pat. will von Jugend an einen dicken Hals gehabt haben, derselbe sei von Zeit zu Zeit angeschwollen. Auch die Augen sollen von Kindheit an etwas gross gewesen sein. Pat. kam Ende 1893 aus Amerika zurück, wo sie viel Familienunglück gehabt. Die Basedow'sche Krankheit brach im Januar 1894 ziemlich plötzlich aus, wahrscheinlich nach

Influenza. Pat. suchte am 1. August 1894 das Zieglerspital in Bern auf wegen Herzleiden. — Status vom 4. August: Starke Abmagerung. Allgemeine Schwäche. Grosse Reizbarkeit, Pat. weint und jammert viel. Starker Durst. Appetitlosigkeit. Kopfschmerzen. Hitzegefühl in der Herzgegend. Schwitzen besonders in den Waden. Auf Armen und Beinen Autographismus. Exophthalmus. Graefe'sches Symptom. Nystagmus. Struma pulsans, linker Lappen grösser, als rechter, Isthmus nur wenig vergrössert. Halsumfang 36 cm. Starke Carotispulsation. Atrophie der Brustdrüsen. Herz verbreitert, Spitzenstoss 4—5 cm links von der Mamillarlinie, rechts überragt die Dämpfung den rechten Sternalrand 3—4 cm. Puls 120, arhythmisch. Athmung oberflächlich. Bronchitis. Polyurie. Heftige Diarrhöe. Periode seit 2 Monaten ausgesetzt (war sonst seit dem 12. Jahr regelmässig). — Später stellte sich noch Oedem an beiden Vorderarmen ein. Unter Behandlung mit Natr. phosphoric. gingen alle Symptome bedeutend zurück, namentlich hob sich auch das subjective Wohlbefinden. Der Halsumfang betrug am 31. October nur noch 31 cm. In Folge eines Diätfehlers (Essen grosser Mengen von Zucker und von unreifem Obst) wurde die Diarrhöe wieder ausserordentlich heftig, die Stauungserscheinungen nahmen zu, und am 16. October 1894 erfolgte der Exitus.

Sectionsbefund: Ostitis rareficans und Osteoporose. Vollständige Adhärenz der Dura am oberen Schädeldach. Trotz der kurzen Zeit, welche zwischen Tod und Section lag, waren namentlich Mittelhirn und verlängertes Mark sehr weich, so dass beim Herausnehmen zahlreiche kleine Einrisse entstanden. Blutgehalt des Gehirns normal. Haut icterisch verfärbt, ferner am Körper verstreut braune Pigmentflecke. Herzdilatation, namentlich linkerseits; Atherom von Mitralis, Aortenklappen und Tricuspidalis; braune Atrophie des Herzfleisches. Katarrh im Magendarmkanal, Starke atrophische Lebercirrhose. Allgemeine Stauung; hochgradiger Ascites, ziemlich starker Hydrothorax, die betr. Flüssigkeiten icterisch gefärbt. Struma s. u.! Halsumfang betrug am Tag vor dem Tode nur noch 28½ cm.

Dieser Fall könnte (vgl. Kocher's Ansicht) zu denjenigen gehören, bei welchen Behinderung der Gallensecretion eine Vermehrung der Schilddrüsensecretion, und die letztere die Basedow'schen Symptome hervorgerufen hätte.

Was die Haut anlangt, so sind nur in Fall 1 die oft beschriebenen Pigmentirungen nicht erwähnt. Die mikroskopische Untersuchung in Fall 3 ergab, dass das Pigment vorzugsweise in der tiefen Schicht der Epidermis sitzt, nur vereinzelte kleine Gruppen von Pigmentkörnern im Corium, und zwar zum Theil in der kernreichen Umgebung der Blutgefässe.

Die in der Literatur häufig erwähnten Schwellungen der Tonsillen, Follikel und Lymphdrüsen sind vorhanden in Fall 1, 2 und 3.

Von den Veränderungen des Herzens nimmt man jetzt allgemein an, dass Dilatation und Hypertrophie Folgen der vermehrten Herzthätigkeit bei Morbus Basedowii sind, andere Herzkrankheiten dagegen zufällige Complicationen. Dilatation wurde gefunden in Fall 1 und 4, excentrische Hyper-

trophie in Fall 2 und 3. Bei Fall 3 ist erwähnenswerth, dass ich mikroskopisch ausser den Staphylokokkenhaufen in den peri- und endocarditischen Fibrinauflagerungen auch vereinzelte Kokkenembolien in kleinen Gefässen im Herzfleisch selbst fand; die Kokken sind stellenweise auch in's umgebende Gewebe ausgetreten, die benachbarten Muskelfasern haben Querstreifung und Kerne verloren. Der übrige Theil des Herzmuskels zeigt ausser geringer Verfettung linkerseits und etwas stärkerer rechterseits keine Veränderung.

Kleinwächter[1]) macht auf die Wichtigkeit der Untersuchung der Sexualorgane bei Morbus Basedowii aufmerksam. Obgleich man klinisch häufig krankhafte Zustände, namentlich Atrophie, an denselben beobachtete, liegen doch nur wenige pathologisch-anatomische Befunde vor. In meinem Falle 2 ist erwähnt: Uterus nach vorn gelagert, von geringer Grösse; Ovarien mit zahlreichen Follikeln. In Fall 3 ist über die Grösse des Uterus nichts bemerkt; nach dem in Alkohol aufbewahrten Präparat scheint sie mir normal zu sein.

In der Schleimhaut fand ich die Zeichen der beginnenden Menstruation, nehmlich Auflockerung und Verdickung der Schleimhaut (bis 2 mm), starke Erweiterung der Gefässe nebst kleinen Hämorrhagien in der obersten Schicht; Epithel an der Oberfläche stellenweise abgestossen. Einiges Interesse beanspruchen die Ovarien dieses Falles. Makroskopisch waren sie gross, auf der Schnittfläche ödematös. Ich habe sie nach Ganzfärbung in Carmalaun in zusammenhängenden Schnittreihen untersucht (Schnittdicke 25—30 μ), und Folgendes gefunden: Oberflächenepithel hie und da noch erhalten, kurz cylindrisch. Unter demselben eine schmale, parallelfasrige Schicht, dann folgt das normale Ovarialstroma. In letzterem Primitivfollikel ziemlich sparsam; in vielen Gesichtsfeldern (von Seibert, Objectiv I, mit Ocular periskop. I) kein einziger, in anderen ganz vereinzelte, und hie und da auch 20—30 Follikel in längeren Gruppen. Wachsende Follikel, welche keine Höhle, aber mehrschichtiges Epithel haben, sind sparsam. Follikel mit Höhle finden sich in etwas grösserer Zahl als normal, erreichen jedoch keine abnorme Grösse; die meisten haben 1—2 mm Durchmesser. Nur wenige von ihnen sind vollständig normal (etwa 6 in beiden Ovarien zusammen); alle anderen bieten Zeichen der Rückbildung dar. An einigen derselben ist die Membrana granulosa noch ziemlich gut erhalten; diese zeichnen sich durch eine besondere Form des Cumulus ovigerus aus: er hat die Gestalt eines kurzen Cylinders, dessen freies Ende kuppelförmig vorgewölbt, oft auch gegenüber der Basis etwas verdickt ist; das Ei liegt an der Basis, und ist auf beiden Seiten nur durch eine ein- bis zweifache Zellschicht bedeckt. Die Rückbildung beginnt damit, dass die Membrana granulosa schwindet, indem ihre Zellen von der inneren Schicht aus allmählich sich ablösen, und im Liquor folliculi aufquellen und zerfallen. Das Ei kommt dadurch frei in den Follikelraum zu liegen. Dann wachsen von der

[1]) Wie ist der Genitalbefund bei Morbus Basedowii? Zeitschr. f. Geburtsh. und Gynäkol. XVI. 1889. S. 144.

Theca folliculi aus spindel- oder sternförmige Zellen in den Follikelraum hinein, und wandeln sich dort in kernreiches Bindegewebe um. Während dem machen die Eier folgende Veränderungen durch: Schon in Follikeln mit Liquor, deren Membrana granulosa noch intact erscheint, sieht man oft Zellen im Ei, Anfangs im verbreiterten perivitellinen Spaltraum, später auch im Innern des Eies, welches dann meistens Vacuolen aufweist. Der Kern der eingewanderten Zellen ist oval, bläschenförmig, gewöhnlich kleiner, selten ebenso gross, wie der Kern der Granulosazellen. Wo der Zellleib erkennbar ist, entspricht er in Form und Grösse den Granulosazellen; oft enthält er braunes körniges Pigment. Die Zona pellucida erscheint bei den meisten dieser Eier ganz normal; zuweilen sieht sie am Rande wie angefressen oder durchlöchert aus, selten ist sie an einer Stelle zerrissen. An einigen Eiern habe ich einwandernde Zellen in der Zona pellucida selbst gesehen. Mit der fortschreitenden Rückbildung des Follikels schrumpft das Ei immer mehr; die Zellen und Vacuolen nehmen an Zahl zu, das Protoplasma schwindet, die Zona pellucida legt sich in Falten. In vielen Eiern ist der Raum innerhalb der Zona pellucida fast ganz von eingewanderten Zellen erfüllt. Das Keimbläschen erhält sich noch eine Zeit lang neben den eingedrungenen Zellen; es verschwindet bald, wenn das Ei zu schrumpfen anfängt. Am längsten erhält sich die Zona pellucida; man sieht häufig in jungem Bindegewebe eine kleine Höhle, von einer Art Endothel ausgekleidet, und darin als letzten Rest des Eies ein unregelmässig geformtes Klümpchen, manchmal aus einer glänzenden, homogenen, gefalteten Membran mit Kerntrümmern und Pigment im Innern gebildet, manchmal homogen.

Die Mehrzahl der Follikel mit mehrschichtigem Epithel, aber noch ohne Höhle, besitzt normale Eier; in anderen zeigen die Eier eingewanderte Zellen oder Schrumpfungserscheinungen. An den Eiern der Primitivfollikel fand ich keine Veränderungen.

Ich zählte in beiden Ovarien zusammen etwa 600 Eier mit mehr oder weniger hochgradigen Rückbildungserscheinungen. Dass jedoch einzelne Eier auch normal ausgereift und geborsten sind, wird bewiesen durch das Vorhandensein einiger Corpora lutea und zahlreicher Corpora alba.

Im Hilus der meisten Schnitte finden sich schmale, mit Cylinderepithel ausgekleidete Kanäle, an einer Stelle auch eine Cyste von 1 mm Durchmesser, von deren, ebenfalls Cylinderepithel tragenden Wand kurze, drüsenähnliche Ausstülpungen ausgehen.

Von Fall 3 habe ich längere Stücke sämmtlicher Armnerven links, und des Plexus brachialis beiderseits nach Erhärtung in Müller'scher Flüssigkeit und Durchfärbung mit Hämatoxylin auf kurzen Schnittserien untersucht, die in gegenseitiger Entfernung von etwa ½ cm sich befanden. Die Nerven waren vollständig normal; die endothelialen Wucherungen, bei welchen Langhans einen Zusammenhang mit der Thyreoidea vermuthete, fehlten. (Dagegen fand ich einen solchen Heerd im Splanchnicus dexter.)

Auf gleiche Weise untersuchte ich den Vagus beiderseits, und den Hauptstamm sammt allen grösseren Aesten und Ganglien des

Sympathicus. In Uebereinstimmung mit den meisten neueren Untersuchungen fand ich im Vagus nichts Abnormes, und im Sympathicus nur Veränderungen, welche sicher nicht mit der Basedow'schen Krankheit im Zusammenhang stehen, wohl aber mit der Staphylokokkeninfection, der die Patientin ja erlegen ist. Ich fand nehmlich im Halstheil des linken Sympathicus Staphylokokkenheerde sowohl in Blutcapillaren, als im Bindegewebe des Nerven verstreut; ferner in der Nachbarschaft Leukocyteninfiltration, kleine Nekrosen und Blutungen. Auch im Brusttheil des rechten Sympathicus fand ich kleine Blutungen, jedoch keine Kokken. Dieser Befund ist ein neuer Beweis dafür, dass die Polyneuritis, welche zuweilen im Verlauf von acuten Infectionskrankheiten auftritt, direct auf Infection des Nervensystems zurückzuführen ist[1]).

Das Centralnervensystem wurde in vielen Fällen von Morbus Basedowii intact gefunden; waren Veränderungen vorhanden, so bestanden sie meistens nur in Congestion und ihren Folgen im Bereich des Schädels, seltener im Rückenmark. Damit stimmen auch meine Fälle überein. So ist wahrscheinlich der auffällige Blutreichthum der Weichtheile und Knochen des Schädels in Fall 2 Folge des Blutandrangs zum Kopfe; Lanceraux erwähnt Hypertrophie der meisten Kopfknochen durch vasomotorische Störungen. Die in Fall 3 und 4 constatirte Adhärenz zwischen Dura und Schädel wurde auch von Geigel, Mendel u. A. m. beobachtet, und dürfte ebenfalls auf chronischer Entzündung der betr. Theile in Folge Circulationsstörungen beruhen. Im gleichen Sinne sprechen in Fall 3 die Blutungen an der Convexität der Dura, und die blutige Suffusion im Subarachnoidealraum. In Fall 2 und 3 war die Hirnrinde hyperämisch.

Besondere Aufmerksamkeit wurde seit dem Bestehen der „bulbären" Theorie der Medulla oblongata geschenkt, und auch ich untersuchte sie sorgfältig in Fall 3 und 4. Ich legte von der Pyramidenkreuzung bis zu den vorderen Vierhügeln Stufenschnitte in 1—2 mm Entfernung an, und zwar nahm ich von jeder Stufe 2 Schnitte. Den einen färbte ich nach Weigert oder Pal mit Carminunterfärbung nach Chlorzinkbeize[2]), den anderen mit Hämalaun-Säurefuchsin[3]); die letztere Methode lieferte an feinen Schnitten (10 μ dick) sehr exacte Bilder namentlich in Bezug auf die Neuroglia und die Protoplasmastruktur der Ganglienzellen.

In Fall 3 waren sowohl die Medulla oblongata, als das Rückenmark, welches ich in 8 verschiedenen Höhen untersuchte, normal.

[1]) Siehe die Angaben von Oettinger und Marinesco, Semaine méd. 1895. No. 6.

[2]) s. Kossowitsch, Dieses Archiv. Bd. 128. S. 497.

[3]) Die mit Hämalaun stark vorgefärbten Schnitte kommen für 15—20 Minuten in eine Mischung von 6 ccm conc. wässriger Säurefuchsinlösung mit 100 ccm Aq. dest., werden dann kurz mit Wasser abgespült und in Alcohol absol. entwässert (nicht länger, als 1—2 Minuten, bis das Celloidin fast entfärbt ist).

In Fall 4 dagegen fand ich Folgendes:

1. Die schon im Sectionsbericht erwähnte Erweichung macht sich bemerklich durch kleine, oberflächliche Defecte am Boden der Rautengrube, und Einrisse in der Wand des Aquaeductus Sylvii.

2. In der ganzen Medulla oblongata und im Mittelhirn sind zahlreiche kleine Blutungen verstreut, sämmtlich frisch, da die Blutkörperchen noch gut erhalten sind, und in der Umgebung irgend welche reactiven entzündlichen Erscheinungen fehlen. Sie liegen fast immer unmittelbar neben einer Capillare oder kleinen Vene; hie und da sieht man die Wand derselben zerrissen, so dass es sich also sicher um Haemorrhagia per rhexin, nicht per diapedesin handelt. Weitaus am reichlichsten sind sie in der hinteren Hälfte des Bodens der Rautengrube. Caudal findet sich die erste Blutung im Kopf des rechten Hinterhorns in der Höhe des unteren Endes des Nucleus cuneatus; dann folgen im Niveau des unteren Pols der Olive einige wenige Blutungen im linken Nucleus gracilis und in der Commissura posterior; dann im Niveau der Spitze des Calamus scriptorius mehrere Blutungen im rechten Vaguskern und in der rechten äusseren Nebenolive, je eine im rechten Solitärbündel und zwischen Raphe und rechtem Hypoglossuskern. Im Boden des IV. Ventrikels werden die Blutungen sowohl zahlreicher, als grösser. Mehrere liegen im oberen Theil beider Vaguskerne, eine im rechten Hypoglossuskern, eine ventral vom linken Solitärbündel; dann einige in der Gegend des dreieckigen Acusticuskerns beiderseits; die grösste Blutung ($\frac{1}{4}$ mm breit, $\frac{1}{4}$ mm dick) zwischen linkem Abducenskern und Ependym. Auch in beiden Corpora restiformia spärliche und sehr kleine Blutungen, noch spärlichere in Substantia nigra und Pons. In der vorderen Hälfte der Rautengrube nehmen sie wieder an Zahl und Ausdehnung ab; es finden sich mehrere in der Gegend der sensiblen Trigeminuskerne, und einige in den Bindearmen. In einem Schnitt am vorderen Ende des IV. Ventrikels sind noch etwa ein Dutzend Blutungen unregelmässig in der Haube verstreut, in meinem letzten Schnitt in der Höhe der Bindearmkreuzung noch etwa $\frac{1}{4}$ Dutzend, die meisten in der Nähe des Aquaeductus Sylvii.

3. In denjenigen Partien, in welchen die Blutungen am reichlichsten sind, finden sich eigenthümlich veränderte, markhaltige Nervenfasern. In nach Weigert gefärbten Präparaten sieht man theils schwarze Kugeln, deren Centrum immerhin etwas heller ist, als der Rand, theils schwarze Ringe mit hellem Lumen, in welchem die Säurefuchsin- und die Pal'sche Färbung einen blassen gequollenen Axencylinder, oder auch nur eine blasse, körnige Masse aufdeckt; oft ist das Lumen auch leer. Im Bereich dieser Gebilde sind die Gliakerne blass und vergrössert; ebenso scheinen viele Ganglienzellen gequollen. Diese Veränderungen sind am deutlichsten in einer nur 2 mm dicken Schicht am Boden und an den Seiten des IV. Ventrikels. Nach vorn nehmen sie ab, und im Mittelhirn finde ich nur noch vereinzelte veränderte Nervenfasern im centralen Höhlengrau.

4. In dem Nucleus gracilis beiderseits sind ziemlich viele eigenthümliche Kugeln vorhanden, etwa von der Grösse von grossen Ganglien-

LIBRARY OF THE UNIVERSITY OF

zellen, auch kleinere und grössere. Sie zeichnen sich durch ihren starken Glanz aus, färben sich mit Jod braun, jedoch nicht alle gleich intensiv, nach Weigert braunschwarz, mit Hämalaun-Eosin bald leuchtend roth, bald violett, oft nicht gleichmässig, sondern am Rande dunkler, als in der Mitte, seltener umgekehrt. Die kleineren sind meistens homogen, die grösseren, welche nicht immer rund, sondern manchmal länglich oder etwas unregelmässig geformt sind, scheinen oft aus Kugeln von der Grösse rother Blutkörperchen zusammengeflossen. Ich kann diese Gebilde nicht sicher deuten, und glaube, dass sie verschiedenen Ursprungs sind. Die zuletzt beschriebenen machen den Eindruck von Häufchen rother Blutkörperchen, welche an Glanz und Färbungsfähigkeit zugenommen, dagegen ihren scharfen Contour verloren haben; sie entsprechen also vielleicht älteren kleinen Hämorrhagien. Andere erinnern an thrombosirte Gefässe mit hyaliner Wand und hyaliner Umwandlung des Thrombus. Andere, namentlich die violetten, sehen aus, wie degenerirte Ganglienzellen, und ich sah oft Zwischenformen zwischen ihnen und normalen Ganglienzellen. Endlich sind vielleicht viele Kugeln einfach ungewöhnlich grosse Corpora amylacea, an denen, wie die Jodreaction zeigt, die Ränder der hinteren Längsfurche und die Nuclei graciles besonders reich sind.

5. In den Hintersträngen liegen ziemlich viele markhaltige Nervenfasern mit gequollenem Axencylinder.

6. In beiden sensiblen Vaguskernen sind zahlreiche Ganglienzellen mit braunschwarzen Körnchen erfüllt, oft in dem Maasse, dass der Kern dadurch verdeckt wird. Auch in den Trochlearkernen liegen einige pigmentirte Ganglienzellen.

7. Die Gefässe sind in allen Schnitten nicht auffällig erweitert, dagegen prall mit Blut gefüllt. Sie sind in den dorsalen Theilen etwas weiter, als in den ventralen. In der Höhe der Pyramidenkreuzung finden sich in den Hinterhörnern und in der Commissura posterior mehrere kleine Gefässe mit ausserordentlich dicker, etwas glänzender und nur undeutlich gestreifter Wand, welche aber noch Kerne besitzt.

Betrachten wir nun die Bedeutung der geschilderten Veränderungen. Die auffällige Erweichung der Wand des IV. Ventrikels und der Rautengrube lässt auf stärkere Durchfeuchtung dieser Theile schliessen. Aehnliche Befunde theilen Naumann (Erweichung der von den Oliven zu den Vierhügeln aufsteigenden Längsfasern und der Vierhügel) und Lockhardt (Medulla besonders am hinteren Theil erweicht) mit.

Hyperämie und Blutungen in der Medulla oblongata haben schon Cheadle, Hale White, Lasvènes, Barié, Bruhl, Siemerling, Martin, F. Müller, Greenfield u. A. m. gefunden. Die Blutungen waren in allen Fällen, wie im meinigen, ganz frisch, also wahrscheinlich erst in der Agone entstanden. Auffallend ist jedenfalls, dass sie in allen Fällen hauptsächlich am Boden des IV. Ventrikels localisirt waren; das beweist doch, dass diese Stelle immer ein Locus minoris resistentiae war, und Hale White führt die Prädisposition zu Blutungen darauf zurück, dass bei

Morbus Basedowii der Boden des IV. Ventrikels erkrankt ist. Dass im vorliegenden Fall Icterus und Stauung Hämorrhagien erleichterten, thut natürlich den Folgerungen aus der Thatsache, dass die Blutungen eine Prädilectionsstelle haben, keinen Eintrag.

Die gequollenen Nervenfasern, Glia- und Ganglienzellen stehen, wie ihre Vertheilung zeigt, offenbar mit den Blutungen im Zusammenhang, und sind wahrscheinlich auf seröse Durchtränkung der betr. Stellen in Folge der Circulationsstörung zurückzuführen. Aehnlich fand Cheadle am Boden des IV. Ventrikels Atrophie und Schrumpfung von Ganglienzellen und Nervenfasern, und führte das auf Druck der erweiterten Gefässe auf die Nervensubstanz zurück.

Die merkwürdigen Gebilde in den Goll'schen Kernen sind jedenfalls pathologisch, wahrscheinlich Folgen von Circulationsstörungen; vielleicht stehen auch die gequollenen Axencylinder in den Hintersträngen damit im Zusammenhang. Das Wichtigste an diesen Veränderungen scheint mir zu sein, dass sie das Vorhandensein eines pathologischen Prozesses beweisen, welcher auf eine bestimmte Stelle im Bereich der Hinterstränge beschränkt ist; ich mache darauf aufmerksam, dass von den Hintersträngen durch die Fibrae arciformes externae anteriores und posteriores Fasern zum Corpus restiforme ziehen, welches Mendel erkrankt fand.

Die pigmentirten Ganglienzellen in den Vagus- und Trochleariskernen deuten vielleicht auf Degeneration hin.

Aus den dickwandigen Gefässen in den Hinterhörnern wage ich in Anbetracht des Alters der Patientin (42 Jahre) keinen Schluss zu ziehen.

Schliesslich hebe ich noch ausdrücklich hervor, speciell mit Rücksicht auf den Befund von Mendel (Atrophie des linken Corpus restiforme und des rechten Solitärbündels), dass die beiden Corpora restiformia und Solitärbündel vollkommen symmetrisch und normal sind, abgesehen von den wenigen darin beschriebenen Blutungen. Diese sind nach Mannheim freilich von grosser Bedeutung; denn nach seiner Ansicht „entspringen Hämorrhagien und Atrophie verschiedenen Stadien bei Morbus Gravesii".

Mit Rücksicht auf die von mehreren Forschern festgestellten Beziehungen zwischen Thyreoidea und Hypophyse habe ich ferner die Hypophyse von Fall 3 untersucht.

Im drüsigen Theil der Hypophyse, welcher bei Krankheiten der Schilddrüse allein verändert gefunden wird, sind bekanntlich verschiedene Zellformen vorhanden, wie zuerst Flesch und Lothringer bei Thieren beobachteten. Schönemann[1]) beschreibt für den Menschen hauptsächlich 2 Formen:

1. Ziemlich kleine Zellen mit körnigem, durch Eosin blassröthlich gefärbtem Protoplasma, und mässig grossem, bläschenförmigem Kern; sie bilden, dicht neben einander liegend, gleichmässig dicke, cylindrische

[1]) Hypophysis und Thyreoidea. Dieses Archiv. Bd. 129. 1892.

Stränge, innerhalb deren keine Zellgrenzen erkennbar sind (kernreiches Protoplasma).

2. Zellen mit mächtigem Protoplasmaleib, der bald mehr Eosin-, bald mehr Hämatoxylinfarbe annimmt, ebenfalls mit mässig grossem, bläschenförmigem Kern; sie sind normalerweise spärlich, unregelmässig vertheilt, und in der Regel durch eine schmale Spalte vom übrigen Protoplasma geschieden (chromophile Zellen). — Fast in allen Hypophysen kommen ausser den soliden Zellsträngen im drüsigen Theil und namentlich an der Grenze zwischen drüsigem und bindegewebigem Theil colloidhaltige Bläschen in geringer Zahl vor.

Rogowitsch und Stieda constatirten nach Exstirpation der Thyreoidea beim Kaninchen eine compensatorische Vermehrung des „kernreichen Protoplasma". Schönemann fand bei Struma fast immer eine Vermehrung der „chromophilen Zellen" und Verminderung des „kernreichen Protoplasma"; oft war damit vergesellschaftet eine Wucherung der normalerweise sehr schmalen, bindegewebigen Septa, oder Verbreiterung derselben durch reichliche Gefässentwickelung, selten eine Vermehrung der colloidhaltigen Bläschen im drüsigen Theil; häufiger dagegen enthielten die Blutgefässe hyaline Massen (Colloid?). Eine Parallele zwischen dem Gewicht der Thyreoidea und der Hypophyse konnte Schönemann nicht constatiren. Er hält die Bildung von chromophilen Zellen nicht für einen compensatorischen Prozess in Folge der Schilddrüsenerkrankung, sondern für einen Degenerationsvorgang, welcher Thyreoidea und Hypophyse als zwei genetisch sehr nahe verwandte Organe zugleich betrifft.

Die vorliegende Hypophyse von Fall 3 wurde in Alkohol fixirt. Sie ist von mittlerer Grösse (5 : 15 mm), und gehört zu der chromophilen Form Schönemann's; die Stränge von kernreichem Protoplasma sind in der Minderheit, es überwiegen bei Weitem die Stränge und Haufen von grossen, protoplasmareichen Zellen, welche sich intensiv färben, und zwar häufiger mit Eosin, als mit Hämalaun, und von einander deutlich getrennt sind. Das Stroma ist bis auf eine beschränkte Stelle, wo die Gefässe erweitert sind, normal. Die Zahl der colloidhaltigen Bläschen ist kaum vermehrt; Colloid in Gefässen fehlt.

Mit der van Gieson'schen Färbung wird sowohl das Colloid in den Bläschen, als der Zellleib der chromophilen Zellen mehr oder weniger intensiv gelbroth tingirt, nicht gelbbraun, wie gewöhnlich in der Schilddrüse.

Die Struma bei Morbus Basedowii hat man erst seit wenigen Jahren genauer untersucht. Man nahm früher allgemein an, dass es sich wesentlich um eine vasculäre Form mit secundärer Hypertrophie handle, dass jedoch neben der Gefässerweiterung alle möglichen Veränderungen, wie Cystenbildung, fibröse Entartung u. s. w. vorkommen. Die mikroskopischen Untersuchungen sind nun zwar in kurzer Zeit zu einer beträchtlichen Zahl angewachsen;

viele sind jedoch, wie mir scheint, nicht mit der wünschenswerthen Sorgfalt ausgeführt, so dass man keine bestimmten Schlüsse daraus ziehen kann. So haben die meisten Untersucher das Epithel vernachlässigt, obgleich man gewiss erwarten muss, dass eine Secretionsveränderung in erster Linie an den secernirenden Elementen zum Ausdruck kommt. Daran ist offenbar der Umstand schuld, dass wir erst in den letzten Jahren durch die Arbeiten von Langendorff, Hürthle und Andersson über den Secretionsvorgang in der normalen Schilddrüse einigen Aufschluss erhalten haben.

Es würde zu viel Raum einnehmen, alle Befunde zu citiren. Sie sind sehr mannichfaltig. Darin stimmen die meisten überein, dass mikroskopisch von übermässiger Gefässentwickelung im Innern der Drüse wenig oder nichts zu sehen ist, sondern dass nur die grossen zuführenden Arterien und oberflächlichen Venen erweitert sind. Falls Morbus Basedowii zu einem alten Kropf hinzutrat, fand man, wie zu erwarten, die verschiedenen Formen der Struma, vorzugsweise Cysten. Falls jedoch die Schilddrüsenerkrankung erst mit der Basedow'schen Krankheit sich einstellte, fand man gewöhnlich diffuse Hyperplasie, beruhend auf Wucherung des Drüsenparenchyms, welche zu Neubildung von soliden Zellhaufen und Zellsträngen und von hohlen Follikeln führte; die letzteren fand Greenfield oft von länglicher Form, mit Cylinderepithel bekleidet, an Drüsenschläuche erinnernd. Manchmal waren die Acini mit desquamirten Epithelien erfüllt. An den Epithelzellen wird hie und da schleimige oder fettige Entartung beschrieben. Ziemlich selten wird Vermehrung des Colloids (Struma gelatinosa), häufiger geringe Menge oder Fehlen desselben hervorgehoben, wobei dann die Follikel entweder leer waren, oder nur eine blasse krümelige Substanz enthielten. In vielen Fällen, und zwar meist solchen, in welchen die Basedow'sche Krankheit mehrere Jahre lang dauerte, existirte eine mehr oder weniger hochgradige Verdickung der Septa, welche zu Atrophie des Drüsengewebes führte. Zuweilen werden auch Cysten mit schleimigem oder colloidem Inhalt erwähnt.

Ich hatte Gelegenheit, 10 Basedow-Strumen zu untersuchen. 8 davon waren nur in Alkohol fixirt, 2 in verschiedenen Conservirungsflüssigkeiten, nehmlich Struma No. 8 in Alkohol, in

Sublimat 5 pCt., in Sublimat-Essigsäure nach Kaiser (von Hürthle empfohlen) (Sublimat 10,0, Aq. dest. 300,0, Eisessig 3,0) und in Zenker'scher Flüssigkeit (Müller'sche Flüssigkeit + 5 pCt. Sublimat + 5 pCt. Eisessig); Struma No. 9 in Alkohol, in Sublimat 5 pCt. und in Hoechster Formol 1 : 10.

Hinsichtlich des Colloids finde ich keinen wesentlichen Unterschied bei den verschiedenen Conservirungsmethoden; die Schrumpfungserscheinungen sind bei allen ungefähr in gleichem Grade vorhanden. Was das Epithel anlangt, so finde ich die Struktur sowohl der Kerne als des Protoplasmas schöner und deutlicher nach Fixirung in Sublimat und seinen Gemischen, als nach solcher in Alkohol und Formol. Die Alkoholpräparate färben sich am besten nach van Gieson, die Sublimatpräparate mit Hämalaun-Eosin, recht gut auch mit Hämalaun-Orange G.-Säurefuchsin. Die Formolpräparate zeigen das Blut sehr schön erhalten, stehen jedoch an Schönheit der Färbung den Alkohol- und Sublimatpräparaten nach.

Meine 10 Basedow-Strumen bilden, makroskopisch betrachtet, 2 Gruppen:

1) In 8 Fällen handelt es sich um eine diffuse Form von Struma. Die Läppchen haben allerdings etwas variable Grösse, ihr Durchmesser schwankt durchschnittlich zwischen 4 und 10 mm, doch finden sich auch kleinere und grössere; aber einzelne Knoten, welche die anderen weit an Grösse überragen, fehlen. In Struma No. 1 und No. 3 sind freilich einige scharf abgekapselte Läppchen vorhanden, welche sich durch ihre Zusammensetzung von den übrigen unterscheiden, weniger durch die Grösse; denn ihr Durchmesser beträgt höchstens 1 cm. Ihre Zahl ist aber sehr beschränkt, und ihr Bau lässt am ehesten den Vergleich zu mit den Läppchen, wie sie in neuerer Zeit bei verschiedenen Thieren, namentlich beim Hund, beschrieben wurden, und von denen man annimmt, dass sie auf fötaler Stufe stehen geblieben sind.

2) In 2 Fällen ist das Bild der Struma nodosa vorhanden, nehmlich zahlreiche grössere und kleinere Knoten, zwischen ihnen comprimirtes Drüsengewebe.

Ich schildere zuerst die 1. Gruppe der 8 diffusen Strumen, und unterscheide in derselben wieder 3 Reihen.

I.

Die erste Reihe steht der normalen Thyreoidea und auch der Struma colloides am nächsten. Es gehören hieher 3 Strumen.

1. Struma von Fall 1 (Lobsiger, A., 47 jährig).

Krankengeschichte s. o.

Makroskopisch: Beide Lappen ziemlich vergrössert, der rechte 11 cm, der linke 9 cm lang; sie reichen weit nach hinten bis hinter den Oesophagus. Gefässe an der Oberfläche erweitert. Gewebe starr, colloid. Schnittfläche zeigt Läppchen von verschiedenen Dimensionen (3—12 mm Durchmesser), die Läppchen theils fein alveolär, theils neben den kleinen Alveolen auch grössere, bis 3 mm Durchmesser, alle mit braunem Colloid gefüllt. Hie und da auch einige Läppchen mehr grau, weniger transparent. Beim Schneiden zeigen sich stellenweise Verkalkungen.

2. Struma von Fall 2 (Gostely, E., 18 jährig).

Krankengeschichte s. o.

Makroskopisch: Beide Lappen vergrössert, 9 cm lang, reichen bis hinter den Oesophagus. Gewicht des rechten Lappens 108 g, des linken 77 g. Die Schnittfläche zeigt gleichmässig vergrösserte, stark transparente Drüsenbläschen, zu kleinen Läppchen angeordnet, nur im unteren Theil kleine Colloidknoten. Kein besonders grosser Gefässreichthum; dagegen einige Blutextravasate im Gewebe verstreut.

3. Struma von Herrn ..., 32 jährig, operirt am 26. Juni 1893.

Krankengeschichte: Pat. stammt aus strumöser Familie, und hat schon seit 21 Jahren einen Kropf, welcher ihn aber nie belästigte, und in den letzten Jahren stationär blieb. Pat. wurde seit einiger Zeit nervös, bekam Herzklopfen und Zittern der Hände, schwitzte leicht. Als er ärztliche Behandlung aufsuchte, wurde constatirt: Leichte Basedow-Erscheinungen. Diffuse Struma ohne Pulsation und ohne Geräusche; starke Erweiterung der Art. thyr. sup. dextr. Geringer Exophthalmus. Diffuse Hebung der Herzspitze, Spitzenstoss nach aussen verlagert. Systolisches Blasen an der Herzspitze. Keine Athmungs- oder Schluckbeschwerden. — Bei der Operation fanden sich an der Oberfläche der Struma zahlreiche fingerdicke Venen; die Art. thyr. sup. hatte die Dicke einer A. brachialis. Es mussten eine grosse Zahl von sehr zerreisslichen Gefässen unterbunden werden.

Verlauf und Erfolg günstig.

Makroskopisch: Der excidirte Lappen 100 g schwer, 13 cm lang, 6 cm breit, 3 cm dick. Oberfläche ganz leicht gelappt, ebenso die Schnittfläche; Lappen etwas diffus begrenzt. Gewebe gleichmässig grobkörnig, braunröthlich, stark transparent. Ferner an der Peripherie 3 Knoten von etwa 1 cm Durchmesser, mit graurother, ziemlich glatter Schnittfläche.

Mikroskopisch zeigen diese 3 Strumen so ähnliche Verhältnisse, dass ich die Beschreibung von allen dreien zusammenfassen kann.

Sie bieten bei schwacher Vergrösserung fast das gleiche Bild dar, wie die Knoten der gewöhnlichen Struma colloides: Schmale Stromabalken inner-

halb der Läppchen, etwas breitere Septa zwischen den Läppchen; die Alveolen zwar von wechselnder Grösse, aber fast alle von bedeutenden Dimensionen (bis zu 3 mm Durchmesser), alle mit Colloid gefüllt. Unter der Kapsel sind die Läppchen mehr oder weniger plattgedrückt, und etwas kleiner, als in der Mitte, wo sie rundliche Form haben; dem entsprechend sind in den peripherischen Läppchen auch die Alveolen etwas kleiner und häufig comprimirt, oft so stark, dass das Lumen spaltförmig wird. Schon bei dieser schwachen Vergrösserung zeichnen sich deutlich in den breiteren Septa colloide Streifen ab, und namentlich eines fällt auf: die Bläschen sind nehmlich fast durchgängig ganz prall mit Colloid ausgefüllt, nur in einer Minderzahl ist dasselbe durch eine Spalte von der Wand getrennt, und hie und da finden sich auch grössere runde Ausschnitte in dem Colloid. Aber die Zahl der Bläschen, an denen keine Retractionserscheinungen des Colloids wahrzunehmen sind, ist weitaus überwiegend.

Betrachten wir nun die einzelnen Bestandtheile genauer.

a. Follikel. Die Form der Bläschen ist im Centrum der Läppchen im Allgemeinen rund oder oval, jedoch oft dadurch complicirt, dass von einer Stelle der Wand, oder auch von 2 gegenüber liegenden Stellen, schmale Fortsätze ausgehen, welche im letzteren Fall sich entgegenlaufen, aber frei in den Bläschen endigen. Namentlich finden sich solche Fortsätze in langgestreckten Bläschen, so dass man wohl annehmen darf, dass diese aus mehreren kleinen Bläschen durch Schmelzung der Wand entstanden sind. In der Peripherie der Läppchen sind dagegen die Follikel mehr platt, oft sogar stark abgeplattet und dabei sehr lang, der Oberfläche der Läppchen entsprechend gebogen. So kommt es vor, dass ein an der Peripherie gelegener Follikel als langer Kanal einen mehr oder weniger grossen Theil des Läppchens umgreift; bei gewissen Schnittrichtungen scheint dann ein Haufen von Follikeln frei mitten in einem colloiden Feld zu liegen, dessen epitheliale Wand zudem oft auf längeren Strecken fehlt.

In 2 Strumen finden sich zwischen den grossen Follikeln auch kleine bis kleinste, deren Lumen kaum noch erkennbar ist; doch überwiegen, wenige Läppchen ausgenommen, die grossen Follikel bei weitem.

Das Epithel ist meistens einschichtig, selten mehrschichtig; man muss dabei natürlich die Fehlerquelle der Flächenschnitte des Epithels ausschliessen, indem man an dickeren Schnitten durch Schrauben feststellt, dass nicht mehrere Zellschichten über einander liegen, sondern nur eine vorhanden ist. Hie und da ist das Epithel unterbrochen, worauf ich noch zurückkomme.

Am deutlichsten sind natürlich die Kerne, während das Protoplasma bei keiner Färbung mit wünschenswerther Deutlichkeit hervortritt; wenigstens ist die innere Struktur desselben, auch bei starker Oelimmersion, nur einfach blasskörnig oder homogen, so dass ich also die senkrechte Strichelung, welche namentlich Andersson schildert, nicht sehen konnte. Das mag darauf beruhen, dass die vorliegenden Strumen nicht frisch genug in die Härtungsflüssigkeit (Alkohol) kamen.

Immerhin heben sich doch mehrere Zellformen deutlich gegen einander ab, wobei ich freilich zum Voraus bemerke, dass man zwischen allen Formen allmähliche Uebergänge findet. Am besten kann ich zwei Hauptgruppen von Zellen unterscheiden: Zellen mit bläschenförmigem und Zellen mit homogenem Kern.

Die Zellen mit bläschenförmigem Kern bilden die Mehrheit. Der Kern besitzt ein deutliches Chromatinnetz, ist gewöhnlich rund und von mittlerer, übrigens etwas wechselnder Grösse. Der Zellkörper ist niedrig cylindrisch oder cubisch oder auch abgeplattet, oft derart, dass der dickere Kern gegen das Lumen vorspringt. In den niedrigsten Zellen ist oft auch der Kern abgeplattet. Das Protoplasma ist bei dem kleineren Theil der Zellen, und zwar hauptsächlich bei denjenigen von niedrig cylindrischer oder cubischer Form, spärlich, locker gekörnt, färbt sich mit Eosin blassroth, nach van Gieson blassgelb; bei dem grösseren Theil der Zellen, nehmlich bei allen abgeplatteten und auch bei manchen cubischen, stehen die Körner dichter, oder verschmelzen zu einer homogenen Masse, welche sich intensiver färbt, ungefähr wie Colloid. Diese Zellen sind oft gegen das Follikelcolloid nicht scharf abgegrenzt, und wenn mehrere neben einander stehen, auch nicht gegen die Nachbarzellen; es kommt aber auch vor, dass gerade die colloiden Zellen durch eine feine Spalte von einander getrennt sind. Ferner finden sich nicht selten an Stelle des Epithels bläschenförmige Kerne ohne Zellkörper, theils gut erhalten, theils auffallend blass, oder klein, oder zackig; hier dürfte es sich darum handeln, dass der Leib einer Colloidzelle sich vollständig in Colloid umgewandelt und vom Kern getrennt hat.

Zwar in der Minorität, doch auch recht häufig sind die Zellen mit homogenen Kernen. Sie liegen selten vereinzelt zwischen anderen Zellen, sondern gewöhnlich zu mehreren neben einander, oder bilden sogar einen beträchtlichen Theil der Follikelwand; in einzelnen Drüsenläppchen sind sie viel häufiger als in anderen. Diese Kerne gleichen völlig denjenigen von einkernigen Leukocyten; sie sind rund, klein, gleichmässig und intensiv gefärbt. Der Zellleib ist durchschnittlich etwas kleiner, als bei den Zellen mit bläschenförmigen Kernen, sehr häufig abgeplattet, das Protoplasma ist selten locker, gewöhnlich dicht gekörnt bis homogen, wie Colloid sich färbend. Es kommen auch solche kleine dunkle Kerne frei in der Peripherie des Follikelcolloids vor, der Zellleib scheint auch hier colloid metamorphosirt, und vom Kern abgelöst zu sein. Solche Zellen lösen sich auch von der Follikelwand ab; man findet sie nehmlich in vielen Follikeln im peripherischen Theil des Colloids verstreut, wobei bald der colloide Zellkörper sich noch durch seine hellere Nuance oder auch durch eine feine Linie abhebt, bald nur noch der Kern übrig geblieben ist, oder nur noch Bröckel von demselben.

Schliesslich habe ich noch zu erwähnen, dass hier und da vereinzelte Zellen vorkommen mit einem bläschenförmigen, runden oder ovalen Kern, der an Grösse die früher beschriebenen, bläschenförmigen Kerne um das Zwei- bis Vierfache übertrifft, und mit grossem, hellem, körnigem Zellleib, welcher oft nicht deutlich begrenzt ist. Sie liegen vereinzelt zwischen den

übrigen Epithelien eingesprengt, doch kann ich eine bestimmte Regel für ihr Vorkommen nicht finden.

In einer der 3 Strumen (No. 2) weicht das Epithel insofern von demjenigen der beiden anderen etwas ab, als die Zellen durchgängig höher cylindrisch sind, und die homogenen kleinen Kerne an Zahl die bläschenförmigen überwiegen. Die Kerne liegen an der Basis der Zellen, der innere Theil des Zellleibs ist, besonders bei den Zellen mit bläschenförmigem Kern, häufig vacuolär.

Wie erwähnt, ist das Epithel stellenweise mehrschichtig, und ragt hie und da sogar als Zellpfropf in's Colloid der Follikel hinein; frei im Colloid liegende Zellgruppen dürften Quer- und Schrägschnitten von solchen entsprechen. An den Zellen dieser Pfröpfe kann man Erscheinungen des Zerfalls beobachten, namentlich an den peripherischen Zellen, welche lockerer angeordnet sind, sich manchmal vom Pfropf ablösen und dann frei im Colloid liegen. Ihr Zellleib ist oft vergrössert, hell, rund, wie gequollen, dabei fein vacuolär oder areolirt, der excentrisch gelegene Kern ist klein, rund, homogen gefärbt („Siegelringzellen" von Reinbach). Oft ist die Zellgrenze undeutlich, das Protoplasma homogen, und geht allmählich in's Colloid über. In der Nachbarschaft sind Kerne ohne Protoplasma in's Colloid eingebettet; ihr Chromatin ist häufig zu Klumpen geballt, oder fast geschwunden bis auf die Kernmembran, oder der Kern ist zu Körnchen zerfallen.

Zellpfröpfe finden sich relativ häufig an an einander stossenden Stellen zweier Follikel, das Septum ist dann meistens hier nicht deutlich zu erkennen, sondern scheint in dem Zellhaufen aufgegangen zu sein. Vielleicht handelt es sich hier um Wucherung interacinöser, unentwickelt gebliebener Zellhaufen.

Sämmtliche Follikel enthalten homogenes Colloid, welches sich gleich färbt, wie in gewöhnlichen, diffus hyperplastischen Strumen, nehmlich nach van Gieson orange, mit Hämalaun-Eosin rosa bis bläulich, in verschiedenen Bläschen, sowie in verschiedenen Partien einzelner Bläschen nicht immer gleich bezüglich Nuance und Intensität, doch ohne erkennbare Regel, mit Ausnahme derjenigen, dass an den in der Nähe der Kapsel gelegenen Follikeln das Colloid gegen den peripherischen Theil hin, von wo die Erhärtungsflüssigkeit eindrang, allmählich abblasst oder selbst ganz verschwindet.

Zuweilen ist dem Colloid Blut beigemischt. Es ist selten frisch, von der gleichen Beschaffenheit, wie in den Blutgefässen; öfters sind die Blutkörperchen verändert, namentlich die rothen zu Pigmentkörnern zerfallen. Manchmal trifft man im Colloid grosse, vacuoläre, braun pigmentirte Zellen mit relativ kleinem, meist homogenem, seltener bläschenförmigem Kern. Sie sind oft in grosser Menge vorhanden, so dass sie den betr. Follikel fast ausfüllen, nur durch schmale Colloidbalken von einander getrennt. Sie sehen aus wie gequollene Zellen, sei es aus Leukocyten, sei es aus desquamirten Epithelien hervorgegangen. Für die letztere Ansicht spricht, dass man in solchen Follikeln auch wandständige Epithelzellen mit auffällig grossem, grobkörnigem, braun pigmentirtem Zellleib und kleinem, homogenem Kern, und

ferner zahlreiche Lücken im Epithel findet. Auch im Stroma kommen häufig Reste alter Blutungen in Form brauner Pigmentkörner vor.

Die meisten Follikel sind, wie gesagt, prall mit Colloid gefüllt; höchstens findet sich zwischen Colloid und Epithel ein ganz schmaler, gleichmässiger Spalt, wobei der Rand des Colloids sehr häufig die Abdrücke der Epithelzellen zeigt. Die gewöhnlichen kleinen Randvacuolen sind sehr selten, mit Ausnahme der schon erwähnten Struma mit Cylinderepithelzellen, deren innerer Theil oft vaoculär ist; über diesen vacuolären Zellen sieht man fast immer kleine Randvacuolen im Colloid, während sie über niedrigeren Zellen mit dichterem Protoplasma fast nie vorkommen. Auch in dieser Struma ist die Retraction des Colloids sehr gering.

Hie und da kommen im Innern des Colloids grosse runde Vacuolen vor, meistens etwas peripherisch gelegen; viele von ihnen enthalten Körnchen, zu einem feinen Netzwerk angeordnet, durch Hämalaun blau gefärbt, also wahrscheinlich Mucin entsprechend, welches die Vacuolen ausfüllt, so dass diese demnach nicht als Schrumpfungserscheinungen, sondern als präexistirende Gebilde aufzufassen sind.

Ich habe in Bezug auf die Follikelwand noch einige Besonderheiten hervorzuheben.

In manchen sehr grossen, prall mit Colloid gefüllten Follikeln sind sämmtliche Epithelzellen sammt Kern stark abgeplattet und verbreitert, offenbar durch den Druck des Follikelinhalts; die Kerne zeigen oft zackigen Contour und blasse Färbung, sind also wohl im Absterben begriffen.

In der Struma No. 2 (mit den Cylinderzellen) ist zuweilen das Epithel eines Follikels in toto vom bindegewebigen Septum abgehoben, und manchmal zugleich gefaltet. Die oft recht breite Spalte zwischen Septum und Epithel ist mit Colloid erfüllt (Lymphraum?). Der Umstand, dass das abgehobene Epithel intact ist, sowie die zähe Consistenz des Colloids sprechen dafür, dass dieses Verhältniss bereits intra vitam bestanden hat.

Fast in allen Follikeln, besonders häufig aber in solchen, welche reich sind an Zellen mit homogenen Kernen, fehlt an einer oder mehreren Stellen das Epithel auf kleineren oder grösseren Strecken, so dass zwischen 2 benachbarten Zellen 1 bis 20, ja 30 Zellen Platz finden würden. An diesen Stellen stösst also das Follikelcolloid direct an die Septa, bezw. die Wand der Blut- und Lymphgefässe in denselben an. Zuweilen sah ich das Follikelcolloid unmittelbar mit dem colloiden Inhalt feiner Lymphspalten in den Septen zusammenhängen. Natürlich reicht auch da, wo die Kerne zwar noch erhalten, die Zellkörper dagegen colloid metamorphosirt sind, das Follikelcolloid mit schmalen Brücken zwischen den Kernen bis an's Septum, und auch an solchen Stellen fand ich directen Uebergang des Follikelcolloids in Lymphspalten.

Ferner sieht man oft an benachbarten Follikeln einander gegenüberliegende Stellen epithelfrei, und das Septum dazwischen blass und homogen; offenbar bereitet sich hier eine Communication zwischen beiden Follikeln vor.

b. Stroma. Die wesentlichsten Veränderungen gegenüber der nor-

malen Schilddrüse bietet jedenfalls das Stroma dar. Es handelt sich dabei um Einlagerung von Colloid in dasselbe, sowie in Lymph- und Blutgefässe. Die Verhältnisse sind in den breiten interlobulären Septa am deutlichsten, und am schönsten zu sehen bei der Färbung nach van Gieson, während die gewöhnliche Hämalaun-Eosintinction keine so prägnanten Bilder giebt, da Bindegewebe und Colloid sich gleichmässig roth färben. Nach van Gieson dagegen treten die fuchsinrothen Bindegewebsfibrillen scharf hervor gegenüber dem orangefarbenen Colloid.

Am schärfsten hebt sich das Colloid in den Lymphgefässen ab- es füllt dieselben vollständig aus, oder ist nur durch eine schmale Spalte vom Endothel getrennt. Es gleicht vollkommen dem Follikelcolloid, färbt sich nur zuweilen etwas weniger intensiv. Meistens ist es ganz homogen, selten finden sich darin Vacuolen am Rand und im Innern, noch seltener Zellen, und zwar von denselben Formen, wie im Follikelinhalt. Das Endothel der Lymphgefässe ist immer deutlich; unter ihm liegen einige fuchsinrothe Fibrillen, oder hie und da ist die unterliegende Schicht auch schon von der braungelben Farbe des Colloids, aber man sieht doch noch die den früheren Fasern entsprechenden feinen, oft wellenförmigen Linien. Es scheinen sämmtliche Lymphgefässe in den breiteren Septa Colloid zu enthalten; wenigstens habe ich nirgends ein leeres Lumen gesehen, das als Lymphgefäss zu deuten wäre.

Ausserdem aber findet sich das Colloid noch in dem umgebenden Bindegewebe. Zwischen den rothen Fibrillen treten schmale Bänder vom Charakter des Colloids auf. An anderen Stellen werden die Bänder breiter, die rothen Fasern rücken aus einander, und die benachbarten colloiden Bänder treten mit einander in Verbindung. An wieder anderen Stellen sind die rothen Fasern fast ganz verschwunden, und die interlobulären Septa gleichmässig homogen und orange, oder es finden sich darin noch einzelne Faserdurchschnitte. Auch in den schmalen Septen zwischen den Bläschen findet sich das Colloid in Form von schmalen Bändern, die manchmal ganz scharf und regelmässig begrenzt sind, so dass man annehmen könnte, sie liegen in Blutgefässen; indessen ist eine endotheliale Wand nicht mit Sicherheit nachzuweisen. Manchmal sind in den intralobulären Septa gar keine Fibrillen mehr sichtbar, sondern nur ein colloider Streifen, auf welchem die Epithelien direct aufsitzen. Dabei bleiben die Septen in der Regel schmal, und es ist daher dieses Auftreten von Colloid wohl zu unterscheiden von der hyalinen oder colloiden Metamorphose des Stromas, welche Gutknecht in der Struma nodosa schilderte, häufig als Vorstadium der Cystenbildung. Dabei verbreitern sich die Septa ganz ausserordentlich, werden breiter als die Alveolen, und in diesem colloiden homogenen Stroma liegen dann in weiten Distanzen die Drüsenbläschen. Solche Verbreiterungen mit Sklerose und hyaliner Entartung des Stromas kommen hier wohl auch vor, indessen nur sehr selten und nur in sehr beschränkter Weise, und von einem Zugrundegehen des Epithels der eingeschlossenen Drüsenbläschen, und damit auch der Drüsenbläschen selbst, habe ich nichts gesehen.

Die Lymphgefässe der grösseren Septa liegen mit Vorliebe in den äusseren Schichten der Septa, direct an die peripherischen Drüsenbläschen anstossend. Sowohl hier, als namentlich in den schmalen Septa, sieht man recht häufig die colloiden Massen in den Lymphgefässen und zwischen den Fibrillen in Verbindung mit dem Colloid der Follikel, nehmlich an solchen Stellen, wo die Epithelzellen colloid metamorphosirt oder ganz geschwunden sind, wie schon früher geschildert wurde.

Ob das Colloid des Stromas übrigens ausschliesslich aus den Schilddrüsenbläschen stammt, oder auch zum Theil wenigstens im Stroma selbst gebildet wird, darüber geben meine Präparate keinen sicheren Aufschluss. Doch neige ich mich der letzteren Ansicht zu, da ich oft allmähliche Uebergänge von Bindegewebsfibrillen in die colloide Substanz zu sehen glaube: die Fibrillen werden zuerst breiter, glänzender, strukturlos, kernlos, färben sich nach van Gieson mehr gelblich, und gehen schliesslich in eine Masse auf, welche die gleichen physikalischen und tinctoriellen Eigenschaften besitzt, wie das Colloid in den Follikeln. Nur ist sie etwas weniger homogen, als die letztere, sondern enthält ziemlich häufig kleine Vacuolen von rundlicher, länglicher oder gezackter Form. Dem Färbungsvermögen möchte ich keinen entscheidenden Werth zur Lösung der Frage nach der Abstammung des Colloids im Stroma beilegen. Ernst hat bekanntlich, als er auf die vortreffliche van Gieson'sche Färbung aufmerksam machte[1]), gerade in der Schilddrüse gefunden, dass das Colloid in den Bläschen und dasjenige in den Lymphgefässen die gleiche Orangefarbe annehmen, während die hyalinen Massen des Stromas mehr Verwandtschaft zum Säurefuchsin als zur Pikrinsäure zeigen. Er unterscheidet danach das epitheliale Colloid scharf von den homogenen Massen, welche aus Bindegewebe entstehen, nehmlich hauptsächlich Hyalin, welches sich nach van Gieson fuchsinroth färbt, und myxomatöse Grundsubstanz, welche Fleischfarbe annimmt. Meine Erfahrungen stimmen nun nicht vollständig mit denen von Ernst überein (und ebenso wenig diejenigen von Reinbach). Ich habe im Lauf der letzten Monate eine ganze Reihe von Struma nodosa untersucht, und allerdings in manchen Fällen die Farbenreactionen so gefunden, wie Ernst sie schildert. Allein es kommt auch vor, dass die homogene Substanz im bindegewebigen Stroma nicht fuchsinroth, sondern orange sich färbt, selbst dann, wenn man die rothen Fibrillen allmählich in die „colloide" Masse auslaufen und übergehen sieht.

Nach der Ansicht von Ernst würden also alle die nach van Gieson orange gefärbten Streifen im Stroma epithelialen Ursprungs sein. Das wäre allerdings in den vorliegenden Strumen wohl verständlich, da ja die Follikel ungemein reich an Colloid sind, und der Uebergang desselben in's Stroma durch die vielen Lücken im Epithel jedenfalls sehr erleichtert ist.

In zahlreichen, namentlich in breiteren Septa, finden sich mehr oder

[1]) Ueber Hyalin, insbesondere seine Beziehung zu Colloid. Dieses Archiv. Bd. 130. 1892.

weniger ausgedehnte Blutungen. In den hämorrhagischen Heerden scheinen sowohl die weissen und rothen Blutkörperchen, als auch die eingesprengten Bindegewebsfasern sich in Colloid aufzulösen. Ich komme darauf zurück.

Besonderes Augenmerk habe ich begreiflicherweise auf die Blutgefässe gerichtet. Was die Capillaren anlangt, die zwischen den Schilddrüsenbläschen verlaufen, so ergiebt sich schon aus der obigen Schilderung der Stromabalken, dass von einer Erweiterung derselben nicht die Rede ist. Meistens ist ihr Lumen sogar völlig unsichtbar, vielleicht in Folge des Druckes von Seiten der prall gefüllten Follikel, welcher post mortem nach dem Aufhören des Blutdrucks besonders zur Geltung kommt; normalerweise können sie bekanntlich ziemlich leicht gesehen werden. In den vorliegenden Strumen dagegen können in den schmalen intralobulären Septa gewöhnlich nur einige längliche Kerne auf die Wand der Blutcapillaren bezogen werden; selten ist ein enges Lumen, mit Blut, hie und da auch mit Colloid gefüllt, erhalten.

An den Arterien kann ich häufig eine ungleichmässige, oft recht bedeutende Verdickung der Intima constatiren, besonders an den grösseren Arterien in der Kapsel. Ob die Arterien erweitert sind, lässt sich an den kleineren Aesten des mikroskopischen Präparates nicht mit Sicherheit erkennen. Die von Schmidt[1]) beschriebenen „Arterienknospen" glaube ich ein paar Mal erkannt zu haben, kann mich jedoch nicht bestimmt darüber aussprechen. Jedenfalls sind sie, falls sie überhaupt vorkommen, nicht so häufig, wie das Schmidt für die normalen Verhältnisse angiebt. Die Arterien sind entweder leer, oder enthalten Blut, oder selten neben dem Blut eine colloidähnliche Masse, welche meist nur einen schmalen Wandbelag bildet, ganz die gleichen Farbreactionen giebt, wie das intrafolliculäre Colloid, völlig homogen aussieht, und hie und da auch Vacuolen enthält.

Recht häufig ist der colloide Inhalt der Venen. Er hat die gleichen Charaktere, wie in den Arterien, nur ist er manchmal etwas blasser und nicht ganz homogen, sondern feinkörnig. Das Colloid bildet auch hier mit Vorliebe einen Belag der Wand, tapeziert dieselbe gleichsam aus, meist nur an einem Theil des Umfangs; der Rest des Lumens wird gewöhnlich von rothen Blutkörperchen eingenommen. Oder das Colloid geht auch in unregelmässigen Balken durch das Lumen hindurch, auf dem Schnitt oft in Form von Inseln, welche in die Massen der rothen Blutkörperchen eingesprengt sind, und welche mit Zacken zwischen die benachbarten Blutkörperchen eingreifen; diese Balken und Inseln sind oft von vielen kleineren und grösseren Vacuolen durchsetzt, so dass das Colloid eigentlich auf ein Reticulum reducirt wird.

Manchmal schien es mir, als ob rothe Blutkörperchen, welche am Rand, oder zuweilen auch im peripherischen Theil des Colloids selbst liegen, durch allmähliches Blasserwerden und Verschwimmen der Contouren in das Colloid

[1]) Zellknospen in den Arterien der Schilddrüse. Dieses Archiv. Bd. 137. 1894.

übergehen. Indessen habe ich diese Sachen nicht weiter verfolgt, weil zu diesem Zweck die Präparate in Conservirungsmitteln, welche die rothen Blutkörperchen möglichst gut erhalten, fixirt werden sollten.

Die Septa sind im Allgemeinen kernarm. Nur an einigen beschränkten, in allen Strumen unregelmässig zerstreuten Stellen sind sie ausserordentlich zellreich, so dass diese Stellen auf den ersten Blick von Lymphkörperchen infiltrirt erscheinen. Es handelt sich theils um grössere, unregelmässig geformte Zellhaufen an den Knotenpunkten der breiteren Septa, theils um schmale Stränge in den inter- und intralobulären Septa; die letzteren sind dadurch bedeutend verbreitert. Ich kann in diesen dichten Zellanhäufungen das Protoplasma und die Zellgrenzen nicht deutlich sehen, dagegen sind vollkommen deutlich 2 Arten von Kernen: 1) mittelgrosse, runde, bläschenförmige Kerne mit Chromatinnetz; 2) kleine, runde, homogene Kerne, wie diejenigen einkerniger Leukocyten. Die kleinen Kerne liegen nur um etwa ihren eigenen Durchmesser von einander entfernt, die grösseren bläschenförmigen etwas lockerer. Das gegenseitige Mengenverhältniss der beiden Kernformen wechselt in den verschiedenen Heerden: meist wiegen die kleinen homogenen Kerne vor. Wo fast ausschliesslich bläschenförmige Kerne vorhanden sind, wie namentlich am Rande vieler Heerde, sieht man zwischen ihnen statt des undeutlichen, blassen, körnigen Protoplasmas glänzende, wie Colloid sich färbende Balken auftreten, so dass die Kerne in ein feines Reticulum von Colloid eingebettet sind. Ferner erscheint hie und da ein rundliches, colloides Klümpchen, um welches sich die benachbarten Kerne ringförmig anordnen, und so entsteht das Bild eines kleinen Follikels. Die Zellhaufen sind nur von spärlichen Fibrillen durchzogen, welche sich keineswegs zu einem geschlossenen Netz verbinden. Sie sind von den benachbarten Läppchen bald durch eine Bindegewebsschicht getrennt, bald gehen sie unmittelbar in dieselben über.

Ich glaube, dass diese Heerde dem interacinösen Drüsengewebe Wölfler's, bezw. dem interfolliculären Epithel Hürthle's entsprechen, obgleich der letztere Autor etwas abweichende Zellformen darin beschreibt, nehmlich kleine protoplasmaarme und grosse protoplasmareiche Zellen, beide mit bläschenförmigem Kern. Nach Hürthle bilden sich aus diesen bisher unentwickelt gebliebenen Zellhaufen neue Follikel.

Hie und da hatte ich, namentlich bei der Struma No. 2 mit vielen Cylinderzellen den Eindruck, dass ähnliche solide Zellheerde, welche hier häufig im Innern der Läppchen liegen, den von Biondi und Andersson beschriebenen Modus der Follikelbildung darstellen, dass nehmlich nach Entleerung eines Follikels die Zellen desselben sich an einander legen, und einem soliden Zellhaufen Ursprung geben.

Jedenfalls halte ich die Verwechslung mit Lymphknötchen für ausgeschlossen. Es werden auf dem hiesigen Institut sämmtliche auf der chirurgischen Klinik operirten Strumen mikroskopisch untersucht, und zwar jeder Knoten auf einigen Schnitten. Es sind dabei solche Lymphknötchen in den letzten 4 Jahren 5mal beobachtet worden, und auch ich habe sie

in einem Fall gesehen. Sie sind entweder in der ganzen Drüse gleichmässig vertheilt, oder gegen die Kapsel zu reichlicher; theils liegen sie in den interlobulären Septen, theils in den Läppchen selbst, zuweilen im Anschluss an Gefässe. Sie sind meist rundlich oder oval, ziemlich scharf begrenzt, seltener strahlt die Infiltration in die benachbarten Septa aus. Sie bestehen am Rande ausschliesslich aus einkernigen Leukocyten, im Centrum meistens aus lockerer gelagerten, grösseren, ovalen, bläschenförmigen Kernen (ganz den Keimcentren gleichend). Hassal'sche Körperchen waren darin nie vorhanden.

Auch um entzündliche Infiltration handelt es sich im vorliegenden Fall gewiss nicht; dieselbe würde sich doch kaum auf wenige zerstreute Stellen beschränken, und die grösseren bläschenförmigen Kerne würden fehlen.

Ich habe schliesslich noch die Anfangs erwähnten soliden Knoten von höchstens 1 cm Durchmesser zu beschreiben. Struma No. 1 enthielt 4, Struma No. 3 enthielt 3 davon. Sie sind alle rund, scharf abgekapselt, jedoch nicht alle gleich zusammengesetzt.

Die eine Art ist sehr zellreich, und bei schwacher Vergrösserung tritt nur so wenig von dem Stroma hervor, dass das ganze Feld gleichmässig von den Zellen erfüllt scheint. Erst bei starker Vergrösserung sieht man schmale Bindegewebssepta mit Capillaren. Die von ihnen gebildeten Maschen sind cylindrisch, der runde Querschnitt enthält etwa 10—20 Zellen. Zellgrenzen undeutlich, Protoplasma hell, feinkörnig. Kern mittelgross, rund, bläschenförmig. Einige Stränge enthalten im Centrum etwas Colloid (wahrscheinlich Beginn der Follikelbildung). Zerstreut finden sich auch einige colloidhaltige Follikel mit cubischem Epithel, ihr Durchmesser beträgt bis 0,15 mm.

In anderen Knoten sind die Septa von ungleicher, zum Theil sehr bedeutender Breite, oft breiter als die Zellstränge, theils fasrig, namentlich an den Rändern, während ihre Mitte mehr homogen ist, und sich nach van Gieson hell gelbröthlich, mit Hämalaun-Eosin roth färbt. In den Septa liegen zahlreiche, zum Theil sehr weite Gefässe, hie und da auch kleine Hämorrhagien. Das durch die Septa gebildete Netzwerk ist sehr unregelmässig. In den Maschen liegen locker, wie aufgeschwemmt, 2 Zellformen: 1) Zellen mit ziemlich grossem, bläschenförmigem Kern und grossem, hellem, körnigem Zellleib. 2) Zellen mit kleinem, rundem, homogenem Kern und mittelgrossem, polyedrischem Zellleib, welcher dunkler und feinkörniger ist, als bei den anderen Zellen. Die zweite Zellform ist die häufigere.

Diese Knoten halte ich für Läppchen mit embryonalem Bau, wie sie besonders beim Hund häufig vorkommen. Hürthle sagt davon, dass er, wie übrigens auch Andere, sie für unentwickeltes Drüsengewebe ansehe, für Reservematerial zur Neubildung von folliculärem Drüsengewebe, welches im Bedarfsfall verwendet wird. Ob sie verändert sind, das könnte sich erst aus einem genauen Studium derselben in der normalen menschlichen Schilddrüse ergeben. Immerhin möchte ich die Bildung von colloidhaltigen Follikeln in der einen Form betonen, da sie vielleicht mit der Veränderung der übrigen Schilddrüse zusammenhängt. Ich hebe dieses hervor mit Rücksicht auf eine

kürzlich erschienene Arbeit von A. Kohn[1]), welcher ähnlichen Gebilden, die er bei Thieren, namentlich bei der Katze gefunden, und „innere Epithelkörperchen" benannt hat, mit Wahrscheinlichkeit die Fähigkeit abspricht, sich in Schilddrüsengewebe umzuformen. Beim Menschen fand er die „inneren Epithelkörperchen" allerdings nicht, und deshalb trete ich auf seine Arbeit nicht näher ein.

II.

Die zweite Reihe der diffusen Strumen unterscheidet sich von der ersten in verschiedenen Punkten. Die Follikel sind im Ganzen kleiner, nicht immer rund, sondern oft länglich, auch im Innern der Struma und in der Mitte der Läppchen, wo keine Compression vorhanden ist. Das Epithel ist durchschnittlich höher, häufiger cylindrisch, das Protoplasma heller, die innere Hälfte des Zellleibs häufig stark vacuolär und gegen das blasse Colloid nicht immer scharf abgegrenzt. Das cylindrische Epithel zeigt oft Neigung zu Papillenbildung. Das intrafolliculäre Colloid ist viel weniger reichlich, füllt gewöhnlich nur einen Theil der Bläschen aus, und ist öfters blass, als stark glänzend. Die Septa sind ebenfalls schmal, und man sieht darin colloidhaltige Lymphgefässe und colloide Streifen zwischen den Fibrillen, jedoch bei Weitem nicht so viele, wie in der ersten Reihe. Dagegen sind colloidhaltige Venen mindestens ebenso häufig.

Es gehören hierher 4 Strumen. Da sie einander nicht so vollkommen gleichen, wie diejenigen der ersten Reihe, muss ich sie gesondert beschreiben.

4. Struma von Fall 4 (42jährige Frau).

Krankengeschichte s. o.!

Makroskopisch: Beide Lappen stark vergrössert. Gewicht des linken Lappens 67 g, des rechten 43 g, also der ganzen Struma 110 g. Oberfläche ziemlich glatt. Schnittfläche gelappt, die Läppchen bis 2 cm Durchmesser, durch sehr schmale Bindegewebssepten von einander getrennt. Schnittfläche der Lappen glatt, blass braunröthlich, wenig transparent; nur in wenigen Lappen bräunliche, stark transparente, colloide Einlagerungen.

Mikroskopisch zeigt die Struma einen sehr regelmässigen Bau: Bläschen von durchschnittlich $\frac{1}{10}$—$\frac{1}{5}$ mm Durchmesser, daneben auch etwas kleinere und grössere, bis $\frac{1}{2}$ mm Durchmesser; die Bläschen durch schmale Bindegewebsstreifen zu rundlichen oder länglichen Läppchen von 1—2 mm Durchmesser vereinigt, und diese wiederum durch breitere Septa zu Lappen bis zu 2 cm Durchmesser gruppirt. Die kleineren Follikel sind rund, die grösseren, namentlich wenn sie an der Peripherie der Läppchen liegen, auch länglich, oft etwas unregelmässig geformt. An der Peripherie der Struma sind sowohl die Läppchen, als die Bläschen parallel der Kapsel stark abgeplattet.

Nur wenige der grösseren Bläschen enthalten stark glänzendes Colloid, welches sich nach van Gieson orange oder bräunlich, mit Eosin

[1]) Studien über die Schilddrüse. Arch. f. mikr. Anat. u. Entwickelungsgeschichte. 1895.

leuchtend roth färbt. Die Farbe ist bei Hämalaun-Eosinpräparaten übrigens nicht immer ganz gleichmässig, sondern oft ist die Mitte bläulich, und geht mit verwaschener Grenze in die eosinrothe Randpartie über. Im Innern ist das Colloid meist homogen, dann und wann enthält es Vacuolen. Dagegen zeigt es am Rande ziemlich starke Retractionserscheinungen; eine weite Spalte trennt es in der Regel vom Epithel und meistens ist der Rand zackig, zwischen den Zacken rundliche Ausschnitte, und sehr häufig gehen die Zacken fadenförmig bis an's Epithel, gewöhnlich zu den Intercellulargrenzen. Die Form der Colloidmasse wird dadurch sehr unregelmässig; sie füllt durchschnittlich $\frac{1}{3}$ bis $\frac{2}{3}$ des Bläschens aus.

Die Mehrzahl der Follikel enthält blasses Colloid, welches bei der van Gieson'schen Färbung einen röthlichen oder bräunlichen Ton hat, bei etwas starker Entfärbung fast farblos erscheinen kann; mit Hämalaun-Eosin färbt es sich blassroth. Es ist theils homogen, theils körnig, und enthält vielfach Vacuolen. Meist füllt es den Follikel ganz aus, bis auf eine Reihe von Randvacuolen, die gerade über den Epithelzellen liegen, derart, dass auch hier die colloiden Fortsätze zwischen den Vacuolen gegen die Intercellularlinien hingehen, und mit denselben zusammenzuhängen scheinen. Die Vacuolen beherbergen häufig blasse, feine Körnchen.

Die Epithelien sind durchgängig cylindrisch, doch in sehr wechselndem Grade. Bei manchen ist die Höhe nur wenig verschieden von der Breite, bei anderen dagegen übertrifft die Höhe die Breite um das Drei- bis Vierfache, und in Follikeln mit diesen hohen Cylinderzellen bildet die Wand sehr häufig Papillen.

Die Epithelzellen variiren etwas je nach dem Follikelinhalt. In den Bläschen mit dunklem Colloid ist ihr Protoplasma vorwiegend dunkelkörnig, entweder in ihrer ganzen Länge, oder nur im basalen Theil, während die an's Lumen stossende Hälfte ganz hell ist, und zwar, wie es scheint, in Folge der Anwesenheit von kleinen Vacuolen, welche das Protoplasma zu einem feinen Reticulum auflösen; an anderen Zellen besteht die innere Hälfte aus einer einzigen Vacuole, in welcher kleine Körnchen sich finden. Häufig ist der helle innere Theil bauchig aufgetrieben, während die protoplasmareiche Basis sich nach unten hin zuspitzt, so dass die Zellform sich derjenigen der Becherzellen nähert. Der Kern liegt gerade der unteren Grenze der Vacuole an, also in der Mitte der Zelle und ist häufig quergestellt. Ferner giebt es auch Zellen, welche in ihrer ganzen Länge auffällig hell sind, und nur wenig körniges Protoplasma enthalten; sie sind gewöhnlich etwas breiter, als die anderen Zellen.

Hie und da haften in der Peripherie des Colloids freie Kerne, so dass man annehmen muss, dass das zugehörige Protoplasma mit dem Colloid zusammengeflossen ist.

In wenigen Alveolen sind alle Epithelzellen niedrig, selbst geradezu abgeplattet, ohne dass das Lumen prall mit Colloid gefüllt ist.

In den Bläschen mit hellem Colloid sind die Zellen durchschnittlich etwas grösser, als in denjenigen mit dunklem Colloid, ihr Protoplasma ist

heller, die innere Hälfte gewöhnlich von Vacuolen durchsetzt oder gleichsam in eine grosse Vacuole umgewandelt.

Die Kerne aller dieser beschriebenen Zellen sind bläschenförmig, von mittlerer Grösse. Ausserdem kommen aber noch Zellen vor, die sich durch ihren kleinen, dunklen Kern auszeichnen, welcher dem Kern einkerniger Leukocyten sehr ähnlich ist. Sie finden sich vorzugsweise in den Alveolen mit dunklem Colloid in kleineren Zellen, deren Protoplasma besonders dunkel ist und sich färbt, wie Colloid, und auch häufig das gleiche homogene Aussehen hat. Hie und da sind diese Zellen auch recht schmal, und zwischen die anderen gleichsam wie eingeklemmt. Als Uebergangsformen nach den anderen Zellen finden sich etwas grössere, cylindrische, dunkle und helle Zellen mit kleinem, dunklem Kern.

Ferner sind ganz vereinzelt und regellos zwischen die Epithelzellen eingesprengt besonders grosse, runde oder ovale Kerne, blass, mit relativ wenig Chromatin; der zugehörige Zellleib ist schwer sichtbar, blass, manchmal auf einzelne Körnchen, die dem Kern anhaften, beschränkt.

Schliesslich trifft man ziemlich häufig Zellen mit zackigem, bald bläschenförmigem, bald homogenem Kern; der Zellkörper ist verschieden, wechselt von der grossen hellen bis zu der kleinen colloiden Form. Es handelt sich wohl zum Theil um zerfallende Zellen.

Die Zellgrenzen sind manchmal an den dunkleren Zellen recht schön durch helle Intercellularspalten gebildet. An den hellen Zellen findet sich häufig nach dem Lumen hin eine scharfe, wie Colloid gefärbte Linie, und etwas seltener sind auch die Seitenflächen der Zellen durch solche Linien angedeutet, welche dann mit den Fortsätzen des Colloids zusammenhängen können.

In einzelnen Bläschen liegen im Colloid selbst Zellen, zum Theil mit bläschenförmigem, zum Theil mit kleinem, dunklem, rundem oder auch zackigem Kern: die zugehörige Zellsubstanz ist häufig homogen, von gleichem Aussehen, wie das benachbarte Colloid, aber noch durch eine Linie von ihm abgegrenzt; oder die Kerne liegen direct im Colloid, so dass hier offenbar desquamirte Epithelien vorliegen, welche in der Umwandlung zu blassem Colloid begriffen sind.

Lücken im Epithel sind seltener und kleiner, als bei den Strumen der ersten Reihe; auch hier reicht das Colloid durch die Lücken manchmal bis an die Septa.

Die intralobulären Septa sind meistens sehr schmal. Man sieht darin spindelförmige Kerne, und nach van Gieson gelb gefärbte, feine Linien, seltener rothe Fibrillen. Nur zwischen den Follikeln mit Cylinderepithel und Papillenbildung sind die Septa in der Regel etwas breiter, vollkommen homogen, und wie Colloid von mittlerem Glanz gefärbt, und enthalten stellenweise Zellen, welche ganz den desquamirten und in Colloid aufgehenden Epithelien im intraalveolären Colloid gleichen.

In den intralobulären Septa finden sich, besonders da, wo sie verbreitert und homogen sind, ziemlich häufig Capillaren mit deutlicher, gut erhal-

tener Wand; theils sind es drehrunde Blutcapillaren, entweder leer oder mit Blut, oder mit einer blassen, körnigen oder homogenen Substanz gefüllt; öfters sind es Lymphcapillaren mit weiterem und unregelmässigem Lumen, ganz oder theilweise mit Colloid von geringem bis mittlerem Glanz gefüllt.

Die interlobulären Septa sind ebenfalls alle recht schmal. Sie enthalten viele Lymphgefässe mit homogenem Colloid, welches das Lumen prall ausfüllt, oder doch nur wenig von der Wand retrahirt ist. Ferner sieht man bei der van Gieson'schen Färbung oft colloide Streifen zwischen den rothen Fibrillen.

Zahlreiche Venen enthalten Colloid mit Blut vermischt; es ist gewöhnlich homogen und blass, zuweilen auch intensiver gefärbt. In Arterien ist Colloid selten, und bildet nur einen schmalen Wandbelag.

Einige grössere Arterien in der Kapsel zeigen Atherom, nehmlich unregelmässige Verdickung der Intima und theilweise Verkalkung der Media.

Im Drüsengewebe liegen Reste alter Blutungen in Form von braunen Pigmentkörnchen verstreut, welche theils frei, theils in Zellen eingeschlossen sind.

5. Struma von Fall 3 (23jähriges Mädchen).

Krankengeschichte s. o.!

Makroskopisch: Beide Lappen vergrössert, reichen weit nach hinten bis hinter den Oesophagus. Gewicht des rechten Lappens 70 g, des linken 45 g, also der ganzen Struma 115 g. Die Schnittfläche zeigt blass graurothe Drüsenläppchen, alle von ziemlich gleicher Grösse.

Mikroskopisch: Die Struma besteht gleichmässig aus rundlichen oder länglichen Läppchen von 1—5 mm Durchmesser, durch relativ schmale Septa getrennt. Unter der Kapsel sind sie stark abgeplattet. Die Struktur der Läppchen weicht insofern von den bisher beschriebenen ab, als in jedem derselben eine oder einige besonders grosse Alveolen sich finden neben einer grossen Zahl von kleinen, derart, dass bei Lupenvergrösserung nur die ersteren sichtbar sind, das Uebrige dagegen mehr als solides Gewebe erscheint.

Die kleineren Bläschen sind durchschnittlich rund oder oval. Je grösser sie werden, um so mehr werden sie in die Länge gestreckt und sehr häufig kanalförmig; dabei sieht man von den Längsseiten papillenähnliche Vorsprünge, welche hie und da auch auf dem Querschnitt getroffen sind, in das Lumen hineinragen, oder der Kanal verästelt sich in mannichfacher Weise. Diese grösseren Hohlräume liegen mehr im Centrum der Läppchen, doch können sie auch die Peripherie erreichen. Man hat zuweilen, da die Kanäle mit Cylinderepithel ausgekleidet sind, den Eindruck, als ob ein sich verästelnder Ausführungsgang einer acinösen Drüse vorläge.

Ein zweiter Unterschied betrifft den Inhalt der Follikel. Denn noch weniger Bläschen, als in der vorhergehenden Struma, enthalten glänzendes Colloid, welches die Farben kräftig aufnimmt, meist mit starken Retractionserscheinungen, nur $\frac{1}{3}$ bis $\frac{1}{4}$ des Lumens ausfüllend, mit halbkreisförmigen Ausschnitten am Rande, welche in der Grösse den freien Kuppen der Epithelzellen entsprechen; indessen sind die Zacken zwischen den Einschnitten nur

kurz, und erreichen selten den epithelialen Belag. Dieses Colloid findet sich vorzugsweise in grösseren Follikeln, doch auch in ganz kleinen, welche dann in der Regel von der Colloidkugel prall ausgefüllt werden.

Die grösste Zahl der Bläschen enthält nur blasskörnige Massen, welche sich nach van Gieson hellgelb, mit Hämalaun-Eosin blassroth färben. Die Körnchen reihen sich hie und da zu netzförmig verbundenen Fäden an einander, und durch Zusammenfliessen der Körner scheint so ein blasses Colloid mit Vacuolen zu entstehen.

Andere Bläschen sind leer.

Was die Epithelien anlangt, so sind dieselben durchgängig cylindrisch, entweder vollständig von körnigem Protoplasma gebildet, oder wesentlich nur an dem basalen Theil, während die nach dem Lumen hinsehende Hälfte stark aufgehellt und mit Vacuolen durchsetzt ist, und oft kuppelförmig in's Lumen vorragt. Die Protoplasmakörnchen sind oft deutlich in senkrechte Reihen gestellt. Die Kerne sind meist bläschenförmig, von mittlerer Grösse.

Ferner finden sich etwas kleinere Zellen mit einem kleinen, dunklen, homogen erscheinenden Kern, der gewöhnlich rund, zuweilen auch zackig ist; das Protoplasma dieser Zellen ist in der Regel dicht und färbt sich stark.

Ich konnte keine Beziehung zwischen der Beschaffenheit des Inhalts und derjenigen der Epithelzellen finden, sondern es schien mir, als ob unabhängig vom Inhalt in einem Läppchen die eine Zellform, in einem anderen die andere Zellform vorwiege. In den meisten Läppchen, und also auch in den meisten Follikeln, überwiegen die bläschenförmigen Kerne bei Weitem. Nur an wenigen Orten überwiegen die kleinen homogenen Kerne; hier ist meist die Follikelzeichnung undeutlich wegen reichlicher Epitheldesquamation, indem die desquamirten Zellen das Lumen ausfüllen. Sie liegen oft in Colloid eingebettet, in welches das Protoplasma mit fortschreitendem Zerfall auch des Kerns überzugehen scheint; oder die desquamirten, colloid umgewandelten Zellen fliessen unter einander zusammen. Die epitheliale Auskleidung dieser Follikel ist sehr unregelmässig, stellenweise mehrschichtig; an zahlreichen anderen Stellen sind Lücken darin vorhanden.

Die intralobulären Septa verhalten sich ganz gleich, wie in der vorigen Struma, nur dass verbreiterte hyaline Partien fehlen. Sie sind also überall sehr schmal, gleichen völlig den normalen. Auch hier ist mit Sicherheit hie und da ein Lymphgefäss mit Endothel mit feinkörnigem oder homogenem Inhalt zu constatiren, welcher ganz wie der Inhalt der Drüsenbläschen aussieht.

In den breiteren interlobulären Septa sind ziemlich zahlreiche Lymphgefässe stark mit Colloid gefüllt, welches fast immer blass ist, auch Vacuolen enthält. Ferner finden sich hier colloide Bänder zwischen den Bindegewebsfibrillen.

Ebenso sieht man auch in einigen Venen homogenes oder vacuoläres, blasses Colloid.

Auffällig sind zahlreiche thrombosirte Gefässe, meist kleine Venen, auch kleine Arterien. Die Thromben sind zum Theil frisch, zum Theil schon

schmal und hoch, also cylindrisch; das Protoplasma ist feinkörniger, als bei der ersten Zellform. Diese Zellen sind zwischen den anderen eingestreut, in manchen Partien spärlich, in anderen reichlich.

Ferner sind auch bedeutend grössere Zellen mit homogenem Protoplasma vorhanden, welches die Farbreactionen des Colloids giebt. Sie sind cubisch oder etwas abgeplattet, seltener cylindrisch und besitzen entweder einen ziemlich grossen, runden, bläschenförmigen Kern, oder einen kleinen zackigen Kern mit zusammengeballtem Chromatin. Solche Zellen bilden den ausschliesslichen Epithelbelag in vereinzelten kleinen Gruppen von Alveolen mit engem, spaltförmigem Lumen, welches häufig, doch keineswegs constant, prall mit Colloid von mittlerem Glanz gefüllt ist, mit dem oft der Körper der Epithelzellen zusammenfliesst. In anderen Follikeln sind solche Zellen vereinzelt oder zu mehreren neben einander zwischen andere Zellen eingeschaltet; liegen sie isolirt zwischen Cylinderzellen, so haben sie selbst auch die gleiche Form.

Schliesslich sind in einigen wenigen Follikeln Elemente vorhanden, die man als Becherzellen bezeichnen kann; sie enthalten Schleim, der sich mit Hämalaun blau färbt; sie sind meist hoch cylindrisch, der Kern liegt an der Basis. Es stehen immer mehrere dieser Zellen neben einander.

Die intralobulären Septa sind sehr schmal, meist deutlich fibrillär, selten homogen und wie Colloid gefärbt. Colloidhaltige Lymphgefässe kann ich darin nur in geringer Zahl constatiren, Blutcapillaren gar keine.

Dagegen enthalten die ebenfalls schmalen interlobulären Septa zahlreiche Lymphgefässe, welche ganz oder theilweise mit Colloid gefüllt sind; dasselbe ist gewöhnlich blass, bald homogen, bald körnig, bald durch zahlreiche Vacuolen in ein Reticulum aufgelöst.

In den interlobulären Septen sieht man, namentlich in der Nähe der Kapsel, hie und da Häufchen von Zellen, welche dem schon bei den 3 ersten Strumen beschriebenen „interfolliculären Epithel" entsprechen. Die kleinen Kerne wiegen hier gegenüber den grösseren bläschenförmigen vor.

III.

Es bleibt mir noch eine diffus hyperplastische Struma zu beschreiben übrig, welche sich von beiden ersten Reihen so wesentlich unterscheidet, dass sie gesondert betrachtet werden muss.

8. Struma von Frl. ..., 20jährig; operirt am 17. Juli 1895.

Krankengeschichte: Schon im 12. Jahr Vergrösserung der Schilddrüse, Athembeschwerden und Herzklopfen. Im 15. Jahr nahm das Herzklopfen zu, und es traten Erscheinungen auf, die sich auf Morbus Basedowii beziehen lassen, nehmlich Aufgeregtheit mit momentaner Bewusstlosigkeit. Deutliche Basedow-Symptome entwickelten sich allmählich seit 3 Jahren, nehmlich Exophthalmus, Zittern, vermehrtes Herzklopfen; dabei vergrösserte sich die Struma continuirlich bis vor 1 Jahr. Ende 1894 gebrauchte die Pat. Schilddrüsenextract, doch ohne Erfolg.

Makroskopisch: Platter Tumor, 9 cm lang, 6 cm breit, 3 cm dick.

An einer Stelle eine kreisförmige Operationsfläche von 5 cm Durchmesser. Oberfläche uneben, die Höcker haben ½—2 cm Durchmesser. Schnittfläche glatt, grauroth, ziemlich stark transparent, durch schmale Septa in rundliche und längliche Felder von 1—10 mm Durchmesser eingetheilt. An einer Stelle ein Colloidknoten von 2 cm Durchmesser, hämorrhagisch verfärbt.

Mikroskopisch: Die Struma besteht aus rundlichen und ovalen Läppchen von 3—12 mm Durchmesser, durch schmale Septa getrennt. Die Läppchen zeigen nicht alle die gleiche Zusammensetzung: die einen bestehen vorwiegend aus colloidhaltigen Bläschen, ähnlich der gewöhnlichen Colloidstruma, die anderen aus soliden Zellsträngen, wie die wuchernde Struma. Indessen fehlen auch in den erstgenannten Läppchen niemals solide Zellgruppen, welche bald einen sehr kleinen, bald einen grossen Theil des Läppchens ausmachen.

Die colloidhaltigen Bläschen haben etwas variable Grösse; der Durchmesser der grösseren beträgt ½ mm, derjenige der kleineren ¼—⅛ mm. Die grösseren sind von unregelmässiger Gestalt, länglich, ausgebuchtet, die kleineren mehr rundlich. Wenige Follikel sind prall mit Colloid ausgefüllt, die meisten nur zu ½—¾. Das Colloid ist gewöhnlich homogen, von mittlerem Glanz, enthält selten grosse Vacuolen im Innern (in denselben häufig Schleim in Form von Körnchen, die sich mit Hämalaun blau färben), häufiger kleine Randvacuolen. Es färbt sich ziemlich intensiv, und zwar nach van Gieson nicht in allen Follikeln gelbbräunlich, sondern in manchen grünlich; eine Minderzahl von Bläschen enthalten nur blasses Colloid, das oft auch körnig ist. In einigen Bläschen liegt im Centrum eine netzförmige Colloidmasse; es mag sich hier oft nur um Tangentialschnitte von Colloid mit Randvacuolen handeln. Die Randvacuolen sind häufig deutlich von einer feinen Linie umgeben, und enthalten zuweilen blasse, feinkörnige Massen. Die Schrumpfung des Colloids ist im Durchschnitt entschieden geringer, als in gewöhnlichen, diffus hyperplastischen Strumen. Oft hat sich das Colloid nur von einem Theil der Wand retrahirt, wobei das Epithel theils an der Wand, theils am Colloid haften geblieben ist; einem anderen Theil der Wand liegt es dicht an.

Das Epithel der colloidhaltigen Bläschen besitzt grösstentheils runde, bläschenförmige Kerne; die Zellen sind im Allgemeinen cubisch, mittelgross, bald lockerer, bald dichter gekörnt. Häufig sieht man auch cylindrische Zellen, in denen nur der basale Theil körnig, der innere Theil hell, vacuolär ist, und oft kuppelförmig in's Lumen vorragt; oder es kann auch der ganze Zelleib hell und vacuolär sein, dabei meist grösser, als die übrigen Zellen. Solchen Zellen entsprechen fast immer Randvacuolen im Colloid. Zwischen den Randvacuolen ziehen feine colloide Linien zu den Intercellularlinien, manchmal sind die letzteren zu colloiden Streifen verbreitert.

Weitaus in der Minderzahl sind in diesen Bläschen die Zellen mit kleinem rundem, homogenem Kern; gewöhnlich liegen mehrere neben einander. Sie sind durchschnittlich etwas kleiner und dunkler, als die Zellen mit bläschenförmigem Kern; oft ist der Zelleib sogar ganz colloid, und fliesst manch-

mal mit dem Follikelcolloid zusammen. Daneben kommen aber auch grosse, helle Zellen mit homogenem Kern vor. Selten sind Epithelzellen mit sehr grossem, bläschenförmigem Kern; sie besitzen theils einen grossen, körnigen Zellleib, theils nur wenige, um den Kern gestellte Protoplasmakörnchen.

In manchen, prall mit Colloid gefüllten Bläschen, zuweilen aber auch in nur theilweise gefüllten, sind die Epithelzellen sammt Kernen stark abgeplattet; die Kerne sind entweder noch bläschenförmig, oder homogen, rund oder zackig, der Zellleib dichtkörnig bis colloid.

Das Epithel ist oft im gleichen Follikel sehr mannichfaltig; nebst hellen Zellen mit bläschenförmigem Kern kommen darin Zellen in allen Stadien der colloiden Metamorphose vor.

Ziemlich oft finden sich Lücken im Epithel, durch welche das Colloid der Follikel mit demjenigen der Septa communicirt. Die Lücken sind meistens klein, und die benachbarten Zellen sind in Zerfall begriffen.

Zwischen den colloidhaltigen Follikeln liegen, wie schon bemerkt, solide Zellmassen. Zum Theil handelt es sich einfach um Follikel, welche mit desquamirten Epithelzellen angefüllt sind. Man erkennt deutlich das einschichtige Epithel, welches freilich oft defect ist, und die locker im Lumen liegenden Zellen. Das erstere besteht sowohl aus Zellen mit bläschenförmigem, als solchen mit homogenem Kern; ihr gegenseitiges Mengenverhältniss variirt bedeutend. Die Zellen im Lumen besitzen meistens einen kleinen runden homogenen oder einen zackigen oder auffallend blassen Kern; ihr Zellkörper ist gewöhnlich gross, rund, wie gequollen, locker gekörnt, die Zellgrenzen oft undeutlich. Zwischen den Zellen sieht man lockere körnige Massen, oder helle Lücken, selten homogene colloide Substanz; in diesem Fall ist auch das Protoplasma der zerfallenden Zellen nicht körnig, sondern homogen, colloid.

Ausser diesen durch desquamirte Zellen ausgefüllten Bläschen kommen zwischen den colloidhaltigen Follikeln aber auch wirklich solide, schmale Zellstränge vor. Solche bilden ferner ganze Läppchen und Gruppen von solchen. Ja, einzelne dieser Läppchen zeichnen sich durch ihre bedeutende Grösse (bis 12 mm Durchmesser), scharfe Abgrenzung und regelmässig runde oder ovale Gestalt aus, jedoch fehlt irgend welche Compression der Nachbarschaft. Immerhin sind diese soliden Partien weniger ausgedehnt, als diejenigen mit colloidhaltigen Follikeln. Die Zellstränge sind cylindrisch, 4—10 Zellen breit. In ihnen überwiegen weitaus Zellen mit kleinem, dunklem, homogenem Kern, und dicht gekörntem Protoplasma; der Zellleib ist rund oder polyedrisch, von geringer, etwas wechselnder Grösse. Dazwischen finden sich häufig auch grössere, hellere Zellen mit mittelgrossem, bläschenförmigem Kern, selten und vereinzelt Zellen mit sehr grossem, bläschenförmigem Kern und entweder undeutlichem, oder grossem, intensiv, wie Colloid gefärbtem Zellkörper. In den Strängen treten oft kleine Colloidkugeln auf; in mehreren derselben sah ich einen oder einige zackige Kerne, so dass hier offenbar colloid degenerirte Epithelien vorliegen. Die benachbarten Zellen ordnen sich kreisförmig, es bilden sich kleine Follikel. Hie und da sieht man in

diesen Partien auch Schläuche mit engem, leerem Lumen; ihr Epithel ist ein- bis mehrschichtig, oft cylindrisch.

Von den Läppchen mit vereinzelten kleinen, colloidhaltigen Follikeln und vielen soliden Strängen bis zu solchen, in welchen die Bläschen grösser und zahlreicher, die soliden Stränge spärlich sind, kommen alle Uebergänge vor.

In den zuerst beschriebenen, der Colloidstruma ähnlichen Partien enthalten die schmalen interlobulären Septa, wie in der ersten Reihe, ausserordentlich viel Colloid in Lymphgefässen und zwischen die Fibrillen eingelagert; es ist von der gleichen Beschaffenheit, wie das Follikelcolloid. Die intralobulären Septa sind sehr schmal; man sieht darin spindelförmige Kerne, zuweilen auch bei der van Gieson'schen Färbung fuchsinrothe Fibrillen, meistens jedoch nur eine homogene oder undeutlich streifige, gelbe Substanz; sie enthalten ziemlich häufig mit Colloid gefüllte Capillarlumina. und zwar gewöhnlich weite Lymphcapillaren, nur ausnahmsweise Blutcapillaren. Im Colloid der Lymphgefässe liegen zuweilen desquamirte, zerfallende Epithelien.

In den soliden Partien sind die inter- und intralobulären Septa von der gleichen Beschaffenheit, entbehren jedoch fast vollständig der colloiden Einlagerungen. Nur an einigen beschränkten Stellen sind die intralobulären Septa verbreitert und hyalin entartet, und hier sind einige weite Lymphcapillaren mit blassem, körnigem oder homogenem Inhalt vorhanden.

In wenigen kleinen Partien sind die Blutcapillaren erweitert, oder die Bläschen und Stränge durch Hämorrhagien aus einander gedrängt.

In Venen finden sich hie und da colloide Massen mit Blut vermischt, in Arterien selten und nur als dünner Wandbelag.

In mehreren grösseren Arterien, namentlich solchen in der Kapsel, ist die Intima stark und ungleichmässig verdickt.

Sehr zahlreich und scheinbar unregelmässig verstreut kommen Heerde von leukocytenartigen Zellen vor, meist an den Knotenpunkten interlobulärer Septa gelegen, von unregelmässiger Form, aber doch ziemlich scharf begrenzt. Sie sind von spärlichen Fibrillen und kleinen Gefässen durchzogen; in der Peripherie sind kleine Follikel eingelagert. Die Kerne sind von etwas wechselnder Grösse, und nicht alle vollständig homogen gefärbt, sondern es finden sich Uebergänge zu mittelgrossen, epitheloiden Zellen, welche in geringer Zahl in den Heerden verstreut sind. In der Nachbarschaft fehlen Entzündungserscheinungen. Ich halte diese Zellhaufen deshalb nicht für Leukocytenheerde, sondern für „interfolliculäres Epithel", wie bei den Strumen No. 1, 2, 3 und 7.

Endlich ist noch erwähnenswerth, dass sich in einem soliden Läppchen zahlreiche Riesenzellen finden, von verschiedener Form und Grösse, zum Theil sehr gross, mit 10—40 und mehr Kernen, welche bei den rundlichen Zellen am Rande stehen, bei den zackigen den ganzen Zellkörper erfüllen. Sie gleichen am meisten Fremdkörperriesenzellen, und sind vielleicht auf

eine Jodinjection oder etwas dergleichen zurückzuführen, obschon davon in der Krankengeschichte nichts gesagt ist.

2. Gruppe. (Struma nodosa).

Die beiden Strumen, die ich zuletzt zu schildern habe, unterscheiden sich ganz wesentlich dadurch von allen vorhergehenden, dass es sich bei ihnen nicht um eine diffuse Vergrösserung der Thyreoidea handelt, sondern sie bilden den Uebergang zu der Struma nodosa. Zwar sind auch in den vorhergehenden Strumen nicht alle Läppchen genau von denselben Dimensionen, aber es hebt sich doch keines durch besondere Grösse von den übrigen ab, keines comprimirt seine Nachbarn, und nur die unter der Kapsel gelegenen Bläschen zeigen Compressionserscheinungen, was man sich leicht daraus erklären kann, dass ihrer Ausdehnung durch die Kapsel directer Widerstand entgegengesetzt wird.

In diesen beiden Strumen dagegen sind die Läppchen von ungleicher Grösse. Neben solchen, die einen Durchmesser von $\frac{1}{2}$ — 3 cm erreichen, liegen andere, welche, wie in der gewöhnlichen Struma nodosa, stark comprimirt sind, bis auf einen Durchmesser von $\frac{1}{10}$ mm. Ferner unterscheiden sich diese Strumen schon bei schwacher Vergrösserung von den bisherigen durch die Mannichfaltigkeit der Bilder, welche die einzelnen Knoten darbieten. Die bisher beschriebenen sind, mit Ausnahme von No. 8, so gleichmässig gebaut, dass man in der Regel an einem Schnitt alles Bemerkenswerthe sehen kann. Hier dagegen finden wir eine grosse Verschiedenheit in der Zusammensetzung der einzelnen Läppchen und Knoten.

9. Struma von Bertha Meili, 20jährig; operirt am 7. December 1894.

Krankengeschichte: In der Familie der Pat. kamen keine ähnlichen Krankheiten vor. Pat. hat seit dem 15. Jahr einen dicken Hals, der mit den Jahren immer dicker wurde. Seit Herbst 1893 machte die Struma Athembeschwerden, und um die gleiche Zeit traten Müdigkeit, Zittern und Herzklopfen auf. Unter Behandlung mit verschiedenen Kropfmitteln nahm das Volumen der Struma etwas ab, die Athembeschwerden und die übrigen Symptome aber blieben bestehen. Beim Spitaleintritt im Herbst 1894 zeigte Pat. die meisten von den Basedow'schen Symptomen, jedoch keinen Exophthalmus. Bei der Operation zeigte sich die Kapsel stark verwachsen.

Makroskopisch: Das excidirte Stück hat ein Gewicht von 73 g. Oberfläche uneben, mit mehr oder weniger prominirenden Höckern von $\frac{1}{2}$ — 3 cm Durchmesser besetzt. Im Inneren mehrere runde Knoten bis zu 3 cm Durchmesser, scharf abgekapselt; ihre Schnittfläche glatt, hell braunröthlich, wenig transparent, nur hie und da eine stark transparente, colloide Partie. In den breiteren bindegewebigen Septa zwischen den Knoten hie und da graurothe, mässig transparente Streifen von Drüsengewebe erkennbar. Zahlreiche Blutungen in den Septa und namentlich in den grossen Knoten.

Mikroskopisch: Die Struma besteht aus runden oder ovalen Knoten von $\frac{1}{2}$ — 3 cm Durchmesser, welche durch Septa von verschiedener, jedoch nie bedeutender Breite von einander getrennt sind. Die Knoten sind unter ein-

ander verschieden, das Gewebe innerhalb der einzelnen Knoten dagegen ziemlich gleichmässig. Wir können folgende 3 Arten von Knoten unterscheiden:

1. Die meisten Knoten bestehen aus soliden Zellsträngen und engen Zellschläuchen. Die Zellstränge sind 2—10—20 Zellen breit, die Zellen liegen dicht zusammen, nur selten findet sich eine Lücke. Sie sind mittelgross, rundlich oder polyedrisch, die Zellgrenzen oft undeutlich; der Kern rund, entweder relativ gross, bläschenförmig, oder kleiner, homogen, wie derjenige einkerniger Leukocyten. Das Protoplasma meist hell, mit Eosin blassroth, nach van Gieson blassgelb gefärbt; zuweilen ist der Zellleib so hell, dass man kaum eine Spur von Protoplasma sieht. Andere Zellen dagegen sind dunkler, mehr oder weniger homogen, nach van Gieson orange gefärbt; sie sind durchschnittlich etwas kleiner, als die hellen Zellen, oft nicht rund, sondern eckig, wie zwischen die benachbarten Zellen eingeklemmt.

Die hellen grösseren Zellen besitzen meistens einen bläschenförmigen Kern, die dunklen kleineren einen homogenen. Die beiden Zellarten sind ungleich vertheilt; in manchen Partien überwiegen die bläschenförmigen Kerne, an anderen die homogenen, ohne dass sich eine Beziehung zur Colloidbildung constatiren lässt. Vereinzelt finden sich bläschenförmige Kerne, deren Durchmesser denjenigen der übrigen um das Zwei- bis Dreifache übertrifft.

In vielen Strängen liegen Colloidkugeln von der Grösse einer Epithelzelle oder grösser, und zwar an beliebigen Stellen, nicht immer in der Mitte der Stränge. Um die grösseren sind die benachbarten Zellen ringförmig angeordnet, dieser Zellring sondert sich von den übrigen Zellen ab, indem sich feine Bindegewebsfasern zwischen hinein schieben, und so wird ein colloidhaltiger Follikel von dem soliden Zellstrang abgetrennt. Stellenweise sind fast ausschliesslich solche kleine Follikel vorhanden, und nur wenige solide Zellstränge. Das Follikelepithel ist einschichtig, besteht je nach der Grösse der Follikel im Querschnitt aus 5—12 Zellen. Die bläschenförmigen Kerne sind hier viel häufiger, als die homogenen, der Zellleib ist meist hell und körnig, doch kommen auch colloide Zellen vor, welche dann manchmal mit dem colloiden Inhalt zusammenfliessen. Das stark glänzende, selten blasse Colloid füllt die Follikel prall aus, oder hat sich nur durch eine feine Spalte gleichmässig vom Epithel retrahirt. Vacuolen fehlen sowohl im Colloid, als in den Zellen.

2. Andere Knoten bestehen nur aus soliden, kleinen Zellhaufen; hie und da sind die Kerne schon etwas peripherisch gestellt, und in der Mitte liegt rothes, homogenes Protoplasma, das eine Colloidkugel vortäuschen kann. Es sind das offenbar Vorstadien der folgenden Form von Knoten, nehmlich:

3. Knoten, welche, ähnlich wie die gewöhnliche Colloidstruma, aus grösseren colloidhaltigen Follikeln bestehen. Form und Grösse der Follikel variirt sehr; die der Kapsel benachbarten sind oft abgeplattet, andere sind sehr unregelmässig geformt, weil sie aus mehreren zusammengeflossen sind.

Das Epithel ist regelmässig einschichtig, cubisch, mit rundem, bläschen-

förmigem Kern, und feinkörnigem bis homogenem Protoplasma, welches sich nicht ganz wie Colloid färbt, sondern durch Hämalaun einen bläulichen Ton annimmt. Das Colloid der meisten Follikel ist ziemlich blass, namentlich auf der Seite, von welcher die Erhärtungsflüssigkeit eindringt; auf dieser Seite ist es auch manchmal von der Wand retrahirt, doch ist die Schrumpfung im Durchschnitt bedeutend geringer, als in gewöhnlichen Strumen. Andere Follikel sind prall mit blassem oder dunklem Colloid gefüllt.

Die Septa sind in allen Knoten im Wesentlichen gleich: durchgängig sehr schmal, fein fibrillär, oder scheinbar nur aus Capillaren bestehend. Nur an ganz beschränkten Stellen sind die Capillaren erweitert, so dass das Bild der Struma vasculosa entsteht. Im Centrum der Knoten mit soliden Strängen sind oft die Septa beträchtlich und ungleichmässig verbreitert und hyalin, färben sich nach van Gieson gelblich, und schliessen kleine, unregelmässige Häufchen von Epithelzellen ein, offenbar atrophirende Follikel. Hier sieht man häufig ausgedehnte Blutungen. Eine etwas andere hyaline Degeneration kommt in einigen wenigen Knoten mit grösseren Follikeln vor: Die Septa sind fast im ganzen Knoten wenig, aber ganz regelmässig verbreitert, hyalin, färben sich nach van Gieson röthlich; darin sieht man aber oft auch Streifen und Flecken, welche sich gleich wie Colloid von mittlerem Glanz färben; sie gleichen nach ihrer Form Lymphgefässen, doch fehlt das Endothel.

Colloidhaltige Gefässe sind in allen Knoten vorhanden. In den Knoten 1. und 2. sind sie selten; man sieht jedoch mit Sicherheit hie und da sowohl Lymph- als Blutcapillaren, welche blasse, theils homogene, theils körnige, colloide Substanz enthalten. Häufiger sind colloidhaltige Lymphgefässe in den Knoten 3.; ihr Colloid nimmt hie und da die Farbe sogar stärker an, als das Colloid in den Follikeln.

In den breiten Bindegewebssepten zwischen den grösseren Knoten, sowie in der Kapsel liegen zahlreiche kleine, langgestreckte, durch die Knoten bezw. die Kapsel comprimirte Drüsenläppchen. Sie bestehen zum grösseren Theil aus mittelgrossen, runden, seltener abgeplatteten, colloidhaltigen Follikeln, zum kleineren Theil aus soliden Zellsträngen und Zellhaufen. Das Epithel der Follikel ist ziemlich regelmässig: mittelgrosse Zellen mit bläschenförmigem, viel seltener homogenem Kern. Die Zellen sind in einigen Follikeln cubisch, in den meisten jedoch sammt Kern mehr oder weniger stark abgeplattet. Das Protoplasma der Zellen hebt sich häufig nicht deutlich vom Colloid ab, da es dichtgekörnt bis homogen ist. Auffallend zahlreich sind ausserordentlich grosse Kerne, welche die übrigen um das Zwei- bis Sechsfache übertreffen; sie sind oval, bläschenförmig, das Chromatinnetz ist verwaschen, dagegen ist immer ein Nucleolus sichtbar, welcher oft länglich ist; der Kern ist nur von wenig körnigem Protoplasma umgeben. Diese Zellen liegen theils vereinzelt zwischen den anderen Epithelzellen, theils einzeln oder in kleinen Gruppen aussen an den Follikeln. Die Follikel sind fast alle prall mit stark glänzendem Colloid gefüllt, welches häufig im Centrum mehr Hämalaun, am Rande mehr Eosin annimmt.

Die soliden Zellhaufen zwischen den Follikeln sind nur klein, und bestehen aus epithelialen Zellen mit bläschenförmigem Kern.

Dann aber kommen zwischen den Knoten und besonders unter der Kapsel auch grössere Zellhaufen vor, mit kleinen runden, fast homogenen Kernen und wenigen zerstreuten, mittelgrossen, bläschenförmigen Kernen; Zellkörper und Zellgrenzen sind nicht zu erkennen. Diese Heerde sind von der gleichen Beschaffenheit, wie die bei Struma No. 1, 2, 3, 7 und 8 als „interfolliculäres Epithel" beschriebenen.

Die Septa innerhalb der comprimirten Läppchen sind immer schmal, bald fibrillär, bald homogen. Sehr selten fand ich darin colloidhaltige Lymphgefässe.

Dagegen sind in den breiteren fibrillären Balken zwischen den comprimirten Läppchen Lymphgefässe mit homogenem, seltener vacuolärem Colloid ziemlich häufig, ebenso kleine und grosse Venen, welche zugleich Blut und Colloid enthalten. In der Kapsel finden sich ausser Lymphgefässen und Venen auch einige Arterien mit colloidem Inhalt mit Vacuolen.

In zahlreichen Arterien zeigt die Intima partielle Verdickung.

In den comprimirten Läppchen sieht man häufig Gruppen von braunen Pigmentkörnchen als Reste alter Blutungen.

10. Struma von Herrn ..., 30jährig; operirt am 25. November 1892.

Krankengeschichte[1]): Pat. wohnt in einer Gegend, wo Kropf ziemlich selten ist. Von ähnlichen Erkrankungen in seiner Familie weiss er nichts, nur seine Schwester hat einen kleinen Kropf. Pat. war von Jugend an etwas nervös und bleichsüchtig, litt früher häufig an Bauchschmerzen, Husten u. s. w. Die Basedow'sche Krankheit begann im Jahre 1888 mit Anschwellung des Halses, welche sich 1890 zu einem deutlichen Kropf entwickelte; derselbe wuchs sehr schnell; der Halsumfang betrug zur Zeit der Operation 43 cm. Bald nach der Halsanschwellung bildete sich Exophthalmus aus, und es stellten sich nervöse Beschwerden ein, welche den Pat. am Arbeiten hinderten. Durch die Operation wurde Pat. wesentlich gebessert, Exophthalmus und nervöse Symptome gingen zurück, doch ist noch ein gewisser Grad von körperlicher Schwäche geblieben, und ebenso eine Anschwellung des Halses linkerseits.

Makroskopisch: Platter Tumor, 7 cm lang, 7 cm breit, 3 cm dick. Oberfläche grobhöckrig. Auf der Schnittfläche mehrere rundliche Knoten bis zu 3 cm Durchmesser; ihre Schnittfläche glatt, braunroth, mässig transparent.

Zwischen den Knoten Züge von comprimirter Drüsensubstanz.

Mikroskopisch: Die rundlichen oder ovalen Knoten erreichen einen Durchmesser von 1—3 cm. Die meisten bestehen aus theils soliden, theils hohlen Zellsträngen, in welchen wir die gleichen Zellformen finden, wie bisher:

1. Zellen von mittlerer Grösse, cubisch bis cylindrisch, mit körnigem Protoplasma von verschiedener Dichte, bei manchen die innere, kuppelförmig

[1]) Ich verdanke diese Mittheilungen dem Patienten selbst, da die Krankengeschichte verloren ging.

in's Lumen vorragende Hälfte stark von Vacuolen durchsetzt; Kern mittelgross, rund, bläschenförmig.

2. Kleinere Zellen mit dunklerem, dichter gekörntem bis homogenem Protoplasma, nach van Gieson strohgelb bis orange gefärbt, mit kleinem, rundem, homogenem Kern, der dem Kern der einkernigen Leukocyten gleicht.

3. Besonders grosse Kerne, bläschenförmig, rund oder auch zackig oder gelappt, die einen in einem grossen, protoplasmareichen Zellkörper gelegen, die anderen nur von spärlichen Protoplasmakörnchen umgeben. Die letztgenannten Zellen sind selten und unregelmässig zerstreut.

In den meisten Strängen sind beide zuerst beschriebenen Zellformen vorhanden, jedoch in wechselndem Verhältniss, so dass stellenweise die grösseren, stellenweise die kleineren Zellen vorwiegen, und zwar verhalten sich in Bezug auf die Häufigkeit der einen oder anderen Zellform gewöhnlich ganze Knoten oder noch grössere zusammenhängende Partien gleich.

Die Mehrzahl der Stränge, in denen die grösseren und helleren Zellen vorwiegen, besitzen ein Lumen, das meistens sehr eng ist (im Querschnitt etwa so gross, wie 1—3 Zellen), zuweilen auch grösser. Es ist entweder leer, oder enthält eine feinkörnige Masse, welche sich gleich färbt, wie blasses Colloid; nur etwa in jedem zwanzigsten bis dreissigsten Bläschen liegt ein Klümpchen stark glänzenden, homogenen Colloids, welches das Lumen nicht ganz ausfüllt, sondern entweder frei in der Mitte liegt (ohne sternförmige Schrumpfungsfiguren), oder von einem den Rand des Lumens ausfüllenden Saum des blassen, körnigen Colloids umgeben ist. In der Beschaffenheit des fast immer einschichtigen Epithels dieser Bläschen ist kein Unterschied erkennbar, welcher mit dem Leer- oder Gefülltsein des Lumens correspondiren würde.

Die Stränge, in welchen die kleinen Zellen mit homogenem Kern vorwiegen, sind fast alle solid. An ihrer Peripherie liegt eine geschlossene Zellschicht, im Innern liegen die Zellen regellos neben einander, entweder direct an einander stossend, oder durch Zwischenräume von 1—3 Zellbreiten getrennt; die Zwischenräume werden eingenommen von lockeren, blassen Körnchen, selten von kleinen glänzenden Colloidklümpchen.

In einigen Knoten finden sich vereinzelte grosse Follikel, ebenfalls mit den beiden Formen des Epithels, die grossen hellen Zellen überwiegend; zudem aber noch stark abgeplattete colloide Zellen, deren Kern häufiger homogen als bläschenförmig ist, ferner randständige freie Kerne im Colloid, und endlich Lücken im Epithel. Diese grossen Follikel sind gewöhnlich vollständig ausgefüllt mit blassem, körnigem, seltener homogenem Colloid. Sehr oft zeigt dieses kleine Randvacuolen, und an den betreffenden Stellen sind meistens die Epithelzellen cylindrisch und im inneren Theil vacuolär. Hie und da hat sich auch das Colloid auf einer Seite beträchtlich vom Epithel zurückgezogen. Sternförmige Schrumpfungsfiguren sind selten.

Die Minderzahl der Knoten besitzt nur wenige solide Zellstränge, sondern besteht hauptsächlich aus mittelgrossen Bläschen, welche ganz mit blassem, homogenem oder körnigem Colloid gefüllt sind; dasselbe zeigt selten Retraction, häufig aber kleine Randvacuolen. Die meisten Epithelzellen sind hell, cylindrisch, oft mit vacuolärem, innerem Theil; wenige Zellen sind abgeplattet.

In manchen colloidhaltigen Follikeln sieht man reichliche, desquamirte und zerfallende Epithelzellen im Lumen; das Epithel scheint zuweilen an solchen Stellen mehrschichtig zu sein.

An einem Knoten, von dem leider nur ein ganz kleiner Theil in den untersuchten Block fiel, sind Bläschen mit schönen Cylinderepithelzellen vorhanden mit aufgehelltem innerem Theil, so dass sie fast wie Becherzellen aussehen; doch scheinen sie nach dem Lumen durch eine Membran abgeschlossen. Die Wand der betreffenden Bläschen bildet deutliche Papillen.

Erwähnenswerth ist noch ein kleiner Knoten, der aus einem fibrösen Centrum besteht, um welches concentrische Schichten von Drüsengewebe sich gruppiren; und ferner eine kleine Partie mitten in einem grossen, aus soliden und hohlen Strängen bestehenden Knoten, weil in derselben der grösste Theil der Zellen in Zerfall begriffen ist.

Die Stromabalken innerhalb der Knoten sind ziemlich regelmässig; zum grössten Theil sind sie ganz schmal, nach van Gieson strohgelb bis röthlich gefärbt, selten mit fuchsinrothen Fibrillen. Im Centrum grösserer Knoten sieht man vielfach Verbreiterung und hyaline Entartung der Septa, oft mit ausgedehnten Blutungen, welche auch das benachbarte Drüsengewebe zerstören können. In der hyalinen Masse sind dünnwandige Gefässe und atrophische Follikel eingeschlossen.

Im Centrum einiger Knoten liegen colloide Felder bis zu 5 mm Durchmesser, das Colloid oft mit Blut vermischt. Ihre Form ist rundlich, doch etwas unregelmässig, an der Wand glaube ich hie und da Epithel zu erkennen, doch nicht überall. Es ist zweifelhaft, ob sie durch Zusammenfliessen von Drüsenbläschen, oder durch colloide Entartung des Stromas entstanden sind.

In den intralobulären Septa sind ziemlich häufig weite, unregelmässige, von Endothel eingefasste Lymphgefässe mit blassem oder mittelstark glänzendem Colloid, welches oft Vacuolen zeigt. Die verbreiterten, hyalinen, intralobulären Septa sehen oft aus wie Colloid von schwachem Glanz, so dass man sie für sehr weite Lymphräume mit defectem Endothel und colloidem Inhalt ansehen könnte, wenn nicht hie und da in ihnen Gefässe verlaufen würden, welche oft selbst ganz den gleichen blassen, homogenen Inhalt besitzen. Man sieht in den intralobulären Septa auch zuweilen enge, drehrunde Blutcapillaren, sie scheinen alle leer zu sein.

Die Knoten sind scharf abgegrenzt, jedoch nicht durch eine derbe fibröse Kapsel, sondern durch gewöhnliches, fibrilläres Bindegewebe.

Zwischen ihnen liegen kleinere und grössere Partien von Drüsengewebe, welches man als diffus hyperplastisch bezeichnen kann. Es ist in längliche Läppchen von sehr wechselnder Grösse zerlegt, welche nur durch schmale Züge fibrillären Bindegewebes getrennt sind. Sie erscheinen alle durch die Knoten comprimirt, jedoch in sehr verschiedenem Grade, am meisten diejenigen, welche den Knoten zunächst liegen. Sie zeigen ganz den gleichen Bau wie die Knoten: solide Zellstränge und kleine, zum Theil colloidhaltige Follikel. Auch das Epithel verhält sich gleich; nur ist bei manchen der stark comprimirten Läppchen auffällig der Reichthum an Zellen mit sehr grossem, bläschenförmigem Kern, welcher die übrigen Kerne 2—4mal an Grösse übertrifft, immer einen deutlichen Nucleolus, dagegen nur ein blasses, unscharfes Chromatinnetz besitzt, und von einer wechselnden Menge körnigen Protoplasmas ohne Zellgrenzen umgeben ist; sie liegen vereinzelt zwischen den anderen Epithelzellen. Die Septa innerhalb der Läppchen sind durchgängig sehr schmal; Verbreiterung und hyaline Entartung kommen nicht vor. Eher häufiger, als in den Knoten, findet man darin colloidhaltige Lymphcapillaren, hie und da auch colloidhaltige Blutcapillaren.

In den Bindegewebsstreifen zwischen den comprimirten Läppchen verlaufen ziemlich spärliche, colloidhaltige Lymphgefässe und Venen.

Bei dem Versuch, aus den vorstehenden Ergebnissen Schlüsse auf die Function der Schilddrüse bei Morbus Basedowii zu ziehen, ob wir uns dieselbe als gesteigert, oder vermindert, oder sonst verändert vorzustellen haben, müssen wir in erster Linie die Resultate der neueren histologischen Untersuchungen über die Betheiligung der Epithelzellen an der Colloidbildung, uns in's Gedächtniss zurückrufen.

Biondi[1]) hat zuerst auf die Verschiedenheit des Epithels innerhalb der Follikel aufmerksam gemacht, im Protoplasma der Epithelzellen in Form kleiner Kügelchen dieselbe Substanz gesehen, welche den homogenen Inhalt des Acinus darstellt, und das Colloid, sowohl dasjenige in den Follikeln, als dasjenige in den Lymphgefässen, für das Secret der Epithelzellen erklärt.

Langendorff[2]) schloss sich dieser Ansicht an, und beschrieb die secernirenden Zellen genauer. Er wies im Schilddrüsenepithel von Hund und Kalb zwei Zellformen nach: die sog. Hauptzellen, an Zahl überwiegend, mit hellem, grossem Zellleib, und

[1]) Beitr. zur Strukt. und Funct. der Schilddr. Referat in der Berl. klin. Wochenschr. 1888.

[2]) Beiträge zur Kenntniss der Schilddrüse. Arch. f. Physiol. 1889.

die sog. Colloidzellen, mit gänzlich oder vorwiegend homogenem Zellkörper, oft von derselben Form, wie die Hauptzellen, oft aber schmal, und von den Hauptzellen zu beiden Seiten eingedrückt. Die Hauptzellen sind secretfrei, aus ihnen gehen die Colloidzellen hervor, indem sich im Protoplasma Colloid bildet, das später in den Follikelraum ausgestossen wird.

Hürthle[1]) schildert ebenfalls Hauptzellen mit hellem, grossem, cylindrischem Zellkörper, und Colloidzellen mit stark gefärbtem, dichtem, fast homogenem, glänzendem Protoplasma. Sie bilden sich aus den Hauptzellen, indem sich colloide Substanz in die Maschen des Protoplasma einlagert; diese wird später unter Abnahme des Zellvolumens in die Follikelhöhle ausgestossen, wobei diejenigen Colloidzellen, welche vereinzelt zwischen den Hauptzellen stehen, verschmälert, diejenigen, welche zu mehreren neben einander liegen, abgeplattet werden, sogar sammt dem Kern. Die abgeplatteten Zellen nehmen manchmal zugleich an Breite zu, was auf Dehnung des Epithelbelags durch reichliche Secretion deutet. Die Colloidzellen wandeln sich wahrscheinlich wieder in Hauptzellen um. Neben diesen beiden Formen, welche beide bläschenförmige Kerne haben, unterscheidet Hürthle noch die „schmelzenden Epithelien", bei denen die erste Umwandlung in der Degeneration des Kerns besteht, welcher sich verkleinert und homogen wird; auch ihr Protoplasma nimmt im Laufe der Veränderung colloide Reaction an. Diese Zellen lösen sich schliesslich von der Follikelwand ab, zerfallen, und lösen sich im Colloid auf. Es findet sich diese Erscheinung in der Regel in einer ganzen Gruppe von Follikeln („Schmelzungsheerd"). Mit dem Aussehen der Zellen ändert sich auch der Inhalt des Follikels; je mehr abgeplattete Zellen sich finden, um so dunkler wird das Colloid, und um so weniger schrumpft es. Ueber niedrigen Colloidzellen treten keine Vacuolen auf, sondern die Colloidsubstanz zieht sich gleichmässig ein wenig vom Epithelbelag zurück, über hohen Colloidzellen und Hauptzellen dagegen treten die gewöhnlichen Schrumpfungsbilder auf. Als Hauptzeichen einer Vermehrung der Secretion sind also anzusehen die Vermehrung der Colloidzellen, namentlich der platten

[1]) Beiträge zur Kenntniss des Secretionsvorgangs in der Schilddrüse. Pflüger's Archiv. Bd. 56. 1894.

und zugleich verbreiterten Formen, Vermehrung der Schmelzungsheerde, pralle Füllung der Bläschen mit intensiv sich färbendem Colloid ohne Retractionserscheinungen. Dazu käme noch das Auftreten von Tropfen eines stark sich färbenden Colloids in den Hauptzellen, welche Hürthle normal nur ausnahmsweise beobachtet hat, dagegen in grosser Zahl bei der compensatorischen Functionssteigerung im Rest der Schilddrüse nach Exstirpation von $\frac{5}{6}$ derselben, sowie bei Icterus.

Der Uebertritt des Colloids in die Lymphräume erfolgt nach Hürthle hauptsächlich durch die intercellularen Spalten, welche bei Secretionssteigerung sich verbreitern, und eine Masse enthalten, die vollständig dem Colloid gleicht. Ferner erfolgt er durch Lücken im Epithel, welche durch Schmelzung der Zellen entstehen; dabei gelangen auch Epithelien und rothe Blutkörper in das Colloid. Biondi und Langendorff nehmen diesen zweiten Modus (Follikelruptur) als den einzig vorkommenden an. Auch das Colloid in Lymphgefässen sah Hürthle bei Steigerung der Secretion bedeutend vermehrt.

Andersson[1]) untersuchte die Schilddrüse verschiedener Thiere normal und nach Pilocarpinvergiftung, von welcher v. Wyss angegeben hatte, dass sie die Secretion steigere, weil die Schilddrüse dabei prall, turgescent und hyperämisch wird, ferner eine frische menschliche Schilddrüse von einem Hingerichteten. Er lässt das Colloid aus einer chromophoben und einer chromophilen Substanz entstehen. Die chromophobe Substanz tritt in Form von Bläschen, die mit einer fast unfärbbaren Substanz gefüllt sind, im Protoplasma auf, und wandert gegen das centrale Ende der Zelle, welches dadurch kuppelförmig in's Lumen vorgewölbt wird; die ganze Zelle wird dadurch höher. Dann werden die chromophoben Secretbläschen ausgestossen. Zu gleicher Zeit treten in der Zelle stark färbbare und glänzende, colloide Körnchen auf, das chromophile Secret; auch dieses wandert gegen das centrale Ende der Zelle, und wird ausgestossen. Im Follikelraum fliessen dann die beiden Secretarten mit einander zusammen, und je nach ihrem gegenseitigen Mengenverhältniss wird das daraus hervorgehende Follikelcolloid mehr oder weniger stark

[1]) Zur Kenntn. der Morphologie der Schilddr. Arch. f. Anat. und Entwickelungsgeschichte. 1894.

färbbar. Nach der Ausstossung des Secrets verkleinert sich die Zelle in der Höhe, der Kern wird für einige Zeit zackig; schliesslich erholt sich die Zelle wieder, oder, wenn die Secretion lange gedauert hat, so sterben einzelne Zellen ab unter colloider Metamorphose des Protoplasmas und Veränderungen des Kerns, werden in's Lumen ausgestossen, und lösen sich dort auf. Ferner beschreibt Andersson noch eine einfache Atrophie von Epithelzellen, und eine colloide Schmelzung von solchen, wodurch Lücken in der Follikelwand entstehen, durch welche, wenn das angrenzende Bindegewebe auch der Degeneration anheimfällt, der Follikelinhalt in die Lymphräume übergehen kann.

Reinbach[1]) untersuchte die Colloidbildung in Strumen. Er sah stets circumscripte oder mehr diffuse Wucherung des Epithels, so dass mehrfache Reihen von pflastersteinartig an einander gelagerten Zellen sich bilden. Dann quellen die Zellen auf, das Protoplasma wird feinkörnig und färbt sich viel blasser, als früher. Dabei geht entweder die Zellmembran gleichzeitig verloren, oder sie bleibt noch eine Zeit lang erhalten, wobei es zur Bildung der „Siegelringzellen“ kommt, grosser, runder, blass granulirter Zellen mit excentrisch gelegenem, kleinem Kern. Auch die Siegelringzellen verlieren später ihre Membran, so dass also schliesslich immer die gewucherten Zellen zu einer feinkörnigen blassen Masse zerfallen, in welcher auch die Kerne zu Grunde gehen. Seltener ist ein zweiter Modus der Colloidbildung: es treten in den zerfallenden Zellen kleine colloide Tröpfchen auf, welche confluiren, oder es geht auch das ganze Protoplasma auf einen Schlag in toto aus der feinkörnigen in die homogene Beschaffenheit über. Reinbach lässt die Frage offen, ob sich unter Umständen auch in Strumen eine Art von Colloidbildung finden kann, welche sich an den Modus der Bildung in normalen Schilddrüsen jugendlicher Individuen anschliesst.

Wenn wir unsere 10 Strumen mit den vorliegenden Arbeiten vergleichen, so fällt vor Allem auf, dass derjenige Modus der Colloidbildung, welchen Reinbach für gewöhnliche Strumen als den einzigen oder doch vorwiegenden schildert,

[1]) Ueber die Bildung des Colloids in Strumen. Ziegler's Beiträge. Bd. XVI. H. 3. 1894.

nur in sehr beschränktem Maasse vorkommt; in den Strumen No. 1, 2, 3, 5, 6, 8 und 10 scheint er einige, jedoch geringe, Bedeutung zu haben. Das wäre also nach Reinbach ein nicht unwichtiger Unterschied gegenüber der Struma nodosa. Jedoch muss ich bemerken, dass ich in 12 Fällen von sehr verschiedenen Formen von Struma nodosa, welche ich im Lauf der letzten Monate untersuchte, die Reinbach'schen Bilder wohl gefunden habe, jedoch viel seltener, als man nach diesem Autor erwarten sollte, so dass ich sie nicht als die wesentlichste Form der Colloidbildung in Strumen ansehen möchte, und also aus ihrem spärlichen Vorkommen bei Basedow-Strumen keine Schlüsse ziehen kann.

Am leichtesten ist die Deutung der ersten, aus 3 Strumen bestehenden Reihe. Diese entsprechen ziemlich genau den Bildern von Hürthle; man erkennt darin ohne Weiteres seine Hauptzellen, Colloidzellen und schmelzenden Epithelien. Die Hauptzellen sind in der Minderheit, die Colloidzellen und die schmelzenden Epithelien, also die Colloid bildenden Elemente, in der Mehrheit; dazu sind die meisten Zellen abgeplattet, in manchen Follikeln sogar verbreitert, was auf Dehnung der Wand durch den Druck des Secrets hinweist. Die Alveolen sind fast alle prall mit Colloid gefüllt, welches sich stark färbt, und sehr wenig Schrumpfungserscheinungen zeigt; ferner sind auch die Lymphgefässe sowohl innerhalb der Läppchen, als namentlich zwischen denselben, geradezu mit Colloid vollgestopft, und es liegen auch zwischen den Fasern des Stromas reichliche colloide Streifen, von denen sich freilich nicht nachweisen lässt, ob sie aus den Follikeln stammen, oder durch Entartung des Stromas entstanden sind; der Farbreaction nach ist aber das erstere wahrscheinlicher.

Das ist das Bild der Hypersecretion in so ausgesprochener Weise, wie man es auf Grund der Untersuchungen Hürthle's nur wünschen kann. Dass ich die Colloidkörner in den Epithelzellen und die colloiden Intercellularlinien vermisse, mag darauf beruhen, dass die Strumen nicht ganz frisch in die Fixirungsflüssigkeit kamen, und zwar nur in Alkohol, während Hürthle und Andersson vorwiegend Sublimat- und Osmiumgemische benutzten.

In Struma No. 2 scheint auch das chromophobe Secret von Andersson vorhanden zu sein (Cylinderzellen mit vacuolärem, innerem Theil, und ihnen entsprechend Randvacuolen); doch überwiegt das chromophile Secret bei Weitem.

Natürlich können sich in solchen Strumen bei der lebhaften Schmelzung des Epithels und der häufigen colloiden Entartung der Septa, wodurch Communicationen zwischen benachbarten Follikeln entstehen, leicht grössere Colloidknoten bilden; solche sind in der makroskopischen Beschreibung von Struma No. 2 erwähnt, in den mikroskopischen Schnitten jedoch nicht getroffen.

Sehr deutlich springt ferner die Hypersecretion in den 3 Strumen in die Augen beim Vergleich mit der gewöhnlichen, diffus hyperplastischen Colloidstruma, welcher sie, wie schon bemerkt, am nächsten stehen.

Ich habe zu diesem Zweck 6 diffus hyperplastische Strumen untersucht von Leuten, die an ganz verschiedenen Krankheiten starben, und deren Alter zwischen 17 und 62 Jahren schwankte. Die beiden Lappen waren immer gleichmässig vergrössert, jeder tauben- bis hühnereigross. Mikroskopisch zeigen alle im Wesentlichen das Gleiche: Läppchen von $\frac{1}{4}$—1 cm Durchmesser, durch schmale Septa getrennt. Die Läppchen bestehen aus rundlichen Follikeln von ziemlich gleichmässiger Grösse, die grössten von etwa $\frac{1}{2}$ mm Durchmesser. Sie enthalten sämmlich stark glänzendes, homogenes Colloid, welches aber nur $\frac{1}{3}$—$\frac{2}{3}$ des Lumens ausfüllt. Es hat sich nicht am ganzen Umfang gleich stark retrahirt, sondern liegt häufig excentrisch im Lumen, oder es liegt sogar stellenweise den weiter unten zu beschreibenden, platten, colloiden Zellen dicht an. Im Innern des gewöhnlich kugligen Colloidklumpens sieht man häufig grosse Vacuolen; dagegen sind die kleinen Randvacuolen ziemlich selten, und ebenso die feinen Fortsätze von dem retrahirten Rand des Colloids gegen das Epithel.

Fast alle Epithelzellen haben bläschenförmige Kerne. Der Zellleib ist entweder cubisch, hellgranulirt, der Kern rund; oder fast ebenso häufig ist der Zellleib mehr oder weniger abgeplattet, dunkel granulirt bis homogen, manchmal auch der Kern abgeplattet, und in diesem Fall oft zackig. Viel seltener sind Zellen mit kleinem, homogenem, rundem oder abgeplattetem oder gezacktem Kern, mit dunklem, oft vollständig colloidem Zellleib, der nur ausnahmsweise cubisch, gewöhnlich stark abgeplattet ist. Ferner kommen vereinzelt Zellen vor mit besonders grossem, bläschenförmigem Kern, welcher mehr als den doppelten Durchmesser der anderen bläschenförmigen Kerne erreichen kann, und hellem, undeutlichem Zellleib. Lücken im Epithel, durch welche das Follikelcolloid bis an's Septum reicht, sind nicht häufig und meistens klein: in den Lücken sind hie und da noch Kern-

bröckel sichtbar. Nur ausnahmsweise liegen zerfallende Zellen und Kerne im Colloid.

Die intralobulären Septa sind sehr schmal. Mit der van Gieson'schen Färbung sieht man darin meistens rothe Fibrillen, zuweilen aber nur rothe Streifen ohne begrenzendes Epithel, und stellenweise scheinen die Epithelzellen benachbarter Follikel mit ihrer Basis unmittelbar an einander zu stossen, so dass hier die Septa nicht sichtbar sind. Selten sind darin Blut- und Lymphcapillaren erkennbar, die letzteren mit colloidem Inhalt. Die interlobulären Septa sind ebenfalls schmal. Sie enthalten spärliche Lymphgefässe mit Colloid, welches gewöhnlich das Lumen nicht prall ausfüllt, und nur ausnahmsweise colloide Streifen zwischen den Fibrillen.

Sehr selten findet sich Colloid in Venen, meist nur als dünner Wandbelag; in Arterien sah ich es nie. Auch vermisste ich an den Arterien die Verdickung der Intima.

Diese 6 Strumen gleichen also hinsichtlich der Grösse und Form der Follikel und der Schmalheit der Septa den 3 Basedow-Strumen der ersten Reihe. Die wichtigen Unterschiede aber betreffen gerade die Erscheinungen der vermehrten Secretion; es fehlt also namentlich das Vorwiegen der Colloidzellen und schmelzenden Zellen im Epithel, die pralle Füllung der Follikel mit Colloid, und das reichliche Auftreten von Colloid in Lymphgefässen.

Weniger leicht ist es, die Bilder der zweiten Reihe der diffus hyperplastischen Strumen zu erklären. Es handelt sich hier, wie es scheint, sowohl um eine qualitative, als um eine quantitative Veränderung der Secretion. Das gewöhnliche, stark glänzende Colloid ist nur in der Minderzahl der Bläschen vorhanden, und füllt dieselben, ausser wenn sie sehr klein sind, nicht vollständig aus, sondern zeigt Schrumpfungserscheinungen, wenn auch meistens in etwas geringerem Grade, als in der gewöhnlichen, diffus hyperplastischen Struma. Die Mehrzahl der Bläschen enthält blasses, theils körniges, theils homogenes Colloid, also die gleiche Substanz, welche in den Follikeln der embryonalen Schilddrüse fast ausschliesslich vorkommt, und welche man nach Andersson als chromophobes Secret, dem nur eine geringe Menge chromophilen Secrets beigemischt ist, bezeichnen kann. Die Form der Epithelien stimmt mit der Schilderung überein, welche Andersson von den Pilocarpinschilddrüsen giebt. Ich folge hier seiner Auffassung. Nur wenige Zellen sind in Ruhe, d. h. cubisch oder kurz cylindrisch,

mit mittelgrossem rundem Kern, und gleichmässig gekörntem, bezw. längsgestreiftem Protoplasma. Die meisten Zellen sind in Secretion begriffen, theils mit chromophobem Secret gefüllt, d. h. hoch cylindrisch, mit hellem, vacuolärem und kuppelförmig in's Lumen vorragendem innerem Theil, oder auch der ganze Zellkörper von Vacuolen erfüllt; theils ist das Secret schon ausgestossen, die Zelle verkleinert, der Kern klein, homogen und intensiv gefärbt, rund oder zackig. Colloidzellen sind dagegen nur selten. In einigen Strumen (No. 5 und No. 6) fällt die lebhafte Epitheldesquamation auf mit Zerfall der betreffenden Zellen theils zu einer blassen körnigen Masse, theils zu glänzendem, homogenem Colloid, ohne dass sich dabei die Reinbach'schen „Siegelringzellen" bilden.

Ganz besonders hervorzuheben ist im Gegensatz zu dem ziemlich spärlichen Colloid in den Follikeln die unverhältnissmässig grosse Menge desselben in den Lymphgefässen, und zwar hauptsächlich in denjenigen der interlobulären Septa, weniger in denjenigen der intralobulären Septa; die colloidhaltigen Lymphgefässe zeichnen sich oft durch ihre bedeutende Weite aus. Das Colloid ist meistens blass, homogen oder granulirt, selten stark glänzend, wie auch a priori zu erwarten ist, da es ja aus den Follikeln stammt und also dem Follikelcolloid gleichen muss. Es fällt wegen seiner geringen Färbbarkeit bei flüchtiger Betrachtung der Schnitte viel weniger in die Augen, als bei den 3 ersten Strumen, in welchen das Colloid sich intensiv färbt, und auch die Zahl der colloidhaltigen Lymphgefässe bedeutend grösser ist. Bei aufmerksamer Untersuchung finden sich jedoch in jedem Schnitt einige Lymphgefässe mit colloider Substanz, freilich nicht überall gleich häufig, sondern in manchen Partien häufiger, als in anderen. Oft liegen auch colloide Streifen zwischen den Fibrillen des Stromas, ohne dass ein begrenzendes Endothel sichtbar ist. Ferner findet sich reichliches Colloid in den Venen, hie und da auch ein colloider Wandbelag in den Arterien.

Wie lässt sich nun dieser Gegensatz zwischen den geringen Mengen von Colloid in den Follikeln und dem reichlichen Colloid in Lymphgefässen und Venen erklären? Lässt sich auch dieses Bild als eine Steigerung der Schilddrüsensecretion auf-

fassen? Mir scheint, dass dieses recht wohl möglich ist, nur wird man allerdings auch eine qualitative Veränderung des Secrets zugeben müssen. Dass das Colloid nicht ein einheitlicher Körper ist, sondern dass seine Beschaffenheit mit der Drüsenthätigkeit ändert, wird von vielen Autoren zugegeben. Dafür spricht namentlich das verschiedene Verhalten des Colloids gegenüber den Farbstoffen. Bei Hämalaun-Eosintinction färbt sich das starkglänzende Colloid hauptsächlich mit Eosin, hie und da nimmt es eine Mischfarbe von Eosin und Hämalaun an, oder es färbt sich sogar rein blau, und zwar meistens nur in einem Theil eines Follikels, gewöhnlich im Centrum; der blaue und der rothe Theil gehen bald allmählich, bald mit ziemlich scharfer Grenze in einander über. Das blasse Colloid nimmt eine Mischfarbe von Eosin und Hämalaun an, bald mit Vorwiegen des rothen, bald des blauen Tons. Nach van Gieson färbt sich das stark glänzende Colloid orange, d. h. gelb mit Beimengung von braunroth, das schwach glänzende rein gelb. Selten sah ich nach van Gieson grün gefärbtes Colloid, z. B. in der Struma No. 8, doch auch in anderen, als Basedow-Strumen. Ferner weise ich auf die Beobachtungen von Zielinska[1]) hin, welche bei Conservirung von frischen thierischen Schilddrüsen in Alkohol das Colloid in den peripherischen Follikeln stark geschrumpft, blass und für Farbstoffe kaum zugänglich fand; der Alkohol hat also hier die Substanz des Colloids ausgezogen, welche Glanz und Färbbarkeit bedingt. Ich habe das Gleiche bei verschiedenen Strumen gesehen, z. B. auch bei den Basedow-Strumen No. 1, 2, 3 und 9. In den der Kapsel benachbarten Follikeln scheint in Folge dessen oft nur der gegen das Centrum der Drüse gekehrte Theil colloidhaltig, der gegen die Kapsel gekehrte Theil leer, und zwar blasst das Colloid des centralen Theils gegen den peripherischen ganz allmählich ab.

Hürthle weist darauf hin, dass wenigstens die Concentration des Follikelcolloids sich mit der Beschaffenheit des Epithels ändert, da das Follikelcolloid sich um so intensiver färbt und um so weniger schrumpft, je zahlreicher und je niedriger die Colloidzellen im Epithel sind. Reinbach unterscheidet sogar

[1]) Beitr. zur Kenntn. der norm. und strum. Schilddr. des Menschen und des Hundes. Dieses Archiv. Bd. 136. 1894.

das Colloid der normalen Schilddrüse als Secretionsprodukt von dem Colloid der Struma nodosa als Degenerationsprodukt der Zellen, ohne freilich mikrochemische Belege dafür geben zu können, wie er selbst hervorhebt. Besonders aber möchte ich hier die Ansichten von Andersson heranziehen. Nach ihm besitzen das chromophobe und das chromophile Secret auch physiologisch verschiedene Dignität; er hält die chromophilen Körnchen für Zymogenkörnchen, während er über die Natur des chromophoben Secrets keine bestimmte Meinung äussert. Er hebt hervor, dass Pilocarpin zuerst die Absonderung des chromophoben Secrets zu vermehren scheint.

Wie dem auch sein möge: um eine Functionssteigerung der Schilddrüsen unserer zweiten Reihe wahrscheinlich zu machen, müssen wir annehmen, dass das Secret der Follikel ausserordentlich rasch in die Lymphgefässe übergeht; das ist auch an und für sich nicht unwahrscheinlich, da wir uns das blasse Colloid offenbar als dünnflüssiger vorzustellen haben, als das stark glänzende. Wir können deshalb, den Andersson'schen Ansichten folgend, für unsere Fälle recht wohl vermuthen, dass es sich um eine Functionssteigerung mit gleichzeitiger qualitativer Veränderung des Secrets der Thyreoidea handelt unter dem Einfluss eines bestimmten Giftes, während vielleicht bei den 3 ersten Strumen, bei welchen das chromophile Secret vermehrt sein würde, ein anderes Gift wirkt. Jedoch kann man sich die Verschiedenheit auch so erklären, dass bei der ersten Reihe der Reiz, welcher bei der Basedow'schen Krankheit auf die Schilddrüse einwirkt, hauptsächlich zur Vermehrung der gewöhnlichen Colloidbildung führt, bei der zweiten Reihe hauptsächlich zur Neubildung von Follikeln, welche denjenigen in der embryonalen Thyreoidea entsprechen, und deshalb auch das embryonale blasse Secret produciren.

Die Struma No. 8 zeigt in denjenigen Partien, welche der Colloidstruma gleichen, ein ähnliches Bild der Hypersecretion, wie die 3 ersten Strumen, nur weniger hochgradig. Besonders auffällig sind die sehr zahlreichen, colloidgefüllten Lymphgefässe und colloiden Streifen in den Septa, während die Bläschen, welche stark glänzendes Colloid enthalten, nicht viel stärker damit gefüllt sind, als in der gewöhnlichen diffusen Colloidstruma.

Im Epithel sind Colloidzellen und schmelzende Zellen sehr häufig. Ferner kommen auch Bläschen mit blassem Secret und Cylinderzellen mit Vacuolen vor, also der zweiten Reihe entsprechende Verhältnisse.

Von diesen, auf Vermehrung und Veränderung der Secretion hinweisenden Partien sind diejenigen, welche hauptsächlich aus soliden Zellsträngen bestehen, wesentlich verschieden. Sie sind wahrscheinlich gleich zu deuten, wie die beiden knotigen Strumen der zweiten Gruppe. Dieselben sind als wuchernde Strumen zu bezeichnen. Die gesteigerte Drüsenthätigkeit manifestirt sich hier nicht sowohl in der Secretion, als in der Neubildung solider Zellstränge. Freilich bilden sich aus diesen wieder neue Follikel, und stellenweise sind dieselben schon recht gross und zahlreich geworden, und sind in lebhafter Secretion begriffen, wobei vorwiegend blasses Secret producirt wird. Auf die gesteigerten Wachsthums- und Secretionsvorgänge lässt besonders die Mannichfaltigkeit der Epithelzellen schliessen. Der Umstand, dass auch im Innern der Knoten colloidhaltige Lymph- und Blutgefässe vorhanden sind, und dass in den breiteren Septa zwischen den Knoten die Zahl der colloidhaltigen Gefässe sogar abnorm gross ist, rechtfertigt die Annahme, dass die Knoten nicht, wie man es bei Adenomen erwarten sollte, ihre Secretion eingestellt haben, sondern wenigstens stellenweise Colloid produciren. Bei der bedeutenden Grösse der Strumen kann die Menge des Secrets auch hier wohl die Norm übersteigen, und ausserdem ist es, wie gesagt, auch qualitativ abnorm, da das blasse Colloid gegenüber dem gewöhnlichen, stark glänzenden vorwiegt.

Es handelt sich jedenfalls bei den letzten Strumen, namentlich bei No. 10, nur um den Beginn der Knotenbildung, da man keinen scharfen Unterschied zwischen dem Bau der Knoten und der comprimirten Läppchen machen kann, die Knoten keine derbe Kapsel besitzen, und keine sehr bedeutende Grösse erreichen. Bei Struma No. 10, wo die Compression stellenweise sehr gering ist, finden sich geradezu Uebergänge auch in der Form zwischen den Knoten und den zwischen ihnen gelegenen Läppchen.

Was die Heerde von interfolliculärem Epithel betrifft, welche bei gewöhnlichen Strumen nur ausnahmsweise, hier da-

gegen in 6 von 10 Fällen vorhanden sind, so scheint mir ihre reichliche Ausbildung wohl im Einklang zu stehen mit der gesteigerten Drüsenthätigkeit, welche theils zu vermehrtem Wachsthum, theils zu vermehrter Secretion Anlass giebt.

Endlich erwähne ich noch die grossen Zellen mit den sehr grossen Kernen, welche sich, wenn auch in etwas wechselnder Häufigkeit, sowohl bei der gewöhnlichen Struma nodosa, als auch bei allen meinen Basedow-Strumen finden, auffallend häufig aber bei den zwei letzten (knotigen) Basedow-Strumen in den kleinen comprimirten Läppchen; ferner die Zellen mit den grossen, chromatinreichen, unregelmässigen Kernen in Struma No. 6; ferner die grossen colloiden Zellen in Struma No. 7. Ich kenne ihre Bedeutung nicht; die ersten, welche in allen Strumen vorkommen, sind vielleicht analog den „protoplasmareichen Zellen“ Hürthle's, welche dem Wachsthum der Follikel dienen sollen; die beiden letzten Zellarten, welche ich bisher in gewöhnlichen Strumen nur ganz ausnahmsweise fand, dürften wohl mit der lebhaften Secretion oder mit dem raschen Wachsthum zusammenhängen.

Obgleich im klinischen Bild der Struma bei Morbus Basedowii die abnorm starke Füllung und wahrscheinlich Erweiterung der Blutgefässe sicher eine grosse Rolle spielt, da Grösse und Resistenz der Struma mit der Herzthätigkeit wechseln, und sie sehr oft Pulsation und Gefässgeräusche erkennen lässt, so konnte ich, im Gegensatz zu vielen älteren und in Uebereinstimmung mit den meisten neueren Untersuchern, an den mikroskopischen Präparaten keine Veränderung in Zahl und Weite der Gefässe finden. Die einzige Anomalie ist eine fast bei allen Strumen vorhandene, partielle Verdickung der Intima an den grösseren Arterien, namentlich denjenigen in der Kapsel. Die Capillaren sind gewöhnlich eher schwerer zu sehen, als in der normalen Schilddrüse; von Erweiterung derselben konnte ich mit Ausnahme spärlicher und ganz beschränkter Stellen nichts erkennen, während in der Struma nodosa, sowie namentlich bei Struma congenita, bedeutende Erweiterungen der Capillaren vorkommen, bei ersterer Form in kleineren Partien, bei letzterer dagegen, wie es Zielinska[1]) geschildert hat, diffus in allen Balken.

[1]) a. a. O.

Dass in sämmtlichen meiner 10 Basedow-Strumen die Capillaren gleichmässig collabirt waren, ist wohl kaum anzunehmen, und so scheint es mir, dass es sich bei der Basedow'schen Krankheit wesentlich um Erweiterung der grossen Arterien und Venen handelt. Ich kann das aber nicht mit Zahlen belegen, man müsste dazu Injectionspräparate anfertigen. Immerhin ersehe ich aus den Operationsberichten von Herrn Prof. Kocher, dass in allen Fällen die Venen an der Oberfläche der Basedow-Strumen ausserordentlich zahlreich und weit, und auch die zuführenden Arterien abnorm dick sind; beispielsweise erreichte zuweilen die Art. thyreoidea sup. die Dicke, d. h. den Durchmesser, einer Art. brachialis.

Ferner fiel Herrn Prof. Kocher die leichte Zerreisslichkeit der Gefässe auf, sowie der Umstand, dass beim Durchschneiden der grossen Arterien die Gefässwand sich oft der Länge nach in 2 Röhren zu spalten scheint. Er schnitt deshalb vor Kurzem bei der Unterbindung der Schilddrüsenarterien bei einer 39jährigen Patientin, die an Morbus Basedowii litt, ein kleines Stück der Art. thyreoidea sup. zur mikroskopischen Untersuchung heraus.

Ich fixirte es in Marchi'scher Flüssigkeit, um etwaige fettige Degeneration festzustellen. Der Durchmesser des Lumens beträgt am gehärteten Präparat 2 mm (normal 1½ mm). Adventitia und Media sind unverändert, Verfettung der Muscularis ist nicht vorhanden.

Dagegen zeigt die Elastica interna zahlreiche Unterbrechungen, welche ich an mehreren Art. thyr. sup. von anderen Leichen völlig vermisste; sie fallen schon bei schwacher Vergrösserung auf, es handelt sich also nicht um die Oeffnungen der Membrana fenestrata, die selbst bei starker Vergrösserung oft gesucht werden müssen. Die grössten Unterbrechungen erreichen eine Länge von 0,2 mm; im Umfang der Arterie finden sich über ½ Dutzend, und zwar liegen gerade die grössten an Stellen, wo die Intima sich nicht abgelöst hat, sondern fest mit der Media verbunden ist. Es kann sich also nur um vital entstandene Lücken in der Elastica handeln; wie sie entstehen, ob in Folge der Dehnung der Wand, vermag ich nicht zu sagen. Die an die Lücken angrenzenden Theile der Elastica zeigen ganz die gleichen wellenförmigen Biegungen, wie die Elastica einer normalen Arterie, die bedingt sind durch die Contraction der Media; nur wo kleine Stücke der Elastica durch die Unterbrechungen abgetrennt sind, zeichnen sie sich oft durch auffällig geradlinigen Verlauf aus. — Ferner fällt an der betr. Basedow-Arterie starke partielle Verdickung der Intima auf, und die verdickten Stellen

sind meistens von der Elastica abgehoben, was leicht verständlich ist, da solche verdickte Stellen rigider sein und sich deshalb leicht von der Elastica ablösen werden, wenn sich dieselbe nach dem Tode in Falten legt. Die Bedeutung der Verdickung der Intima ist mir nicht klar, und ich will überhaupt natürlich aus diesem einen Gefäss, das ich untersuchen konnte, keine bestimmten Schlüsse ziehen.

Einiger besonderer Worte bedarf das Auftreten von Colloid in den Blutgefässen. Es findet sich nicht nur in Capillaren, sondern namentlich in sehr vielen Venen, welche neben Colloid auch noch Blut enthalten, und selten in Arterien als schmaler Wandbelag. Hürthle bestreitet die Identität dieser colloiden Massen mit dem Colloid der Bläschen; er führt an, dass dieselben nie ganz homogen seien, und sich weniger stark färben; ferner, dass er die gleichen colloidähnlichen Massen in einer doppelt unterbundenen Mesenterialvene eines Hundes beobachtet habe. Ich muss dem gegenüber hervorheben, dass ich das Colloid in den Gefässen oft ebenso homogen und ebenso intensiv gefärbt fand, wie in den Follikeln; häufig sieht man auch Vacuolen, also Schrumpfungserscheinungen, darin. Freilich kann ich mir nicht vorstellen, wie das Colloid in die Arterien kommt, und ferner muss ich zugeben, dass man blasse, mehr körnige, als hyaline, colloidähnliche Massen, sogar mit Vacuolen, in Blutgefässen auch anderer Organe nicht selten findet; z. B. sah ich solche bei Fall 3 in der Vena hepat. und in Venen der Nieren. Doch sind sie weitaus am häufigsten in Venen der Schilddrüse. Mir scheint eine Entscheidung über die Identität aller dieser hyalinen Massen zur Zeit nicht möglich zu sein, und namentlich möchte ich nicht ohne Weiteres als bewiesen ansehen, dass die hyalinen Gebilde, welche Hürthle in der unterbundenen Mesenterialvene fand, mit dem hyalinen Inhalt der Schilddrüsengefässe identisch ist.

Wenn ich die Krankengeschichten der 10 Strumen vergleiche, so kann ich nicht erkennen, dass den verschiedenen histologischen Gruppen der Strumen irgend welche gemeinsamen Punkte bezüglich Entwickelung und Dauer des Kropfes, Symptomen der Basedow'schen Krankheit, Alter und Geschlecht der Patienten, u. s. w., zukommen. Indessen ist einerseits die Zahl meiner

Fälle zu gering, andererseits auch ein Theil der Anamnesen nicht vollständig genug, als dass ich mich bestimmt darüber aussprechen kann; vielleicht wird eine grössere Statistik doch Beziehungen zwischen dem klinischen und dem histologischen Bild erkennen lassen.

Während des Abschlusses meiner Arbeit sind von Brissaud, Renaut u. A.[1]) Mittheilungen über die anatomischen Verhältnisse der Schilddrüse bei Morbus Basedowii erschienen, und ich will dieselben kurz mit meinen Befunden vergleichen.

Nach Brissaud sind Veränderungen der Schilddrüse bei Morbus Basedowii immer vorhanden, bieten aber nichts Specifisches, sondern variiren in den einzelnen Fällen. Sie bestehen entweder in Cystenbildung, oder in einer Art hypertrophischer Cirrhose, nehmlich Sprossung von Schilddrüsenfollikeln im Innern eines mehr oder weniger dichten, sklerotischen Gewebes.

Nach Renaut findet man unter den mannichfaltigen Veränderungen der Schilddrüse eine Veränderung, welche nie bei Basedow-Schilddrüsen fehlt, ob sie vergrössert sind, oder nicht: nehmlich eine besondere Art der Schilddrüsenentzündung mit intralobulärer Sklerose, welche die intralobulären Lymphwege vernichtet, während die interlobulären erhalten bleiben. Er stützt sich dabei auf Injectionspräparate, bei welchen nur die interlobulären Lymphgefässe sich füllten, während innerhalb der Läppchen kein einziges Lymphgefäss zu sehen war. Von der Bindegewebsvermehrung innerhalb der Läppchen sagt er hinsichtlich des Einzelnen, dass die Follikel und soliden Epithelstränge von einer feinen Bindegewebsneubildung, von einer Lage platter, endothelartiger Zellen eingefasst sind, welche bei der gesunden Schilddrüse vom Hund, vom Schaf, sowie vom Kind, welche er zum Vergleich untersuchte, fehlen; ferner besteht das intralobuläre Stroma nicht mehr aus lockerem Bindegewebe, man findet darin nicht mehr, wie normal, mehr oder weniger prall mit Colloid gefüllte Lymphspalten. Renaut legt nun auf das Verschwinden der Lymphgefässe innerhalb der Läpp-

[1]) Corps thyroïde et maladie de Basedow. Sem. méd. No. 39. 1895.

chen das grösste Gewicht. Er nimmt an, dass in Folge dessen das im Innern der Läppchen gebildete Secret direct in die venösen Capillaren übergehen muss, welche als einzige Absorptionswege erhalten geblieben sind, und welche er erweitert findet; nur an der Peripherie der Läppchen könnte der Thyreoidealsaft, wie normal, durch die Lymphgefässe der anstossenden interlobulären Septa abfliessen. Renaut unterscheidet nun 2 Arten des Secrets: das Thyreomucoïn, glänzend, nach Fixation mit Osmiumsäure durch Eosin nicht färbbar, und das durch Eosin stark rosa gefärbte Thyreocolloïn. Das erstere soll das directe Secretionsprodukt des Schilddrüsenepithels darstellen, jedoch in allen Follikeln, welche normal mit Lymphgefässen versorgt sind, sich in Thyreocolloïn umwandeln. Das könnte also in den Basedow-Schilddrüsen nur in den peripherischen Bläschen geschehen, und Renaut sieht auch wirklich in seinen Präparaten das Colloid in den im Centrum der Läppchen gelegenen Follikeln farblos oder blassroth, in den peripherischen Follikeln und in den grossen interlobulären Lymphgefässen intensiv rosa gefärbt, und zwar in den Randbläschen stärker auf derjenigen Seite, welche an das interlobuläre Lymphgefäss anstösst. — Das Thyreomucoïn hat aber toxische Eigenschaften, welche beim Reifen zu Thyreocolloïn allmählich verschwinden und normaler Weise dann noch in den Lymphgefässen vollständig zerstört werden. Bei Morbus Basedowii würde also das giftige Thyreomucoïn der im Centrum der Läppchen gelegenen Alveolen direct in's Blut gelangen, und dann im Organismus seine Wirkung entfalten können.

Renaut bezeichnet den Prozess als „hypertrophische Cirrhose" der Schilddrüse, weil gleichzeitig mit der Verdichtung des Bindegewebes eine Neubildung von Drüsenparenchym vor sich geht in Form von Zellschläuchen, welche den embryonalen analog sind, und denen man namentlich im Centrum der Läppchen zwischen den anscheinend normalen Follikeln begegnet. Die Wand der Follikel bekundet ferner die Neigung zur Proliferation durch Bildung von Scheidewänden und Papillen.

Ballet und Enriquez haben experimentell bei Hunden durch Injection von Schilddrüsensaft die gleichen Veränderungen erzeugt.

Wenn ich nun meine Befunde mit denjenigen Renaut's

zu vergleichen suche, so muss ich in erster Linie bemerken, dass ich in keinem meiner Fälle Injectionen weder von Blut-, noch von Lymphgefässen gemacht habe. Hinsichtlich des Schwindens der Lymphgefässe innerhalb der Läppchen kann ich daher Renaut nicht mit Entschiedenheit entgegentreten; jedoch habe ich zu erwähnen, dass ich in allen Fällen wenigstens einige colloidhaltige Lymphgefässe in den intralobulären Septa gesehen habe, dass sie also jedenfalls nicht vollständig geschwunden sind. Hinsichtlich der Lage von endothelartigen Zellen auf der Aussenseite der Follikel kann ich nichts mittheilen, was sich nicht auch bei gewöhnlichen Strumen findet; von der Existenz einer Membrana propria, die bei Struma nodosa manchmal sehr schön sichtbar ist, habe ich mich nicht überzeugen können. Von einer cirrhotischen, chronisch-entzündlichen Veränderung des intralobulären Stromas habe ich nur an beschränkten Stellen eine Andeutung gefunden, und noch seltener eine Erweiterung der Blutgefässe. Die Septa sind im Allgemeinen weder verbreitert, noch bestehen sie aus dichterem Bindegewebe, als normal; das einzig Abnorme ist, dass sie hie und da keine Fibrillen erkennen lassen, sondern die optischen und tinctoriellen Eigenschaften des Colloids darbieten. Die Neubildung von Follikeln in Form von Zellsträngen und Zellschläuchen, ferner die papilläre Proliferation des Follikelepithels ist auch in meinen Präparaten vielfach sichtbar, jedoch keineswegs auf das Centrum der Läppchen beschränkt, sondern findet sich überall; namentlich in den 3 letzten Fällen bestehen ganze Läppchen aus soliden Zellsträngen oder schmalen Schläuchen.

Was schliesslich die Angabe Renaut's anlangt, dass das Colloid in den peripherischen Bläschen stärker färbbar ist, als in den centralen, so finde ich dieselbe in keinem meiner Fälle bestätigt. Bei den 3 ersten Strumen ist das Colloid sämmtlicher Bläschen ungefähr gleich stark gefärbt; bei den übrigen variirt zwar der Follikelinhalt sehr bezüglich Lichtbrechung und Färbung, jedoch ohne erkennbare Regel; bald sind Follikel mit dunklem Colloid gleichmässig unter solchen mit blassem vertheilt, bald überwiegen in einer Partie die einen, in einer anderen Partie die anderen. Auf die Erscheinung, dass oft in benachbarten, oder in ein und demselben Follikel das Colloid sich mit ver-

schiedener Intensität und Nuance färbt, sowie darauf, dass dem Colloid auf der Seite, von welcher der Alkohol eindringt, die färbbare Substanz entzogen wird, habe ich schon weiter oben aufmerksam gemacht.

Auf der 67. Versammlung der Gesellschaft deutscher Naturforscher und Aerzte zu Lübeck am 16.—21. Sept. 1895[1]) berichteten Lubarsch und Marchand über mikroskopische Untersuchungen von Basedow-Strumen. Es scheint, dass sie nur diejenige Form gesehen haben, welche ich in der 1. Gruppe, II. Reihe, (Struma 4—7) beschrieben habe. Sie schliessen aus dem Umstand, dass die Follikel wenig oder gar kein Colloid, sondern eine „Flüssigkeit mit schleimartiger Substanz" enthalten, dass jedenfalls keine Hypersecretion stattfindet. Doch erwähnen sie nichts von den Lymphgefässen, auf deren ausserordentlich reichliche Füllung mit der gleichen Substanz, welche in den Follikeln vorhanden ist, ich bei meinen Präparaten eben das grösste Gewicht legen möchte.

Zum Schlusse nehme ich gerne Gelegenheit, den Herren Prof. Kocher, Sahli und Lichtheim für die gütige Ueberlassung der Krankengeschichten, sowie namentlich meinem hochverehrten Lehrer und gewesenen Chef, Herrn Prof. Dr. Th. Langhans, für die Anregung zu dieser Arbeit und die freundliche Unterstützung bei derselben, meinen aufrichtigen Dank auszusprechen.

Erklärung der Abbildungen.

Tafel XIII.

Die Präparate sind sämmtlich zuerst mit Hämalaun, dann nach der van Gieson'schen Methode (Pikrinsäure-Säurefuchsin) gefärbt.

Fig. 1. Struma No. 3 (I. Reihe der diffusen Strumen). Schwache Vergrösserung (Seibert Obj. I, Oc. perisk. I). Die meisten Follikel prall mit stark gefärbtem Colloid gefüllt. In den Septa zahlreiche, zum Theil sehr weite, colloidhaltige Lymphgefässe, sowie colloide Streifen zwischen den Bindegewebsfibrillen.

[1]) Bericht im Centralbl. für allg. Path. und path. Anat. Bd. VI. No. 18, S. 716.

Fig. 2. Dieselbe Struma bei starker Vergrösserung (Seibert Obj. $\frac{1}{12}$ homog. Immersion, Oc. perisk. I). Vom Colloid nur der Rand gemalt: es liegt dem Epithel dicht an. Zellen theils cubisch, mit hellem, körnigem Zellleib und bläschenförmigem Kern; theils kleiner, oft abgeplattet, mit colloidem Zellleib, der sich bei einigen Zellen nicht deutlich vom Follikelinhalt abhebt, und kleinerem, dunklerem Kern. Lücken im Epithel. Links oben und rechts unten Flächenschnitte der Follikelwand, so dass das Epithel mehrschichtig erscheint.

Fig. 3. Struma No. 4 (II. Reihe der diffusen Strumen). Schwache Vergrösserung (wie bei Fig. 1). Follikel nur zum Theil mit Colloid gefüllt, dasselbe oft sehr blass und körnig oder reticulär. Dagegen in den Septa sehr viele und weite Lymphgefässe mit colloidem Inhalt, in der Mitte eine Vene mit Colloid und Blut. Colloide Streifen zwischen den Bindegewebsfibrillen.

Fig. 4. Struma No. 5 (II. Reihe der diffusen Strumen). Starke Vergrösserung (wie bei Fig. 2). Papillenbildung der Wand. Die meisten Epithelzellen cylindrisch und im inneren Theil vacuolär. Colloid spärlich, bildet ausser einigen homogenen Schollen nur ein Netzwerk von feinen Fäden, welche oft gegen die Intercellularlinien auslaufen.

XXI.

Beitrag zur Histogenese des miliaren Tuberkels.

Von Dr. R. Kockel,

Privatdocenten und I. Assistenten am Pathologischen Institut zu Leipzig.

Die Histogenese des miliaren Tuberkels ist bis jetzt noch nicht mit Sicherheit festgestellt worden, obwohl wir uns in der günstigen Lage befinden, die Tuberculose experimentell hervorrufen und in jedem beliebigen Stadium untersuchen zu können.

Den Grund für die Differenz der Anschauungen bezüglich der Vorgänge bei der Tuberkelbildung haben wir wohl darin zu suchen, dass die bei der Entstehung des Tuberkels neu auftretenden Zellen denjenigen, aus denen sie hervorgegangen sind, nicht oder nur wenig ähneln.

Dazu kommt, dass gewisse Formen der Leukocyten sich nicht von den jungen Tuberkelelementen unterscheiden lassen, wodurch natürlich die Beantwortung der Frage, welche Zellen

das Material zum Aufbau des Tuberkels liefern, ganz bedeutend erschwert wird.

Auch das Vorhandensein oder Fehlen von Kerntheilungsfiguren in den an den Tuberkel angrenzenden Geweben ist kein zwingender Beweis für oder gegen eine Betheiligung derselben an der Tuberkelbildung. Denn Zelltheilungen können auch auf amitotischem Wege vor sich gehen, und die Anwesenheit von Mitosen in den dem Tuberkel benachbarten Geweben ist doch nur ein Ausdruck der Wucherung ihrer Elemente, von der man nicht weiss, ob sie zur Bildung von Tuberkelzellen führt oder nicht.

Wie gross die Schwierigkeiten in der Beurtheilung der Vorgänge bei der Tuberkelbildung sein müssen, das wird ohne Weiteres klar, wenn man die Ansichten der einzelnen Forscher über diesen Punkt einer Prüfung unterwirft.

Während die einen (E. Wagner[66], Lübimow[41], J. Arnold[1–4], Baumgarten[9], Brissaud und Toupet[16], Dobroklonski[20], Kostenitsch und Wolkow[35], Pilliet[50], Straus[58], Klebs[32]) den Standpunkt vertreten, dass alle fixen Gewebszellen durch Proliferation zur Bildung des Tuberkels beitragen, wollen andere nur eine Betheiligung der Bindegewebszellen und Endothelien (Pastor, Ref. bei Kostenitsch und Wolkow[35], früher Klebs[30]), beziehentlich der Bindegewebszellen allein (Virchow[65], Thoma[62]) anerkennen.

Heydemann[28] (Schüler von Grawitz) lässt die epithelioiden Zellen des Hornhauttuberkels aus Hornhautzellen und aus erwachten, in der Hornhautgrundsubstanz schlummernden, zellenartigen Elementen hervorgehen.

Auch betreffs der ersten Anfänge und der Weiterentwickelung des Tuberkels sind die Meinungen getheilt.

Ein Theil der Forscher (Schüppel[57], Cornil bei Yersin[71], Schmaus und Uschinsky[53]) sieht in dem Auftreten einer Riesenzelle den Beginn vieler Tuberkel, legt ausserdem jedoch auch auf entzündliche Veränderungen am Gefässsystem grossen Werth (Cornil bei Yersin[71], Martin[43]). Lubarsch und Falk[33] betonen, dass bei der Tuberkelbildung im Anschluss an die Zellproliferation stets auch exsudative Vorgänge sich einstellen.

Eine zweite Gruppe von Gelehrten ist der Meinung, dass die Tuberkelzellen ausschliesslich oder doch ganz vorwiegend aus Leukocyten hervorgegangen sind. Ziegler[72] und Thoma[62] haben neuerdings diese Ansicht verlassen, die eigentlich nur noch von Metschnikoff[44, 45] und seinen Anhängern Stschastny[59, 60], Gilbert und Girode[26], Borrel[14], Leredde[38] vertreten wird.

Nicht minder divergent sind die Anschauungen über die Herkunft der tuberculösen Riesenzellen.

Eine Anzahl von Forschern leitet die Riesenzellen von den epithelioiden Zellen ab. So sind nach Langhans[37], J. Arnold[3, 4], Metschnikoff[44–46], Schmaus und Uschinsky[53] die Riesenzellen das Produkt einer Verschmelzung epithelioider Elemente, nach Lübimow[41], Koch[33], Baumgarten[10], Weigert[69], Straus[58] dagegen das Resultat einer Kernwucherung innerhalb derselben.

Einige Autoren glauben, dass Riesenzellen durch gewisse Umwandlungen aus epithelialen Kanälen sich bilden können (J. Arnold[1, 2], Waldstein[68], Klebs[32], Krückmann[36]), während Klebs[30, 32] (früher auch Baumgarten[7, 8]), Köster[34], Hering[29], Tizzoni und Gaule[63], Schüppel[57], Cornil und Babes[18], Birch-Hirschfeld[11] eine wesentliche Betheiligung der Blut- und Lymphgefässendothelien bei der Riesenzellbildung für wahrscheinlich halten.

Yersin[71], Cornil (bei Yersin), Kostenitsch und Wolkow[35] sprechen sich für die Betheiligung exsudativer Vorgänge bei der Entstehung der Riesenzellen aus, Schüppel[56] und Metschnikoff[44–46] halten die Riesenzellen für amöboid beweglich.

Auch bezüglich des Ursprungs des Tuberkelreticulums bestehen verschiedene Anschauungen. Es soll bald die Ueberreste des ursprünglichen Gewebes (E. Wagner[67], J. Arnold[3], Kostenitsch und Wolkow[35]), bald ein Gerinnungsprodukt (Kostenitsch und Wolkow[35]) darstellen, bald der Ausdruck einer Verklebung der Zellmembranen (Ziegler[72]) oder einer Verdichtung der Kittsubstanz (Klebs[31]) sein. Schüppel[56] hielt die Fasern des Reticulums für Ausläufer der Riesenzellen, Schmaus und Uschinsky[53] vorwiegend für Protoplasmafortsätze epithelioider Elemente.

Durch diese grosse Mannichfaltigkeit der Auffassungen über

die Histogenese des Miliartuberkels, sowie durch mehrere zufällige Beobachtungen bin ich veranlasst worden, der Frage nach der Herkunft der Tuberkelzellen näher zu treten.

Ich habe ausschliesslich die experimentelle Lebertuberculose zum Gegenstand meiner Untersuchungen gemacht und zwar aus folgenden Gründen.

Die Leber enthält neben Blutgefässen und Bindegewebe sehr charakteristische Epithelien, und es ist so die Möglichkeit gegeben, die Betheiligung wenigstens dieser drei Gewebsarten an der Tuberkelbildung kennen zu lernen. Dann aber verhält sich die Leber gegen die Tuberkelbacillen relativ indifferent, d. h. es bilden sich in der Umgebung der tuberculösen Neubildung kaum entzündliche Reactionen, die z. B. in der Lunge die Beurtheilung des ganzen Vorganges so ausserordentlich erschweren.

Die Versuchsanordnung war eine verschiedene: bald wurde subcutan, bald intravenös eine Aufschwemmung von rein gezüchteten Tuberkelbacillen applicirt; vorwiegend jedoch wurden die Bacillen in die Mesenterialvenen eingespritzt, besonders um den Zeitraum genau feststellen zu können, der zwischen der Infection und dem ersten Auftreten von Lebertuberkeln verstreicht.

Die Injection von virulenten Tuberkelbacillen in Mesenterialvenen wurde fast ausschliesslich an Meerschweinchen ausgeführt, weil diese Thiere für Tuberculose sehr empfänglich sind und weil bei ihnen die karyokinetischen Figuren bei Weitem reichlicher und deutlicher sind, als z. B. bei Kaninchen.

Das Verfahren bei der Impfung gestaltete sich folgendermaassen: Den Thieren wurde in Narkose der Bauch durch einen etwa 3 cm langen Schnitt eröffnet. Es wurden dann einige Dünndarmschlingen hervorgezogen und die Bacillenaufschwemmung in Quantitäten von 1—7 ccm mittelst sterilisirter Spritze in eine Mesenterialvene eingespritzt. Das eröffnete Gefäss wurde hierauf doppelt unterbunden, der Darm reponirt und die Bauchwunde geschlossen.

Als Impfmaterial dienten Bouillonculturen von Tuberkelbacillen, die aus der Milz eines an acuter Miliartuberculose verstorbenen Mannes gezüchtet worden waren. Die Culturpartikel wurden im sterilisirten Achatmörser sorgfältig verrieben und dann mit steriler 0,5procentiger Kochsalzlösung aufgeschwemmt.

Befunde.

Ein 12 Stunden nach der Injection an Darmgangrän verendetes Meerschweinchen zeigt in der Leber zahlreiche, etwa mohnkorngrosse, graugelbliche Heerde, die sich mikroskopisch als Nekrosen der Leberzellen präsentiren. Die nekrotischen Leberzellen erscheinen als glänzende, etwas geschrumpfte Schollen, ihr Kern ist verkleinert und mehr diffus gefärbt. In unmittelbarer Nachbarschaft oder doch in nächster Nähe solcher Heerde sind gewöhnlich Pfortaderäste gelegen, die ganz oder theilweise verstopft sind durch Haufen einkerniger, mehrkerniger und polymorpher Leukocyten, in deren Centrum grössere und kleinere Bacillenklumpen sich finden. Zwischen den Leukocyten war manchmal ein feines, mit Eosin färbbares Netz bemerkbar.

2 Tage nach der Injection bietet die Leber makroskopisch fast dasselbe Aussehen: überall äusserst zahlreiche, punktförmige bis mohnkorngrosse, grauweissliche Heerde. — Mikroskopisch sind zahlreiche Leberzellnekrosen nachweisbar und zwar stets in den peripherischen Theilen der Leberläppchen in der Nähe thrombosirter Pfortaderäste. Die Pfortaderpfröpfe bestehen jetzt aus mehrkernigen Leukocyten und grossen, einkernigen, ziemlich protoplasmareichen Zellen, die sämmtlich in eine ganz feinfädige Substanz eingebettet sind. Dazwischen liegen überall zahlreiche Tuberkelbacillen, bald einzeln, bald in Gruppen, innerhalb oder ausserhalb der verschiedenen zelligen Elemente. — Das Endothel der verstopften Pfortaderstämme ist zum Theil noch gut erkennbar, meist aber verdickt und bildet eine mehrfache Schicht, in der vereinzelte Mitosen nachweisbar sind. Die gewucherte Endothellage setzt sich auch öfters zapfenförmig ein Stück weit in die einmündenden Lebercapillaren hinein fort. Die Leberzellen zeigen überall spärliche Mitosen.

Ein 4 Tage nach der Injection getödtetes Meerschweinchen zeigt in einzelnen Leberabschnitten zahlreiche, bis grieskorngrosse, gelbliche Heerdchen, die mikroskopisch wieder als nekrotische Partien sich präsentiren. — Im periportalen Bindegewebe an zahlreichen Stellen ein junges, gefässhaltiges Granulationsgewebe erkennbar, dessen Zellen protoplasmareich und theils mit grossem, bläschenförmigem Kern, theils mit kleinerem, mehr diffus gefärbtem Kern versehen sind. Oft haben diese Zellen Fortsätze, die mit Nachbarzellen communiciren. Zwischen den grossen Zellen liegen mehr oder weniger reichliche, vielkernige Leukocyten und die Trümmer von solchen, sowie eine feinkörnige Substanz.

Die Capillaren des Granulationsgewebes besitzen nicht selten geschwollene Endothelien und enthalten entweder rothe Blutkörperchen oder häufiger homogene, mit Eosin stark färbbare, glänzende Massen. — Die Pfortaderäste sind meist leer, vereinzelte dagegen, die von neugebildetem Granulationsgewebe umschlossen sind, sind ganz oder theilweise angefüllt mit einem Gewebe, das sich von jenem nicht unterscheiden lässt. Die Gefässwand ist dann mitunter nicht mehr deutlich erkennbar.

Die grossen Zellen des Granulationsgewebes und der Pfortaderpfröpfe, die Endothelien der Pfortadern und Lebercapillaren zeigen spärliche Mitosen. — Die Grenze des Lebergewebes gegen die Granulationsheerde ist zum Theil scharf; die Leberzellen sind dann oft deutlich comprimirt. Zum Theil jedoch schiebt sich das periportale junge Gewebe zwischen die einzelnen Leberzellbalken hinein, sie aus einander drängend und abplattend. — Tuberkelbacillen liegen in grosser Zahl intra- oder extracellulär diffus über die periportalen Granulationsheerde, sowie die grösseren und kleineren Gefässpfröpfe verbreitet, soweit diese noch erkennbar sind, einzelne finden sich in den Endothelien der Pfortaderäste und Lebercapillaren, die dann manchmal Mitosen zeigen, und frei im Gefässlumen.

Ein am 5. Tage post injectionem getödtetes Meerschweinchen bietet im Wesentlichen dieselben Verhältnisse; die periportalen Granulationsheerde sind jedoch etwas kleiner, enthalten aber reichliche Mitosen. Die Leberzellen erscheinen eigenthümlich gequollen, die Capillaren fast durchweg comprimirt. In einzelnen feinen Pfortaderästen hyaline Pfröpfe.

7 Tage nach der Injection ist das Verhalten der Leber ungefähr dasselbe. Auffallender Weise finden sich jedoch keine Leberzellnekrosen. Die Leberzellen sind wieder fast sämmtlich gequollen, die Capillaren zusammengepresst.

9 Tage nach der Einspritzung der Bacillen in die Pfortader zeigt die Leber zahlreiche, feine, weissliche Heerde, meist in grösseren Gruppen beisammen liegend. — Mikroskopisch sind an diesen Stellen die Leberzellen als glänzende Schollen erkennbar, deren Kerne ihr Färbevermögen ganz oder doch theilweise eingebüsst haben. Zwischen den Schollen liegen zahlreiche Leukocyten und häufig ein feines Fadennetz. Die nekrotischen Heerde grenzen bald unmittelbar an das intacte Lebergewebe, bald sind sie ganz oder theilweise umschlossen von einem Granulationsgewebe, das die Glisson'schen Kapseln fast überall erfüllt und nicht selten zwischen die benachbarten Leberzellbalken sich hineinschiebt. Die Elemente dieses Gewebes sind von verschiedener Grösse und Form, bald rundlich, bald polygonal oder sternförmig, und lassen zwischen sich öfters ein zartes Netz feiner Fäserchen erkennen, die sich theilweise nach der Weigert'schen Fibrinmethode färben. Die Kerne der Zellen sind gross und bläschenförmig und zeigen spärliche Mitosen. Ausserdem finden sich zahlreiche mehrkernige und spärliche einkernige Leukocyten, sowie rothe Blutkörperchen.

Die Capillaren des Granulationsgewebes sind meist leer, zum Theil enthalten sie spärliche rothe Blutkörperchen, selten hyaline Pfröpfe. Ihre Endothelien sind häufig geschwollen und lassen ab und zu Mitosen erkennen. — Die Wandung der verstopften Pfortaderäste ist nirgends mehr deutlich, ihr Lumen meist erfüllt mit demselben Gewebe, das die Glisson'schen Kapseln einnimmt. An vereinzelten Arterienästen geringe Wucherung der Intima.

Die Leberzellen zeigen in diffuser Vertheilung ebenso wie die Endothelien der Lebercapillaren reichliche Karyokinesen. Die an das periportale Gewebe angrenzenden Leberzellen sind entweder deutlich comprimirt oder durch das zwischen sie sich einschiebende Granulationsgewebe aufgefasert oder aus einander gerissen. Die abgesprengten Leberzellen zeigen keine Proliferationserscheinungen.

Die Gallengänge sind deutlich vermehrt, an den kleineren derselben ziemlich reichliche Karyokinesen.

In dem periportalen neugebildeten Gewebe nicht selten Riesenzellen mit peripherisch angeordneten Kernen, welche jedoch nie mit Gallengängen zusammenhängen.

Ausserdem finden sich überall, meist mitten in den Acinis, seltener Centralvenen anhängend, intracapilläre Heerde von verschiedener Grösse, deren Zellen dieselben Formen haben, wie die des periportalen Granulationsgewebes. Die Zellen der grösseren dieser Heerde zeigen ab und zu Mitosen, häufiger die angrenzenden Capillarendothelien. Die Heerde enthalten nie Gefässe, manchmal dagegen im Centrum eine Riesenzelle mit peripherisch angeordneten Kernen, die mitunter den ganzen Heerd darstellt. Das benachbarte Lebergewebe ist stets comprimirt.

Tuberkelbacillen sind in wechselnder Anzahl in allen diesen neugebildeten Gewebsinseln, am zahlreichsten in dem periportalen Gewebe vorhanden.

11 Tage nach der Injection zeigt die Leber makroskopisch spärliche punktförmige bis mohnkorngrosse, scharf umschriebene, gelbliche Heerde. Mikroskopisch sind vereinzelte, sehr kleine Leberzellnekrosen erkennbar.

Das Granulationsgewebe innerhalb der Glisson'schen Kapseln ist reichlicher geworden, von derselben Beschaffenheit, wie nach 9 Tagen, nur sind die Capillaren entschieden viel weniger zahlreich. Mitosen an den Granulationszellen und den Capillarendothelien sind in dieser Leber bei Weitem am reichlichsten zu bemerken. — Die Pfortaderäste sind auch hier wieder zum grossen Theil völlig verstopft von einem gefässlosen Gewebe, dessen Elemente denen des periportalen Granulationsgewebes gleichen und öfters Karyokinesen zeigen. — An zahlreichen Arterienästen ist eine mehr oder weniger starke Wucherung der Intima wahrzunehmen, wodurch nicht selten das Gefässlumen völlig verschlossen wird. Die Wandung derartiger Arterien ist dann gewöhnlich in eigenthümlicher Weise hyalin gequollen.

Die Grenze zwischen dem Leber- und dem periportalen Granulationsgewebe ist meist scharf, nicht selten aber schieben sich beide Gewebsarten in einander. Die Leberzellen sind dann gewöhnlich atrophisch, mitunter in nächster Nachbarschaft der verdickten Glisson'schen Kapseln in mitotischer Theilung begriffen, doch sind die Karyokinesen an ihnen weit weniger reichlich, als an den Endothelien der Lebercapillaren und den kleinen Bindegewebszellen.

Innerhalb der Lebercapillaren, meist völlig isolirt, zahlreiche rundliche Heerde, welche aus grossen und kleinen einkernigen Zellen mit dazwischen

gelagerten rothen und mehrkernigen weissen Blutkörperchen zusammengesetzt sind. Sie wirken stets comprimirend auf die angrenzenden Leberzellbalken und enthalten in ihren peripherischen Theilen öfters Mitosen, deren grössere den Endothelien, deren kleinere den Bindegewebszellen angehören.

Die Gallengänge sind deutlich gewuchert, ihre Epithelien enthalten oft mitotische Figuren.

Tuberkelbacillen liegen reichlich in dem periportalen neugebildeten Gewebe, vereinzelt in den intracapillären Heerden, theils frei, theils in verschiedene Zellen eingeschlossen.

Ein 13 Tage nach der Impfung getödtetes Meerschweinchen hat starkes Oedem der Bauchdecken und beträchtlichen Ascites. Die Leber ist vergrössert, an der Oberfläche fein granulirt, sehr derb und ist durchsetzt von zahlreichen, etwa mohnkorngrossen, gelblich-grauen Heerden. — Mikroskopisch sind nekrotische Leberzellheerde nur spärlich nachweisbar.

Das periportale Granulationsgewebe ist äusserst reichlich und enthält zahlreiche Mitosen, die Capillaren in ihm sind von geringer Zahl. — Die verstopften Pfortaderlumina sind nicht mehr erkennbar, sondern werden völlig eingenommen von dem neugebildeten Gewebe der Nachbarschaft. Statt ihrer sind nicht selten mehrere kleinere, unregelmässig geformte Gefässquerschnitte vorhanden.

In vielen Arterien hochgradige obliterirende Wucherung der Intima.

In den Lebercapillaren zahlreiche Heerde verschiedenster Grösse, deren kleinste aus 6—8 gewucherten Endothelzellen bestehen. Die grösseren zeigen ähnliche Zusammensetzung, wie das periportale Gewebe, sind jedoch stets gefässlos.

Die Leberzellen lassen überall in mässiger Menge Mitosen erkennen. In der Nachbarschaft der periportalen und intracapillären Heerde sehr häufig Compression oder gar hochgradige Atrophie der Leberzellbalken. Die Gallengänge sind deutlich vermehrt, enthalten jedoch nur selten Mitosen. Tuberkelbacillen sind nirgends nachweisbar.

18 Tage nach der Einspritzung in die Pfortader zeigt ein Meerschweinchen starke Induration der Leber. Entlang den Pfortaderästen findet sich sehr reichliches, grau durchscheinendes Gewebe, sowie feinste gelbliche Knötchen. Die Milz ist um das Vier- bis Fünffache vergrössert.

Die mikroskopische Untersuchung ergiebt ein äusserst reichliches, nicht sehr gefässhaltiges Granulationsgewebe entlang den Glisson'schen Kapseln, welches an Mächtigkeit dem noch erhaltenen Lebergewebe zum mindesten gleichkommt. Ausserdem liegen in den Lebercapillaren zahlreiche gefässlose, kleine Heerde von derselben Beschaffenheit, wie früher beschrieben. In den Capillaren des periportalen Granulationsgewebes häufig hyaline Thromben.

Zahlreiche arterielle und venöse Gefässe der Glisson'schen Kapseln sind ganz oder theilweise obliterirt durch Proliferation der Intima. —

Wucherung der Gallengänge. Spärliche Riesenzellen in den periportalen und intracapillären Heerden.

Die Leberzellen nehmen an der Gewebsneubildung nicht nachweisbar Antheil, dagegen finden sich reichliche Mitosen an den Endothel- und Bindegewebszellen.

Im Lebergewebe ältere und frischere Nekrosen, die letzteren betreffen zugleich mit die an den betreffenden Stellen vorhandenen intracapillären Heerde. — Tuberkelbacillen liegen fast ausschliesslich in den älteren nekrotischen Heerden zwischen den Kerntrümmern; sie sind meist sehr dünn, oft segmentirt, zum Theil an einem Ende kolbig aufgetrieben.

Ueberblicken wir jetzt den Verlauf der Veränderungen, die nach Einspritzung von Tuberkelbacillen in die Mesenterialvenen auftreten, so ist das erste, was wir wahrnehmen, die Bildung von Pfröpfen in zahlreichen Lebergefässen.

Die Pfröpfe bestehen aus ein- und mehrkernigen, sowie polymorphen Leukocyten, die gewöhnlich ringförmig Bacillenklümpchen umschliessen. In den weiteren Pfortaderästen sind die Pfröpfe mächtig, in den Capillaren nur klein, aus wenigen Blutzellen bestehend. — Gewöhnlich sind die Gefässe durch die Pfröpfe total verschlossen.

Solche Gefässverstopfungen treten nach Einspritzung verschiedener Fremdkörper auf.

J. Arnold[6] beobachtete sie in der Kaninchenlunge nach intravenöser Injection von Weizengries. Sie waren zusammengesetzt aus Grieskörnern und Leukocyten aller Arten, von denen jedoch später die einkernigen an Zahl überwogen. Die Thrombusbildung, der eine Leukocytose der Lunge voraufging, wurde von J. Arnold in ihren ersten Anfängen 6—12 Stunden nach der Grieseinspritzung beobachtet.

Aehnlich wie in der Lunge liegen die Verhältnisse in der Leber. Auch hier kommt es nach Einspritzung von Fremdkörpern in die Pfortaderwurzeln zunächst zu einer Pfropfbildung in den Portalgefässen, gleichgültig, ob man Tuberkelbacillenklümpchen oder Weizengrieskörner injicirt.

Bei Kaninchen, denen Gries in der oben beschriebenen Weise in die Leber eingespritzt wurde*), waren schon nach einer Stunde

*) Die Versuche mit Weizengrieseinspritzungen wurden in Gemeinschaft mit Herrn Dr. Schmorl, jetzt Prosector am Stadtkrankenhaus zu Dresden, ausgeführt; sie stellen nicht nur eine Controle der Tuberkel-

in einer Anzahl von Pfortaderästen wandständige Pfröpfe zu constatiren, die meist das Gefässlumen nicht ganz ausfüllten. Sie waren in der Mehrzahl der Fälle zusammengesetzt aus Grieskörnern in wechselnder Menge, zwischen denen zahlreiche, fast nur mehrkernige Leukocyten lagen. Einzelne Grieskörner, bald frei, bald von Leukocyten umschlossen, waren auch in den Lebercapillaren zu finden. In der Leber bestand starke diffuse Leukocytose.

Das weitere Schicksal der nach Grieseinspritzungen entstehenden Pfröpfe ist nun folgendes.

24 Stunden nach der Injection bemerkt man innerhalb der grieshaltigen Thromben, die jetzt das Gefässlumen meist vollständig verschliessen, neben den mehrkernigen auch zahlreiche einkernige Leukocyten, ferner eosinophile Zellen und rothe Blutkörperchen. Gleichzeitig erscheint die Gefässwand oft wie aufgefasert und durchsetzt von ein- und mehrkernigen, sowie eosinophilen Leukocyten. In den nur partiell verstopften Gefässen liegt der Innenfläche der Gefässwand regelmässig eine mehrfache Leukocytenschicht auf.

Vom 2. Tage ab überwiegen die einkernigen Elemente in den Pfröpfen. Sie finden sich besonders reichlich in den peripherischen Theilen derselben, ihre Kerne sind meist klein und dunkler gefärbt, nicht selten aber gross und bläschenförmig.

Es handelt sich hier um einkernige Leukocyten und junge Bindegewebs- oder Endothelzellen.

Ich stehe mit dieser Annahme im Gegensatze zu J. Arnold; der erst vom 3.—4. Tage an eine Proliferation der Gefässwandelemente beobachtete, während ich Mitosen derselben bereits nach 2 Tagen sah, stellenweise in grosser Menge.

Dagegen stimme ich mit J. Arnold überein, wenn ich in den centralen Abschnitten der Pfröpfe starken Zerfall der mehrkernigen Leukocyten und homogene bis fasrige Gerinnungsprodukte fand.

Auch Riesenzellen waren in dieser Zeit wahrzunehmen: sie

bacilleneinspritzungen dar, sondern sind gleichzeitig als eine Fortsetzung der von Schmorl früher angestellten Experimente über Fermentthrombosen in der Leber und deren Folgen anzusehen. Eine ausführliche Veröffentlichung dieser Befunde behalten wir uns vor.

bestanden aus dichtgedrängten Haufen von 10—40 Kernen, die in eine, wenig scharf begrenzte, feinkörnige Masse eingebettet waren.

Im Laufe der nun folgenden Tage (4., 6. Tag) kommt es zunächst zu einer sehr starken Verdickung der Wandungen der verstopften Gefässe, während gleichzeitig, vom Rande her hineinsprossend, zahlreiche spindelförmige Zellen in die Pfröpfe eindringen. Ausserdem findet eine lebhafte Gefässneubildung in den peripherischen Theilen der Thromben statt, da dort öfters Capillarlumina, bald leer, bald gefüllt, erkennbar sind.

Die Zellen der verdickten Gefässwand, die spindelförmigen Elemente und die Capillarendothelien in den äusseren Theilen der Pfröpfe zeigen häufig Mitosen, so dass für diese Elemente kein Zweifel darüber bestehen kann, dass sie nicht von Leukocyten abstammen.

Anders ist es — und darin muss ich J. Arnold völlig beipflichten — mit den ziemlich kleinen, mit einem bläschenförmigen Kern versehenen Zellen, die in den äusseren Abschnitten der obturirenden Pfröpfe gefunden werden. Es lässt sich kaum entscheiden, ob sie von einkernigen Leukocyten oder fixen Zellen der Gefässwand abstammen.

Indessen möchte ich mich doch der Ansicht zuneigen, dass wir in ihnen die Abkömmlinge autochthoner Zellen vor uns haben, und zwar weniger wegen der Mitosen, die an ihnen zu beobachten waren — denn diese kommen bei Leukocyten auch vor — als vielmehr deshalb, weil solche in mitotischer Theilung begriffene Zellen kleineren Umfangs immer nur in den Theilen der Pfröpfe gefunden wurden, die unmittelbar der verdickten Gefässwand innen anlagen, während die gleichen, mehr nach dem Centrum zu gelegenen Zellen stets ruhende Kerne aufwiesen.

Ich kann daher, besonders auch in Rücksicht auf die Untersuchungen F. Marchand's[42], den Leukocyten keinen wesentlichen Antheil bei der Organisation der Fremdkörperthromben zuschreiben.

Im Laufe der folgenden Tage nimmt die Organisation der Pfröpfe ihren Fortgang: In den peripherischen Abschnitten Neubildung reichlicher Capillaren, deren Endothelien ebenso wie die grossen protoplasmareichen Zellen des Zwischengewebes oft Mi-

tosen zeigen. Gleichzeitig hat die Vermehrung der Gefässwandelemente dazu geführt, dass die Pfröpfe von dem benachbarten Lebergewebe durch eine dicke, mehrschichtige Membran geschieden werden, die aus spindelförmigen Zellen und reichlichen, dazwischen gelagerten Fasern besteht.

Eine gewisse Anzahl von Pfröpfen zeigt 10 Tage nach der Grieseinspritzung in den centralen Abschnitten homogene, mit Eosin schwach färbbare Massen, die nicht selten in Zügen angeordnet sind und dann öfters ein Netzwerk grober Fasern und Balken bilden. In den Maschen des Balkenwerkes und in diesem selbst liegen ziemlich reichliche, einkernige Leukocyten und grosse Zellen (junge Bindegewebszellen), deren Protoplasma von der homogenen Substanz sich mitunter gar nicht mehr differenciren lässt.

Dazwischen finden sich oft Riesenzellen, deren protoplasmatischer Körper unmittelbar in jene homogenen Massen übergeht, während die Kerne, bald spärlich, bald reichlich, meist am Rande an einer Stelle aufgehäuft sind.

Am meisten in die Augen fallend ist in dieser Zeit die scharfe Abkapselung der Pfortaderpfröpfe gegen das Lebergewebe, eine Erscheinung, die übrigens ebenso wie die Gefässneubildung in ihnen, bei einem 11 Tage nach der Grieseinspritzung getödteten Meerschweinchen viel weniger in die Augen sprangen.

Vergleichen wir nun hiermit die weiteren Veränderungen, die an den intravasculären Pfröpfen der mit Tuberkelbacillen geimpften Meerschweinchen auftreten, so finden wir in den ersten 2 Tagen nach der Bacilleneinspritzung keine nennenswerthen Verschiedenheiten.

Vom 2. Tage ab dagegen zeigen die Bacillenpfröpfe ein anderes Verhalten.

Es liegen in den peripherischen Theilen der Bacillenthromben nur wenige einkernige Leukocyten, die in den Weizengriesthromben um diese Zeit reichlich vorhanden waren, während die mehrkernigen und polymorphen Leukocyten ganz ausserordentlich überwiegen.

In den folgenden Tagen verwischt sich die Anfangs noch deutliche Abgrenzung der bacillenhaltigen Pfröpfe immer mehr. Sie sind von dem in den Glisson'schen Kapseln emporschiessenden

Gewebe — auf das ich nachher zu sprechen komme — eigentlich nur noch dadurch zu unterscheiden, dass sie sehr reichliche mehrkernige und polymorphe Leukocyten und massenhafte Bacillen enthalten.

Bei den durch Griesinjection hervorgerufenen Thromben konnten wir im Gegensatz hierzu feststellen, dass mit der Dauer der Thrombose ihre Abkapselung eine nur um so deutlichere wurde. Mit anderen Worten: die reizende Wirkung eines sog. indifferenten Fremdkörpers zur Gewebswucherung ist eine beschränkte. Es resultirt schliesslich eine Einheilung der Fremdkörper, wie sie J. Arnold für die Grieskörner ja auch bereits beschrieben hat.

Ausserdem ist für die Bacillenpfröpfe charakteristisch, dass in ihnen bis etwa 7 Tage nach der Injection jegliche Gefässbildung ausbleibt, die wir bei den Grieseinspritzungen schon am 2. Tage auftreten sahen. Trotzdem starke Proliferation an den Endothelien der Pfortaderäste wahrnehmbar ist, kommt es doch nicht oder erst spät und nur unvollkommen zur Vascularisation der Bacillenthromben, besonders so lange grössere Bacillenhaufen in ihnen enthalten sind.

Es ist das ein Punkt von höchster Wichtigkeit für die Erklärung des specifischen Verhaltens des miliaren Tuberkels, und ich werde weiter unten nochmals darauf zurückkommen.

Welches sind nun die ersten Folgen der bacillären Pfortaderthrombosen?

Wir haben vorhin gesehen, dass 12 Stunden nach der Injection von Tuberkelbacillen in die Leber in diesem Organe Nekrosen sich fanden. Es fragt sich, ob diese Nekrosen der Ausdruck einer specifischen, durch die Tuberkelbacillen hervorgerufenen Läsion sind oder nicht.

Insuläre Lebernekrosen kommen, wie Schmorl[54] und vor ihm Pilliet[49], gleichzeitig Lubarsch[39] und neuerdings Leusden[74] ausgeführt haben, bei der Eklampsie des Menschen vor, Schmorl konnte sie sogar beim trächtigen Kaninchen nachweisen.

Wie Schmorl auf Grund seiner Befunde annimmt, werden diese Nekrosen durch Thrombosirung von Pfortaderästen bedingt, eine Ansicht, die durch die Versuche von Naunyn[47], Franken[24] und Wooldridge, sowie durch eigene Versuche Schmorl's bestätigt wird. Leusden[74] dagegen glaubt, dass eine Verstopfung

von Pfortaderästen allein keine Lebernekrosen zur Folge hat, sondern dass dieser Effekt erst eintrete, wenn gleichzeitig die Arterienäste thrombosirt sind.

Schmorl, Naunyn, Franken und Wooldridge haben bei ihren Experimenten mit Gerinnung erzeugenden Substanzen, Fermenten gearbeitet.

Als nun zur Controle der Tuberkelbacilleneinspritzungen der indifferente Gries in die Leber injicirt wurde, traten auch bei dieser Versuchsanordnung insuläre Nekrosen im Lebergewebe auf, die allerdings nicht in allen Fällen beobachtet wurden.

Die Nekrosen der Leberzellen nach Griesinjectionen unterscheiden sich in nichts von denen nach Einspritzung von Tuberkelbacillen in die Mesenterialvenen. Der zeitigste Termin für das Auftreten der letzteren war 12 Stunden nach der Operation, die Griesnekrosen waren 1 Stunde nach der Einspritzung noch nicht vorhanden, sind jedoch sicher im Laufe der ersten 24 Stunden entstanden, da sie nach dieser Frist in grosser Zahl gefunden wurden.

Die Nekrosen verhielten sich in allen Fällen den bei Eklampsie vorkommenden und den experimentell durch Fibrinferment hervorgerufenen völlig analog. Sie lagen vorwiegend in den intermediären Theilen der Acini, oft dem periportalen Gewebe unmittelbar an und meist in der Nähe verstopfter Pfortaderäste. Die centralsten Abschnitte der Leberläppchen waren fast immer frei von Nekrosen, und nur sehr selten konnte festgestellt werden, dass das abgestorbene Lebergewebe bis unmittelbar an eine Centralvene heranreichte.

Innerhalb der frischen nekrotischen Heerde waren an den ersten beiden Tagen die Leberzellen stark geschrumpft, lebhaft mit Eosin färbbar, ihre Kerne verkleinert, diffuser und viel weniger gefärbt, als unter normalen Verhältnissen, oder auch gar nicht mehr gefärbt. Die Endothel- und Bindegewebskerne waren in frischen Heerden zum Theil noch erhalten und büssten ihr Färbevermögen erst später ein.

Noch 11 Tage nach der Griesinjection waren in der Leber eines Meerschweinchens reichliche Nekrosen vorhanden, die sich genau so präsentirten, wie bei den mit Tuberkelbacillen eingespritzten Thieren.

Hervorzuheben ist an dieser Stelle, dass bei einem 18 Tage nach der Bacilleneinspritzung getödteten Meerschweinchen neben älteren Nekrosen sich auch frischere vorfanden. Die frischen Nekrosen grenzten stets unmittelbar an das normale Lebergewebe an und waren kenntlich daran, dass die Kernfärbung theilweise erhalten war und dass zugleich mit den Leberzellen kleine, zwischen ihnen gelegene Gewebsheerde, die frühestens 8—9 Tage nach der Impfung entstanden sein konnten, der Nekrose verfallen waren. Auf die Ursachen dieser secundären Gewebsnekrosen komme ich weiter unten bei der Besprechung des Gefässsystems zurück.

Pilliet[50] ist meines Wissens der einzige, der Leberzellnekrosen bei tuberculösen Meerschweinchen beschrieben hat. Er nimmt an, dass sie für den Tuberkelbacillus nicht specifisch sind und nennt sie „perituberculös". Diese Bezeichnung ist wohl kaum eine geeignete, da die Nekrosen auch nach Einspritzung anderer Körper in die Pfortader auftreten und somit — wie Pilliet an anderer Stelle selbst sagt — einfach als Gewebsveränderungen allgemeiner Art aufzufassen sind, die durch das Eindringen der Tuberkelbacillen in die Leber hervorgerufen werden.

Leredde[88] hat neuerdings Nekrosen in der menschlichen Leber beschrieben, die im Verlaufe acuter Tuberculosen auftreten sollen. Die Leber enthalte in solchen Fällen bald Tuberkel, bald sei sie frei davon und zeige meist die Erscheinungen einer chronischen Stauung.

Bei genauer Prüfung der Arbeit Leredde's gewinnt man jedoch den Eindruck, als ob es sich in den geschilderten Fällen nicht sowohl um Nekrosen des Lebergewebes handelt, als vielmehr um ein atrophisches Zugrundegehen der Leberzellen in der Umgebung der Centralvenen in Folge chronischer Stauung. In der That liegen nach Leredde die „Nekrosen" stets um die Centralvenen, unmittelbar an sie angrenzend. Gegen die Ansicht Leredde's spricht auch noch, dass bis jetzt von keiner Seite ächte Parenchymnekrosen in tuberculösen menschlichen Lebern beschrieben worden sind.

Schon frühzeitig treten im Anschluss an die Einspritzung von Tuberkelbacillen in die Pfortader Veränderungen im Gewebe der Glisson'schen Kapseln auf.

Bevor ich jedoch auf diese Veränderungen näher eingehe, wird es zweckmässig sein, das Verhalten des periportalen Gewebes nach Griesinjectionen zu schildern, da die hierbei sich entwickelnden einfacheren Prozesse wichtige Vergleichsobjecte sind für die complicirteren nach der Tuberkelbacilleneinspritzung.

24 Stunden nach der Grieseinspritzung findet man im periportalen Gewebe dort, wo die Wand eines verstopften Pfortaderastes stärker von farblosen Blutzellen durchsetzt ist, reichliche ein- und mehrkernige Leukocyten und besonders zahlreiche eosinophile Zellen. Wucherungsvorgänge sind an den fixen Zellen der Glisson'schen Kapseln — abgesehen von vereinzelten Mitosen in den lymphatischen Follikeln derselben — erst 2 Tage nach der Grieseinspritzung wahrnehmbar: die Endothelien der im periportalen Gewebe verlaufenden Capillaren zeigen spärliche Mitosen.

Nach 4 Tagen tritt die Anhäufung farbloser Blutelemente im periportalen Gewebe ganz bedeutend in den Hintergrund. Es findet sich vielmehr eine diffuse Vermehrung der fixen Zellen, die bald unter der Gestalt junger Fibroblasten mit grossem, ovalem, bläschenförmigem Kern, bald mehr spindelförmig, mit länglichem und dunkler gefärbtem Kern erscheinen. Mitosen sind an diesen Zellen nur wenig zahlreich sichtbar.

Das neugebildete Gewebe enthält ziemlich reichliche Capillaren, seine Grenze gegen das Lebergewebe ist nicht immer ganz scharf, da öfters zellige Zapfen, aus länglichen bis spindelförmigen Elementen bestehend, zwischen die Leberzellbalken sich hineinschieben. Die Ausstrahlung in die Lebercapillaren tritt jedoch (bei diesem nach 4 Tagen getödteten Kaninchen) ganz bedeutend zurück gegenüber der merkwürdigen Thatsache, dass das periportale Gewebe sich überall zwischen die einzelnen Leberläppchen hineingeschoben hat, so dass die Präparate annähernd an solche aus einer Schweineleber oder von beginnender „monolobulärer" Lebercirrhose erinnern.

Die Leberzellen zeigen nirgends Erscheinungen von Compression oder Atrophie, wohl aber in nächster Nachbarschaft der Glisson'schen Kapseln vereinzelte Mitosen, die auch an den Gallengangsepithelien in geringer Zahl nachweisbar sind.

6 Tage nach der Griesinjection ist das Bild ein ähnliches, nur dass die bindegewebigen Umhüllungen der einzelnen Leberläppchen fehlen. Die Vermehrung des periportalen Gewebes beschränkt sich vielmehr auf die nächste Nähe der Pfortaderäste, so dass Schnitte durch die Glisson'schen Kapseln im Allgemeinen die Form eines Dreieckes oder eines Sterns besitzen.

Nach 10 Tagen ist der Zellreichthum der Glisson'schen Kapseln schon bedeutend geringer; es überwiegen die spindelförmigen Elemente, während leukocytäre kaum mehr zu finden sind. An einigen Stellen ist das Gewebe sogar bereits der fibrösen Metamorphose anheimgefallen.

Der Befund bei einem 11 Tage nach der Grieseinspritzung getödteten Meerschweinchen ist insofern ein etwas anderer, als das überall stark vermehrte periportale Gewebe noch sehr zellreich ist. Die Zellen, aus denen es besteht, sind grösser oder kleiner, stets mit einem Kern versehen, der bald gross und oval oder länglich, bald kleiner, rund und etwas dunkler gefärbt erscheint. Diese Elemente, sowie die Endothelien der reichlich vorhandenen Capillaren lassen nicht selten Mitosen erkennen. Wichtig ist in diesem Fall noch die immer vollständig scharfe Grenze zwischen Leber- und periportalem Gewebe; nie sendet letzteres Ausläufer zwischen die Leberzellbalken hinein.

Fassen wir jetzt das eben Besprochene nochmals kurz zusammen: Es kommt im Anschluss an Grieseinspritzungen in die Leber zunächst zur Anhäufung leukocytärer Elemente in den Glisson'schen Kapseln. Vom 2. Tage ab entwickelt sich durch Proliferation des periportalen Gewebes ein Granulationsgewebe, das allmählich, unter Verschwinden der farblosen Blutzellen, in ein mehr oder weniger ausgesprochenes Narbengewebe übergeht. In einem Falle war das Resultat der Fremdkörpereinspritzung eine deutliche cirrhotische Veränderung der Leber.

Im Gegensatz hierzu sind bei den mit Tuberkelbacillen geimpften Thieren die Vorgänge, die sich im periportalen Gewebe abspielen, andere.

Unter Bezugnahme auf die Eingangs besprochenen Befunde können wir Folgendes annehmen.

Innerhalb der ersten Tage nach der Bacilleneinspritzung sind die Veränderungen im periportalen Gewebe ungefähr dieselben wie nach Griesinjection. Wir bemerken, dass nicht selten die Glisson'sche Kapsel in der Umgebung eines verstopften Pfortaderastes verbreitert ist durch eine Anhäufung von Zellen, deren Minderzahl mit Leichtigkeit als ein- und mehrkernige, bezw. polymorphe Leukocyten erkennbar ist. Auffallend ist die geringe Anzahl eosinophiler Zellen.

Schwieriger bezüglich ihrer Provenienz zu erkennen sind die in überwiegender Menge vorhandenen Elemente mit einem grossen, bläschenförmigen Kern. Wir haben es in ihnen wohl zum überwiegenden Theil mit grosskernigen Leukocyten zu thun, besonders im Hinblick darauf, dass die Zahl der Kerntheilungsfiguren eine viel zu geringe ist, als dass sich dadurch eine derartige Zellanhäufung, wie sie schon 2 Tage nach der Impfung zu beobachten

war, erklären liesse. Zwischen all' diesen Zellen ist nicht selten spärliches Fibrin nachweisbar.

Es handelt sich also zunächst um heerdförmige entzündliche Exsudationen in die Glisson'schen Kapseln.

Schon sehr bald jedoch — etwa vom 4. Tage ab — zeigen die Vorgänge in den Glisson'schen Kapseln einen progredienten Charakter. Es treten nehmlich, was bei Grieseinspritzungen nie zu beobachten war, überall im periportalen Gewebe bei völlig wegsamen Pfortadern mehr oder weniger rundliche Heerde auf, deren Bau im Wesentlichen derselbe ist, wie wir ihn soeben beschrieben haben, d. h. sie bestehen vorwiegend aus zweifellosen Leukocyten.

Als ein neuer Vorgang stellt sich jedoch jetzt eine allmählich zunehmende Proliferation der fixen Zellen, d. h. der Endothel- und Bindegewebszellen ein. Denn man kann, zuerst spärlicher, später reichlicher, an den Zellen des Granulationsgewebes sowohl wie an den Endothelien der in ihm vorhandenen Capillaren Kerntheilungen auffinden, durch deren mitunter ausserordentlich grosse Zahl (besonders am 11. Tage) die rasche Zunahme des neugebildeten Gewebes hinreichend erklärt wird.

Während wir nun nach Grieseinspritzungen allmählich eine scharfe Abgrenzung und endlich sogar eine fibröse Umwandlung der gewucherten Glisson'schen Kapseln eintreten sahen, können wir das hier nicht. Das Granulationsgewebe wuchert vielmehr allmählich entlang sämmtlicher Pfortaderverzweigungen fort und es kommt so zu förmlichen cirrhotischen Veränderungen der Leber, die in einem Falle zur Entwickelung eines starken Ascites und Anasarca der Bauchdecken führten. Jedenfalls ist nie die geringste Tendenz zur narbigen Metamorphose zu bemerken.

Allmählich werden die Glisson'schen Kapseln so mächtig, dass sie auf Schnitten eine viel grössere Fläche einnehmen, als das noch erhaltene Lebergewebe.

Ebenso wie die Tendenz zur schwieligen Umwandlung vermissen wir bei dem durch Tuberkelbacilleneinspritzung verursachten periportalen Gewebe die Neigung zur scharfen Abgrenzung.

Zwar konnten wir bei der Griesinjection in den ersten Tagen auch ein geringes Ausstrahlen des neugebildeten Gewebes in

die Lebercapillaren hinein beobachten, doch verschwanden diese Fortsätze gewöhnlich rasch wieder oder beschränkten sich nur auf die an einander angrenzenden Läppchentheile.

Anders bei den tuberculös inficirten Thieren.

Hier macht sich schon in den ersten Tagen bemerklich, dass in den den Glisson'schen Kapseln nächstgelegenen Theilen der Lebercapillaren längliche oder rundliche Pfröpfe liegen, die aus grossen und kleinen einkernigen, sowie aus vielkernigen Zellen zusammengesetzt sind. Sind in dieser allerersten Zeit (bis zum 2.—4. Tage) die Pfröpfe ganz vorwiegend als aus Leukocyten bestehend anzusehen, so finden sich doch schon vom 2. Tage ab Mitosen an den benachbarten Capillarendothelien.

Auch in späterer Zeit kann man häufig beobachten, dass das periportale Granulationsgewebe zwischen die Leberzellbalken hineinwuchert und so öfters grössere und kleinere Lebergewebspartien abschnürt.

Für das in den Glisson'schen Kapseln entstehende Gewebe habe ich mehrfach die Bezeichnung „Granulationsgewebe" gebraucht. In der That haben wir es mit einem Granulationsgewebe zu thun, das sich bezüglich seines Aufbaues in nichts von dem jungen Bindegewebe unterscheidet, wie es bei beliebigen anderen pathologischen Prozessen auftritt.

Das Gewebe ist dementsprechend zusammengesetzt aus einem engmaschigen Netz dünnwandiger Capillaren, zwischen denen junge Bindegewebszellen und verschiedenartige Leukocyten in wechselnder Anzahl sich finden.

Es würde über den Rahmen der vorliegenden Arbeit hinausgehen, wenn ich den Ursprung der entzündlichen Neubildung ganz im Allgemeinen an dieser Stelle abhandeln wollte. Gleichwohl muss ich bis zu einem gewissen Punkte auf die Frage eingehen.

In früherer Zeit war man der Ansicht (Ziegler[72]), dass die Elemente des Granulationsgewebes (und des Tuberkels) vorwiegend aus Lymphkörperchen entstehen; diese Anschauung ist besonders durch die Untersuchungen F. Marchand's[43] über die Einheilung von Fremdkörpern ganz wesentlich modificirt worden. Denn F. Marchand fand, dass vom 4. Tage ab in den den Fremdkörper umgebenden Geweben Mitosen auftreten, und dass

gleichzeitig vom Rande her Spindelzellen in den Fremdkörper eindringen. Marchand folgert daraus, besonders auch in Hinblick auf das Vorkommen von Mitosen nur in den peripherischen Theilen des Fremdkörpers, dass die jungen Bindegewebszellen von den Zellen des umgebenden Gewebes abstammen.

Schien somit die Herkunft der Granulationszellen klar gestellt, so wurde alles wieder fraglich durch die Untersuchungen von J. Arnold[5], der, gestützt auf äusserst mühsame Untersuchungen am Frosch, sich dahin ausspricht, dass die hämatogenen Wanderzellen einer fortschreitenden Entwickelung fähig seien. Jedenfalls seien im Granulationsgewebe hämatogene und histiogene Wanderzellen nicht mit Sicherheit von einander zu unterscheiden, wenn auch vielleicht die ersteren nur einen transitorischen Bestandtheil dieses Gewebes bildeten.

So sorgfältig J. Arnold bei seinen Experimenten Fehler auszuschliessen sucht, so berücksichtigt er doch wohl einen Umstand zu wenig: die Locomotionsfähigkeit der fixen Zellen. Denn wenn auch nachgewiesen ist, dass die fixen Zellen auf die Einführung von Fremdkörpern zeitigstens nach 24—48 Stunden durch Vermehrung reagiren, so ist damit noch nicht bewiesen, dass vor Ablauf dieser Zeit nicht besonders wanderungsfähige „fixe“ Zellen in den Fremdkörper bereits eingedrungen sind und sich später dort vermehren.

Im Uebrigen muss ich in Hinblick auf meine Untersuchungen mich der Ansicht J. Arnold's anschliessen, dass die hämatogenen Wanderzellen im Granulationsgewebe wahrscheinlich nur eine vorübergehende Rolle spielen. Die Begründung dieser Aufstellung liegt für mich besonders in der Thatsache, dass in dem periportalen Granulationsgewebe, das nach Bacilleneinspritzung in der Leber sich entwickelt, die Proliferation nachweislich von fixen Elementen abstammender Zellen gegen den 11. Tag eine ganz enorme war. Diese nachweislich von benachbarten Geweben abstammenden Zellen sind die Endothelien der Capillaren des Granulationsgewebes.

Aber auch die zwischen den Capillaren gelegenen Zellen zeigten reichliche, mitunter auffallend viele Karyokinesen. Ob diese Mitosen jungen, von der Nachbarschaft stammenden Bindegewebszellen oder zu epithelioiden Zellen umgewandelten Leuko-

cyten angehören, das lässt sich nicht endgültig entscheiden. Dass wenigstens an der Grenze von Leber- und Granulationsgewebe eine Wucherung der spärlichen Bindegewebszellen der Leber Statt hat, geht hervor aus der Anwesenheit sehr kleiner Mitosen an diesen Stellen, die wegen ihrer Lage ab und zu mit Sicherheit auf die Bindegewebszellen zurückgeführt werden können und durch ihre Kleinheit sich deutlich von den grossen Kernfiguren der Endothelien und Leberzellen unterscheiden.

Die Entstehung eines mehr oder weniger diffusen Granulationsgewebes innerhalb der Glisson'schen Kapseln bei Tuberculose wurde von mehreren Forschern beobachtet.

Pilliet[50] sah nach subcutaner und intravenöser Verimpfung hochvirulenter Reinculturen in der Meerschweinchenleber dann, wenn der Tod rapid eintrat, keine eigentlichen, den menschlichen ähnlichen Tuberkel, sondern eine diffuse interstitielle Hepatitis. Blieben die Thiere etwas länger am Leben, so bildeten sich im interstitiellen Gewebe knötchenartige Heerde, die Pilliet jedoch nicht ohne Weiteres mit Tuberkeln vergleichen möchte.

Dieses neuentstandene Gewebe, das Pilliet als prätuberculös bezeichnet, entsteht durch Wucherung sämmtlicher Bestandtheile der Leber und verfällt bei weniger acutem Verlauf der Verkäsung.

So sorgfältig die Untersuchungen und so klar und ansprechend die Darstellung Pilliet's sind, kann ich doch nicht in allen Punkten mit ihm übereinstimmen.

Wie weiter oben hervorgehoben wurde, ist das in den Glisson'schen Kapseln entstehende junge Gewebe nicht ein einfaches Granulationsgewebe, sondern mit Tendenz zur progressiven Weiterentwickelung begabt, ohne dabei Neigung zur fibrösen Metamorphose zu besitzen.

Wenn nun Pilliet anführt, dass bei langsamem Verlauf schliesslich doch eine Verkäsung dieses Gewebes eintrete (was ich bei einem 18 Tage post inoculationem getödteten Meerschweinchen ebenfalls beobachten konnte), so ist für das Gewebe die Bezeichnung „prätuberculös" entschieden nicht richtig.

Das ganze, die Glisson'schen Kapseln ausfüllende Granulationsgewebe ist nicht als ein Vorstadium der Lebertuberculose zu betrachten, sondern als die erste

specifische Reaction der Leber auf die eingedrungenen Tuberkelbacillen.

Das Produkt dieser Reaction ist allerdings zunächst ein gefässhaltiges Granulationsgewebe, da die in die Leber eingedrungenen Tuberkelbacillen allem Anschein nach, wenn sie in grossen Mengen in das Organ gelangt sind, zuerst vorwiegend als Fremdkörper wirken — sie besitzen, wie Heydemann[28] sich äussert, neutralen Charakter. Erst später, wenn nach einer gewissen Incubationszeit die Bacillen sich vermehren, kommt es zu jener immer weiter fortschreitenden Granulationswucherung und schliesslich zu der für die Tuberculose charakteristischen rückgängigen Metamorphose dieses Granulationsgewebes.

Das Eintreten der Veränderungen im periportalen Gewebe ist, wie Pilliet hervorhebt, ganz wesentlich mit von der Menge der in die Leber gelangten Bacillen abhängig. So wird es wohl auch erklärlich, warum von anderen Forschern blos Klebs[32] förmliche Cirrhose der Leber beobachtete, während Cornil und Babes[18], sowie Yersin[71] nur das Auftreten von Tuberkelknötchen in den Glisson'schen Kapseln erwähnen.

Borrel[14] — der einzige, der Tuberkelbacillen in die Mesenterialvenen eingespritzt hat — spricht sich über diesen Punkt nicht näher aus.

Ich habe bei meinen Versuchen den Eindruck gewonnen als ob sehr kleine in die Leber gespritzte Bacillenmengen nicht diese eigenthümliche diffuse Wucherung des periportalen Gewebes hervorrufen, während sie nach Injection grosser Quantitäten von Tuberkelbacillen stets, gewöhnlich schon in den ersten Tagen nach der Impfung auftrat.

Bezüglich der Histogenese des periportalen Granulationsgewebes habe ich bereits weiter oben meine Ansicht klargelegt und mich auf den Standpunkt gestellt, dass es von den Bindegewebs- und Endothelzellen der Glisson'schen Kapseln und des angrenzenden Lebergewebes herrühre. Dass neben den proliferativen auch exsudative Vorgänge eine Rolle spielen, geht daraus hervor, dass zwischen den Granulationszellen stets leukocytäre Elemente und häufig auch Fibrin vorhanden sind.

Halten wir nun — ohne Berücksichtigung der Aetiologie und des endlichen Ausgangs — daran fest, dass dieses neu ent-

standene periportale Gewebe ein Granulationsgewebe ist, so muss es uns auffällig erscheinen, dass Pilliet[50], der das periportale Gewebe nicht einmal als specifisch, sondern nur als „prätuberculös" auffasst, für seinen Aufbau auch die Leberzellen in Anspruch nimmt.

Denn es hat meines Wissens bis auf Baumgarten[9] und von Recklinghausen[52] noch niemand die Behauptung aufgestellt, dass bei der Entwickelung irgend welchen Granulationsgewebes epitheliale Elemente betheiligt wären, eine Ansicht, die auch von Hansemann[37] kategorisch zurückgewiesen wird.

Eben so wenig wie sonst kann ich für die periportale Gewebsneubildung bei tuberculös inficirten Meerschweinchen die epithelialen Bestandtheile der Leber heranziehen.

Die Leberzellen verhalten sich in der Nachbarschaft der gewucherten Glisson'schen Kapseln in den ersten Tagen völlig passiv. Sie erscheinen nicht selten abgeplattet, besonders dann, wenn sich Ausläufer des periportalen Gewebes in die Lebercapillaren hinein erstrecken.

In den späteren Stadien liessen sich allerdings ab und zu Mitosen an den Leberzellen wahrnehmen, doch waren diese nicht reichlicher in den veränderten Partien der Leber, als in den völlig intacten. Ganz besonders aber musste es auffallen, dass einzelne und Gruppen von Leberzellen, die abgesprengt und von dem Granulationsgewebe allseitig umschlossen waren, nie Proliferationserscheinungen, sondern meist die Zeichen rückgängiger Metamorphose: Abplattung, Facettirung, dunkle Eosinfärbung des Protoplasmas und Schrumpfung des Kerns darboten.

Auch eine Umwandlung von Leberzellbalken in Gallengänge, wie Pilliet will, war nicht zu constatiren, dagegen waren in den an das neugebildete Granulationsgewebe angrenzenden Leberzellbalken mitunter zahlreiche Kerne bemerkbar, eine Thatsache, die auch von Gilbert und Girode[36] erwähnt wird. Dass diese gehäuften Leberzellkerne, wenn sie eigenthümlich gruppirt sind, Gallengänge vortäuschen können, ist nicht ausgeschlossen.

Nicht minder als eine Umwandlung der Leberzellen ist eine solche der Gallengangsepithelien in Granulationszellen von der Hand zu weisen.

Allerdings liess sich durch das Auftreten von Mitosen vom

7. Tage ab eine Wucherung der Gallengänge nachweisen, die gegen den 18. Tag hin rasch zunahm und zu starker Vermehrung besonders der kleinen Gallengänge führte. Doch waren die Produkte dieser Wucherung immer nur Gallengänge, die freilich mitunter nicht ganz die regelmässigen Formen der normaler Weise vorhandenen besassen.

Ich möchte hier auf die verschiedenen Ansichten über die Betheiligung der epithelialen Elemente an der tuberculösen Neubildung überhaupt nicht näher eingehen, da ich darauf in extenso weiter unten zu sprechen komme.

Weitere wichtige Vorgänge spielen sich an den Gefässen der Glisson'schen Kapseln ab.

Dass mit der Entstehung von Granulationszellen eine sehr lebhafte Gefässbildung einhergeht, ist bereits erwähnt, ebenso, dass in den späteren Tagen die Anzahl der Capillaren in dem periportalen Gewebe eine, wenn auch nur wenig geringere ist, als um den 9.—11. Tag nach der Impfung.

Diese Thatsache kann als Zeichen einer beginnenden narbigen Umwandlung gedeutet werden, wie sie nach den Grieseinspritzungen eintritt. Dagegen muss jedoch bemerkt werden, dass die fibröse Metamorphose des periportalen Granulationsgewebes nach Griesinjectionen um den 9.—11. Tag immer schon weit fortgeschritten und ohne Weiteres als solche erkennbar war.

Als zweite Möglichkeit kommt in Frage, dass die Gefässneubildung mit der Proliferation der epithelioiden Zellen später nicht mehr gleichen Schritt hält. Das würde besonders daraus hervorgehen, dass die Zahl der Endothelmitosen am 18. Tag bedeutend kleiner ist, als an früheren Tagen, und auch gegen die Zahl der Epithelioidzellmitosen erheblich zurücktritt.

Ein weiterer bemerkenswerther Umstand ist, dass am 18. Tage nach der Impfung die Capillaren in den inneren Theilen der gewucherten Glisson'schen Kapseln entweder nur vereinzelt anzutreffen sind oder ganz fehlen, besonders dann, wenn sich die centralsten Abschnitte des periportalen Gewebes in beginnender Nekrose befinden.

Das Fehlen von Capillaren in gewissen Theilen des Granulationsgewebes kann nun verschiedene Gründe haben.

Erstens liegt die Möglichkeit vor, dass in eben diesen Be-

zirken die Capillaren zu Grunde gegangen sind. Das würde für die Stellen, wo bereits beginnende Nekrose vorhanden ist, ohne Weiteres annehmbar sein, nicht aber für die Gegenden, wo sich von nekrotischen Zellen, also auch von nekrotischen Capillarendothelien nichts findet. Diese Erklärung ist demnach als ungenügend bei Seite zu lassen.

Andererseits könnte die Gefässlosigkeit oder wenigstens Gefässarmuth mancher Gewebstheile dadurch bedingt sein, dass in ihnen trotz fortgesetzter Proliferation der jungen Bindegewebselemente eine Wucherung der Endothelien überhaupt nicht mehr stattfindet.

Auch das ist wenig wahrscheinlich, da man sich nicht gut vorstellen kann, warum von zwei so nahe mit einander verwandten und stets neben einander hergehenden Elementen, wie es Bindegewebszellen und Gefässendothelien sind, das eine bei fortgesetztem Wachsthum des anderen plötzlich aufhören sollte, sich zu vermehren.

Als beste Erklärung für das eigenthümliche Verhalten der Capillaren erscheint mir — vorläufig per exclusionem, da ich später nochmals darauf zurückkommen muss —, anzunehmen, dass unter gewissen Umständen aus der Proliferation der Capillarendothelien nicht Gefässe, sondern nur epithelioide, den übrigen Granulationszellen völlig gleichwerthige Elemente resultiren.

Diese Aufstellung hat verschiedenes für sich.

Auch unter normalen Verhältnissen, beziehentlich bei der Organisation gewisser pathologischer Produkte erfolgt ja die Gefässbildung so, dass von schon vorhandenen Gefässendothelien aus sich zuerst solide Zellstränge entwickeln, die allmählich, ohne erkennbare Ursache in Röhren sich umwandeln und zwar zuerst an der Stelle, wo sie einer Capillare anhaften.

Ob bei dieser Umwandlung in Röhren die nachdringende Blutflüssigkeit und die Blutkörperchen als vis a tergo eine Rolle spielen, lässt sich nicht mit Sicherheit sagen, ist jedoch sehr wohl denkbar.

In unserem periportalen Granulationsgewebe fanden sich nun neben einer allerdings überwiegenden Anzahl von Capillaren mit normalem Inhalt auch solche, die mit glänzenden, durch

Eosin stark färbbaren, homogenen — hyalinen — Massen erfüllt waren.

In Rücksicht auf den durch die hyalinen Pfröpfe bewirkten Gefässverschluss wäre nun die Möglichkeit nicht von der Hand zu weisen, dass mangels der nachdringenden Blutflüssigkeit die neugebildeten Endothelsprossen solide bleiben.

Ob bei dem ganzen Vorgang ausserdem noch ein direct schädigender Einfluss der Tuberkelbacillen auf die Endothelien oder den Inhalt der Gefässe in Frage kommt, möchte ich vorläufig unentschieden lassen.

Nachdem wir festgestellt haben, dass in gewissen Theilen des periportalen Granulationsgewebes die Gefässbildung ausbleibt, ist es uns ohne Weiteres erklärlich, warum diese Theile absterben werden, ohne dass wir es hier nöthig hätten, auf direct nekrotisirende Einflüsse der Tuberkelbacillen zurückzugreifen. Martin[43] äussert sich ähnlich; er sieht den Grund für die Verkäsung der tuberculösen Neubildung ausschliesslich in einer obliterirenden Endovascularitis.

Aber nicht nur an den Capillaren, sondern auch an den grösseren Gefässen der Glisson'schen Kapseln, Arterien und Pfortadern kommen hochgradige Veränderungen im Anschluss an die Impfung mit Tuberkelbacillen vor.

Schon 5 Tage nach der Bacilleneinspritzung in die Leber ist an einer ganzen Anzahl von Pfortader- und besonders Arterienästen neben einer bald mehr, bald minder deutlichen hyalinen Quellung der Wandelemente eine verschieden starke Wucherung der Intima zu bemerken, die selbst zum Verschluss des betreffenden Gefässes führen kann. Die Intimazellen zeigen dann öfters Karyokinesen und bilden ein eigenthümliches Netz, in dessen Maschen nicht selten rothe Blutkörperchen liegen. Die Ausdehnung dieser „Endovascularitis" nimmt gegen den 18. Tag ganz besonders zu.

Baumgarten[9] hat in Leber und Lungen, Martin[43] in den Lungen ähnliche obliterirende Prozesse an arteriellen und venösen Gefässen beobachtet.

Ich möchte hinzufügen, dass auch bei einem mit Griesaufschwemmung in die Mesenterialvenen injicirten Meerschweinchen nach 11 Tagen eine ganz analoge, wenn auch

vielleicht nicht so ausgedehnte obliterirende Intimawucherung besonders an den Arterien gefunden wurde. Ebenso hat Martin[43] nach Einspritzung verschiedener Fremdkörper in die Blutbahn innerhalb der Lunge die gleichen Gefässveränderungen entstehen sehen, die demnach für die Tuberculose nicht specifisch sind.

Es ist weiter oben bei Besprechung der Leberzellnekrosen erwähnt worden, dass bei dem 18 Tage nach der Impfung getödteten Meerschweinchen sich neben älteren auch frischere Nekrosen in der Leber fanden. Diese sind mit grosser Wahrscheinlichkeit auf die eben erwähnten obliterirenden Prozesse an den Gefässen zurückzuführen, die in jenem Falle besonders hochgradig waren.

Die Leberveränderungen, die nach Einspritzung von Tuberkelbacillen in die Mesenterialvenen eintreten, unterscheiden sich von den durch Grieseinspritzung hervorgerufenen ganz besonders auch dadurch, dass zu einem gewissen Zeitpunkte innerhalb der Lebercapillaren kleine Heerde von eigenthümlichem Bau entstehen.

Am 9. Tage nach der Impfung sieht man über die ganze Leber verstreut, meist mitten in den Läppchen, doch auch ab und zu den Centralvenen anliegend, häufiger dem periportalen Granulationsgewebe oder Pfortaderästen anhängend, kleine Heerde, die stets in den Capillaren liegen und je nach ihren Dimensionen die benachbarten Leberzellbalken mehr oder weniger aus einander drängen.

Die kleinsten dieser Heerde bestehen aus 4—6 dicht hinter einander liegenden Zellen mit grossem, bläschenförmigem Kern, der sich nicht selten in mitotischer Theilung befindet. Die etwas grösseren Heerde sind aus 20—40 Zellen zusammengesetzt, deren Protoplasma meist undeutlich begrenzt ist, und die einen grossen, bläschenförmigen Kern besitzen. Auch an diesen Elementen sind ab und zu Mitosen wahrnehmbar. Zwischen den Zellen erkennt man mehrkernige Leukocyten und rothe Blutkörperchen in geringer Anzahl, sowie öfters eine feinfädige Masse, die sich nicht nach der Weigert'schen Fibrinmethode färbt.

Diese Heerde enthalten nie Capillaren, auch dann nicht, wenn sie den Glisson'schen Kapseln oder Centralvenen unmittelbar anliegen.

Die Zellhaufen berühren die benachbarten Leberzellbalken entweder, oder es bleibt zwischen beiden ein ziemlich breiter Zwischenraum, in dem sich ab und zu rothe Blutkörperchen finden. Manchmal bemerkt man im Centrum solcher Heerde eine Riesenzelle in Form eines wenig scharf begrenzten, feinkörnigen Protoplasmaklumpens mit peripherisch angeordneten Kernen. An vereinzelten Stellen liegt eine derartige Riesenzelle völlig frei in einer Capillare, von den angrenzenden Leberzellen durch einen deutlichen Zwischenraum geschieden.

Die benachbarten Leberzellen sind, besonders durch die grösseren Heerde, meist deutlich comprimirt und zeigen nicht selten Mitosen, doch nicht häufiger als in weiterer Entfernung von den intracapillären Zellhaufen. Ebenso sind Mitosen der Capillarendothelien diffus über das ganze Lebergewebe verbreitet.

Die Heerde nehmen an Grösse allmählich zu und lassen neben den mehrkernigen später auch einkernige Leukocyten erkennen. Mitosen in ihnen sind immer ziemlich spärlich und vorwiegend auf die Randpartien beschränkt, sie gehören nicht selten mit Sicherheit den angrenzenden Capillarendothelien an.

In diesen Heerden haben wir es mit den ersten Anfängen der ächten Miliartuberkel zu thun.

Dafür spricht zunächst die Zeit, die seit der Impfung verstrichen ist. Nach den Untersuchungen von Cohnheim und Salomonsen, sowie besonders von Baumgarten beträgt die Incubationszeit ungefähr 7 Tage; Baumgarten beobachtete am 6. Tage die allerersten Anfänge der Iristuberculose, am 9. Tage etwa waren kleine Tuberkel vorhanden.

Weitere Beweise dafür, dass wir in jenen Heerden beginnende Miliartuberkel vor uns haben, sind ihre Gefässlosigkeit, sowie die Anwesenheit von Riesenzellen und von Tuberkelbacillen in ihnen.

Ueber den Ort, wo die jungen Tuberkel entstehen, kann ein Zweifel nicht obwalten. Es sind die Capillaren, wie es auch von Schüppel[55, 57], Baumgarten[9], Yersin[71], Gilbert und Girode[26] bereits beschrieben worden ist. Merkwürdiger Weise hat Klebs[32] die Tuberkel immer nur im interacinösen Gewebe, nie innerhalb der Acini selbst gesehen.

Schwieriger ist zu entscheiden, welche Gewebsbestand-

theile der Leber das Material zum Aufbau der Tuberkel liefern.

Wie bereits am Eingange kurz erwähnt wurde, ist eine Anzahl der Autoren davon überzeugt, dass der Tuberkel aus Leukocyten entsteht. Hauptvertreter dieser Ansicht sind — nachdem Ziegler[73] und Thoma[62] ihre früheren Anschauungen ganz wesentlich modificirt haben — Metschnikoff und seine Anhänger.

Metschnikoff[44, 45] lässt den Tuberkel ausschliesslich aus den Makrophagen des Blutgefässsystems sich entwickeln und versteht dabei unter Makrophagen amöboide Endothelzellen und uninucleäre Blutleukocyten. Eine directe Betheiligung der Endothelien durch Wucherung weist er dabei von der Hand; erst nachdem sie amöboid geworden und in Wanderzellen sich umgewandelt haben, sollen sie im Stande sein, zu Epithelioidzellen sich umzubilden.

Noch extremer sind Metschnikoff's Schüler. So stellt Stschastny[59, 60] ausdrücklich fest, dass die bacillenhaltigen Leukocyten auf verschiedene Weise in bacillenhaltige, epithelioide Zellen sich umwandeln und dass amöboid gewordene Bindegewebs- und Endothelzellen nur secundär am Aufbau und der Abgrenzung des Tuberkels sich betheiligen. Gilbert und Girode[26] nehmen dasselbe an und Borrel[14, 15] schliesst eine Betheiligung der fixen Zellen an der Tuberkelbildung überhaupt aus. Er verkündet das Resultat seiner Untersuchungen mit dem Satze: „La cellule tuberculeuse est toujours une cellule lymphatique".

Metschnikoff und seine Anhänger fussen ganz wesentlich darauf, dass es zwischen einkernigen Leukocyten und epithelioiden Zellen zahlreiche Uebergangsformen gebe, eine Thatsache, die von Thoma[62] bestritten wird.

Auf der anderen Seite müssen jedoch die Arbeiten J. Arnold's[5, 6] sehr in Betracht gezogen werden, in denen ausgesprochen wird, dass hämatogene und histiogene Wanderzellen nicht immer von einander zu unterscheiden sind.

Obwohl ich mich, wie schon erwähnt, hierin J. Arnold völlig anschliesse, kann ich doch nicht annehmen, dass diejenigen Tuberkel, wie sie in den Lebercapillaren auftreten, ihren Ursprung lediglich einer Ansammlung von Leukocyten und amöboid ge-

wordenen Endothelien verdanken, da in diesen beginnenden Tuberkeln öfters Mitosen beobachtet wurden.

Metschnikoff[44, 45] hält nun die Anzahl der Epithelioidmitosen für zu gering, als dass dadurch die Tuberkelbildung erklärt würde; sie sei das Resultat einer Zellanhäufung, nicht Zellvermehrung.

Dem gegenüber ist jedoch geltend zu machen, dass, wie Thoma[62] ausführt, auch relativ spärliche, in Schnitten nachweisbare Mitosen ausreichen, um die Entstehung eines Granulationsgewebes durch Wucherung der Endothel- und Bindegewebszellen zu erklären. Zu beachten ist auch, dass nach Hansemann[27] aus der Zahl der beobachteten Mitosen nicht ohne Weiteres auf die Zahl der neugebildeten Zellen in der Zeiteinheit geschlossen werden kann, sondern dass dabei noch die uncontrolirbare Zeit der Ruhepause zu berücksichtigen ist. Spärliche Mitosen in Schnittpräparaten schliessen daher eine lebhafte mitotische Proliferation der betreffenden Gewebselemente nicht aus.

Borrel[14] hat bei experimenteller Lungentuberculose an den Epithelioidzellen überhaupt keine Mitosen gesehen und führt die spärlichen, die er im Tuberkel und dem angrenzenden interstitiellen Gewebe beobachtete, auf Leukocyten zurück. Auch Stschastny[59, 60] beobachtete an den emigrirten bacillenhaltigen Leukocyten Mitosen.

Es ist nun allerdings bekannt, dass an Leukocyten mitotische Kerntheilungen vorkommen. Auch J. Arnold[6] nimmt an, dass bei der Fremdkörperembolie die einkernigen Leukocyten in dieser Weise proliferiren.

Trotzdem bin ich der Ansicht, dass die Kerntheilungsfiguren, die in den jungen Miliartuberkeln sich finden, auf Proliferation der Capillarendothelien, bezw. der spärlichen Bindegewebszellen des Leberparenchyms zu beziehen sind. Denn es gelang mir, sowohl wenn der intracapilläre Heerd erst aus wenigen Zellen zusammengesetzt war, als auch, wenn er bereits grössere Dimensionen angenommen hatte, Mitosen aufzufinden, die zweifellos den Capillarendothelien angehörten, während die vorhandenen einkernigen Leukocyten, soweit sie als solche sich erkennen liessen, frei davon waren.

Auch waren die Kerntheilungsfiguren gar nicht so spärlich

vertreten, sondern in einer Anzahl, die nach Thoma völlig genügt, um in kurzer Zeit die jungen Tuberkel durch Zellproliferation entstehen zu lassen.

Durch diese Thatsachen wird die Metschnikoff'sche Theorie von der Entstehung des Tuberkels lediglich durch Zellagglomeration vollständig hinfällig, selbst wenn man annehmen wollte, dass die in den kleinen Tuberkeln enthaltenen einkernigen Leukocyten, wie bei der Thrombusorganisation, sich mitotisch theilen (J. Arnold).

Ebenso ist Borrel's Aufstellung zurückzuweisen. Denn wenn er schreibt, dass er nie Mitosen an Epithelioidzellen gesehen habe, so befindet er sich einfach im Irrthum. Bei der Untersuchung von Tuberkeln des Meerschweinchens kann gar kein Zweifel über die karyokinetische Vermehrung der grossen Zellen aufkommen; allerdings sind die Kernfiguren beim Kaninchen nicht immer so zahlreich und besonders nicht so gross und nicht so leicht zu sehen, wie beim Meerschweinchen.

Berücksichtigen wir nun noch die Untersuchungen F. Marchand's [42] über den Aufbau des Granulationsgewebes, so können wir mit grosser Wahrscheinlichkeit annehmen, dass der Tuberkel nicht eine einfache Anhäufung von Wanderzellen ist. Wir können das mit um so grösserer Sicherheit aussprechen, da eine grosse Anzahl hervorragender Forscher derselben Ansicht ist und zwar alle die, welche den Tuberkel für einen Abkömmling sämmtlicher fixer Gewebselemente halten.

Es entsteht nun die Frage, ob wirklich sämmtliche fixen Zellen eines Organs an der Tuberkelbildung betheiligt sind.

Dass die Bindegewebszellen und Gefässendothelien Material zum Aufbau des Tuberkelknötchens liefern, ist soeben ausgesprochen worden: zweifellose Karyokinesen an den Endothelien der Lebercapillaren und den Bindegewebszellen bestätigen das unabweisbar.

Dasselbe haben schon ältere Autoren angenommen, die das wichtige Kriterium für Zellproliferation: die Karyokinese noch nicht kannten (E. Wagner [66], Virchow [65]), und in neuerer Zeit Pastor (Ref. bei Kostenitsch und Wolkow [35]) für die Lebertuberkel bei Hunden und Kaninchen.

Ein grosser Theil der Forscher jedoch vertritt den Standpunkt, dass ausser dem Gefässbindegewebsapparat auch die epithelialen Bestandtheile der verschiedenen Organe in Tuberkelzellen sich umwandeln können.

Eine der ersten diesbezüglichen Bemerkungen findet sich wohl bei E. Wagner [66], der sich dahin äussert, dass der Miliartuberkel vorwiegend von den Kernen der Leberzellschläuche beginnt und dass auch die vom Bindegewebe ausgehende tuberculöse Wucherung bald auf die Leberzellschläuche übergreift. Auch Hering [39], der die Tuberkelzellen im Allgemeinen als Abkömmlinge der Endothelien der Saftkanälchen betrachtet, hat Uebergänge von normalen Leberzellen in die kleineren Zellen der Neubildung gesehen. Ebenso bezeichnet Lübimow [41] den Tuberkel als die Summe der Erkrankungen der epithelialen Apparate und des einbettenden Bindegewebes; er sei ein mehrfach zusammengesetztes Gebilde und nicht etwa nur auf Produkte innerhalb von Kanälen, z. B. Lymphgefässen, zu beschränken.

In neuerer Zeit sind J. Arnold und ganz besonders Baumgarten für diese Anschauung eingetreten.

J. Arnold [1, 2, 4] sah Betheiligung der Harnkanälchen, der Alveolarepithelien und der Gallengänge an der Tuberkelbildung in den bezüglichen Organen. Beweisend ist für ihn dabei, dass Karyokinesen an jenen epithelialen Elementen gefunden wurden.

Besonders wichtig, weil systematisch durchgeführt, sind die Untersuchungen Baumgarten's [9, 10], der für die experimentelle Tuberculose sämmtlicher Organe den Satz aufstellt, dass auch die Epithelien Tuberkelzellen produciren. Auch er stützt sich dabei auf die Anwesenheit von Karyokinesen. Allerdings sollen — speciell in der Leber — die Endothelien nicht selten allein zur Bildung von Epithelioidzellnestern beitragen, ebenso wie mitunter allein die Leberzellen.

Baumgarten [9 8. 121] geht sogar so weit, diesen Entstehungsmodus der zelligen Elemente auch auf die chronisch-entzündlichen Neoplasien überhaupt zu übertragen.

Den Anschauungen Baumgarten's schliessen sich im Wesentlichen an Cornil [19] (und bei Pilliet), Brissaud und Toupet [16], Pilliet [50], Kostenitsch und Wolkow [35], Straus [58] und Klebs [32].

Da die vorliegende Arbeit ausschliesslich mit der Entstehung des Lebertuberkels sich beschäftigt, so soll im Folgenden auch nur diese berücksichtigt werden.

Um die Betheiligung der epithelialen Leberelemente an der Tuberkelbildung annehmen zu können, muss man zunächst nachweisen, dass Leberzellen in Tuberkelzellen sich umwandeln. Die eine Möglichkeit, diesen Nachweis zu erbringen, besteht darin, dass man Uebergangsformen zwischen beiden Zellarten findet.

Zellige Uebergangsformen nennen wir, genau genommen, solche Elemente, von denen wir nicht sicher wissen, zu welcher von zwei Zellarten wir sie rechnen sollen. An der Grenze von Leber- und Granulationsgewebe, bezw. Tuberkeln werden sich nun häufig Zellen finden, die, obwohl den Leberepithelien zugehörig, lediglich durch degenerative Vorgänge in Folge von Druck oder mangelhafter Ernährung aus anderen Ursachen mehr oder weniger von ihren charakteristischen Eigenschaften eingebüsst haben und nun Uebergangsformen zwischen Leber- und epithelioiden Elementen vortäuschen können.

Daher scheint es gewagt, den Beweis für eine Umwandlung der Leberzellen in epithelioide lediglich in der Anwesenheit solcher gewissermaassen amphiboler Elemente zu suchen, über deren Natur nichts Sicheres bekannt ist.

Ich möchte aus diesem Grunde die Behauptung Hering's, dass die Tuberkelzellen aus den Leberzellen sich entwickeln, als nicht hinreichend fundirt zurückweisen.

Viel wichtiger für die Beurtheilung der Abstammung der epithelioiden Zellen wird es natürlich sein, wenn sich an typischen Exemplaren derselben gewisse charakteristische Merkmale der Leberzellen finden. Da die Kerne in diesem Falle zur Unterscheidung der Zellarten nicht genügen, so wird man auf das Protoplasma zu achten haben und besonders darauf, ob es Glykogen oder Gallenpigment, eventuell Fetttropfen enthält.

Straus ist der einzige, der Glykogenkörner in Tuberkelzellen gefunden hat und aus diesem Umstand — neben der Anwesenheit von Uebergangsformen — auf ihre Herkunft von den Leberzellen geschlossen hat.

Mir ist es trotz mehrfacher sorgfältiger Prüfung nach ver-

schiedenen Methoden, auch nach der von Lubarsch [40] angegebenen nicht gelungen, Glykogen in den Zellen der jungen Miliartuberkel nachzuweisen. Eben so wenig konnte ich, wie auch Baumgarten, Gallenpigment in ihnen entdecken.

Merkwürdiger Weise berührt Baumgarten [9] diesen wichtigen Punkt blos ganz kurz; er sagt uns nur, dass die Descendenten der Leberzellen sich durch ihre cubische Gestalt und das grobkörnige Protoplasma von den mehr länglichen, mit feinkörnigem Protoplasmaleib versehenen Tochterelementen der Capillarwandzellen unterscheiden. Dass der Mangel von Gallenpigment in der Brut der Leberzellen eine höchst auffällige Erscheinung ist, hebt er keineswegs hervor, sondern bemerkt es nur nebenbei.

Ich habe nun ebenfalls auf diese Verhältnisse geachtet und gefunden, dass Gallenpigment sich allerdings innerhalb der Tuberkel findet, aber stets in den Leberzellen (wie auch E. Wagner [66] beschrieben hat), nie in epithelioiden Zellen oder zwischen solchen.

Abgesehen von diesen Substanzen besitzen die Leberzellen noch eine andere, recht charakteristische Eigenthümlichkeit, die ich aber nirgends besonders erwähnt finde: das ist ihr Verhalten gegen das Eosin. An geeignet mit Eosin behandelten Präparaten erscheinen die rothen Blutkörperchen orangeroth, die Leberzellen dagegen mehr rosa, das Protoplasma aller übrigen Zellen jedoch mehr oder weniger farblos.

Bei Anwendung dieser Färbemethode lässt sich constatiren, dass die Leberzellen sich fast überall sehr scharf durch ihre Protoplasmafärbung von den Zellen des periportalen Granulationsgewebes und der intracapillären Tuberkel abheben.

Wenn nun aber Zellen der Lebertuberkel ausser der cubischen Form und dem grobkörnigen Protoplasma keine einzige von den charakteristischen Eigenthümlichkeiten der Leberzellen besitzen, so kann ich es nicht für gerechtfertigt halten, sie als Abkömmlinge derselben zu betrachten.

Das wichtigste Argument für eine Betheiligung der Leberzellen an der Tuberkelbildung sind die Karyokinesen.

Es liegt mir fern, zu bestreiten, dass die Leberzellen in der Umgebung tuberculöser Heerde Mitosen zeigen. Ich habe sie beim Meerschweinchen ebenfalls beobachtet, allerdings lange nicht

in der grossen Zahl, wie man nach den Abbildungen von Baumgarten vermuthen könnte. Proliferation von Leberzellen findet also zweifellos statt.

Es genügt jedoch nach Hansemann[27] der einfache Nachweis von Mitosen nicht, um zu zeigen, welches Gewebe zur Entstehung einer einheitlichen Zellneubildung beiträgt. Denn es sei ein allgemein gültiges Gesetz, dass Proliferationsreize sich niemals auf ein bestimmtes Gewebe beschränken, sondern sich stets, unbekümmert um die verschiedenen Gewebsarten, über ein gewisses Raumgebiet ausdehnen.

Der Effekt der Proliferation der Leberzellen bei der Lebertuberculose würde nach Hansemann eine Neubildung von Lebergewebe sein. Das ist auch die Ansicht Metschnikoff's, und ich muss mich diesen Anschauungen anschliessen.

Denn ich fand bei den tuberculös inficirten Thieren die Karyokinesen diffus über das Lebergewebe verbreitet, auch in völlig intacten Bezirken und schon in den ersten Tagen nach der Impfung. In der Nachbarschaft des periportalen Granulationsgewebes waren die Leberzellmitosen nur in ganz vereinzelten Fällen etwas reichlicher vorhanden, während die den intracapillären jungen Tuberkeln anliegenden Leberzellbalken nur ab und zu Kerntheilungsfiguren erkennen liessen.

Der ganze Vorgang macht dementsprechend viel mehr den Eindruck eines regenerativen Prozesses, wie er ja auch bei anderen entzündlichen Affectionen der Leber nicht selten vorkommt.

Dafür, dass die Proliferation der Leberzellen nichts Specifisches ist, spricht ferner der Umstand, dass auch bei zwei mit Gries behandelten Thieren, einem Kaninchen, das 4, und einem Meerschweinchen, das 11 Tage nach der Operation getödtet wurde, Leberzellmitosen über das ganze Organ verbreitet nachweisbar waren. Es handelte sich um zwei ausgewachsene Thiere, bei denen (Baumgarten) Kerntheilungsfiguren an den Leberzellen unter normalen Verhältnissen etwas sehr seltenes sind.

Von Gilbert und Girode[26] wird beschrieben, dass das Protoplasma der in die Tuberkel einbezogenen Leberzellen allmählich schwinde und dass nur der Kern übrig bleibe, dessen weitere Schicksale unbekannt wären.

Pilliet [50] bemerkt, dass die Leberzellen in der Umgebung von Tuberkeln atrophiren oder sich in Gallengänge umwandeln, die ebenfalls der Atrophie verfallen. Auch ich habe bisweilen constatiren können, dass innerhalb mancher Leberzellbalken am Rande tuberculöser Heerde die Kerne stark vermehrt und reihenförmig angeordnet waren. Vom Protoplasma war dann gewöhnlich nichts mehr zu erkennen. Eine Umwandlung der Leberzellen in Gallengänge jedoch, wie Pilliet will, habe ich an diesen Stellen nicht beobachtet, eben so wenig wie eine solche in epithelioide Zellen. Ich halte vielmehr auch diese Kernwucherung in den Leberzellen für den Ausdruck einer Regeneration, wie sie ein Analogon hat in der bisweilen enormen Vermehrung der Sarcolemmkerne in der Nachbarschaft von Muskelwunden.

Gegen eine active Betheiligung der Leberepithelien am Aufbau des Tuberkelgewebes spricht ferner der Umstand, dass es mir in Kaninchenlebern nicht geglückt ist, Leberzellmitosen aufzufinden. Darauf möchte ich aber, wenn ich mich dabei auch in Uebereinstimmung mit Yersin [71] und Gilbert und Girode [26] befinde, kein allzu grosses Gewicht legen, da die Mitosen beim Kaninchen klein und überhaupt spärlich sind. Baumgarten hat sie allerdings auch bei diesen Thieren stets in grosser Zahl beobachtet, doch ist das vielleicht, wie Heydemann [28] annimmt, darauf zurückzuführen, dass Baumgarten als Impfstoff tuberculöse Organtheile und nicht Reinculturen benutzte.

Eine andere Erklärung für die geringe Zahl der Mitosen beim Kaninchen geben Kostenitsch und Wolkow [35], sowie Falk [24], die annehmen, dass bei diesem Thiere vielleicht die directe Zelltheilung über die mitotische überwiege.

Das Hauptargument gegen die Production von epithelioiden Zellen seitens der Leberzellen liegt aber darin, dass, wenigstens was meine Beobachtungen betrifft, bei Meerschweinchen wie bei Kaninchen die Leberzellen in der Nachbarschaft der tuberculösen Heerde ganz vorwiegend die Zeichen der Atrophie durch Compression darboten. Diese Veränderung war so häufig und besonders fast regelmässig in der Umgebung intracapillärer Heerde zu beobachten, dass es höchst gezwungen wäre, wenn man versuchen wollte, die proliferativen Vorgänge in den Vordergrund zu drängen.

Die Leberzellbalken waren nicht selten hochgradig verdünnt und concentrisch in zwei oder mehreren Lagen um den tuberculösen Heerd angeordnet, die einzelnen Zellen in die Länge gezogen, ihr Kern oft geschrumpft und dunkel mit Hämatoxylin, ihr Protoplasma dunkel mit Eosin gefärbt. Dabei war das Leberparenchym gewöhnlich scharf gegen die neuentstandenen Heerde abgegrenzt.

E. Wagner [66] hat in der menschlichen Leber nichts von solchen Compressionserscheinungen gesehen, wohl aber Baumgarten [9], Yersin [71], Pilliet [50], Gilbert und Girode [26], Cornil und Babes [18] bei der experimentellen Tuberculose.

Baumgarten führt die eigenthümliche Erscheinung auf die zeitweilige Prävalenz der Endothelwucherung zurück, die allmählich auch auf die Leberzellen übergreift. Im Gegensatz hierzu gebe es aber auch junge Tuberkel, die lediglich durch Proliferation der Leberzellen entstünden. Davon habe ich mich bei meinen Experimenten nie überzeugen können.

Abgesehen von diesen, auf objectiven Befunden fussenden Gründen ist es noch eine mehr theoretische Erwägung, die mich zwingt, eine active Betheiligung epithelialer Elemente ganz im Allgemeinen am Aufbau des Tuberkels zu bezweifeln.

Es ist besonders durch die Arbeiten von Prudden [51] bekannt, dass die durch abgetödtete Tuberkelbacillen hervorgerufenen Organerkrankungen — wie ich mich durch eigene Versuche überzeugen konnte — in ihren ersten Stadien nicht von den durch virulente Bacillen erzeugten sich unterscheiden. Ganz besonders gilt das auch von den Leberaffectionen. Auch hier finden sich an den Leberzellen, sowohl diffus verbreitet, als in nächster Nachbarschaft der neu entstandenen Heerde Mitosen.

Nach Prudden vernarben diese durch todte Tuberkelbacillen erzeugten Tuberkel allmählich.

Wir wissen ferner, dass die Tuberculose beim Menschen und beim Rind, vielleicht auch beim Kaninchen oft einen sehr chronischen Verlauf nimmt, während dessen ganz ausgedehnte fibröse Umwandlungen der Tuberkel vorkommen.

Stammte nun wirklich ein Theil der Elemente jener durch todte Tuberkelbacillen hervorgerufenen Heerde, sowie der durch virulente verursachten Knötchen von Epithelien ab, so würde die

Frage entstehen, ob auch diese in spindelförmige Bindegewebszellen sich umwandeln.

Das ist nicht wahrscheinlich. Es spricht vielmehr die fibröse Metamorphose aller dieser Heerde dafür, dass die Tuberkelelemente ausschliesslich vom Bindegewebe und den Endothelien abstammen. Die narbige Umwandlung eines aus diesen beiden Zellarten hervorgegangenen Gewebes hat ja nichts Befremdliches, während es ausserordentlich unwahrscheinlich ist, wie auch Hansemann [27] hervorhebt, dass die Abkömmlinge von Epithelien zu Bindegewebszellen werden.

Aus all' diesen Gründen ist es nicht wahrscheinlich, dass die Leberzellen am Aufbau des Tuberkels activen Antheil nehmen und durch Proliferation Zellen liefern, die den aus Endothelien und Bindegewebszellen entstandenen Tuberkelelementen gleichwerthig sind.

Dass neben diesen proliferativen Vorgängen auch exsudative eine Rolle spielen, ist in neuester Zeit von Falk [28] hervorgehoben worden, der in den Tuberkeln Fibrin nachweisen konnte. Fibrin war in den hier verwertheten Fällen von experimenteller Lebertuberculose nur in dem periportalen Granulationsgewebe, nicht in den intracapillär entstandenen Miliartuberkeln zu finden. Trotzdem muss auch bei diesen der Exsudation ein gewisser Antheil zugeschrieben werden, da stets Leukocyten vorhanden waren. Die durch Proliferation entstandenen Tuberkelelemente bilden demnach gewissermaassen ein dauerhafteres Gerüst, in dessen Lücken die vom Rande eingedrungenen Leukocyten sich ablagern.

Es wurde weiter oben bei Besprechung der Gefässlosigkeit gewisser Theile des periportalen Granulationsgewebes angenommen, dass die Proliferation der Endothelien unter Umständen nur zur Bildung von Epithelioidzellen führt. Dieser Satz hat auch für die intracapillären jungen Tuberkel Geltung.

Unter dem Einfluss der vorhandenen Tuberkelbacillen kommt es zwar zu einer Wucherung der Endothelien der Lebercapillaren, doch ist das Produkt dieser Wucherung, an der sich auch die spärlichen Bindegewebszellen betheiligen, kein gefässhaltiges Granu-

lationsgewebe, sondern ein von vornherein gefässloser Tuberkel.

Dass die Tuberkelbacillen es sind, welche die Gefässbildung verhindern, geht besonders daraus hervor, dass, wie schon am Anfang bemerkt worden ist, die bacillenhaltigen Pfortaderpfröpfe nicht vascularisirt werden.

Vergleichen wir nun die bisher geschilderten Befunde mit dem Verhalten der Leber nach subcutaner oder intravenöser Verimpfung von Tuberkelbacillen, so müssen wir feststellen, dass wesentliche Unterschiede nicht bestehen. Für die durch die gewöhnlichen Arten der Impfung hervorgerufene Lebertuberculose muss jedoch bemerkt werden, dass Lebernekrosen wohl nur selten vorkommen und dass das Granulationsgewebe in den Glisson'schen Kapseln weniger diffus, sondern mehr heerdförmig, oft in Form ächter Miliartuberkel auftritt.

Es erübrigt noch, auf eine Reihe von speciellen Hypothesen über die Histogenese des Miliartuberkels einzugehen.

Martin[43] nimmt an, dass in fast allen Fällen die tuberculöse Granulation mit der Entzündung einer Capillare oder Arterie beginne, und er beschreibt den Vorgang in der Lunge dabei so, dass in einer bestimmten Zeit die Gefässlumina von einem dichten Ring neugebildeter Zellen umgeben werden, die theilweise die Gefässwand infiltriren.

Allem Anschein nach schildert Martin für die Lunge ähnliche Prozesse, wie sie im Vorliegenden für die Leber bei der Entstehung intracapillärer Heerde beschrieben worden sind. Martin hat übrigens auch durch Injection verschiedenartiger Fremdkörperaufschwemmungen (Crotonöl, Lykopodiumpulver, Kantharidenpulver) in die Blutbahn solche Endovascularitiden hervorgerufen, deren Folgen von denen der tuberculösen Endovascularitis sich nur graduell unterscheiden sollen.

Jedenfalls ist in der Arbeit Martin's beachtenswerth, dass der Hauptwerth auf gewisse Alterationen der Gefässendothelien gelegt wird, eine Anschauung, die auch Birch-Hirschfeld[11] vertritt. Birch-Hirschfeld nimmt an, dass durch das tuberculöse Gift ein Theil der Gefässwand zerstört wird, während an anderen Stellen die Gefässwandzellen in Wucherung gerathen. Diese Schädigung der Gefässe, die auch Neelsen[48] als die erste

Ursache der Infectionsgeschwülste ansieht, besteht wahrscheinlich nicht in einer totalen Vernichtung der Wandelemente, sondern darin, dass durch das Eindringen von Tuberkelbacillen in die Endothelien diese zur gewissermaassen atypischen Proliferation angeregt werden, deren Effekt nicht Capillaren, sondern epithelioide Zellen sind. An anderen Endothelien wieder offenbart sich die Schädigung dadurch, dass sie unter einander verschmelzen und dann erst in Wucherung gerathen.

Auch Cornil (bei Yersin[71]) sah in der Leber (neben der Bildung bacillenhaltiger Thromben) eine Entzündung der Gefässendothelien.

Yersin[71] glaubt, dass die in die Lebercapillaren gelangten Tuberkelbacillen dort ein kleines Fibringerinnsel hervorrufen, in dem sie sich vermehren. Nach einigen Tagen, wenn die Bacillen sämmtlich von Leukocyten aufgenommen sind, beginnen die Endothelien zu wuchern und gleichzeitig umgeben sich die bacillenhaltigen Leukocyten mit einem Fibrinmantel, der sich allmählich fester um sie schliesst und ihnen endlich das Aussehen epithelioider Zellen verleiht.

So sorgfältig die Untersuchungen Yersin's auch sein mögen, sie sind nicht einwandsfrei. Zunächst muss zurückgewiesen werden, dass durch die Bacillen stets ein Fibringerinnsel in den Capillaren hervorgerufen wird. Dieser Entstehungsmodus ist — wie dann gezeigt werden soll — wohl für eine gewisse Zahl von Miliartuberkeln wahrscheinlich, doch nicht für alle.

Ferner muss besonders die Bildung der epithelioiden Zellen, wie sie Yersin aufstellt, in Frage gezogen werden. Dass bei den intracapillären Lebertuberkeln geronnene Blutbestandtheile mit betheiligt sind, ist nicht zu bezweifeln. Ich möchte jedoch dem Fibrin oder überhaupt den Gerinnungsprodukten weniger eine Beziehung zu den epithelioiden Zellen, als vielmehr zu einem anderen Bestandtheile des Tuberkels zuweisen. Die Umwandlung der Leukocyten in Epithelioidzellen habe ich schon weiter oben als unwahrscheinlich hingestellt und kann daher auf das bereits Gesagte verweisen.

Schüppel[35] hat ebenfalls den intracapillären Ursprung des Lebertuberkels beobachtet und leitet seine zelligen Bestandtheile von Leukocyten ab. Die Schüppel'schen Untersuchungen ge-

winnen nun ganz besonderes Interesse, da sie uns zeigen, dass der Tuberkel unter Umständen mit dem Auftreten einer Riesenzelle beginnt[57].

Schüppel hat diesen Bildungsmodus zwar nur für die Lymphdrüsentuberkel nachgewiesen, doch ist seine Entdeckung später auch für die Tuberkel in anderen Organen bestätigt worden. So fanden Birch-Hirschfeld[12] für die Tuberkel in der Pleura und Lunge, Schmaus und Uschinsky[58] für einen Theil der Lebertuberkel des Kaninchens denselben Beginn.

Es ist schon erwähnt worden, dass bei den in die Mesenterialvenen mit Tuberkelbacillen geimpften Meerschweinchen die intracapillären Heerde sich ab und zu in Form einer Riesenzelle mit peripherisch angeordneten Kernen präsentirten. Viel zahlreicher fanden sich solche initiale Riesenzellen in den Lebercapillaren eines in die Mesenterialvenen geimpften Kaninchens, das 15 Tage nach der Infection getödtet wurde.

Man konnte bei diesem Thiere in den Lebercapillaren nicht selten hyaline Pfröpfe nachweisen, deren Oberfläche die benachbarten, von den Leberzellbalken losgelösten Endothelien fest anhafteten, während in die peripherischen Theile der hyalinen Masse Leukocytenkerne eingebettet waren. In anderen Lebercapillaren lagen Pfröpfe von feingranulirter Beschaffenheit, die ab und zu eine centrale, mit hyalinen Massen erfüllte Oeffnung zeigten und deren Oberfläche die nachbarlichen Endothelien, sowie kleinere, dunkel gefärbte Leukocytenkerne anhafteten. Immer riefen diese Gebilde den Eindruck ächter Riesenzellen hervor.

Die grösseren intracapillären Heerde verhielten sich im Wesentlichen wie bei den Meerschweinchen, nur dass öfter Riesenzellen in ihnen enthalten waren.

Besonders reichlich und in allen möglichen Stadien waren die intracapillären Riesenzellen in den Lebern zweier Kaninchen vertreten, deren einem eine Tuberkelbacillenaufschwemmung, deren anderem eine Suspension von Tuberkelbacillen mit fein vertheiltem, sterilisirtem, tuberculösem Käse in die Ohrvene eingespritzt worden war. Beide Thiere wurden 18 Tage nach der Impfung getödtet und boten den gleichen Befund.

Diffus über die Leber verbreitet waren zahlreiche Heerde erkennbar, die stets intracapillär gelegen waren und theils mit dem mässig gewucherten periportalen Gewebe durch dickere oder dünnere Zellstränge zusammenhingen, theils jedoch, wie Serienschnitte ergaben, völlig frei mitten in der Substanz der Acini sich fanden.

Die kleinsten dieser Heerde bestanden aus einer Riesenzelle, die häufig zusammengesetzt war aus einer centralen, feinkörnigen Masse, mit der, oft

deutlich abgrenzbar, einkernige Leukocyten und Capillarendothelien oberflächlich verklebt waren.

Die Riesenzellen lagen stets, die Leberzellen aus einander drängend, als kuglige Ballen in den Capillaren, enthielten manchmal spärliche oder reichlichere rothe Blutkörperchen und liessen ab und zu im Centrum die Andeutung eines Lumens erkennen. Einmal mündete eine Capillare direct in das Innere einer Riesenzelle.

Auch in einem grösseren Pfortaderaste wurde eine gigantische Riesenzelle entdeckt und durch eine ganze Serie von Schnitten verfolgt. Der Aussenfläche dieser grossen Riesenzelle hafteten protoplasmareiche Zellen an.

Dort, wo Riesenzellen in den Capillaren lagen, war zwischen ihnen und den Leberzellen meist ein Spaltraum vorhanden, und es fehlten die die Leberzellbalken bekleidenden Endothelien.

Die den Riesenzellen oberflächlich anhaftenden Elemente waren öfters in Folge einer mosaikartigen Zeichnung noch deutlich von einander zu unterscheiden und zeigten spärliche Mitosen.

Die grösseren intracapillären Heerde entsprechen in ihrer Zusammensetzung wieder mehr den bei den Meerschweinchen beschriebenen. Die Leberzellen in ihrer Nachbarschaft waren fast stets abgeplattet, atrophisch, und zeigten nie Karyokinesen.

Merkwürdiger Weise erwähnt Baumgarten nichts von den initialen Riesenzellen bei der Lebertuberkelbildung; er weist sogar — wie J. Arnold[3] — die analoge Behauptung Schüppel's[57] betreffs der Lymphdrüsentuberkel zurück, indem er als erste pathologische Elemente die Epithelioidzellen bezeichnet, aus denen später erst die Riesenzelle entstehen soll.

Ich kann mich dieser Aufstellung Baumgarten's bezüglich der Lebertuberculose nicht anschliessen. Denn dass die Lebertuberkel häufig mit dem Auftreten einer Riesenzelle beginnen, daran ist im Hinblick auf meine Präparate gar nicht zu zweifeln.

Bevor ich darauf eingehe, die Entstehungsweise der intracapillären Riesenzellen zu besprechen, wird es nöthig sein, sich zu vergegenwärtigen, was bis jetzt über die Genese der tuberculösen Riesenzellen geschrieben worden ist.

Dass die grossen, mit mehreren Kernen versehenen, protoplasmaartigen Klumpen, die wir als Riesenzellen bezeichnen, nichts für die Tuberculose Specifisches sind, ist seit langem bekannt. Trotzdem werden sie immer noch als wichtiges diagnostisches Hülfsmittel benutzt, da sie in der Reichhaltigkeit und mit der eigenthümlichen Anordnung der Kerne in tuberculösen

Produkten weit häufiger sind, als in Granulationsgeweben anderer Aetiologie.

Die Zahl derjenigen Forscher, welche die Riesenzellen von Elementen epithelialer Natur ableiten, ist nur klein.

J. Arnold[1,2,4] nimmt an, dass in den Nieren, in der Leber und in den Lungen die Riesenzellen durch Verschmelzung der Epithelien, bezw. der Harnkanälchen, der Gallengänge und Lungenalveolen entstehen können, ohne jedoch dabei die Bildung aus epithelioiden Zellen, sowie Blut- und Lymphgefässen völlig auszuschliessen.

Dieser Annahme tritt Baumgarten[9] bei Besprechung der Riesenzellen in den Lebertuberkeln theilweise entgegen und ich kann mich Baumgarten's Ausführungen bis zu einem gewissen Punkte anschliessen, dass nehmlich die Gallengänge nicht unmittelbar durch Verklebung ihrer Epithelien in Riesenzellen sich umwandeln. Die Möglichkeit der Riesenzellbildung aus wuchernden Gallengangsepithelien kann ich jedoch für Meerschweinchen und Kaninchen nicht anerkennen, da in meinen Fällen die Proliferation dieser Epithelien zum Endresultat stets nur Gallengänge, nie Riesenzellen hatte.

Klebs[33] leitet ebenfalls die Riesenzellen von den Gallengängen ab, indem er annimmt, dass Stücke der wuchernden Gallengänge von dem zunehmenden Tuberkelgewebe abgeschnürt werden. Auch von dieser Entstehungsart der Riesenzellen konnte ich mich an meinem Material nicht überzeugen.

Auf jeden Fall geht Klebs zu weit, wenn er schreibt, dass in der Leber gar keine anderen Riesenzellen vorhanden sind, als solche, deren Entstehung aus dem Gallengangsepithel vollkommen klar vorliegt.

In neuester Zeit hat sich auch Krückmann[36] für den epithelialen Ursprung der Riesenzellen ausgesprochen.

Ein Theil der Autoren, welche die epithelioiden Zellen des Tuberkels als Grundlage der Riesenzellen betrachten, ist der Meinung, dass die Confluenz jener Elemente die Riesenzelle bedinge. Zu diesen gehört Langhans[37], ferner J. Arnold[3]; Metschnikoff[44] hat wenigstens beim Kaninchen diesen Bildungsmodus beobachtet, ebenso Schmaus und Uschinsky[58], Stschastny[59] bei der Tonsillartuberculose des Menschen.

Langhans entscheidet sich auf Grund gewisser Lagerungsverhältnisse mehr für die Confluenztheorie, Arnold wegen öfters wahrnehmbarer mosaikartiger Zeichnung, sowie wegen verschiedenartiger Einschlüsse (Kohlepigment, rothe Blutkörperchen). Metschnikoff bringt für seine Annahme keine Beweise bei; er sagt nur, dass die amöboiden Makrophagen sich dicht an einander anlegen, so dass die Contouren kaum mehr zu errathen sind. Eben so wenig begründet Stschastny seine Hypothese ausreichend. Schmaus und Uschinsky stützen sich, wie Arnold, auf die öfters wahrgenommene mosaikartige Zeichnung der Riesenzellen.

Ein anderer Theil der Forscher dagegen führt die Entstehung der Riesenzellen auf Vermehrung der Kerne und des Protoplasmas einer einzigen epithelioiden Zelle zurück.

Diese Ansicht vertritt Koch[33], der zwischen epithelioiden und Riesenzellen die mannichfaltigsten Uebergangsformen sah, ferner Baumgarten[9], der als Hauptbeweis anführt, dass durch die Confluenztheorie das Ausbleiben der Riesenzellbildung unter gewissen Verhältnissen nicht erklärt werde, während eine fortgesetzte Kern- ohne nachfolgende Protoplasmatheilung ihren Grund in einem unzureichenden formativen Reiz des infectiösen Materials habe.

Später[10] hat Baumgarten die Weigert'sche Theorie acceptirt. Weigert[69] leitet die Riesenzellen von epithelioiden Zellen ab, deren Protoplasma in Folge des Eindringens von Tuberkelbacillen theilweise abgestorben sei. Diese partielle Zellnekrose verhindere im weiteren Verlaufe nicht die Kerntheilung, wohl aber die Abschnürung des Protoplasmas, das an dem starren, todten Stück gewissermassen festgeklebt sei.

Metschnikoff[44] und mit ihm Stschastny[59] nehmen an, dass bei der Zieselmaus die Riesenzellen aus einzelnen Epithelioidzellen entstehen, indem ihre Kerne in eigenthümlicher Weise knospen oder auch auf mitotischem Wege sich theilen.

Straus[58] schliesst sich der Baumgarten'schen Anschauung über die Genese der Riesenzellen an, indem er ausdrücklich ihren Ursprung durch Confluenz von zelligen Bestandtheilen zurückweist.

Zahlreich sind die Forscher, die als Ort für die Riesenzell-

bildung präformirte, mit Endothelien ausgekleidete Kanäle betrachten..

Baumgarten[7] glaubte früher, dass die Riesenzellen in lupösen Geweben wahrscheinlich Beziehungen zu proliferativen Vorgängen an den Gefäss- und Lymphgefässendothelien haben, und die in den Meningealtuberkeln vorkommenden Riesenzellen einer Verschmelzung gewucherter Gefässendothelien ihren Ursprung verdanken[8]. Dass Baumgarten diese Theorie später fallen gelassen hat, wurde weiter oben gezeigt.

Hering[29] hält die Riesenzellen des Tuberkels für Lymphgefässdurchschnitte; die feinkörnige Protoplasmamasse repräsentire die durch die Härtungsflüssigkeit geronnene Lymphe, die eingebetteten Kerne seien endotheliale, durch einen Wucherungsprozess veränderte Elemente.

Tizzoni und Gaule[63] acceptiren diese Ansicht Hering's wenigstens für einige von ihnen in tuberculösen Hoden gefundene Riesenzellen.

Der Hauptverfechter des endothelialen Ursprungs der Riesenzellen ist Schüppel. Er verlegt den Ort ihrer Entstehung vorwiegend in die Blutgefässe unter Bezugnahme auf seine und die von Klebs, Köster, Langhans erhobenen Befunde. Sie sollen dort durch Verschmelzung der Endothelien, vielleicht unter Betheiligung geronnener Eiweisskörper sich bilden. Später[56] ist Schüppel hiervon wieder zurückgekommen und betrachtet als Anfangsstadium der Riesenzellen sog. Protoblasten, körnige, kernlose Klumpen in den kleinen Venen, in denen durch eigenthümliche Differencirung des Protoplasmas allmählich die Kerne entstehen sollen.

Auch J. Arnold[1] und Stschastny[60] geben zu, dass Riesenzellen aus Endothelien herzorgehen können, und Birch-Hirschfeld[11] hält es für möglich, dass die Riesenzellen aus verschmolzenen Gefäss- und Lymphgefässendothelien, deren Kerne eine unvollkommene Theilung (Fragmentirung) durchmachten, sich entwickeln. Krückmann[36] bezeichnet die Entstehung der Riesenzellen aus Endothelien sogar als sicher.

Klebs[30] (und mit ihm Köster[34] für die Riesenzellen in fungösen Geweben) nahm früher an, dass die Riesenzellen der Netztuberkel von vornherein im Lumen eines Lymphgefässes

sich entwickelt hätten, da sie nicht selten in der Verlängerung eines solchen gelegen waren. Auch in seinen späteren Arbeiten bleibt Klebs wenigstens theilweise hierbei stehen[31, 32], indem er die Riesenzellen der Leber- und Milztuberkel als Umwandlungsprodukte der Gefässendothelien bezeichnet. Von den Capillaren sollen durch die wuchernden Fibroblasten Stücke abgeschnürt werden, durch deren weitere Proliferation es zur Bildung klumpiger Massen kommt, die aus einer Verschmelzung der gewucherten Gefässzellen resultiren.

Aehnlich Brodowski[17], der die Riesenzellen von einer anomalen produktiven Thätigkeit der Blutgefässe ableitet; der angioplastische Strang hypertrophire unter Vermehrung der Kerne und es komme so zur Bildung kugliger und cylindrischer Riesenzellen, die als gewissermaassen missbildete und weiterer Entwickelung nicht fähige Gefässkeime anzusehen seien.

Auch Ziegler[73] hält die Riesenzellen für Gefässanlagen, sowohl die tuberculösen wie die nicht tuberculösen, und erklärt ihr Zustandekommen dadurch, dass einzelne Leukocyten — seltener fixe Gewebszellen — durch Aufnahme von Bildungsmaterial, d. h. benachbarten zelligen Elementen, allmählich an Grösse und Kernzahl zunehmen.

Cornil (bei Yersin[71]) glaubt ebenfalls an Beziehungen zwischen Gefässen und Riesenzellen, nur dass seiner Ansicht nach die Leukocyten, nicht die Gefässendothelien es sind, die mit intravasculären granulösen Pfröpfen verschmelzen und dann sich mitotisch theilen. Von Yersin selbst, sowie von Gilbert und Girode[36] wird ein Zusammenhang zwischen Gefässen und Riesenzellen nicht erwähnt. Yersin hält das kernfreie centrale Protoplasma der Riesenzellen für die durch Tuberkelbacillen zerstörten Phagocyten, um die sich secundär andere Leukocyten gruppiren. Gilbert und Girode lassen die Riesenzellen ganz einfach durch Verschmelzung von Wanderzellen entstehen.

Erwähnenswerth ist endlich eine von Kostenitsch und Wolkow[35] aufgestellte Hypothese. Die beiden Forscher nehmen an, dass das kernfreie Centrum der Riesenzellen kleinen plasmatischen Exsudaten entspreche, mit denen die benachbarten fixen und epithelioiden Zellen verschmelzen. Durch die eingeschlossenen Bacillen würden diese Zellen zur Poliferation angeregt,

die jedoch nicht zur Protoplasmatheilung führen könne. Die Form der Riesenzellen werde davon abhängen, ob jene plasmatischen Exsudate in präformirten runden Kanälen oder in unregelmässig gestalteten Bindegewebslücken sich finden.

Recapituliren wir im Geiste nochmals die verschiedenen Hypothesen, so müssen wir sagen, dass es kaum einen Organbestandtheil giebt, der nicht mit der Riesenzellbildung in Verbindung gebracht worden wäre. Daraus müssen wir entweder schliessen, dass die Entstehung der Riesenzellen noch völlig dunkel ist, oder dass sie in verschiedener Weise stattfindet.

Das letztere ist das Wahrscheinliche, und ich werde versuchen, das zu beweisen, einmal unter Verweisung auf die angeführte Literatur, dann aber unter Bezugnahme auf meine eigenen Versuchsergebnisse. Ich werde mich auch hierbei wesentlich auf die Vorgänge in der Leber beschränken müssen.

Der epitheliale Ursprung der Riesenzellen scheint der am wenigsten sichere zu sein, nichtsdestoweniger möchte ich ihn, besonders in Rücksicht auf die Untersuchungen J. Arnold's, nicht ausschliessen.

Viel einleuchtender sind die Hypothesen, die eine Betheiligung der epithelioiden Elemente — ganz gleichgültig, woher sie stammen — bei der Riesenzellbildung annehmen. Denn es ist ohne Weiteres klar, dass man für die Entstehung neuer Gebilde im Tuberkel in erster Linie die schon vorhandenen Zellen verantwortlich macht.

Ob dabei die Confluenz der Tuberkelzellen oder die Kernvermehrung einer solchen ohne Protoplasmatheilung das Wesentliche ist, wird sich schwer entscheiden lassen.

Das Vorkommen von Uebergangsformen zwischen epithelioiden und Riesenzellen ist eigentlich zu Gunsten beider Möglichkeiten anzuführen. Dagegen würden mosaikartige Zeichnung (J. Arnold, Schmaus und Uschinsky), sowie Einschlüsse von Fremdkörpern, wie Kohlepigment (J. Arnold) mehr für die Confluenztheorie sprechen. Eingeschlossenen rothen Blutkörperchen möchte ich hierbei eine geringere Beweiskraft zugestehen, wie ich weiter unten erläutern werde.

Wenn gegen diese Theorie angeführt wird, dass eine Zell-

verschmelzung bei höher organisirten Thieren bis jetzt noch nicht beobachtet worden sei, so ist dieses Argument nicht stichhaltig. Denn wie Krückmann[36] annimmt, kann es durch pathologische Prozesse zu einem Schwund der Intercellularsubstanz kommen und dann ist ein Ineinanderfliessen der Protoplasmen ohne Weiteres möglich, da das lebende Zellprotoplasma wohl eine viel mehr flüssige Masse ist, als man sich gewöhnlich vorstellt.

Eine besondere Art der Zellverschmelzung würde darin bestehen, dass von einer Zelle andere aufgenommen würden und die „gefressenen" Exemplare nach gewissen Metamorphosen zur Vergrösserung der fressenden Zelle beitrügen.

Nach Ziegler[72] genügt die Aufnahme anderer Zellen durch eine nicht zur Genese einer Riesenzelle, sondern es kommt noch eine Theilung des in jener Zelle ursprünglich vorhandenen Kerns hinzu. Die Ziegler'sche Anschauung sucht also einen Compromiss zwischen den beiden Theorien herzustellen.

Für die Riesenzellbildung ausschliesslich durch Kernvermehrung innerhalb einer Epithelioidzelle lässt sich ebenfalls mehreres anführen.

Zunächst spricht dafür die Thatsache, dass die Riesenzellen sehr häufig absolut keine Merkmale erkennen lassen, aus denen der Ursprung durch Zellverschmelzung zu ersehen wäre.

Dann aber gelingt es gar nicht allzu selten, unter den Kernen der Riesenzellen eigenthümlich gelappte Exemplare nachzuweisen, die man für im Zustande der Fragmentirung befindliche Kerne ansehen kann.

Immerhin ist es auffällig, dass mitotische Figuren an den Kernen der Riesenzellen so selten beobachtet werden. Nur Cornil und Babes[18], sowie Krückmann[36] behaupten, karyokinetische Figuren in Riesenzellen gesehen zu haben, und Metschnikoff[45] bezeichnet diesen Vorgang der Kerntheilung für die Riesenzellen als nicht sicher bewiesen. Er nimmt vielmehr an, dass beim Ziesel (neben der Kernproliferation durch Fragmentirung) die Riesenzelle zu Stande komme, indem die einzelnen Strahlen des Monasters einer epithelioiden Zelle sich direct in Kerne umwandeln.

Gestehen wir zu, dass Riesenzellen aus einer epithelioiden durch Kernwucherung sich bilden können, so ist damit noch nicht

erklärt, warum gewöhnlich die Kerne in den peripherischen Theilen gelegen sind. Für die tuberculösen Riesenzellen wäre die eigenthümliche Kernanordnung allerdings durch die Weigert'sche Theorie von der partiellen Zellnekrose hinreichend klargestellt, nicht aber für die Riesenzellen bei der einfachen Fremdkörperentzündung. F. Marchand[42] glaubt, dass diese aus Elementen hervorgehen, die von den umgebenden Geweben abstammen, sich Anfangs durch Mitose theilen und mit stets neu hinzutretenden Zellen derselben Art unter gleichzeitiger Aufnahme von Leukocyten und unter eigenthümlicher Erweichung und vacuolärer Umwandlung ihres Protoplasmas zu vielkernigen Massen verschmelzen. Leider wird aber durch diese Hypothese die auch bei den Fremdkörperriesenzellen so häufige Peripherieanordnung der Kerne dem Verständniss nicht näher gebracht.

Eine völlig befriedigende Deutung der Befunde wird eigentlich nur durch die Theorie von Kostenitsch und Wolkow[35] gegeben, die in der Riesenzelle eine geronnene plasmatische Masse sehen, welche der Blutflüssigkeit und gewissen Exsudaten ähnelt und sich bald in Spalten des Bindegewebes, bald in präformirten, mit Endothel ausgekleideten Hohlräumen findet. Die peripherischen Theile dieser Plasmamasse umhüllen die benachbarten Zellen, so dass sich wohl deren Kerne, nicht aber auch deren Protoplasmen theilen können.

Die Theorie deckt sich mit der Weigert'schen in dem Punkte, dass auch bei ihr als Hauptsache ein starrer, geronnener Plasmaklumpen angenommen wird, der die regelrechte Zelltheilung verhindert, nur dass Weigert in ihm ein durch die Tuberkelbacillen nekrotisch gewordenes Zellprotoplasma, Kostenitsch und Wolkow eine exsudatartige Masse sehen.

Viel klarer ist die Bildungsweise der Riesenzellen, die als erste Anfänge der Lebertuberkel zu betrachten sind.

Dass sie regelmässig innerhalb der Lebercapillaren gelegen sind, ist bereits früher erwähnt worden. Sie entstehen dort im Wesentlichen auf zweierlei Weisen.

Entweder kommt es — durch das Eindringen der Tuberkelbacillen in die Blutbahn — zur Bildung eines kleinen hyalinen Gerinnsels, mit dessen Oberfläche Leukocyten und besonders die

benachbarten Gefässendothelien verkleben. Für letztere Thatsache spricht, dass an Stellen, wo solche Riesenzellen liegen und ein kleiner Spaltraum zwischen ihnen und den angrenzenden Leberzellbalken besteht, das normaler Weise die Leberzellen überkleidende Endothel fehlt.

Ferner erkennt man an ganz jungen Riesenzellen ab und zu noch die charakteristische Form der mit dem Pfropf verschmolzenen Endothelien und sieht auch mitunter mosaikartige Zeichnung in der Peripherie solcher Riesenzellen. Diese deutet, wie von J. Arnold, sowie Schmaus und Uschinsky genügend hervorgehoben ist, auf eine Verschmelzung von Zellen mit dem centralen Gerinnsel hin. Dass später an den verklebten Zellen Wucherungsvorgänge auftreten, ist sehr wahrscheinlich, besonders auch deshalb, da es mir ein Mal gelungen ist, eine sichere Mitose an einer von ihnen nachzuweisen.

Die Schilderung, die ich soeben von der Entstehung der Riesenzellen gegeben habe, ähnelt sehr den Anschauungen von Tizzoni und Gaule[63], sowie von Hering[29], die thrombosirte Lymphgefässe als Ursprungsstätte der Riesenzellen auffassen.

Noch grösser ist die Uebereinstimmung mit den Beschreibungen von Schüppel[57] und von Kostenitsch und Wolkow[35], während Cornil (bei Yersin[71]) wohl auch die Bildung einer granulösen Substanz in den Gefässen annimmt, mit ihr jedoch nicht die Gefässendothelien, sondern Lymphzellen verschmelzen lässt. Diese sollen dann durch Mitose sich vermehren.

Die Auffassung Cornil's kommt mir nicht ganz richtig vor. Denn die Verschmelzung von Endothelien mit den intravasculären Pfröpfen ist eine unbestreitbare Thatsache. Wenn ich auch nicht leugnen kann, dass mit den Gerinnseln Lymphzellen verkleben, so treten diese gegenüber den Endothelien entschieden in den Hintergrund, besonders deshalb, weil die Kerne der fertigen Riesenzelle viel mehr den grossen, bläschenförmigen Endothelkernen, als den kleineren, mehr diffus gefärbten Kernen derjenigen Leukocyten gleichen, um die es sich bei dem ganzen Vorgang gewöhnlich handelt.

Dass den Capillarendothelien bei der Bildung intravasculärer Riesenzellen die Hauptrolle zufällt, wird hauptsächlich deutlich an den Riesenzellen, die nicht in der eben beschriebenen Weise,

sondern durch Aufquellung und nachherige Verschmelzung der Endothelien entstehen.

Diese Riesenzellen zeigen im Centrum gewöhnlich ein angedeutetes oder wirkliches Lumen, in dem hyaline Massen oder rothe Blutkörperchen liegen, und das mitunter mit einer Capillare communicirt.

Ich halte demnach Riesenzellen mit eingeschlossenen rothen Blutkörperchen wohl auch für das Resultat einer Zellverschmelzung, aber nicht in dem Sinne J. Arnold's[2], der eine Verschmelzung epithelioider Zellen annimmt und den intravasculären Ursprung durch die Anwesenheit von rothen Blutkörperchen nicht für erwiesen erachtet.

Diese Thatsache allein wäre auch für mich kein ausreichender Beweis; zusammen gehalten jedoch mit den eben angedeuteten Befunden lässt sie einen Zweifel an dem intravasculären Ursprung gewisser Riesenzellen nicht mehr aufkommen.

Auf Grund der vorstehenden Erörterungen möchte ich demnach annehmen, dass die tuberculösen Riesenzellen keine einheitliche Provenienz besitzen — was auch von J. Arnold zugestanden wird —, sondern auf verschiedene Weise entstehen können.

Es kommen dabei hauptsächlich in Betracht die epithelioiden Zellen des Tuberkels, die entweder durch Verschmelzung oder durch Kernproliferation oder durch eine Verquickung beider Vorgänge zu Riesenzellen sich umgestalten können. Sicher bewiesen ist ferner der intravasculäre Ursprung der Riesenzellen, nicht unwahrscheinlich endlich ihre Entstehung aus kleinen Exsudaten und durch Verschmelzung von Epithelien. Am wenigsten wahrscheinlich ist die Riesenzellbildung durch einfache Verklebung von Leukocyten.

Nicht minder als über die Genese sind die Ansichten über die Function der Riesenzellen getheilt.

Die Mehrzahl der neueren Forscher sieht in den Riesenzellen Produkte einer regressiven Metamorphose. So spricht sich J. Arnold ausdrücklich dagegen aus, dass die Riesenzellen Repräsentanten einer fortschreitenden Entwickelung seien, da ihre Kerne allmählich abstürben. Weigert und mit ihm Baumgarten vertreten die Ansicht, dass die Riesenzellen das Resultat

einer partiellen Zellnekrose sind und weisen damit ohne Weiteres eine erhöhte Lebensfähigkeit dieser Gebilde zurück. Insbesondere bezweifelt Weigert, dass die Riesenzellen amöboid beweglich sind; die oft wahrnehmbaren Protoplasmafortsätze seien ein Beweis dagegen, da ja bei gehärteten, amöboid beweglichen Leukocyten derartige Pseudopodien nie wahrzunehmen wären.

Auf demselben Standpunkte steht Straus.

Kostenitsch und Wolkow halten dagegen die Riesenzellbildung nicht für den Ausdruck eines degenerativen Prozesses, da sie sich schon frühzeitig fänden und durch Kernproliferation entständen. Diese beiden Forscher bilden mit ihrer Ansicht den Uebergang zu der Zahl derer, welche die Riesenzellen als besonders lebensfähige Zellexemplare betrachten.

Zu ihnen gehört Schüppel, der die Ausläufer der Riesenzellen als das Zeichen einer activen Contractilität auffasst. Ebenso glaubt Metschnikoff an die amöboide Beweglichkeit der Riesenzellen, die er ausserdem als höchst wirksame Schutzmittel des Organismus gegen die Tuberkelbacillen bezeichnet. Ihm stimmen seine Anhänger Stschastny und Borrel bei. Auch Klebs neigt dazu, die Riesenzellen als active Elemente zu betrachten.

Schwierig wird es sein, eine Entscheidung darüber zu fällen, welche von beiden Ansichten die richtige ist, da ja aller Wahrscheinlichkeit nach die Genese der Riesenzellen eine verschiedene ist.

Die intravasculär entstandenen Riesenzellen, die oben beschrieben worden sind, sind wohl kaum als besonders lebensfähige Zellexemplare zu betrachten. Denn einem hyalinen Blutgerinnsel, mit dem benachbarte Zellen verkleben, kann man unmöglich die gleiche Lebensenergie zuschreiben, wie dem Zellprotoplasma, eben so wenig als man daran denken wird, das bei einem Thrombus anderer Art zu thun.

Auch die mit dem hyalinen Pfropf verschmolzenen Zellen werden schwerlich durch besonders hervorragende vitale Eigenschaften sich auszeichnen, da die Oberfläche, mit der sie Nahrungsstoffe aufnehmen können, eben durch den Verschmelzungsvorgang stets mehr oder weniger verkleinert sein wird.

Die Möglichkeit einer amöboiden Beweglichkeit möchte ich für die intracapillär entstandenen Riesenzellen ebenfalls zurückweisen, da es unwahrscheinlich ist, dass Gebilde, die zum grossen Theil hyalinen Capillarthromben ihren Ursprung verdanken, Locomotionsfähigkeit besitzen.

Ebenso besteht die Ansicht Weigert's zu Recht, dass die Protoplasmafortsätze der Riesenzellen gerade gegen jene Beweglichkeit sprechen, da wirklich amöboide Zellen nach der Härtung nie Pseudopodien zeigen.

Gegen die Auffassung der Riesenzellausläufer als Pseudopodien eines locomobilen Gebildes spricht noch der Umstand, dass diese Ausläufer gewöhnlich mit den Fasern des Tuberkel-Reticulums zusammenhängen, dem, wie ich weiter unten zeigen werde, keineswegs die Bedeutung einer protoplasmatischen Masse beizulegen ist.

Wenn nun Metschnikoff und seine Anhänger annehmen, dass die Riesenzellen deshalb als besonders lebenskräftige Zellen aufzufassen wären, weil die von ihnen gefressenen Tuberkelbacillen in ihnen zu Grunde gingen, so ist das eine einseitige Deutung der Befunde.

Zunächst ist es nicht sicher, wie auch Weigert annimmt, dass die Bacillen von den fertigen Riesenzellen aufgenommen werden. In Hinblick auf das weiter oben über die Genese der Riesenzellen Gesagte ist es vielmehr wahrscheinlicher, dass die Bacillen in die Riesenzelle schon bei ihrer Entstehung gelangt sind und dass ihre manchmal grosse Anzahl nicht aus einer Neuaufnahme, sondern aus einer Vermehrung der schon vorhandenen Bacillen resultirt (Weigert).

Dass ein Absterben der Bacillen in den Riesenzellen stattfindet, ist möglich, doch ist es sehr fraglich, ob die von Metschnikoff beobachtete „gelbe Degeneration" wirklich der Ausdruck des Bacillentodes ist. Es steht uns völlig frei, mit Koch anzunehmen, dass das Verschwinden der Bacillen in den Riesenzellen nur das Zeichen der — allerdings noch hypothetischen — Sporenbildung ist.

Selbst wenn nun in den Riesenzellen ein Absterben der Tuberkelbacillen stattfinden sollte, darf man ihnen deshalb noch nicht ohne Weiteres die Rolle von äusserst thätigen Phagocyten

zuschreiben. Denn der Untergang der Bacillen liesse sich auch auf andere Factoren zurückführen, als auf active Einflüsse der Riesenzelle.

Dass die Riesenzellen ein Abwehrmittel des Organismus gegen die eingedrungenen Tuberkelbacillen darstellen, ist überhaupt noch gar nicht so sicher.

Man hat bisher festgestellt, dass Riesenzellen bei gewissen Thieren, die für Tuberculose weniger empfänglich sind (Ziesel, Kaninchen) häufiger auftreten, als bei mehrdisponirten, und dass durch Verimpfung von Perlsuchtmaterial sich leichter Riesenzellen erzielen lassen, als bei Benutzung anderer tuberculöser Substanzen.

Aus diesen Thatsachen hat Metschnikoff geschlossen, dass die Riesenzellen das Hauptschutzmittel gegen die Tuberkelbacillen sind, während Baumgarten und Weigert daraus folgern, dass entweder das inficirte Thier wenig empfänglich ist, oder dass die eingeimpften Bacillen verminderte Virulenz besitzen. Bei wenig empfänglichen Thieren (Ziesel) bewirken nach dieser Theorie die vollvirulenten Bacillen in gewissen Zellen eine partielle Nekrose und somit Riesenzellbildung, eine Erscheinung, die bei empfänglichen Thieren (Rind) dann zu Stande kommt, wenn abgeschwächte Bacillen in den Organismus eingedrungen sind.

In jedem Falle wäre zu erwarten, dass durch künstlich abgeschwächte Bacillen die Riesenzellbildung begünstigt wird, und dass auch andere, für Tuberculose wenig empfängliche Thiere, wie Hund und Ziege, selbst bei Application virulenter Culturen zahlreiche Riesenzellen in den Tuberkeln aufweisen.

Die erstere Forderung ist erfüllt worden, indem Troje und Tangl[64] durch Verimpfung von Tuberkelbacillenculturen, die mit Jodoform behandelt worden waren, beim Kaninchen perlsuchtartige Erkrankungen mit reichlichen Riesenzellen hervorrufen konnten.

Andererseits aber habe ich bei meinen Versuchen an Hunden und Ziegen, die virulente Tuberkelbacillen in die Mesenterialvenen eingespritzt erhielten, nicht mehr Riesenzellen gesehen, als bei den sehr empfänglichen Meerschweinchen.

Diese Thatsache spricht zunächst mit aller Entschiedenheit gegen die Metschnikoff'sche Theorie von der teleologischen

Bedeutung der Riesenzellen. Dann aber erschüttert sie auch schwer die Hypothese Weigert's und Baumgarten's von der directen Beziehung zwischen Empfänglichkeit des Thieres und Menge der Riesenzellen.

Meine Versuche scheinen mir darauf hinzudeuten, dass hier noch etwas Anderes in Frage kommt.

Wie man sich erinnern wird, fand ich bei zwei in die Ohrvene geimpften Kaninchen am 18. Tage sehr reichliche Riesenzellen in der Leber, während ein 15 Tage nach der Bacilleneinspritzung in eine Mesenterialvene getödtetes Kaninchen bedeutend weniger Riesenzellen aufwies.

Ob dieses verschiedene Verhalten der Versuchsthiere ein Zufall ist, oder ob es davon abhängt, dass die mit dem arteriellen Blut der Leber zugeführten Bacillen andere Wirkungen ausüben, als die mit dem Pfortaderblut hineingelangten (vgl. Klebs [32, S. 85]), oder ob die Feinheit der Bacillenaufschwemmung (da gröbere Partikel in den Lungen zurückgehalten werden), bezw. die Mitanwesenheit von anderen Substanzen (käsige Massen, Gries u. s. w.) von Bedeutung ist, das muss ferneren Versuchen überlassen bleiben.

Als weiterer Bestandtheil des Tuberkels wird das Reticulum angenommen, das von E. Wagner[67] für das tuberkelähnliche Lymphadenom zuerst beschrieben wurde. Wagner leitet das Reticulum mit einer gewissen Wahrscheinlichkeit von einer Auflockerung und Zerfaserung des normalen Bindegewebes ab; ähnlich äussert sich Baumgarten[10].

J. Arnold[3] sieht in dem Tuberkelnetz theils das ursprüngliche Reticulum der Lymphdrüsen, theils degenerirte Gefässe, und lässt offen, inwieweit es ein Gerinnungsprodukt darstelle, da es bei Chromsäurebehandlung am deutlichsten hervortrete.

Kostenitsch und Wolkow[35] fassen es theils als Reste des ursprünglichen Gewebes, theils als ein durch die Fixationsmittel hervorgerufenes Gerinnungsprodukt auf, während Ziegler[73] eine Verdichtung und Verschmelzung der oberflächlichen Protoplasmatheile der epithelioiden Zellen als Ursache der Reticulumbildung betrachtet.

Klebs[44] hält das Reticulum für die verdichtete Kittsubstanz zwischen den Tuberkelelementen, Schüppel[57] für Ausläufer der

Riesenzellen, Schmaus und Uschinsky[53] vorwiegend für Fortsätze epithelioider Elemente.

Bei meinen Versuchen habe ich als Fixirungsmittel ganz vorwiegend Sublimat und Flemming'sche Lösung, in einzelnen Fällen auch Kaliumbichromat (2procentige Lösung) benutzt. Dabei habe ich gefunden, dass bei der Fixirung in Flemming's Gemisch das Netzwerk am deutlichsten wurde und in Form lebhaft glänzender, nicht selten ziemlich dicker Fäden zwischen den Epithelioidzellen gelegen war. Weniger gut war es zu erkennen an den Präparaten aus Kaliumbichromatlösung, am undeutlichsten an den Sublimatpräparaten.

Die Fasern des Reticulums hingen sehr oft mit epithelioiden Zellen zusammen, als deren Ausläufer sie dann erschienen; waren Riesenzellen vorhanden, so communicirten die Fasern des Netzwerks ebenfalls nicht selten mit deren Protoplasmaleib. Auch Zusammenhang mit den Gewebsbestandtheilen der Nachbarschaft, besonders den Endothelien, war nachweisbar.

Schmaus und Uschinsky haben nun gefunden, dass die Fasern des Reticulums, gleichwie Theile zahlreicher epithelioider Zellen die von Ernst[21] angegebene Hyalinreaction darbieten, und schliessen hieraus, dass die Balken des Reticulums ganz vorwiegend, wenn nicht ausschliesslich Abkömmlinge der epithelioiden Elemente sind.

Ich habe mich durch Anwendung der van Gieson'schen Methode ebenfalls davon überzeugen können, dass derartige Verhältnisse mitunter vorliegen, möchte jedoch die Befunde nur mit Vorsicht verwerthen. Denn die van Gieson'sche Färbung ist entschieden nicht eindeutig, sondern ihr Gelingen von zahlreichen Zufälligkeiten abhängig.

Ferner berechtigt uns der Umstand, dass in den Tuberkelzellen und den Reticulumfasern gleichzeitig gewisse Partien dieselbe mikrochemische Reaction geben, noch nicht zu der Annahme, dass beide Gewebsbestandtheile genetisch mit einander zusammenhängen. Denn es kann sich ja auch um dieselbe Metamorphose handeln, die zwei verschiedene, von einander unabhängige Bestandtheile des Tuberkels gleichzeitig befällt.

Ich neige vielmehr der Ansicht zu, dass das Reticulum

der jungen Lebertuberkel ganz vorwiegend ein Kunstprodukt ist.

Auch Kostenitsch und Wolkow sehen in dem Reticulum wenigstens theilweise ein Gerinnungsprodukt, und J. Arnold zieht diese Möglichkeit ebenfalls in Erwägung.

In neuester Zeit hat nun Fischer[33] in vorläufiger Mittheilung darauf hingewiesen, dass die Lösungen zahlreicher Eiweisskörper mit verschiedenartigen Fixirungsmitteln Niederschläge geben, die alle möglichen tinctoriellen Eigenschaften besitzen und selbst den Eindruck protoplasmatischer Substanzen hervorrufen können. Die Ermittelungen Fischer's haben ergeben, dass diese künstlich hervorgerufenen Niederschläge gerade bei Fixirungsmitteln, die Osmiumsäure, Chromsäure und chromsaure Salze enthalten, am leichtesten Formen annehmen, durch die uns fester organisirte Gebilde vorgetäuscht werden.

Durch diese experimentellen Arbeiten Fischer's gewinnt die eben aufgestellte Behauptung über die Natur des Reticulums eine wichtige Stütze, ausserdem aber noch dadurch, dass in der Leber eines in die Pfortader geimpften Kaninchens die sehr deutlichen Bälkchen des Reticulums öfters mit ganz gleichartigen, glänzenden Fädchen zusammenhingen, die in den angrenzenden Lebercapillaren gelegen und somit als ein Gerinnungsprodukt intravasculärer Flüssigkeit anzusehen waren.

Ob diese für die jungen Lebertuberkel als wahrscheinlich angenommene Entstehungsweise des Reticulums auch für alle anderen Tuberkel Gültigkeit besitzt, das muss vorläufig unentschieden bleiben.

Den endlichen Ausgang der tuberculösen Neubildung, die Verkäsung, konnte ich leider nicht in allen Stadien verfolgen, besonders was die intracapillären Heerde betrifft, da eine grössere Zahl meiner Versuchsthiere vorzeitig aus unbekannten Gründen verendete.

Ueber die eigentliche Ursache der Verkäsung tuberculöser Gewebe äussern sich nur wenige Autoren. Die meisten begnügen sich mit der Constatirung der Thatsache, dass zu einer gewissen Zeit die tuberculöse Neubildung der centralen Nekrose verfalle.

Schüppel[57], Ziegler[72], Martin[42], Kostenitsch und Wolkow[35], Metschnikoff[45], Birch-Hirschfeld[13] sehen in

der Verkäsung des Tuberkels vorwiegend oder doch wenigstens theilweise den Ausdruck der mangelhaften Ernährung des neuentstandenen Gewebes in Folge der ausbleibenden Gefässbildung, bezw. in Folge von Verödung oder Obliteration vorhandener Gefässe. Schüppel, Birch-Hirschfeld, Neelsen und Metschnikoff ziehen neben der Gefässlosigkeit noch eine gewisse Hinfälligkeit der Tuberkelelemente zur Erklärung des Eintretens der Verkäsung heran.

Diese Hinfälligkeit der Tuberkelzellen hat nach der Ansicht Neelsen's ihren Grund in der dauernden Einwirkung des Tuberkelgiftes auf die neugebildeten Elemente; Kostenitsch und Wolkow, sowie Metschnikoff gehen sogar so weit, der Einwirkung der Tuberkelbacillen oder ihrer giftigen Stoffwechselprodukte die Hauptrolle bei der Verkäsung zuzuschreiben.

Berücksichtigen wir nun das eigenthümliche Verhalten der Endothelien in dem periportalen Granulationsgewebe und in den jungen intracapillären Tuberkeln, so können wir, besonders auch in Hinblick auf die eben angeführten Hypothesen annehmen, dass die Verkäsung tuberculöser Gewebe ihren Grund hat weniger in der direct nekrosirenden Wirkung der Tuberkelbacillen auf die Zellen, als vielmehr darin, dass in Folge des schädigenden Einflusses der Bacillen auf die Endothelien die Gefässbildung ausbleibt und bereits gebildete Gefässe durch abnorme Wucherungsvorgänge an den Endothelien obliteriren.

Das Schicksal der Tuberkelbacillen in der Leber von Meerschweinchen, die in die Mesenterialvenen geimpft wurden, gestaltet sich folgendermaassen.

Die Bacillen, die wenige Stunden nach der Injection in grösseren Haufen frei in den Pfortaderästen und Capillaren lagen, umschlossen von mehr oder weniger reichlichen Leukocyten, sind nach 2 Tagen schon diffuser über die Pfortaderpfröpfe vertheilt und liegen theilweise im Protoplasma ein- und mehrkerniger Leukocyten.

Nach 4 Tagen finden sich Bacillen, abgesehen von den Pfortaderthromben, spärlich in den Lumina, häufiger in den Endothelien wegsamer Lebercapillaren und Pfortaderäste, nach 9 Tagen ausserdem noch in ziemlicher Anzahl innerhalb der kleinen

intracapillären Heerde, sowie der in ihnen enthaltenen Riesenzellen. Auch das neuentstandene periportale Granulationsgewebe enthält reichliche Bacillen, die bald in epithelioiden oder Lymphzellen, bald frei zwischen Zellen oder Kerntrümmern zu sehen sind.

Aus dieser kurzen Schilderung geht hervor, dass die Bacillen von den Pfortaderpfröpfen aus allmählich über die ganze Leber sich ausbreiten.

Nach der Ansicht von Koch[32], Dobroklonsky[30], Stschastny[59], Neelsen[48] dringen die Tuberkelbacillen von der Impfstelle aus dadurch in das Nachbargewebe ein, dass sie von Leukocyten dorthin verschleppt werden, Baumgarten[9, 10] dagegen leugnet jede wesentliche Betheiligung der farblosen Blutkörperchen an der Aussaat.

Ich habe nun sowohl bei den Impfungen in die Mesenterialvenen, als auch bei subcutanen Infectionen im Gegensatz zu Baumgarten gefunden, dass die Tuberkelbacillen in ungeheurer Menge von den verschiedenartigen Leukocyten aufgenommen werden, auch wenn stärkere einfach-entzündliche Reactionen an den betreffenden Stellen nicht vorhanden waren. Ausserdem habe ich innerhalb der Blutgefässe der Leber ab und zu Bacillen in Leukocyten nachweisen können.

Die Auffassung Baumgarten's, dass die Verbreitung der Bacillen ganz vorwiegend in Folge ihrer Wachsthumsbewegung ohne Betheiligung von Wanderzellen nur durch den Saftstrom erfolgt, erscheint daher nicht hinreichend begründet.

Denn bevor es noch zu einem Weiterwuchern der Bacillen kommen kann (2. Tag), sind die Bacillen bereits über die ganzen Pfortaderpfröpfe verstreut, und liegen theilweise schon innerhalb von Leukocyten. Ausserdem ist es fraglich, ob in den frischen Thromben ein so lebhafter Flüssigkeitsstrom stattfindet, dass die Bacillen durch ihn weiter verschleppt werden. Ein Hineinwuchern der Bacillen in neugebildete Capillaren ist ebenfalls wenig wahrscheinlich, da dort, wo reichliche Bacillen liegen, die Gefässbildung ausbleibt.

Die Bacillen werden also mit grösster Wahrscheinlichkeit ganz vorwiegend durch Wanderzellen aus den Pfortaderthromben in die Blutbahn verschleppt.

Merkwürdiger Weise waren nun bei einem 13 Tage nach der Impfung getödteten Meerschweinchen überhaupt keine Bacillen nachweisbar, und bei einem 18 Tage post inoculationem getödteten nur spärliche innerhalb der Nekrosen des periportalen Granulationsgewebes.

Es wird schwierig sein, den Grund für dieses eigenthümliche Verhalten der Tuberkelbacillen zu finden.

Es könnten zunächst die Bacillen in die übrigen Organe fortgeschwemmt worden sein, doch ist es auffällig, dass bei sämmtlichen Thieren neben der Leber nur die Milz stark erkrankt war, während die Lungen stets nur vereinzelte, höchstens hanfkorngrosse Knoten enthielten.

Dann aber könnte das Verschwinden der Bacillen aus der Leber dadurch bedingt sein, dass die Bacillen in diesem Organe ganz oder theilweise zu Grunde gegangen sind.

Dafür würde sprechen, dass die Tuberculose der menschlichen Leber fast nie zu ausgedehnten Zerstörungen führt, sondern durch exquisit chronischen Verlauf sich auszeichnet, und dass Bacillen in den Miliartuberkeln der menschlichen Leber meist nur äusserst spärlich anzutreffen sind.

Ein weiterer Beweis wäre, dass bei dem 18 Tage nach der Impfung getödteten Meerschweinchen an den spärlichen, im periportalen Granulationsgewebe vorhandenen Bacillen Gestaltsveränderungen erkennbar waren, die wir als den Ausdruck degenerativer Vorgänge aufzufassen gewöhnt sind: Die Bacillen waren theils in Körnchen zerfallen, theils keulenförmig aufgetrieben und nur theilweise von normaler Beschaffenheit. Diese eigenthümlichen Formen erinnerten an die Veränderungen, die sterilisirte Tuberkelbacillen im Körper erleiden.

Trotz dieser Befunde erscheint es verfrüht, ein endgültiges Urtheil darüber abzugeben, ob das Lebergewebe wirklich zerstörend auf die Tuberkelbacillen einwirkt. Aufschluss hierüber können uns nur sorgfältige Impfversuche mit tuberculösen Lebern und mit aus solchen hergestellten Reinculturen geben.

Die Ergebnisse meiner Versuche fasse ich kurz in folgenden Sätzen zusammen:

Nach Einspritzung von Tuberkelbacillen in die Pfortader

entstehen bacillenhaltige Thromben, die nicht oder nur mangelhaft vascularisirt werden.

Die nach den Injectionen entstehenden Leberzellnekrosen sind nichts für die Tuberculose Specifisches, da sie auch nach Griesinjectionen auftreten.

Die Lebernekrosen sind lediglich durch die Pfortaderthrombosen bedingt.

Das entlang den Glisson'schen Kapseln auftretende Granulationsgewebe ist als erstes specifisches Produkt der eingedrungenen Tuberkelbacillen zu betrachten, da es keine Neigung zur Vernarbung hat, sondern später verkäst.

Vom 9. Tage ab entwickeln sich die eigentlichen miliaren Lebertuberkel, die sämmtlich intracapillär entstehen und von Anfang an gefässlos sind.

Alle tuberculösen Produkte in der Leber entstehen ausschliesslich durch Wucherung der Endothel- und Bindegewebszellen; eine Betheiligung der Leberepithelien und Leukocyten am Aufbau der tuberculösen Gewebe ist unwahrscheinlich.

Die Miliartuberkel der Leber beginnen häufig mit dem Auftreten einer Riesenzelle.

Die tuberculösen Riesenzellen können auf verschiedene Weisen entstehen; die in der Leber bilden sich aus hyalinen Capillarthromben und Endothelien.

Das Reticulum der Lebertuberkel ist vorwiegend ein Gerinnungsprodukt, hervorgerufen durch die fixirenden Lösungen.

Die Verkäsung der tuberculösen Produkte ist zurückzuführen auf die unter dem Einfluss der Tuberkelbacillen ausbleibende Gefässbildung, bezw. auf die Obliteration vorhandener Gefässe in Folge eigenthümlicher Wucherung der Endothelien.

Die Weiterverbreitung der Tuberkelbacillen von den Pfortaderthromben aus geschieht hauptsächlich durch die Leukocyten.

Es ist nicht ausgeschlossen, dass das Lebergewebe zerstörend auf die Tuberkelbacillen einwirkt.

Literatur.

1. J. Arnold, Ueber Lebertuberculose. Dieses Archiv. Bd. 82.
2. J. Arnold, Ueber Nierentuberculose. Ebendaselbst. Bd. 83.
3. J. Arnold, Ueber Tub. der Lymphdrüsen und der Milz. Ebendaselbst. Bd. 87.

4. J. Arnold, Ueber dissem. Miliartub. der Lungen. Ebendaselbst. Bd. 88.
5. J. Arnold, Altes und Neues über Wanderzellen. Ebendaselbst. Bd. 132.
6. J. Arnold, Ueber die Geschicke der Leukocyten u. s. w. Ebendaselbst. Bd. 133.
7. Baumgarten, Ueber Lupus und Tuberculose. Ebendaselbst. Bd. 82.
8. Baumgarten, Ueber gummöse Syphilis des Gehirns u. s. w. Ebendaselbst. Bd. 86.
9. Baumgarten, Ueber Tuberkel und Tuberculose. Berlin 1885.
10. Baumgarten, Lehrbuch der pathol. Mykologie. 1890.
11. Birch-Hirschfeld, Grundriss der allg. Pathologie. Leipzig 1892.
12. Birch-Hirschfeld, Archiv der Heilkunde. 12.
13. Birch-Hirschfeld, Lehrb. der allgem. pathol. Anatomie. Leipzig 1889.
14. Borrel, Tub. experiment. du rein. Annales de l'Inst. Pasteur. 1894.
15. Borrel, Tub. pulmon. experiment. Ibidem. 1893.
16. Brissaud et Toupet, Sur la tub. du foie. — Verneuil, Tuberculose. I.
17. Brodowski, Ueber den Ursprung sog. Riesenzellen u. s. w. Dieses Archiv. Bd. 63.
18. Cornil et Babes, Les bactéries. 1890.
19. Cornil, Sur les phénomènes de Karyokinèse etc. — Verneuil, Tuberculose. I.
20. Dobroklonski, De la pénétration des bacilles etc. Arch. de méd. experiment. 1890.
21. Ernst, Ziegler's Beiträge. Bd. 11.
22. Falk, Ueber die exsudativen Vorgänge bei der Tuberkelbildung. Dieses Archiv. Bd. 139.
23. Fischer, Zur Kritik der Fixirungsmethoden u. s. w. Anatom. Anzeiger. IX und X.
24. Franken, Inaug.-Diss. Dorpat 1870.
25. Gaule, Anat. Unters. über Hodentub. Dieses Archiv. Bd. 69.
26. Gilbert et Girode, Congrès de la Tuberculose. 1891.
27. Hansemann, Studien über die Specificität u. s. w. Berlin 1893.
28. Heydemann, Beitr. zur Histogen. des Hornhauttuberkels. Inaug.-Diss. Greifswald 1894.
29. Hering, Histol. und experim. Studien über Tuberculose. Berlin 1873.
30. Klebs, Ueber die Entstehung der Tub. u. s. w. Dieses Archiv. Bd. 44.
31. Klebs, Pathol. Morphologie. 1889.
32. Klebs, Die causale Behandlung der Tuberculose. Leipzig 1894.
33. Koch, Mittheilungen aus dem Kais. Gesundheitsamt. II. 1884.
34. Köster, Ueber fungöse Gelenkentzündung. Dieses Archiv. Bd. 48.
35. Kostenitsch et Wolkow, Recherches sur le dévelopg. etc. Arch. de méd. exp. 1892.

36. Krückmann, Ueber Fremdkörpertub. u. s. w. Dieses Archiv. Bd. 138. Suppl.
37. Langhans, Ueber Riesenzellen u. s. w. Ebendaselbst. Bd. 42.
38. Leredde, Nécroses viscérales multiples etc. Arch. de méd. exp. 1895.
39. Lubarsch, Verhandl. der Naturforscherversammlung. Halle 1891.
40. Lubarsch, Dieses Archiv. Bd. 135.
41. Lübimow, Zur Frage über die Histogenese der Riesenzellen u. s. w. Ebendaselbst. Bd. 75.
42. F. Marchand, Ziegler's Beiträge. Bd. 4.
43. Martin, Tub. des séreuses et des poumon. Arch. de physiol. 1880.
44. Metschnikoff, Ueber die phagocytäre Rolle u. s. w. Dieses Archiv. Bd. 113.
45. Metschnikoff, Leçons sur la pathologie comp. de l'infl. Paris 1892.
46. Metschnikoff, Réponse à la critique etc. Ann. de l'Inst. Pasteur. 1888.
47. Naunyn, Arch. f. exp. Pathol. und Pharmakol. I.
48. Neelsen, Lehrb. der allg. Pathol. 1894.
49. Pilliet, Nouv. Arch. d'obstétrique. 1890.
50. Pilliet, Etude sur la tub. du cobaye. — Verneuil, Tub. III.
51. Prudden and Hodenpyl, New York medical journal. 1891.
52. v. Recklinghausen, Verhandl. des X. internat. Congr. 1890. II. 3. Abth. S. 98.
53. Schmaus und Uschinsky, Ueber den Verlauf der Impftub. u. s. w. Dieses Archiv. Bd. 136.
54. Schmorl, Puerperaleklampsie. Leipzig 1893.
55. Schüppel, Zur Histogenese der Lebertub. Arch. der Heilk. 9.
56. Schüppel, Ueber die Entstehung der Riesenzellen u. s. w. Arch. der Heilk. 13.
57. Schüppel, Lymphdrüsentuberculose. Tübingen 1871.
58. Straus, L'histogenèse du tubercule. Revue de la tub. 1893.
59. Stschastny, Dieses Archiv. Bd. 115.
60. Stschastny, Ann. de l'Inst. Pasteur. III. 1889.
61. Thoma, Anatom. Untersuchungen über Lupus. Dieses Archiv. Bd. 65.
62. Thoma, Lehrb. der pathol. Anatomie. I. 1894.
63. Tizzoni und Gaule, Hodentuberculose. Dieses Archiv. Bd. 63.
64. Troje u. Tangl, Die antitub. Wirkung des Jodoforms. Arbeiten u. s. w. Tübingen. I.
65. Virchow, Die krankhaften Geschwülste. II.
66. E. Wagner, Die Tuberculose der Leber. Arch. der Heilk. 2.
67. E. Wagner, Das tuberkelähnliche Lymphadenom. Ebendaselbst. Bd. 11 und 12.
68. Waldstein, Tub. Erkrankungen des Hodens. Dieses Archiv. Bd. 85.
69. Weigert, Zur Theorie der tub. Riesenzellen. Deutsche med. Wochenschrift. 1885.

70. Weigert, Ueber Metschnikoff's Theorie u. s. w. Fortschr. der Med. 1888.
71. Yersin, Ann. de l'Inst. Pasteur. 1888.
72. Ziegler, Herkunft der Tuberkelelemente. Würzburg 1895.
73. Ziegler, Lehrb. der allg. pathol. Anat. 1892.
74. Leusden, Beitr. zur path. Anat. der puerper. Eklampsie. Dieses Archiv. Bd. 142.

XXII.

Ueber wahre Heterotopie im Rückenmark.

(Aus der III. med. Klinik und Universitätspoliklinik des Herrn Geheimrath Senator.)

Von Dr. Heinrich Rosin,
Assistenzarzt.

(Hierzu Taf. XIV.)

Unter Heterotopie der grauen und weissen Substanz im Centralnervensystem versteht man bekanntlich die Verlagerung dieser beiden Substanzen an eine Stelle, wohin sie der Regel nach nicht gehören. Heterotopien in der voluminösen Masse des Hirns, in welcher weisse und graue Substanz in mannichfaltiger complicirter Weise sich durchkreuzen, sind ein häufiges Vorkommniss, oft beobachtet und lange bekannt.

Im Rückenmark ist zuerst von A. Pick 1878 eine Heterotopie der grauen Substanz beschrieben worden. Seitdem ist eine ganze Reihe von Arbeiten über diese Rückenmarksaffection veröffentlicht worden, welche die Zahl 30 bereits überschritten hat. Es handelt sich bei diesen Rückenmarksheterotopien in der Mehrzahl der Fälle um solche der grauen Substanz (mit oder ohne Ganglienzellen). Von der einfachsten Asymmetrie derselben, geringen Configurationsanomalien an, bis zu den hochgradigsten Verzerrungen und Auseinanderreissungen, ja bis zur Doppelbildung finden sich alle Uebergänge verzeichnet. Zu den übrigens seltenen Heterotopien der weissen Substanz ist unter anderem der abnorme Faserverlauf weisser Stränge zu rechnen,

auf den Hitzig zuerst aufmerksam gemacht hat. Zu der in Rede stehenden Anomalie gehört endlich auch das Vorkommen von Ganglienzellen inmitten der weissen Substanz, da, wo sie nicht hingehören. Von den meisten Autoren, welche die Affection beschrieben haben, wurde das häufig gleichzeitige Vorkommen von Erkrankungen in derartig missbildeten Rückenmarken hervorgehoben, als ob die Anomalie gleichsam die Prädisposition zu Erkrankungen geschaffen hätte.

Allein im Jahre 1892 erschien eine Arbeit von van Gieson[1], welche die Entstehung der Mehrzahl der als Heterotopien beschriebenen Rückenmarksanomalien in einem anderen Lichte erscheinen lässt. Dieser Autor, dessen Arbeit als ein Muster kritischer Gewissenhaftigkeit bezeichnet werden muss, ist folgendermaassen vorgegangen: Auf künstlichem Wege erzeugte er Veränderungen im Rückenmark, durch Quetschungen desselben, durch Zerrungen, Zerreissungen und ähnliche äussere Gewalt (natürlich post mortem), Veränderungen, welche vollständig identisch waren mit denen, welche man als Heterotopien beschrieben hatte. Die zahlreichen Abbildungen in seiner ausführlichen Arbeit sind derartig beweisend für die Möglichkeit, dass die Heterotopien, wenigstens in der Mehrzahl der Fälle, nichts anderes als Kunstprodukte, als Folgen postmortaler Quetschungen u. dgl. aufzufassen sind — van Gieson hat sogar die sogenannten Doppelmissbildungen auf gleiche Weise künstlich dargestellt —, dass man in der Mittheilung dieser Rückenmarksaffection künftighin die äusserste Vorsicht anwenden muss: in der That konnte Collius, durch van Gieson belehrt, bereits von einem eine sogenannte Heterotopie vortäuschendes Kunstprodukt berichten, und ich selbst war in der Lage, in einem Fall von acuter Myelitis an der Stelle der Erweichung eine durch Quetschung der erweichten Substanz hergestellte schwere Configurationsanomalie als ein Kunstprodukt zu erkennen. Nicht eine Disposition des missbildeten Rückenmarks zu Erkrankungen liegt in solchen Fällen vor, sondern die Erkrankung, die abnorme Erweichung, erzeugt die Basis für die postmortale Configurationsanomalie, künstlich erzeugt durch Druck bei der Herausnahme des Rückenmarks, Quetschung u. dgl.

Den in der Literatur veröffentlichten zahlreichen Fällen von falscher Heterotopie stehen jedoch solche von ächter, wahrer gegenüber. Auch van Gieson lässt einige hiervon gelten. Es sind dies eine Anzahl Fälle von Heterotopie der grauen Substanz (darunter einer von Pick[2], einer von Hans Virchow[3], einer von van Gieson selbst), und drei Fälle von Heterotopie der weissen Substanz (in der Medulla oblongata von Cramer[4], van Gieson und Kronthal[5]). Bevor ich auf die Literatur näher eingehe, sei es mir gestattet eine eigene Beobachtung voranzustellen, welche nicht nur der Seltenheit halber, sondern auch wegen des Sitzes der Affection von Bedeutung zu sein scheint.

In einem Rückenmarke, welches ich wegen einer leichten Affection der Hinterstränge genauer untersuchte, fand ich in einer etwa 1 mm hohen Partie des oberen Brustmarks, zwischen zweiter und dritter Dorsalnervenwurzel Folgendes: Schon bei Lupenvergrösserung fiel mir in den nach meiner Methode mit modificirter Triacidlösung (vergl. Neurolog. Centralblatt. Dec. 1890) und nach Weigert gefärbten Schnitten doppelseitig an der vorderen Peripherie und zwar an der Grenze von Vorder- und Seitensträngen ein auffallend breites Septum auf, welches gerade an derjenigen Stelle von der Peripherie ein Stückchen in's Innere der weissen Substanz einstrahlt, wo die im Dorsalmark ja ziemlich spärlichen vorderen Wurzelfasern nach Durchquerung der weissen Substanz aus dem Rückenmark heraustreten und wo gleichzeitig ausserhalb die Querschnitte der von höher oben herabtretenden Wurzelbündel der Peripherie vorgelagert sind (Fig. 1a). Diese breiten und etwas kolbig endenden Piafortsätze zeigten nun bei stärkerer Vergrösserung ein Grundgewebe (Fig. 2b), welches demjenigen der Glia der grauen Substanz völlig gleich war, und in welchem sich Nervenzellen (c) fanden; ausserdem durchkreuzten auch markhaltige Nervenfasern (d), vordere Wurzelfasern, dieses Gebiet, doch konnte ein Zusammenhang mit den Nervenzellen nur vermuthet, nicht nachgewiesen werden. Diese selbst waren gross, in der Mehrzahl rund oder oval, seltener eckig, theilweise mit gelben Körnern gefüllt und mit Kern und Kernkörperchen versehen; ihre Grösse entsprach derjenigen der Nervenzellen der Vorderhörner. Eine Anzahl von Schnitten enthielt auf beiden Seiten, also in beiden Piasepten Ganglienzellen, andere enthielten sie nur bald auf der einen, bald auf der anderen Seite, nur in wenigen Querschnitten fanden sich gar keine. Manchmal fand sich nur eine, häufiger zwei bis drei, zuweilen sogar fünf Ganglienzellen innerhalb eines Septums. Auch noch tiefer herab im Dorsalmark liessen sich auffallend breite Piafortsätze erkennen, jedoch fand ich keine Ganglienzellen mehr darin. Noch besonders möchte ich hervor-

heben, dass im übrigen Rückenmark Erscheinungen von artificiellen Veränderungen nirgends sich fanden, die graue Substanz war vollkommen normal und gut configurirt, die weisse Substanz nirgends verschoben, die Peripherie des Rückenmarks gut geformt.

Die in der Sitzung des Vereins für Psychiatrie und Nervenheilkunde zu Berlin am 9. December erfolgte Demonstration der Präparate liess daran auch keinen Zweifel aufkommen. Ich erwähne dies noch besonders, da, wie ich selbst oben hervorgehoben habe, seit van Gieson's Veröffentlichungen den Rückenmarksheterotopien gegenüber die grösste Skepsis am Platze ist. Es handelte sich also um Ganglienzellen mit umgebender Gliasubstanz, vielleicht auch mit zugehörigen Nervenfasern, doppelseitig, in einem Piafortsatze der vorderen Seitenstränge des oberen Brustmarks in der Gegend der austretenden motorischen Wurzelfasern, um einen Fall von wahrer Heterotopie grauer Substanz mit Ganglienzellen.

In den schon oben angeführten Fällen wahrer Heterotopie der grauen Substanz, welche van Gieson gelten lässt, sind Nervenzellen freilich nur im zweiten und vierten Falle von Pick[3] beobachtet worden; diese Heterotopien sassen in den Hintersträngen.

Aber auch ohne umgebende graue Substanz sind Ganglienzellen in der weissen Substanz schon öfter beschrieben worden. Es ist, wie ich glaube, ein allgemein bekanntes Vorkommniss, dass am äusseren Rande der Hinterstränge im Lendenmark, also im hinteren Theile der Seitenstränge, sich Ganglienzellen eingelagert finden, die von der grauen Substanz abgetrennt worden sind. Sherrington[6] hat dies neuerdings hervorgehoben und meint, dass hintere Wurzelfasern damit in Verbindung stehen. Derselbe Autor hat bei Menschen und Thieren an vielen Stellen im Rückenmark isolirte Ganglienzellen gefunden, über deren Functionsfähigkeit er sich nicht ausspricht, namentlich in den Vordersträngen (da, wo die vorderen Wurzeln hindurchtreten), in den Seitensträngen im Gebiet des Tractus intermedio-lateralis, ferner in den Burdach'schen Strängen, in derjenigen Gegend, wo die Clarke'schen Säulen in der grauen Substanz liegen. Ich halte alle diese Zellen, die ich auch meinerseits oft gesehen habe, für versprengte Ganglienzellen

der grauen Substanz, welche bei der Entwickelung des weissen Markmantels, welcher bekanntlich sich später entwickelt als die graue, von ihrem Zusammenhang mit den übrigen Ganglienzellen, weil besonders peripherisch gelegen, abgedrängt worden sind. Ihre Functionstüchtigkeit lässt sich höchstens aus ihrer normalen Grösse und Configuration vermuthen.

Drittens, und, wie ich glaube, von wesentlicher Bedeutung ist das Vorkommen von Ganglienzellen innerhalb der Wurzeln.

Was zunächst die hinteren Wurzeln betrifft, so sind im Verlauf derselben, vom Spinalganglion an bis zum Rückenmark beim Menschen Nervenzellen schon öfters beobachtet worden, die als versprengte Zellen, wahrscheinlich des Spinalganglion aufgefasst worden sind. Bekanntlich wachsen in einem gewissen Stadium der Entwickelung des Rückenmarks aus den Spinalganglien, die sich bereits vorher als besonderes Zellconglomerat vom eigentlichen Medullarrohr abgetrennt haben, die hinteren Wurzeln in das letztere hinein; hierbei reissen sie gleichsam eine Anzahl Zellen mit sich fort, die vielleicht, falls sie functioniren, und es ist dies wahrscheinlich, da sie sonst rasch atrophiren würden, der Function der Spinalganglienzellen gleich kommen. Siemerling[9] hat in seinen bekannten Untersuchungen über die menschlichen Rückenmarkswurzeln solche Zellen beschrieben und abgebildet und bezieht sich daselbst auch noch auf Arbeiten von Rattone[7] und Onodi[8], in denen dieses Vorkommen ebenfalls erwähnt ist. Auch Hoche[14] hat sich von ihrer Anwesenheit überzeugt. Dazu kommen noch die von Hyrtl beschriebenen kleinen Ganglia aberrantia an hinteren Wurzeln im Innern des Wirbelkanals, das Ganglion des Nervus coccygeus, welches einem Spinalganglion gleichwerthig ist, sowie die Rauber'schen kleinen Ganglien im Filum terminale.

Aber auch in den vorderen Nervenwurzeln ist das Vorkommen von Ganglienzellen nicht unbekannt geblieben.

Häufig sind solche Zellen in den vorderen Wurzeln der Katze zuerst von Schäfer[10] gesehen worden. Derselbe beschreibt im Verlaufe der unteren vorderen Wurzeln des Rückenmarks, vom unteren Dorsalmark an, bei dieser Thierspecies Ganglienzellen vom Charakter derer der Spinalganglien; sie

liegen im distralen Ende der Wurzeln, in der Nähe der Spinalganglien. Er hält dieselben für Abkömmlinge derselben. Schäfer's Befund hat sodann von Kölliker[11] bestätigt, dieser Autor glaubt nicht, dass die Zellen, lediglich wegen ihrer kernhaltigen Hülle, den sympathischen Ganglienzellen gleichzustellen sind, ist vielmehr der Ansicht, dass sie gleichwerthig sind den Ganglienzellen der Vorderhörner. Endlich hat noch Tanzi[12] in den vorderen Wurzeln der Katze, besonders im Lendenmark, Nervenzellen gefunden und genau beschrieben, welche auch nach ihm denen der Spinalganglienzellen sehr ähnlich sind.

Schon etwas früher als Schäfer hat Freud[13] von Nervenzellen berichtet, die er in den vorderen Wurzeln des Lendenmarks vom Petromyzon gefunden hat, an jener Stelle, wo sich die vordere Wurzel in einen dorsalen und ventralen Ast spaltet.

Beim Menschen scheint zuerst Onodi[8], bald darauf Siemerling[9] Ganglienzellen in den vorderen Wurzeln, übrigens an vom Rückenmark mindestens 4 mm entfernten Stellen gesehen zu haben; Siemerling fand solche in der 12. Dorsalnervenwurzel und 5. Sacralnervenwurzel. Einen besonderen Werth scheint dieser Autor dem Befund nicht beigelegt zu haben. Onodi erklärt sie für abnorme Bestandtheile. Erst die sehr eingehenden und sorgfältigen Untersuchungen Hoche's[14] haben die Thatsache von einem regelmässigen Vorkommen von Ganglienzellen in den vorderen Nervenwurzeln des Menschen bekannt gemacht. Er fand sie stets als einen normalen Bestandtheil im unteren Theile des Rückenmarks in den vorderen Wurzeln als zwei dünne, unterbrochene Säulen von Zellen, welche entweder in der sogenannten Henle-Merkel'schen Rindenschicht oder dicht unter der Pia oder zwischen den Lamellen derselben oder endlich ausserhalb derselben in den absteigenden Wurzelbündeln liegen. Diese Zellen haben stets eine deutlich kernhaltige Hülle, in der sie liegen, sind gross, rund, pigmentirt und haben einen Axencylinderfortsatz (und sonst keine Fortsätze), welcher sich zuweilen T-förmig gabelt. Ueber ihre morphologische Bedeutung ist Hoche der Ansicht, dass die Zellen ursprünglich der Zellgruppe angehörten, welche die graue Substanz der Vorderhörner erfüllt, dass sie aber durch die

bekanntlich später als die vorderen Wurzeln sich entwickelnde weisse Substanz von dem Zellverbande der Vorderhornzellen abgesprengt worden sind, zu einer Zeit, wo die betreffenden Zellen nur einen Fortsatz, den Axencylinderfortsatz, besassen und noch nicht multipolar geworden sind. Vergleicht man die sich auf diese Verhältnisse beziehenden Abbildungen in Hertwig's[16] Lehrbuch der Entwickelungsgeschichte, besonders Fig. 274 und 275 auf S. 403 und 404, so hat diese Annahme Hoche's sehr viel für sich, wiewohl Hoche's Zellen Kapseln haben, die bekanntlich diejenigen der grauen Vorderhörner niemals besitzen. Hoche's Befunde kann ich übrigens aus eigener Anschauung völlig bestätigen.

Durch die Hoche'schen Mittheilungen gewinnt, wie ich glaube, mein Befund eine gewisse Bedeutung. Nach Hoche sind Ganglienzellen in den vorderen Wurzeln im Lendenmark ein beständiges, normales Vorkommniss. In höheren Theilen des Rückemarks hat er jedoch an der Austrittsstelle der vorderen Wurzeln solche Zellen niemals finden können. Wir sehen hier einen Fall, in dem sich Ganglienzellen auch im oberen Abschnitte des Dorsalmarks des Menschen an der Austrittsstelle der vorderen Wurzeln finden. Im Lendenmarke konnte ich im vorliegenden Falle an den von Hoche erwähnten Stellen ebenfalls Nervenzellen bemerken.

Allein das Bild unterscheidet sich doch wiederum in einzelnen Punkten von der Hoche'schen Beschreibung. Die Ganglienzellen liegen in unserem Falle eingebettet in einem verhältnissmässig breiten Grundgewebe von der Beschaffenheit der grauen Substanz, sie liegen nicht unmittelbar in der grauen Rindenschicht, sondern im Grunde des Piafortsatzes, der durch das gliomatöse Gewebe erheblich verbreitert ist, zeigen keine kernhaltige Hülle und sind nur zum Theil rund oder oval, zum Theil eckig.

Es handelt sich somit um einen anormalen Befund, um eine wahre Heterotopie grauer Substanz mit Ganglienzellen. Ihre Herkunft möchte ich jedoch in gleichem Sinne erklären, wie Hoche. Es scheint sich um Abtrennung von Ganglienzellen der Vorderhörner durch dazwischen gewachsene weisse Substanz zu handeln. Möglich auch, dass die Zellen in einem Jugend-

stadium dorthin eingewandert sind, hat doch His die Wanderfähigkeit embryonaler Nervenzellen besonders hervorgehoben. Ueber die Functionsfähigkeit solcher Zellen vermag ich natürlich eben so wenig etwas auszusagen, wie Hoche für die von ihm beschriebenen; doch lässt ihre Grösse und Dickleibigkeit, ihr Gehalt an pigmentirten Körnchen die Möglichkeit zu, dass sie intra vitam functionirt haben, ähnlich wie etwa Nebenschilddrüsen neben der Hauptschilddrüse functioniren können.

Der Befund erweist sich somit bis jetzt als ein Unicum. Ob er aber in der That so selten ist, erscheint mir zweifelhaft, hat man doch auch ein so regelmässiges Vorkommen von Ganglienzellen, wie es Hoche beschreibt, so lange übersehen. Je differencirendere Färbemethoden angewendet werden, um so weniger können derartige Befunde dem Beobachter entgehen und während Hoche klagt über die Schwierigkeit, die Ganglienzellen mittelst der Hämatoxylin-Eosinmethode von anderen Gebilden, besonders von dem umgebenden Bindegewebe zu differenciren, bin ich mit der Triacidmethode leicht im Stande gewesen, die Gebilde auch bei schwacher Vergrösserung als Nervenzellen zu erkennen.

Literatur.

1. Ira van Gieson, A study of the artefacts etc. New-York med. journ. 1892. Daselbst auch die Literatur über falsche Heterotopien.
2. A. Pick, Heterotopie grauer Substanz im menschlichen Rückenmark. Arch. für Psych. VIII. 1878. — Neue Fälle von Heterotopie grauer Substanz im menschlichen Rückenmark. Prag. med. Wochenschr. 1881. No. 10—11. — Ueber ein abnormes Bündel in der menschlichen Medulla oblong. Arch. für Psych. 1890.
3. Hans Virchow, Ein Fall von angebornem Hydrocephalus internus u. s. w. Leipzig 1887. Festschrift für von Kölliker.
4. Cramer, Ueber ein abnormes Bündel in der menschlichen Medulla oblong. Centralbl. für allg. Pathol. und path. Anat. 1890.
5. Kronthal, Abnorme Bündel in der Medulla oblong. des Menschen.
6. Sherrington, On ontlying nerve-cells in the mammalian spinal cord. Prot. of the roy. soc. 1891.
7. Rattone, Sur l'existence de cellules ganglionaires dans les racines poster. des nerfs rhachidiens de l'homme. Internat. Monatsschr. für Anat. und Histologie. I.

8. Onodi, Ueber die Entwickelung des sympath. Nerven. Archiv für mikroskop. Anat. 1886. — Ueber die Ganglienzellengruppe der hinteren und vorderen Nervenwurzeln. Centralbl. für die med. Wissensch. 1885.
9. Siemerling, Anatomische Untersuchungen über die menschlichen Rückenmarkswurzeln. Monographie. Berlin 1887.
10. Schäfer, Note on the occurence of ganglion celles in the anterior roots of the cat's spinal nerves. Prot. of the roy. soc. of London. 1881. 348.
11. v. Kölliker, Ueber das Vorkommen von Nervenzellen in den vorderen Wurzeln des Rückenmarks der Katze. Neurol. Centralbl. 1890.
12. Tanzi, Sulla presenza di cellule gangliari nelle radici spinali del gatto. Riv. sperim. di freniatr. e medic. leg. 1895. 373.
13. Freud, Ueber Spinalganglien und Rückenmark des Petromyzon. Sitzungsber. der Wiener Akademie. CXXVIII.
14. Hoche, Beiträge zur Kenntniss des Verhaltens der menschl. Rückenmarkswurzeln. Heidelberg 1891. — Ueber die Vertheilung der Ganglienzellen im untersten Abschnitte des Wirbelkanales beim Menschen. Neurolog. Centralbl. 1891.
15. J. Collins, Ueber ein Heterotopie vortäuschendes Kunstprodukt des Rückenmarks. Neurol. Centralbl. 1893. No. 22.
16. O. Hertwig, Lehrbuch der Entwickelungsgeschichte. Neueste Auflage. 1896.

XXIII.

Ueber paroxysmale Tachycardie.

(Aus der Medicinischen Universitätsklinik des Herrn Prof. Dr. Eichhorst in Zürich.)

Von Herman A. Loeser
aus New York.

I.

Eine kritische Betrachtung der Krankheit, welche als paroxysmale Tachycardie bezeichnet wird, darf vor Allem nicht ausser Auge lassen, dass wir es mit einer eigenartigen Krankheit zu thun haben, welche ein in sich scharf abgeschlossenes Krankheitsbild darbietet und keineswegs in die gleiche Kategorie mit dem Symptom der Tachycardie gebracht werden darf, wie es im Anschluss an organische Herzerkrankung, auf reflectorischem Wege bei Erkrankungen anderer Organe, in Folge von Intoxicationen und Läsionen des Centralnervensystems u. s. w., vorkommt.

Während dies in bekannten Lehrbüchern der speciellen Pathologie und Therapie [z. B. denjenigen von Niemeyer*), Strümpell**), Liebermeister***)] nicht genügend hervorgehoben wird, indem diese Autoren die pathogenetische Erklärung der Tachycardie, als Symptom, für die Theorie der paroxysmalen Tachycardie zu verwerthen suchen und die beiden dadurch gewissermaassen identificiren, haben Bouveret[4]†) und neuerdings von deutscher Seite Martius[70] darauf hingewiesen, dass Tachycardie als Symptom und als Krankheit getrennt zu betrachten und zu behandeln sind.

Als Symptom ist die Tachycardie Begleiterscheinung der

*) Lehrbuch der speciellen Pathologie und Therapie.
**) Lehrbuch der speciellen Pathol. und Therap. der inneren Krankheiten.
***) Vorlesungen über specielle Pathologie und Therapie.
†) Die kleinen Zahlen beziehen sich auf das Literaturverzeichniss.

verschiedensten Störungen im Organismus, von welchen wir nur nennen wollen:

a) Fieber,
b) acute und chronische Allgemeinerkrankungen,
c) Intoxicationen,
d) organische Erkrankungen des Herzens und der Gefässe,
e) Morbus Basedowii,
f) Chorea,
g) Erkrankungen des Centralnervensystems,
h) Epilepsie,
i) Hysterie,
k) Neurasthenie.

In dieselbe Kategorie gehören die Fälle von Tachycardie welche auf Lädirung oder Erkrankung eines oder beider Nervi vagi beruhen (Fälle von Peliz äus [50], Riegel [87], Kappler [56], Déjerine [18], Sommer [101], Ziemssen [119], Dölger [30], Weil [116], Heller [43], Guttmann [40], Luzet [68], Peter [79], Hayem [41], Merklen [71], Jouanneau [53], Stix [106], Jacquet [49], Barié [3], Finny [36], Greffier [37], Guiter [39]).

Ferner die reflectorischen Tachycardien bei Erkrankungen, Dislocationen oder sonstigen Reizungen:

a) des Magens (Kirsch [53], Klemperer [59], Preisendörfer [84]),
b) der Leber (Rommelaere, von Martius [70] citirt, Eccles [28]),
c) des Darmes (Payne-Cotton [81]),
d) des Uterus (Fothergill [28], Theilhaber [110]),
e) der Nieren (Fothergill [28], Eccles [24]),
f) der Ovarien (Fothergill [28]),
g) der Prostata (Fothergill [28]),
h) des Afters (Fothergill [28]),
i) bei Punction eines Ascites (Dehio [16]).

Hier ist die Tachycardie Resultat einer sonstigen nachweisbaren Erkrankung oder Veränderung des Organismus oder eines seiner Organe, also ein Symptom anderweitiger pathologischer Prozesse — ein Symptom, welches sofort verschwindet, wenn der erkrankte Theil des Organismus zur Norm zurückkehrt oder sein schädlicher Einfluss compensirt wird.

Ganz anders bei der Krankheit der paroxysmalen Tachycardie, bei welcher bisher weder auf klinischem noch auf pathologisch-anatomischem Wege eine organische Erkrankung eines Theiles des Organismus nachgewiesen werden konnte.

Es handelt sich um anfallsweise und plötzlich auftretende enorme Beschleunigung der Herzaction mit kleinem, weichem, wenig gespanntem Pulse, ohne dass organische Herzerkrankung oder sonstige bestimmbare organische Erkrankung bestünde oder vorhergegangen wäre. Die Anfälle werden durch die verschiedensten, meist geringfügigen, Anlässe ausgelöst, bezw. ein eigentlicher Anlass fehlt überhaupt, der Anfall tritt z. B. im Schlafe auf. Bei einer Frequenz von 200—250—300 Schlägen ist die Herzaction regelmässig, Spitzenstoss nicht stark hebend, diffuse Erschütterung der ganzen Herzgegend; Töne rein, zuweilen den Typus der Embryocardie zeigend. Subjective Empfindung des Herzklopfens fehlt häufig, wie überhaupt häufig subjective Beschwerden absolut nicht vorhanden sind; wenn anwesend, äussern sie sich in Herzklopfen, Angstgefühl, Brechreiz und subjectiver Dyspnoe. Die Herzdämpfung ist in den meisten Fällen verbreitert, kehrt aber ausserhalb des Anfalles zur Norm zurück.

Cyanose und objective Dyspnoe sind selten, wohl erst in späteren Stadien bei eintretender Herzschwäche; dann treten auch andere Stauungserscheinungen in Form von Oedem und Ascites auf. In einigen wenigen Fällen wurde Lungenblähung beobachtet, selten eine leichte Vergrösserung der Leber und Milz, noch seltener Eiweiss im Urin oder Polyurie. Die übrigen Organe stets intact.

Die kargen Mittheilungen über den pathologisch-anatomischen Befund nach paroxysmaler Tachycardie sind negativer Natur. Bristowe[8] constatirte ein grosses Herz mit erweiterten Höhlen. Sonst alles intact. Die Section von Langhans in dem von Hochhaus[44] publicirten Falle Quinke's giebt keine Aufklärung.

II.

Wenn wir nun berücksichtigen, dass das Herz ausserhalb des tachycardischen Anfalles völlig normale Verhältnisse darbietet, so ist es natürlich, dass wir den veränderten Herzbefund als das Wesen der paroxymalen Tachycardie ausmachend be-

trachten. Die Veränderung besteht erstens in der enorm beschleunigten Action, zweitens in dem kleinen, weichen Puls und hierzu kann sich noch eine Dilatation des Herzens gesellen. Es fragt sich nun, wie diese Veränderungen sich zu einander verhalten.

Umstehend haben wir die Herzbefunde jener Fälle von paroxysmaler Tachycardie zusammengestellt, bei welchen der klinische Befund am Herzen in genügender Ausführlichkeit mitgetheilt ist*).

Behalten wir vorerst nur die ersten 10 Fälle dieser Zusammenstellung im Auge, so sehen wir, dass durchweg eine Verbreiterung der Herzdämpfung während des tachycardischen Anfalles constatirt wurde, welche mit dessen Abschluss verschwand, bezw. sich in kurzer Zeit zur Norm zurückbildete. Insofern können wir uns daher auch nicht wundern, dass Martius[70] die Herzdilatation als pathognomonisch für die paroxysmale Tachycardie ansieht.

Während fast alle Autoren sich mit Huppert[48], Bouveret[4], Winternitz[118], Langer[64] u. A. dahin aussprechen, die Dilatation sei als secundäres Symptom, als Complication und Resultat der enorm raschen, aber oberflächlichen Herzaction aufzufassen, stellt sich Martius in diametralen Gegensatz zu dieser Anschauung. Auch Hochhaus[44] bezweifelt die secundäre Natur der Dilatation, vertritt seinen Standpunkt jedoch beileibe nicht

*) Nicht zur Verwendung gelangten:

1) wegen lückenhaften, bezw. fehlenden Herzbefundes:
   Fälle von Dölger[20] (4. Fall), Hampeln[42], Bensen[8], Robinson[94], Wilson[117], Huber[46], Spengler[102], Nunnely[75], Nothnagel[74] (3. Fall), Gerhardt[35] (Fall 9), Jones[51], Fritz[34] (Fall 6), Bouveret[4] (Fall 2),
2) als zu complicirt:
   Fälle 3 und 5 von Dölger[20],
3) als fraglich ob reine paroxysmale Tachycardie:
   Fälle 1 und 2 von Nothnagel[74], Fälle von West[115], Roth[93], Rust[97], Honigmann[45], Pröbsting[86] (Fall 1), Fritz[34] (Fall 2 und 5), Brieger[7], Zuncker[120], Knecht[60], Preisendörfer[84],
4) als fraglich betr. des Herzbefundes wegen bestehender Lungenblähung:
   Fälle von Tuczek[113] und Kredel[61].

Herzbefund bei paroxysmaler Tachycardie.

Fall von	Während des Anfalles					Ausserhalb des Anfalles
	Dämpfung	Contractionen pro Min.	Töne	Bemerkungen	Puls (Radialis)	
Huppert[48]	stark vergrössert	216 regelmässig	rein, laut, kräftig	Spitzenstoss hebend, Erschütterung der ganzen Herzgegend, positiver Jugularvenenpuls	nicht fühlbar	normale Verhältnisse, Radialpuls 62 bis 66, regelmässig, von wechselnder Spannung
Loewit[67]	verbreitert	244—252 regelmässig	klappend, embryocardisch	—	klein, aber zählbar, regelmässig	normale Verhältnisse
Martius[70]	stark verbreitert	192—216 regelmässig	leise, rein, embryocardisch	starke Erschütterung der ganzen Herzgegend, Ausgesprochener positiver Jugularvenenpuls	mässig gespannt, klein, schwach, ziemlich leer, schwer zählbar	normale Verhältnisse, Radialpuls 60, voll, gut gespannt, Jugularvenenpuls verschwunden
Fritz[24] (Fall IV)*)	verbreitert	180—200 regelmässig	rein, kräftig, regelmässig	Undulation der Herzgegend	nicht fühlbar	normale Verhältnisse
Langer[64]	stark vergrössert	209 regelmässig	rein, embryocardisch	Erschütterung der Herzgegend, deutlicher Jugularvenenpuls	sehr klein	normale Verhältnisse, Radialpuls 75, regelmässig, ziemlich voll
Winternitz[118]	stark vergrössert	230—260 regelmässig	rein, embryocardisch	Erschütterung der Herzgegend	nicht zählbar	normale Verhältnisse

Fraentzel[31] (1. Fall)**)	vergrössert	168	rein	—	sehr niedrig, regelmässig von mittlerer Füllung	Herzdämpfung kleiner geworden
Freyhan[33] (1. Fall)	leicht verbreitert	200—228	rein — abgesetzt	Pulsation der Herzgegend und des Epigastriums	nicht bestimmbar	normale Verhältnisse
Freyhan[33] (2. Fall)	stark verbreitert	200—240	rein	—	klein, schwach fühlbar	normale Verhältnisse
Hochhaus[44] (1. Fall)	verbreitert	200—210	rein	diffuse Erschütterung der Herzgegend	sehr klein; wogend	Herzdämpfung verkleinert
Bouveret[4] (Fall 1)***)	nicht deutlich vergrössert	210—220	rein	—	kaum fühlbar	normale Verhältnisse
Hochhaus[44] (Quincke) (2. Fall)	lange Zeit nicht vergrössert; später vergrössert	äusserst beschleunigte Action	zeitweilig über allen Ostien leicht blasende Geräusche; spätersystol. Geräusch über Spitze ohne verstärkten 2. Pulmonalton	Herzklopfen, Dyspnoe, mit Auftreten der Dilatation Jugularvenenpuls	kaum fühlbar	normale Verhältnisse
Fritz[34] (1. Fall)	Jahre lang nicht vergrössert; später verbreitert	180—224	rein	wogende Bewegung des Thorax	fäliform, leicht unterdrückbar, kaum zu zählen	normale Verhältnisse
Fritz[34] (3. Fall)	während mehreren Tagen im Anfall nicht verbreitert, zu anderer Zeit vergrössert	200—248	zeitweilig unrein	diffuse Erschütterung des Thorax	nicht fühlbar	normale Verhältnisse

*) Fälle 2 und 5 von Fritz wurden nicht verwendet, weil fraglich, ob reine paroxysmale Tachycardie. Fall 6 war wegen mangelnder Angabe des Herzbefundes ausserhalb des Anfalles nicht verwerthbar.

**) Der andere Fall von Fraentzel konnte nicht verwendet werden, weil Herzbefund mangelhaft; auch fraglich, ob reine paroxysmale Tachycardie.

***) Bei Fall 2 fehlt Angabe über Herzbefund ausserhalb des Anfalls, daher nicht verwendbar.

so energisch wie Martius, welcher die Consequenzen seiner Auffassung zieht. Nach ihm entsteht primär quasi eine Herabsetzung des Tonus der Herzmusculatur, aus welcher eine Dilatation resultirt, während gleichzeitig die physiologische Eigenschaft des Herzmuskels, stets maximale Contractionen auszulösen, verloren geht, derselbe sich also nur partiell contrahirt und sich nicht mehr bei jeder Contraction völlig entleert. Das Resultat müsste Verlangsamung der Blutcirculation und Dyspnoe sein, wenn nicht die Schwäche der Contractionen durch ihre Häufigkeit ausgeglichen würde. „Die Tachycardie wird so zur nothwendigen Consequenz der verminderten Arbeitsleistung des überdehnten Ventrikels. Sie hat die Bedeutung einer, und zwar lebenserhaltenden Compensation."

So bestrickend diese Deduction auch für jeden sein muss, welchen die, auf Vagus-, bezw. Sympathicusneurose beruhenden, Erklärungen anderer Autoren über die Pathogenese der paroxysmalen Tachycardie unbefriedigt gelassen haben, müssen wir doch constatiren, dass die Auffassung von Martius zum Mindesten nicht für alle Fälle richtig sein kann, weil die Thatsachen ihr zuweilen nicht entsprechen.

Wir können an der Hand des nachfolgenden, an hiesiger Klinik zur ausgiebigen Beobachtung gelangten Falles paroxysmaler Tachycardie und der in vorstehender Zusammenstellung zuletzt aufgeführten vier Fälle von Bouveret, Hochhaus und Fritz den Nachweis führen, dass diese Krankheit lange Zeit ohne jegliche Herzdilatation bestehen kann. Damit verliert die Lehre von Martius erheblich, denn es ist klar, dass in diesen Fällen eine Erweiterung des Herzens jedenfalls nicht das Primäre an der paroxysmalen Tachycardie war.

III.

1. Beobachtung.

Am 3. Mai 1895 wird J. E., 51 Jahre alt, aus Oberhausen im Canton Zürich an hiesiger Klinik aufgenommen.

Patient hat in seinem ganzen Leben keinerlei Krankheiten durchgemacht und verrichtete 25 Jahre lang Arbeit schwerster Art an einer Stanzmaschine in einer Fabrik in Oerlikon. Er giebt an, schon seit langen Jahren an anfallsweisem Herzklopfen gelitten zu haben, ohne specielle Ur-

sachen angeben zu können und ohne dass dieselben ihm starke Beschwerden bereitet hätten, bis vor etwa 6 Jahren die Anfälle von Herzklopfen an Häufigkeit und Intensität zunahmen. Pat. sah sich dadurch genöthigt einen leichteren Beruf aufzusuchen und war seither in der Landwirthschaft thätig. Dennoch verschlimmerte sich sein Leiden und war er deshalb im Frühjahr 1894 mehrere Monate in Spitalbehandlung, durch welche Besserung eintrat. Nachher ging er wieder seinem Berufe nach und will nur hie und da an Engigkeit in der Herzgegend gelitten haben. Vor einigen Wochen erkältete sich Pat., und darauf hin traten diese Erscheinungen mehr hervor, er bekam Athemnoth und Herzbeklemmungen — beides anfallsweise — dazu rheumatische Schmerzen in der Musculatur beider Arme und Schultern und traten Oedeme am ganzen Körper auf, weshalb Pat. sich an das hiesige Spital um Aufnahme wendete.

Der Vater des Pat. starb an Nervenfieber, seine Mutter an einem Gewächs im Unterleibe.

Seine zwei Geschwister (Schwestern) leben und leiden beide sehr stark an Anfällen von Herzklopfen.

Status praesens: Mittelgrosser Pat. von kräftigem Knochenbau, mässig entwickelter Musculatur, schlaffer Haut. Diese ist fast überall ödematös, besonders an der Innenfläche der Oberschenkel, den Unterschenkeln und um die Malleolen. Starkes Genitalödem. Die Unterarme sind am wenigsten an dem Oedem betheiligt.

Pat. ist hochgradig dyspnoetisch und zwar anfallsweise. Er ist bei freiem Sensorium und klagt über anfallsweise Athemnoth und über klemmende Schmerzen in der Musculatur des rechten Oberarms und des rechten Schulterblatts. Druck auf die Nervenstämme und Kneifen der Musculatur ist für den Pat. nicht besonders schmerzhaft, auch ist hier das Oedem nicht stärker als an den congruenten linksseitigen Stellen. Pat. nimmt orthopnoetische Körperlage ein, und giebt an, nur Rückenlage einnehmen zu können, da er in rechter Seitenlage Schmerzen an den bezeichneten Stellen, in linker Seitenlage aber hochgradige Dyspnoe habe.

Die Gesichtsfarbe ist auffallend blass, mit einem leichten Stich in's Gelbliche. Gesichtsausdruck ängstlich. Temporalarterien beiderseits stark geschlängelt; Kalkringe lassen sich nicht durchfühlen. Die linke Pupille, die dem Fenster zugekehrt ist, ist weiter als die rechte. Reaction auf Licht ist prompt. Skleren rein. Conjunctiven leicht gequollen, blass. Lippen-, Mund- und Rachenschleimhaut ebenfalls blass und feucht, ohne Besonderheiten.

Hals kurz, mit deutlichen Pulsationen in den oberflächlichen, besonders den kleinen, Hautvenen. Die Pulsationen scheinen mitgetheilt zu sein.

Thorax etwas kurz, verknöchert, nirgends druckempfindlich. Bei der Percusion erhält man rechts lauten Lungenschall bis zur 5. Rippe, von da abwärts Dämpfung bis an den unteren Brustkorbrand. Links vorn überall lauter Lungenschall. Hinten links vom 5., rechts vom 6. Brustwirbel an

Fol. digit. pulv. 0,1; Sach. 0,3, M. f. p. d. t. dos. No. X. D.S. 4mal tägl. 1 Pulver.

24. Juli. Pat. bekommt soeben wieder einen tachycardischen Anfall, nachdem die gestrige Erweiterung zurückgegangen ist. Setzt man das Plessimeter dicht ausserhalb der rechten Sternallinie auf, so überzeugt man sich, dass während des tachycardischen Anfalls auch nicht eine Spur von Herzdilatation eintritt.

15. Juli. Pat. verlässt das Krankenhaus, um eine Cur in Baden zu machen. Die tachycardischen Anfälle sind seit längerer Zeit fast ganz ausgeblieben. Herzdilatation ist keine vorhanden.

Status praesens bei der klinischen Vorstellung vom 19. Juni 1895.

Pat. ist blass, hustet blutigen Auswurf aus, der schaumig, arteriell ist, also aus den Luftwegen stammt (Hämoptoë).

Mittelgrosser Mann, auf dem Rücken liegend, welke Musculatur, wenig Fettpolster. Sensorium frei. Pat. klagt über Schmerzen und Engigkeit der Brust und Schmerzen in den Gliedern.

Gefässe der Wangenschleimhaut erweitert. Pupillen different, rechts enger, als links. Pat. sieht links nicht gut. (Es ist ihm einmal ein Splitter in's linke Auge gekommen.) Zunge zeigt grüngelben Belag. Am Hals eine mittlere Struma. Haut nicht besonders feucht, nicht erhöht temperirt. Pat. ist immer fieberfrei gewesen. Puls klein, leicht zu unterdrücken, beschleunigt, 132 Pulse.

Dyspnoe besteht nicht. Athmung abdominal. Thorax normal gebaut, resistent.

Percussion vorn: beiderseits normal, rechts beginnt Dämpfung am unteren Rand der 6. Rippe. Unterhalb der 3. Rippe rechts ist der Percussionsschall etwas schachteltonartig.

Auscultation vorn: überall vesiculäres Athmen, ohne Besonderheiten.

Hinten: einige Acneknötchen. Percussion: beiderseits gleich, laut, nicht tympanitisch, bis zum unteren Scapularwinkel; von da abwärts beiderseits Dämpfung. Auscultation: überall Vesiculärathmen, über der Dämpfung abgeschwächt. Rechts unten hie und da mittelgrosse Rasselgeräusche. Stimmfremitus über der Dämpfung abgeschwächt. (Also wohl pleuraler Erguss beiderseits.)

In der rechten Seite bis zur 7. Rippe lauter Lungenschall und Vesiculärathmen; ebenso in der linken Seite; nirgends Rasselgeräusche. Herzgegend kaum vorgewölbt, Herzaction kaum zu sehen. Palpatorisch ist ein schwacher systolischer Stoss fühlbar. Kein circumscripter Spitzenstoss. Herzdämpfung: Mitte der 3. Rippe, rechter Sternalrand, linke Mammillarlinie, nach unten nicht bestimmbar.

Herztöne überall dumpf, normal accentuirt. Keine Dämpfung über dem Manubrium sterni. Herzaction 132 Schläge.

Abdomen gut gewölbt, besser unter als über dem Nabel. Nirgends druckempfindlich. Keine Resistenzen.

Leber nicht deutlich palpabel, nicht nachweisbar vergrössert. Etwas Athemnoth, wenn man die linke Leberpartie drückt. Magen nicht nachweisbar vergrössert. In der Nieren- und Blasengegend nichts Besonderes. Pat. hat Ascites, der in Rückenlage bis etwa zur Axillarlinie reicht. Oedem nicht deutlich vorhanden

Harn dunkel, V. 6, roth, hochgestellt, enthält Spuren von Eiweiss, kein Sediment.

Der Auswurf enthält sog. Herzfehlerzellen und rothe Blutkörperchen.

Dass wir es mit paroxysmaler Tachycardie zu thun hatten, steht ausser Frage, denn die typischen Anfälle colossaler Herzbeschleunigung ohne nachweisbare organische Erkrankung können nicht anders gedeutet werden. Während nun bei der Aufnahme am 3. Mai 1895 eine Dilatation beider Ventrikel zu constatiren war, welche in der anfallsfreien Zeit verschwand, war am 24. Juni bei einem Pulse von 104 Schlägen keine Vergrösserung der Herzdämpfung nachzuweisen. Am 6. Juli bestanden 176 Pulsschläge ohne eine Spur von Erweiterung. Die gleiche Beobachtung machten wir am 9. und 24. Juli bei bestehenden Anfällen. Dazwischen wurde am 23. und 24. Juli im Anfalle eine Erweiterung notirt. Bei der klinischen Vorstellung vom 10. Juni waren, bei 132 Herzschlägen, die Grenzen der relativen Herzdämpfung: Mitte der 3. Rippe, rechter Sternalrand, linke Mammillarlinie; also wiederum sicher keine Verbreiterung. Diese Resultate wurden durch eine Unzahl weiterer, nicht in der Krankengeschichte vermerkter Beobachtungen bestätigt.

Es bestand also der tachycardische Anfall einmal mit, ein andermal ohne Herzdilatation.

Vergleichen wir damit die Beobachtungen anderer Autoren, so stimmen dieselben mit den unserigen völlig überein. Bouveret[4] konnte in seinem Fall 1 keine deutliche Vergrösserung constatiren. Im 1. Fall von Fritz[34] war der Patient 3 Jahre in Behandlung, ehe eine Dilation des Herzens auftrat. Bei Anfällen von 180—224 Pulsen blieben die Herzgrenzen in dieser ganzen Zeit

vollkommen normal. In seinem 2. Fall wurde bei 200—204 Pulsen normale Herzdämpfung notirt.

Desgleichen liess sich in dem Fall von Quincke, über welchen Hochhaus[44] berichtet, bei enorm beschleunigter Herzaction keine Vergrösserung nachweisen.

Eine einzige zuverlässige Beobachtung von paroxysmaler Tachycardie ohne Herzdilatation müsste verhindern, letztere als stets vorhandenes primäres Symptom zu bezeichnen. Nachdem daher von verschiedenen Beobachtern zu den verschiedensten Zeiten von solchen Fällen berichtet worden ist, steht die Sache ausser Zweifel und über aller Discussion, so dass wir in positivster Weise constatiren können, dass die Herzvergrösserung nicht ein essentielles Symptom, sondern secundäre Complication der paroxysmalen Tachycardie ist.

IV.

Wir können uns nicht verhehlen, dass wir durch vorstehende Darlegung zwar Thatsachen aufgedeckt haben und einer Auffassung entgegengetreten sind, welche eine zu allgemein gehaltene Regel aufgestellt hat, dem im Dunkeln schwebenden Wesen dieser eigenartigen Krankheit aber nicht näher gerückt sind. So lange aber die Frage der Pathogenese der paroxysmalen Tachycardie nicht endgültig entschieden ist, bleibt es gewagt, eine Erklärung für die Herzdilatation als Complication abzugeben. Ehe bewiesen ist, dass die hypothetische, anfallsweise auftretende Vaguslähmung, in welcher nach den meisten Autoren die paroxysmale Tachycardie ihren Ursprung hat, wirklich besteht, fehlt die nöthige Grundlage zu einem Erklärungsversuche. Auch angenommen, diese Vaguslähmung wäre wirklich vorhanden, so ist nicht recht verständlich, dass sie den Tonus des Herzmuskels herabsetzen und dadurch Dilatation bewirken sollte, nachdem durch die Versuche Gaskell's*) nachgewiesen ist, dass eine Vagusreizung, nicht eine Lähmung, zu einem Nachlass des Herzmuskeltonus führt.

Die mechanischen Erklärungen der Dilatation, welche ver-

*) W. H. Gaskell, On the Rhythm of the Heart of the Frog and on the Nature of the Action of the Vagus Nerve. Philosophical Transactions of the Royal Society. Part III. 1882.

sucht worden sind, ruhen auf noch schwächerer Basis oder sind überhaupt nicht haltbar. Sie begründen sich im Wesentlichen auf das Verhalten des Pulses. Nach den schönen sphygmographischen Curven, welche Huber[48] aus der Züricher Klinik publicirt hat, ist der Puls im Anfalle regelmässig, enorm häufig, klein, oft alternirend, indem eine kleine Pulswelle mit einer etwas grösseren abwechselt, und überdicrot. Die Ueberdicrotie kann so stark werden, dass sie in Monocrotie übergeht. Aus diesem Bilde lässt sich eine geringe Füllung und geringe intraarterielle Spannung construiren. Diese soll nun nach einer Anschauung darauf beruhen, dass das Herz sich, entgegen den normalen Verhältnissen, wegen der enormen Häufigkeit der Contractionen nicht mehr maximal contrahirt und folglich nur ein geringes Quantum Blut in das Arteriensystem hineinwirft. Diese partiellen Contractionen müssten nun erst bewiesen werden, denn sie widersprechen der physiologischen Thatsache, dass das Herz nur maximale Contractionen auslöst und das Verhalten des Pulses nöthigt uns absolut nicht zu einer solchen Annahme, denn es lässt sich eben so gut so erklären, dass wegen der raschen Aufeinanderfolge der Herzschläge nur ein unter der Norm geringes Quantum von Blut Zeit hat in der kurzen Zwischenpause in's Herz einzufliessen und weiter befördert zu werden. Uebrigens ist, ganz abgesehen hiervon, nicht einzusehen, warum submaximale Herzcontractionen Dilatation zur Folge haben sollen. So lange beide Ventrikel gleichmässig functioniren, könnte eine Stauung innerhalb der Herzhöhlen mit resultirender Erweiterung niemals zu Stande kommen. Man müsste also schon des Weiteren annehmen, dass der eine Ventrikel früher einer Ermüdung verfällt, als der andere, und ein geringeres Blutquantum weiterbefördert, als ihm zugeführt wird, dass sich folglich das Blut in ihm staut und seine Höhle erweitert wird, worauf dann rückwirkend auch der andere Ventrikel zur Dilatation gebracht werden könnte. Damit begiebt man sich aber doch zu sehr auf den Boden der Speculation, um aus diesem Erklärungsversuch Befriedigung zu schöpfen.

V.

Als Resumé des Gesagten hätten wir folgende Thesen niederzulegen:

1. Die paroxysmale Tachycardie ist als eigenartige Krankheit im Sinne von Bouveret und Martius von dem Symptom der Tachycardie streng zu trennen.

2. Die Herzdilatation ist ein häufiges, aber nicht nothwendiges Vorkommniss bei dieser Krankheit und kann daher nur als secundäre Complication, nicht als essentielles Symptom betrachtet werden.

3. Unsere mangelnden Kenntnisse der Pathogenese der paroxysmalen Tachycardie verhindern eine anfechtungsfreie Erklärung dieser secundären Dilatation und lassen bezügliche Versuche als reine Speculationen erscheinen.

Literatur.

1. Balfour, G. W., The symptoms and sequelae of the senile heart. Edinb. Med. Journal. 1889 and 1890. Ref. in Schmidt's Jahrb. 1891.
2. Barié, Troubles cardio-pulmonaires d'origine gastro-hépatique. Revue de médecine. 1883.
3. Bensen, Ein Fall von Innervationsstörung des Herzens. Berl. klin. Wochenschr. 1880. No. 17.
4. Bouveret, De la tachycardie essentielle paroxystique. Rev. de médec. IX. 1889. Ref. in Schmidt's Jahrb. 1890.
5. Bowles, Unusually rapid action of the heart. Brit. med. Journal. 1867. Ref. in Virchow's Jahresber. 1874. II.
6. Bressler, Paroxysmal tachycardia. New York Med. Record. Jan. 1889. Ref. in Virchow's Jahresber. 1888. II.
7. Brieger, L., Beitrag zu der Lehre von der anfallsweise auftretenden Tachycardie. Charité-Annalen. 1888. Ref. in Schmidt's Jahrb. 1888.
8. Bristowe, On recurrent palpitation of extreme rapidity in persons otherwise apparently healthy. Brain.
9. Brisbane, Case of unusually rapid pulse. Lancet. 1875.
10. Castaing, De la tachycardie paroxystique essentielle. Thèse. Paris. Juillet. 1891.
11. Cavafy, British med. Journal. 1875. Ref. in Centralbl. 1875.
12. Charcot, Leçons sur les maladies du système nerveux. 1877. T. II. p. 425.
13. Courtois-Suffit, De la tachycardie paroxystique essentielle. Gazette des hôpitaux. 1891. Ref. in Schmidt's Jahrb. 1892.
14. Dehio, St. Petersb. med. Wochenschr. 1880. No. 48. Ref. in Guttmann's Jahrb. Bd. IV.

15. Dehio, Ueber nervöses Herzklopfen. St. Petersb. med. Wochenschr. 1886. Ref. in Virchow's Jahresber. 1886. Bd. II.
16. Dehio, Tachycardie nach Punction eines Hydrops ascites. St. Petersb. med. Wochenschr. 1887. Ref. in Schmidt's Jahrb. 1887.
17. Dentu, Sur un accès de tachycardie, provoqué par un traumatisme. Méd. moderne. 1892. Ref. in Centalbl. f. klin. Med. 1892. No. 51.
18. Déjerine, Contribution à l'étude de la névrite alcoholique. Arch. de Phys. 1887. Ref. in Schmidt's Jahrb. 1887.
19. Debove et Boulay, Soc. méd. hôpit. 19. décembre 1890.
20. Dölger, Zur Tachycardie. Inaug.-Diss. Würzburg 1883.
21. Draper, Tachycardie vor der ersten Menstruation. Boston Med. Journal. Dec. 9. 1886.
22. Duchenne, L'électrisation localisée. Ed. III. 1872. p. 573.
23. Duchenne, Désordres graves de la circulation cardiaque et de la respiration par intoxication diphthèritique. L'union méd. No. 3.
24. Eccles, A. Symons, Paroxysmal heart hurry associated with floating kidney. Brit. med. Journ. 1890. Ref. in Schmidt's Jahrb. 1891.
25. Eccles, A. Symons, Paroxysmal heart hurry associated with visceral disorders. Lancet. July 18. 1891.
26. Finny, The Dublin Journ. of Med. Science. April 1877. p. 328.
27. Fiessinger, Tachycardie paroxystique au déclin de la septicemie puerpérale. Gaz. méd. de Paris. 1892.
28. Fothergill, J. Milnor, Some nervous derangements of the heart. Lancet. I. June 1884.
29. Fraenkel, A., Weakened Heart. Charité-Annalen. 1880.
30. Fraenkel, B., Fall von multipler Hirnnervenlähmung. Berl. klin. Wochenschr. 1875. No. 3.
31. Fraentzel, O., Ein Fall von paroxysmaler Tachycardie. Charité-Annalen. 1889. S. 153. Ref. in Schmidt's Jahrb. 1890.
32. Fraentzel, O., Ueber Tachycardie. Deutsche med. Wochenschr. 1891. No. 9.
33. Freyhan, Ueber paroxysmale Tachycardie. Ebendaselbst. 1892. No. 39.
34. Fritz, Studie über Tachycardia paroxysmalis. Inaug.-Diss. Zürich 1894.
35. Gerhardt, C., Ueber einige Angioneurosen. Volkmann's Samml. klin. Vorträge. No. 209. 1881.
36. Glanz, Casuistische Beiträge zur Tachycardie. Inaug.-Diss. Würzburg 1888.
37. Greffier, Observation de tumeur rétro-sternale. Société de Biologie. 1880.
38. Groedel, Ueber abnorme Herzthätigkeit in Folge von Innervationsstörungen. Berl. klin. Wochenschr. 1890.
39. Guiter, Tachycardie Gaz. hebd. de méd. et de chirurg. No. 49. Ref. in Virchow's Jahresber. 1887. Bd II.
40. Guttmann, Paul, Zur Kenntniss der Vaguslähmung beim Menschen. Dieses Archiv. Bd. 59. 1874.

41. Hayem, G., Tumeur sarcomateuse du médiastin. Arch. de Physiol. normal et pathologique. II. 1869.
42. Hampeln, Ueber einen Fall habitueller und paroxystischer Tachycardie mit dem Ausgang in Genesung. Deutsche med. Wochenschr. 1892.
43. Heller, Carcinom des N. vagus und recurrens dexter. Deutsches Arch. f. klin. Med. Bd. 6. 1869.
44. Hochhaus, Beiträge zur Pathologie des Herzens. Ebendaselbst. Bd. 51. 1892.
45. Honigmann, G., Ein Beitrag zur Kenntniss der Herzneurosen. Deutsche med. Wochenschr. 1888. No. 45. Ref. in Virchow's Jahresber. 1888.
46. Huber, Sphygmographische Beobachtungen. I. Ein Fall von paroxysmaler Tachycardie. Deutsches Arch. f. klin. Med. Bd. 47. 1891.
47. Huchard, Rev. génér. de clin. et thérapie. No. 17.
48. Huppert, Max, Reine Motilitätsneurose des Herzens. Berl. klin. Wochenschr. 1874.
49. Jacquet, Localisation cardiaque dans la fièvre thyphoide. Société anatomique. Décembre 1887.
50. Janicot, Tachycardie essentielle. Thèse. Paris. Juillet. 1891.
51. Jones, C. Handfield, Notes of a cardiac neurotic. Journ. of Anatom. and Physiology. III. 4. p. 583. July 1889. Ref. in Schmidt's Jahrb. 1890.
52. Jouanneau, De la tachycardie dans la tuberculose pulmonaire. Thèse. Paris 1890.
53. Kirsch, Th., Verdauungsstörung und irreguläre Herzthätigkeit. Wiener med. Presse. 1888.
54. Kirsch, Th., Ein Beitrag zur Kenntniss der auf nervöser Basis beruhenden Störungen der Herzinnervation. Wiener med. Presse. 1889. Ref. in Schmidt's Jahrb. 1890.
55. Kirsch, Th., Herzkrank oder Magenkrank? Deutsche med. Wochenschr. 1892.
56. Kappler, Arch. f. Heilkunde. 1864. S. 271.
57. Kaulich, Störungen der rhythmischen Herzthätigkeit durch Innervationsanomalien. Prag. klin. Wochenschr. 1864.
58. Kisch, Die Herzbeschwerden der klimakterischen Frauen. Berl. klin. Wochenschr. 1889. Ref. in Schmidt's Jahrb. 1891.
59. Klemperer, Discussion über Tachycardie. Deutsche med. Wochenschr. 1891.
60. Knecht, Eine seltene Neurose. Berl. klin. Wochenschr. 1874.
61. Kredel, Zur Lehre von der Vagusneurose. Deutsches Arch. f. klin. Med. Bd. 30. 1882. Ref. in Schmidt's Jahrb. 1882.
62. Krishaber, Névropathie cérébro-cardiaque. Gaz. hebdom. 1872. Ref. in Schmidt's Jahrb. 1874.
63. Krönlein, Zur Casuistik des Carbolismus acutus. Berl. klin. Wochenschrift. 1873. No. 51.

64. Langer, L., Ueber Vaguslähmung. Wiener med. Wochenschr. 1881. Ref. in Guttmann's Jahrb. Bd. IV. 1881.
65. Larcena, Des tachycardies. Étude clinique et physiologique. Thèse. Paris 1891.
66. Lehr, G., Die nervöse Herzschwäche. Wiesbaden 1871.
67. Löwit, M., Ueber einen einer einseitigen Vaguslähmung ähnlichen Symptomencomplex. Vierteljahresschr. f. die prakt. Heilk. 1879. Ref. in Schmidt's Jahrb. 1880. S. 219.
68. Luzet, Pericardite tuberculeux avec tachycardie. Rev. de méd. 1890.
69. Maixner, Zwei Fälle von paradoxem Puls. Complication des ersten mit Lähmung des linken Vagus. Prag. Vierteljahresschr. 1879. Ref. in Centralbl. f. med. Wissensch. 1880.
70. Martius, Tachycardie. Eine klinische Studie. Stuttgart 1895.
71. Merklen, De la tachycardie de l'adénopathie tracheo-bronchique et la coqueluche. Soc. méd des hôp. Novembre 1887.
72. Moon, Case of cardiac hyperaesthesia. Brit. med. Journ. December 1874. Ref. in Virchow's Jahresber. 1874.
73. Nothnagel, Ueber arhythmische Herzthätigkeit. Deutsches Arch. f. klin. Med. Bd. 17. 1876.
74. Nothnagel, Ueber paroxysmale Tachycardie. Wiener med. Blätter. 1887. Ref. in Virchow's Jahresber. 1887. Bd. II. S. 203.
75. Nunnely, Die Palpitation des Herzens und ihre Behandlung. Ref. in Schmidt's Jahrb. 1874.
76. Oliver, Thomas, A case of tachycardia or rapid heart successfully treated by electricity and large doses of belladona. Brit. med. Journ. 1891. Ref. in Schmidt's Jahrb. 1892.
77. Ott, Tachycardie. Prag. med. Wochenschr. 1882.
78. Ott, Ueber Tachycardie. Wiener med. Presse. 1880.
79. Peter, Adénopathie bronchique. France méd. 1877.
80. Pelizäus, Ueber Vaguslähmung beim Menschen. Inaug.-Diss. Würzburg 1880.
81. Payne-Cotton, Brit. med. Journ. 1867. Ref. in Vierteljahresber. 1867. III.
82. Pick, Pathologie und Therapie der Neurosen des Herzens. Prag. med. Wochenschr. 1884.
83. Pommey, Rev. de médecine. 1881. No. 6.
84. Preisendörfer, Ueber reflectorische Vagusneurose. Deutsches Arch. f. klin. Med. 1880.
85. Pribram, Neurose des Vagus. Wiener med. Presse. 1882.
86. Pröbsting, A., Ueber Tachycardie. Deutsches Arch. f. klin. Med. 1882.
87. Riegel, F., Ueber Vaguslähmung. Berl. klin. Wochenschr. Bd. XII. 1875.
88. Riegel, F., Deutsches Arch. f. klin. Med. Bd. 21. S. 102.
89. Rosenbach, O., Ueber einen wahrscheinlich auf einer Neurose des Vagus beruhenden Symptomencomplex. Deutsche med. Woch. 1879.

90. Rosenbach, O., Ueber Innervationsstörungen im Gebiete des centralen Herzvagus. Deutsche med. Wochenschr. VIII. 1882. Ref. in Schmidt's Jahrb. 1882.
91. Rosenbach, O., Die Krankheiten des Herzens und ihre Behandlung. Wien und Leipzig 1894.
92. Roth, A., Ein Fall von Tachycardie. Prag. med. Wochenschr. 1884. Ref. in Virchow's Jahresber. 1884. Bd. II.
93. Röhrig, A., Ueber den Einfluss der Galle auf die Herzthätigkeit. Arch. der Heilk. 1863.
94. Robinson, John, Essential paroxysmal Tachycardia. Philad. Med. News. April 1890. Ref. in Schmidt's Jahrb. 1891.
95. Rosenfeld, Zur Behandlung der paroxysmalen Tachycardie. Verhandl. des XII. Congresses für innere Medicin. Wiesbaden 1883.
96. Rommelaere, De l'accélération cardiaque extrême. Bruxelles 1883.
97. Rust, Beitrag zur Kenntniss der paroxysmalen Tachycardie. Inaug.-Diss. Berlin 1889.
98. Sansom, A. E., The rapid heart. A clinical study. Lancet. May 10. 1890.
99. Sennuola, Ueber die paralytische Herzataxie bulbären Ursprungs. Prag. med. Wochenschr. 1887.
100. Senator, Arch. f. Psychiat. und Nervenkrankh. Bd. 11. 1882.
101. Sommer, Ein Fall von Einbettung des Brusttheils des linken N. vagus in schwieliges Bindegewebe. Charité-Annalen. 1888.
102. Spengler, L., Ein interessanter Fall paroxysmaler Tachycardie. Deutsche med. Wochenschr. 1887.
103. Sommerbrodt, Allorhythmie und Arhythmie des Herzens. Deutsches Arch. f. klin. Med. 1877.
104. Schmitt, Ein Beitrag zu den Neurosen des Herzens. Virchow's Jahresber. 1872.
105. Stiller, Praktische Bemerkungen über Herzklopfen. Wiener Klinik. 1887. Heft 8.
106. Stix, Ueber einen Fall von Tachycardie durch Vaguslähmung. Münchner med. Wochenschr. 1893.
107. Stocker, Siegfried, Tachycardie in Folge Geburt. Correspondenzbl. für Schweizer Aerzte. 1889.
108. Talamon, Epilepsie cardiaque et tachycardie paroxystique. Semaine méd. 1891. Ref. in Schmidt's Jahrb. 1892.
109. Tarchanoff, Ueber die willkürliche Acceleration der Herzschläge beim Menschen. Pflüger's Archiv. Bd. 35.
110. Theilhaber, Tachycardie durch Lageveränderung des Uterus. Bayr. Aerztl. Intelligenzbl. 1884. Ref. in Schmidt's Jahrb. 1885.
111. Toti, Ueber Tachycardie nach Kehlkopfexstirpation. Deutsche med. Wochenschr. 1893.
112. Tuczek, Franz, Ueber Vaguslähmung. Deutsches Arch. f. klin. Med. 1878.

113. Traube, Gesammelte Abhandlungen. III. S. 153.
114. Vincent, Des Tachycardies. Thèse. Paris 1891.
115. West, S., Paroxysmal hurry of the heart. Lancet. I. 1890.
116. Weil, A., Fälle von Tracheo- und Bronchostenose. Deutsches Arch. f. klin. Med. 1874.
117. Wilson, T. Stacey, Recurrent Palpitation. Lancet. Mch. 29. 1890.
118. Winternitz, Ein Beitrag zu den Motilitäts-Neurosen des Herzens. Berl. klin. Wochenschr. 1883.
119. v. Ziemssen, Deutsches Arch. f. klin. Med. 1868. S. 378.
120. Zuncker, Klinischer Beitrag zu den Neurosen des Herzens. Berl. klin. Wochenschr. 1877.

XXIV.

Kleinere Mittheilungen.

1.

Medicinisch-naturwissenschaftlicher Nekrolog des Jahres 1895,

zusammengestellt von Dr. E. Gurlt,
Geh. Med.-Rath und Prof. in Berlin.

Januar.

Anfang. Neuchâtel. Auguste Jaccard, Prof. der Geologie und Paläontologie, 61 J. alt.

3. Washington, D. C. Dr. Georg Marx, bekannter Archäolog, geb. 1838 in Laubach, Grossherzogth. Hessen, ging 1860 nach Nordamerika, wurde im Secessionskriege schwer verwundet, war bei der entomolog. Abtheilung des Department of Agriculture angestellt, dann Vorstand der Illustrationsabtheilung. (Zoolog. Anzeiger. S. 276.)

4. Pavia. Dr. Alessandro Cuzzi, Prof. und Director der geburtsh.-gynäkol. Klinik der dortigen Universität, 45 J. alt; Zögling der Schulen von Turin und Mailand, wurde er mit 28 Jahren nach einander Prof. der Kliniken von Modena, Catania, Pavia (1883). Er stand an der Spitze der modernen italien. Geburtshülfe und hat zahlreiche einschlägige Arbeiten hinterlassen, darunter ein unvollendet gebliebenes Lehrbuch der Geburtshülfe. (Lo Sperimentale. No. 2. p. 40. — Gazz. med. Lombarda. p. 20.)

8. München. Dr. Carl (von) Haushofer, Director der königl. technischen Hochschule (seit 1889), Prof. der Mineralogie und Eisen-

Januar.

hüttenkunde, ord. Mitglied der Akad. der Wissensch. und des obersten Schulrathes, geb. 1839 in München, war Privatdocent an der Universität, dann Prof. an der techn. Hochschule, hat sich u. a. mit krystallograph. Studien organischer Verbindungen und mit dem Ausbau mikrochemischer Methoden beschäftigt. (Leop. S. 56.)

10. Breslau. Dr. Jacob Gottstein, Privatdocent der Laryngo-Rhinologie, geb. 1832 zu Lissa (Posen), studirte von 1852 an in Breslau, wo er 1856 Dr. wurde, widmete sich bald nach der Entdeckung des Kehlkopfspiegels der Laryngologie, auf deren Gebiete er seit 1863 Schriftsteller war, beschäftigte sich auch mit mikroskopischen Untersuchungen und Krankheiten des Gehörorgans, habilitirte sich 1871 als Privatdocent und erhielt 1890 den Professortitel. Sein Lehrbuch der Kehlkopfkrankheiten wurde mehrfach aufgelegt und in fremde Sprachen übertragen. Auch erfand er eine Anzahl neuer Instrumente. (ABL. — Voss. Ztg. Berlin. No. 23. — Leop. S. 57.)

13. Marburg in Hessen. Dr. Eduard Külz, Geh. Med.-Rath, ord. Prof. der Physiol. und Director des dortigen physiol. Instituts, geb. 1845 zu Deetz (Anhalt), studirte von 1866 an in Berlin, Würzburg, Giessen, Marburg, war hier von 1870—71 Assistent der med. Klinik bei Mannkopf, wurde 1871 Dr. phil. und 1872 Dr. med., habilitirte sich 1872 für Physiol., wurde 1877 zum a. o. und 1879 als Nachfolger von Herm. Nasse zum ord. Prof. ernannt, erhielt 1892 den Charakter als Geh. Med.-Rath. Seine schon als Student (unter Eckhard) begonnenen physiolog.-chem. Forschungen setzte er später fort, beschäftigte sich besonders mit der Glykogen- und Zuckerbildung, widmete sich auch als Praktiker der Behandlung von Diabetikern und machte sein Institut zu einer berühmten Pflanzstätte für physiol. und pathol. Chemie. (ABL. — I. Munk in Deutsch. med. Wochenschr. S. 67. — Max Rubner in Zeitschr. f. Biologie. Bd. 32. S. 177. — Cremer in Münch. med. Wochenschr. S. 166. — C. Haeberlin in Leop. S. 156, 178, auch 2, 57. — Voss. Ztg. Berlin. No. 22.)

13. Morelia, Mexico. Dr. Eugenio Dugès, Vorstand des dortigen naturhistorischen Museums, geb. in Montpellier, ging 1865 nach Mexico, wo er als Arzt in Guanajuato, später in obiger Stellung thätig war. (Zoolog. Anzeiger. S. 260.)

13. Lausanne. Dr. Louis-Philippe Rouge, ehemals Chef-Chirurg des dortigen Cantonspitals, geb. daselbst 1833, studirte von 1852 an in Zürich, Strassburg, Bern, Paris, war 1858—59 Interne im Hosp. zu Genf, wurde 1860 Chef-Chirurg des obigen Hosp., gründete 1867 das „Bullet. de la Soc. méd. de la Suisse romande", aus dem später die ebenso genannte „Revue méd. de la S. r." hervorging; 1875 verliess er den Hospitaldienst, interessirte sich aber weiter für die Chir. und war 1870 kurze Zeit im französischen Feldlager thätig. Er

Januar.

hat eine nicht unbeträchtliche Zahl von Publicationen hinterlassen. (ABL. — Revue méd. de la Suisse rom. p. 57.)

16. Paris. Dr. George-Saintfort-Octave Dujardin-Beaumetz, berühmter med. Kliniker, geb. 1833 in Barcelona, studirte von 1853 an in Paris, wurde 1862 Dr., 1865 Chef de clinique bei Béhier, 1870 Arzt des Bureau central, übernahm 1873 die Redaction des Bulletin général de thérapeutique und wurde 20 Jahre später dessen Rédacteur-en-chef. 1876 erhielt er eine Abtheilung im Hôp. St. Antoine und hielt daselbst eine sehr besuchte med. Klinik. Von 1882 bis zu seinem Tode war er Arzt am Hôp. Cochin. 1886 wurde er Mitglied der Acad. de médec. und in demselben Jahre des Conseil d'hygiène publ. für das Seine-Départ. Er hat sich besonders um Nervenheilkunde, Hygieine und Ordnung des Lazarettwesens im deutsch-französischen Kriege verdient gemacht und ist selbst in den Kämpfen um Paris thätig gewesen. (Sapelier im Bullet. gén. de thér. T. 128. p. 146, mit Bildniss. — Progrès méd. I. p. 124, mit Bildniss. — Gaz. hebd. p. 96. — Boston Med. and Surg. Journ. Vol. 132. p. 267. — Voss. Ztg. Berlin. No. 82. — Leop. S. 57.)

16. Reims. Dr. med. Henri Jolicoeur, Schöpfer des dortigen zoolog. Museums, bekannt durch Arbeiten über die parasit. Insecten auf Vegetabilien. (Zoolog. Anzeiger. S. 48. — Leop. S. 58.)

17. New York. George Newton Lawrence, Kaufmann, berühmter und sehr fruchtbarer Ornitholog, Nestor derselben, geb. daselbst 1806, beschrieb in 121 Publicationen von 1844—1891 mehr als 300 neue Species. (C. Hart Merriam in Science. New Ser. I. p. 268. — Zoolog. Anzeiger. S. 196. — H. Schalow in Ornitholog. Monatsberichte. S. 103. — Leop. S. 102.)

21. Berthold Neumögen, verdienter Lepidopterolog. (Zoolog. Anzeiger. S. 92. — Leop. S. 58.)

23. Darmstadt. Dr. W. Uloth, Ober-Medicinalrath, seit 15 Jahren Decernent für das Apothekerwesen in der Medicinal-Abtheiluug des Hessischen Ministeriums des Innern und der Justiz, seit Errichtung der Fachschule für Apotheker bei der technischen Hochschule auch Docent für die pharmaceut. Fächer, auf dem Gebiete der Nahrungsmittel-Untersuchungen besonders angesehen. (Münch. med. Wochenschrift. S. 131. — Leop. S. 58.)

23. New York. Dr. Alfred L. Loomis, Prof. der Med. am Med. Depart. der Universität der City of N. Y., geb. 1831 zu Bennington, Vermont, erhielt 1852 seinen med. Grad vom Coll. of Physic. and Surg., widmete sich besonders den Brustkrankheiten, hielt Klinik im City Hosp. auf Blackwell's Island, war Physic. des Bellevue Hosp. bis zu seinem Tode, wurde 1862 Docent der physikal. Diagnostik am Coll. of Phys. and Surg., erhielt 1866 die obengenannte Professur und hielt dabei Klinik im Bellevue Hosp. Zweimal war er Präsident der N. Y.

Januar.

Acad. of Med. Er war einer der am meisten consultirten Aerzte in N. Y. (ABL. — N. Y. Med. Journ. Vol. 61. p. 118. — Boston Med. and Surg. Journ. Vol. 132. p. 118; Vol. 133. p. 213. — Med. News Vol. 65. p. 139. — Med. Record. Vol. 47. p. 116.)

25. Wiesbaden. Dr. Alfred Wilhelm Stelzner, Prof. der Geologie an der Bergakademie in Freiberg, geb. 1840 zu Dresden, studirte auf der dortigen polytechn. Schule und von 1859—63 auf gedachter Bergakademie, lieferte petrograph., geolog. und paläontolog. Arbeiten über den Altai und über Argentinien (Leop. S. 23, 58, 139 [Schertel]).

25. Karlsruhe, Baden. Karl Reutti, Gerichtsnotar, der beste Kenner der einheimischen Schmetterlinge, veröffentlichte eine Fülle von neuen Beobachtungen und Entdeckungen. (Leop. S. 58.)

26. Aix. Gaston de Saporta, Phyto-Paläontolog. (Oesterr. botan. Zeitschr. S. 159.)

28. Greifswald. Dr. Carl Johann Friedrich Schmitz, ord. Prof. der Botanik nnd Director des botanischen Gartens und Museums, geb. 1850 in Saarbrücken, studirte in Bonn, Würzburg und Halle, promovirte 1871 in Bonn, wurde 1871 Assistent am botanischen Institut in Strassburg, 1874—76 am botanischen Garten in Halle, wo er sich 1874 habilitirte, wurde 1878 Prof. e. o. der Botanik und Pharmakognosie in Bonn und 1878 zu seiner Stellung in Greifswald befördert. Seine zahlreichen Arbeiten betrafen vorzugsweise die Entwickelung der Algen und die Kenntniss der Florideen. (Voss. Ztg. Berlin. No. 49. — Leop. S. 2, 58.)

29. Levallois-Perret. Charles-Fréderic Girard, vortrefflicher Ichthyolog und Herpetolog, geb. 1822 in Mülhausen, ging 1847 mit L. Agassiz nach Nord-Amerika, war seit 1850 an der Smithsonian Institution thätig. (Zoolog. Anzeiger S. 196. — Leop. S. 102.)

30. Dresden. Dr. Friedrich Wilhelm Koerner, Kgl. Sächsischer Ober-Medicinalrath. (Leop. S. 59.)

Im Jan. Algier. Dr. Sézary, Prof. der Hygieine und gerichtl. Med. und Arzt des Hôpit. Mustapha daselbst, wurde 1865 in Lyon Interne, hat anatomische Arbeiten, sowie in Algier solche über Hygieine und Klimatologie hinterlassen. (Progrès méd. I. p. 32.)

Im Jan. Bordeaux. Dr. Baptiste-Eugène Lafargue, 40 Jahre lang Gerichtsarzt daselbst, geb. 1817 zu Lestiac, wurde 1844 Dr. in Montpellier, und liess sich 1845 in Bordeaux nieder, wo er Präsident der Soc. de méd., General-Secret. der Soc. linnéenne war. Er hat zahlreiche gerichtl.-med. Arbeiten hinterlassen. (Progrès méd. I. p. 32.)

Ende Jan., Anfang Febr. Ajaccio. Dr. Sichel, bekannter Augenarzt in Paris, seit 1866 Arzt. (Progrès med. I. p. 80.)

Februar.

2. München. Dr. Gerhard Krüss, a. o. Prof. der anorgan. Chemie, 35 J. alt. Ausser verschiedenen Arbeiten war er Herausgeber der „Zeitschrift für organische Chemie“. (Leop. S. 60.)

Februar.

3. Tours. Dr. Alfred Courbon, Prof. an der dortigen med. Schule, seit 1860 Dr. (Progrès méd. I. p. 272.)
4. Washington. James Owen Dorsey, indianischer Linguist und Ethnolog, geb. 1848 zu Baltimore, studirte Theologie, war Missionar unter den Indianern, über die er zahlreiche Publicationen verfasst hat. (Science, New Ser. Vol. I. p. 208.)
9. Paris. Dr. Jules Regnaud, Ehren-Prof. der dortigen med. Facultät, wurde 1847 Dr. und Agrégé der Facultät, 1855 Dr. phil., 1856 Prof. der Physik an der pharmaceut. Schule, 1859 Chef-Apotheker der Central-Hospitalapotheke und Prof. der Pharmakol. bei der med. Facultät, als Nachfolger seines Schwiegervaters Soubeiran, bis zu seinem 1892 erfolgten Rücktritt. Er hat zahlreiche wichtige pharmakol. Arbeiten hinterlassen. (Progrès méd. I. p. 109, mit Bildniss. — Gaz. hebd. p. 83.)
19. London. John Whitaker Hulke, Präsid. des Roy. Coll. of Surg., geb. 1830 zu Deal, studirte im King's College, war House Surgeon unter Sir Will. Fergusson, machte freiwillig den Krimkrieg mit, war 1855 Chirurg in Smyrna und vor Sebastopol, wurde darauf Fellow der R. C. S., Tutor im King's Coll. Hosp., 1858 Assist. Surg. am Moorfield's (Augen-) Hosp. unter seinem Lehrer Sir Will. Bowman. Er kam darauf zum Middlesex Hosp., dessen Senior Surgeon er bei seinem Tode war. Er hat sich besonders um die Ophthalmologie verdient gemacht, erhielt den Jackson'schen Preis des R. C. S., hielt bei demselben die Arris and Gale Lectures, wurde Fellow der Royal Soc. publicirte viele Aufsätze über die mikroskop. Anat. des Auges und war ein vorzüglicher klinischer Lehrer. Auch auf dem Gebiete der Naturwiss., besonders der Geologie, Paläontol. galt er als Autorität. (ABL. — Lancet. I. p. 510, mit Bildniss. — Brit. Med. Journ. I. p. 451.)
20. Brüssel. Dr. J. E. Bommer, Prof. der Botanik und Conservator am botanischen Garten; ursprünglich Gärtnerbursche, war er eine Autorität in der Pflanzen- und Baumzucht geworden. (Oesterr. botan. Zeitschr. S. 159. — Voss. Ztg. Berlin. No. 90. — Leop. S. 59.)
21. Cannstatt. Dr. Wilhelm Neubert, Botaniker, 86 J. alt.
21. Dr. Julius Jacobs, niederländ. Militärarzt auf Celebes, 52 J. alt, hervorragender Indolog und verdienter Ethnograph.
22. Göttingen. Dr. Carl Detlev Bödeker, früher a. o. Prof. der Chemie, 79 J. alt, lieferte besonders med.-chemische Arbeiten, bearbeitete 1849 Regnault's Lehrb. der Chemie. (Science, New Ser. I. p. 364. — Leop. S. 59.)
23. Paris. Dr. Alphonse-François-Marie Guérin, Ehren-Hospital-Chirurg, geb. 1817 zu Ploermel (Morbihan), wurde 1847 in Paris Dr., 1850 Hospital-Chirurg nach einander in den Hospitälern Lourcine, Cochin, St. Louis und 1872 im Hôtel-Dieu; 1879 schied er aus dem

Februar.

Hospitaldienst aus. 1884 war er Präsid. der Acad. de médec. Er hat sich besonders um die Reform des Wundverbandes verdient gemacht; sein Watteverband war ein Vorläufer der antisept. Methode. Er hat zahlreiche chirurgische Arbeiten hinterlassen. (ABL. — Progrès méd. I. p. 140, mit Bildniss. — Gaz. hebdom. p. 108. — Brit. Med. Journ. I. p. 679.)

27. Philadelphia. John A. Redfield, Curator des Herbariums der Philadelphia Academy of Science. (Leop. S. 102.)

27. Wien. Dr. Friedrich Wilhelm Lorinser, Sanitätsrath, ehemals Director des Krankenhauses auf der Wieden daselbst seit 1871, geb. 1817 zu Niemes, errichtete 1850 ein orthopäd. Institut in Unter-Döbling, erwarb sich 1866 um die Pflege der Verwundeten Verdienste, trat 1892 in den Ruhestand. Er hat sich um die Entdeckung der Phosphornekrose besonders verdient gemacht, auch um die Behandlung der Contracturen des Hüft- und Kniegelenkes, ist auch auf dem Gebiete der Botanik nicht unbekannt. (ABL. — Wiener klin. Wochenschr. S. 190. — Leop. S. 59.)

28. Berlin. Dr. Ludwig Güterbock, Geh. Sanitätsrath, geb. 1814 zu Berlin, gewann 1837 einen Preis der Berliner med. Facultät für seine Untersuchungen über den Eiter, machte sich durch die Herausgabe von Schönlein's klinischen Vorlesungen in der Berliner Charité und später durch Arbeiten auf dem Gebiete der Harnorgane bekannt. Er gehörte zu den ältesten und angesehensten Aerzten Berlins. (ABL. — Leop. S. 59.)

Ende. Bordeaux. Dr. Edouard Chabrely, ehemals Prof. adjoint der dortigen med. Facultät, Generalrath der Gironde, seit 1857 Arzt. (Progrès med. I. p. 128.)

Ende. Brest. Amédée Coutance, ehemals Chef-Apotheker der franz. Marine, 70 J. alt, Präsid. der akad. Gesellschaft dieser Stadt, ein grosser Gelehrter, bekannt durch seine Studien über Bäume und Gifte. (Progrès méd. I. p. 128.)

Im Februar. Freiberg in Sachsen. Gaetschmann, Bergrath, 93 J. alt, lange Zeit Docent an der dortigen Bergakademie, vielfach literarisch thätig, gab u. A. ein internationales Wörterbuch der bergmännischen Ausdrücke heraus. (Leop. S. 59.)

Im Februar. Lille. Dr. François Demon, Agrégé libre für Anat. und Physiol. bei der dortigen med. Facultät seit 1883, geb. 1840, Hospitalarzt, ehemaliger Präsid. der Soc. de méd. du Nord, Verf. von Arbeiten über die Nervencentra und andere anat. Gegenstände. (Progrès méd. I. p. 96.)

Im Februar. Warschau. Dr. Wilhelm Dusan Lajambl (Lambl), früher Prof. der therapeut. Universitätsklinik, geb. 1824 zu Letina, Kreis Pilsen in Böhmen, wurde in Prag Dr., interessirte sich besonders für slavische Sprachen, wurde 1860 Prof. an der Universität Charkow.

Februar.

In den letzten Jahren war er pensionirt. Er hat eine Reihe von path.-anat. und klinischen Arbeiten herausgegeben. (St. Petersb. med. Wochenschr. S. 75.)

März.

1. Dublin. Charles H. Robinson, Hospitalarzt, geb. daselbst 1839, studirte auch dort, ging darauf nach Aegypten, war Chirurg einer Dampferlinie, liess sich dann in Dublin nieder, wo er 1862 Lic. und bald darauf Member des R. C. P. und 1873 Fellow des R. C. S. wurde. Von 1872—81 las er über Anatomie an der Ledwich School, war auch Examinator beim R. C. S. Er hat eine Reihe von Journalaufsätzen hinterlassen. (Lancet. I. p. 719.)
1. Neapel. Dr. Petronio, Prof. der Chir. an der dortigen Universität, 55 J. alt, war auch Direct. des Osp. della Pace e Pellegrini und des Irrenhauses, Verf. eines Werkes über klinische Chir., auch radicaler Deputirter für Caserta. (Boston Med. and Surg Journ. Vol 132. p. 372.)
1. Hanau. Dr. Konrad Middeldorpf, Director des Landkrankenhauses daselbst, wurde 1882 Arzt, war dann Assistent an der chirurgischen Klinik zu Freiburg i. Br. und Universitätsdocent. Er hat sich durch mancherlei chirurgische Arbeiten bekannt gemacht. Sein Tod erfolgte durch eine aus Versehen ihm gereichte zu grosse Morphiumdosis. (Voss. Ztg. Berlin. No. 107. — Leop. S. 59.)
4. London. Sir William Scovell Savory, Bart, Consult. Surgeon des St. Barthol. Hosp., geb. 1826, studirte im St. Barthol. Hosp., wurde 1847 Member, 1852 Fellow des R. C. S., war Prosector an gedachtem Hosp., seit 1859 Docent der Physiol. als Nachfolger von Sir James Paget, wurde 1861 Assist. Surgeon, 1861 Surgeon, welche Stellung er bis 1891 innehatte, wo er Consult. Surg. wurde, während er seinen Lehrstuhl 1889 aufgab. Er war ein vortrefflicher Lehrer, auch in der Chirurgie, hat aber nur wenig geschrieben. (ABL. — Lancet. I. p. 648, mit Bildniss. — Brit. Med. Journ. I. p. 564.)
4. Florenz. Dr. Max Landesberg, Augenarzt, stammte aus Livland, studirte in Berlin, war Assistent bei A. v. Graefe, ging später nach Amerika, wo er in Philadelphia und New York als Arzt, Lehrer und Schriftsteller in seinem Fache wirkte. (St. Petersb. med. Wochenschrift. S. 104. — Leop. S. 102.)
5. Hanwell. Dr. Daniel Hack Tuke, berühmter Irrenarzt, geb. 1827 zu York, studirte im St. Barthol. Hosp., wurde 1852 Member des R. C. S., 1853 in Heidelberg M. D., war darauf Physician des York Retreat und des York Dispensary, hielt Vorlesungen über Psychol. in der med. Schule zu York, lebte wegen gestörter Gesundheit 15 Jahre in Falmouth, liess sich 1874 in London nieder, wurde einer der Governors des Bethlem Hosp., und liess sich später in Hanwell nieder, von wo er täglich zu Consultationen nach London kam. Er gab 18 Jahre

März.

lang das „Journ. of Mental Science“ heraus und unternahm ein Dictionary of Psycholog. Medic. (ABL. — Will. W. Ireland in Journ. of mental sc. Vol. 41. p. 377, mit Bildniss. — Lancet. I. p. 718, mit Bildniss. — Brit. Med. Journ. I. p. 565.)

5. London. Sir Henry Rawlinson, der berühmte Keilschriftenentzifferer, geb. 1810 zu Chadlington, Oxfordshire, diente 1826—33 in der indischen Armee, wurde dann mit der Neugestaltung des Heerwesens in Persien betraut, 1840 britischer Resident in Kandahar, 1844 Consul in Bagdad. Während dieser Zeit und besonders seit 1837 wandte er sich der ethnolog.-geograph.-histor. Erforschung Persiens, besonders der Keilinschriften und damit der altpersischen Sprache zu. Er avancirte bis zum Generalmajor, wurde 1851 Generalconsul, kehrte 1855 nach England zurück und widmete sich bis an sein Lebensende der Erforschung der alten central-asiat. Welt. (Zeitschr. für Ethnologie. S. 237.)

8. New York. Dr. Matthew D. Field, Irrenarzt, geb. 1853 in Nashville, Tenn., studirte in N. Y., wurde 1879 graduirt, 1882 einer der Examiners in lunacy bei dem Depart. of Charities and Correction und Physic. im Bellevue Hosp., Stellungen, die er bis zu seinem Tode innehatte. Er war Verf. zahlreicher Artikel über Nerven- und Geisteskrankheiten. (Boston Med. and Surg. Journ. Vol. 132. p. 205. — Med. Record. Vol. 47. p. 339.)

8. Berlin. Dr. Adolf Ernst Waldau (früher Schuft), Geh. Sanitätsrath, Augenarzt, geb. 1822 zu Gernrode am Harz, studirte von 1842 an in Berlin, war Assistent von Dieffenbach und gehörte später zu den ältesten Freunden und Assistenten Albr. von Graefe's. Er hat sich Verdienste um die Auslöffelung des Staares und den Unterricht in der operativen Augenheilkunde erworben, auch einige literar. Leistungen aufzuweisen. (Voss. Ztg. Berlin. — Leop. S. 60.)

10. Basel. Dr. Fritz Müller, Arzt und Naturforscher, geb. 1834, studirte von 1852 an, war später zeitweise Mitglied der Regierung in Basel und entwickelte eine vielseitige uneigennützige Thätigkeit, war auch mehrfach auf naturhistor. Gebiete thätig. (Schweiz. Correspondenzbl. S. 340.)

10. Tettnang in Württemberg. Dr. Johann Christoph Albert Moll, Geh. Hofrath, geb. 1817 zu Gruibingen, O.-A. Göppingen, studirte in Tübingen, war 16 Jahre lang Arzt in Neuffen. Er war ein ausgezeichneter Arzt, bedeutender Geschichtsforscher, auch auf dem Gebiete der Med., und Alterthumsfreund, dem vorzugsweise der Verein für Geschichte des Bodensees seine Entstehung 1868 verdankt; als Präsident bis 1892 und seitdem als Ehrenpräsid. stand er an dessen Spitze; seit 1887 war er Ehrenbürger von Tettnang. (ABL. — Württemb. Correspondenzbl. S. 69, 77. — Voss. Ztg. Berlin. No. 128.)

11. Paris. Dr. Louis-Florentin Calmeil, der Senior der französischen Psychiater, geb. 1798 zu Yversay, Poitou, studirte in Paris, war unter

März.

Royer-Collard Interne in Charenton, in welchem Hosp. er 50 Jahre lang blieb und Esquirol's rechte Hand wurde. Erst nach 1848 wurde er Médecin-en-chef und blieb es 22 Jahre lang bis 1872, wo er sich nach Fontenay-sous-Bois zurückzog. Er hat eine Reihe von bedeutenden Werken über die Erkrankungen des Gehirns und Rückenmarks hinterlassen, war einer der Ersten, sich bei seinen Studien des Mikroskopes zu bedienen, und hat sich namentlich um die Kenntniss der allgemeinen Paralyse der Irren verdient gemacht. (ABL. — Progrès méd. I. p. 180, mit Bildniss. — Gaz. hebdom. p. 143. — Lancet. I. p. 782. — Brit. Med. Journ. I. p. 732).

12. Berlin. Dr. Gustav Adolf Schönfeld, Geh. Ob.-Med.-Rath in der Med. Abtheilung des Cultus-Ministeriums, geb. 1839 in Thorn, studirte von 1858 an in Leipzig, seit 1861 in Berlin, wo er 1862 Dr. wurde, war seit 1872 Kreis-Physicus in Züllichau, seit 1882 Reg.-Med.-Rath in Arnsberg und wurde 1886 in das Cultus-Ministerium berufen, war Mitglied der wissenschaftl. Deput. für das Medicinalwesen, Vorsitzender der pharmaceut. Prüfungs-Commission u. s. w. Er war Mitherausgeber des „Klinischen Jahrbuchs", machte sich durch Darlegung der Maassnahmen für Verhütung des Kindbettfiebers, Studien über Begräbnissplätze und verschiedene gerichtl.-med. Arbeiten verdient. (Voss. Ztg. Berlin. No. 122. — Leop. S. 102.)

12. Berlin. Dr. Joseph Pohl-Pincus, Sanitätsrath, Stabsarzt a. D., geb. 1834 zu Berent in Westpreussen, Specialist auf dem Gebiete der Erkrankungen des Haares, lieferte auch Arbeiten über die Krankheiten der Haut, den Werth der Vaccination, die Physiol. des N. vagus, die Lehre von den Herzkrankheiten. (ABL. VI. — Leop. S. 102.)

15. Jena. Dr. Johannes Brümmer, Prof. der Landwirthschaftskunde an der dortigen Universität seit 1889, 43 J. alt, zuvor Leiter der landwirthschaftl. Lehranstalt zu Kappeln (Schleswig). Von der Thierheilkunde ausgegangen, führte sich Brümmer 1876 mit vergleich.-anat. Untersuchungen über den Magen einiger Säugethiere in die Wissenschaft ein und lieferte später eine Reihe von Arbeiten aus dem Gebiete der prakt. Landwirthschaft. (Voss. Ztg. Berlin. No. 129.)

24. Wien. Dr. Moritz Gauster, Director der niederösterreich. Landes-Irrenanstalt, geb. daselbst 1828, wurde 1851 Dr., war lange Zeit Bezirksarzt in Stein, veröffentlichte bedeutsame Studien über Infectionskrankheiten, wurde darauf Mitglied des obersten Sanitätsrathes in Wien, ordinir. Arzt, 1885 Director gedachter Irrenanstalt. Er hat sich ausser um die Psychiatrie auch um die Reform des Sanitätswesens, die Verallgemeinerung hygiein. Kenntnisse und die Schulhygieine sehr verdient gemacht. Er war Mitarbeiter an Maschka's Handb. d. gerichtl. Med. und gab die „Jahrbücher für Psychiatrie" heraus. (ABL. VI. — Wien. klin. Wochenschr. S. 284. — Wiener med. Presse. S. 508. — Voss. Ztg. Berlin. No. 143. — Leop. S. 103.)

März.

24. Philadelphia. Dr. William S. W. Ruschenberger, Marinearzt der U. S.-Flotte, geb. 1807 in Cumberland County, hatte eine Reihe von hervorragenden Stellungen inne, machte bedeutende Reisen, die er in mehreren Werken beschrieb, war mehrere Jahre lang Präsident der Academy of Natural Sciences in Philadelphia. (ABL. — Science, New Ser. I. p. 417. — Boston Med. and Surg. Journ. Vol. 132. p. 344. — Leop. S. 103.)

26. Philadelphia. John Adams Ryder, Prof. der Histologie und vergleich. Embryologie an der Universität von Pennsylvanien seit 1886 auf Grund seiner Studien über Embryologie der Fische. Er war ein unermüdlicher Forscher und längere Zeit Herausgeber der Abtheilung für Embryologie im „American Naturalist". (Science, New Ser. I. p. 417. — Boston Med. and Surg. Journ. Vol. 132. p. 344. — Med. News. Vol. 65. p. 363. — Zoolog. Anzeiger. S. 196. — Leop. S. 103.)

29. St. Petersburg. Dr. Joseph Bertenson, Ehren-Leibmedicus des Kaiserl. Hofes, 60 J. alt, geb. in Nikolajew, studirte von 1854—57 in Dorpat, machte eine Studienreise in's Ausland, liess sich dann als Arzt in Witebsk nieder, siedelte 1863 nach St. Petersburg über und hatte daselbst nach einander die Stellungen des Inspectors des Physicats (1865—68), des Medicinal-Inspectors des Petersburger Gouvernements und seit 1871 des Directors des von ihm begründeten Barackenlazaretts inne. Vor 2 Jahren wurde er zum Regierungs-Commissar der Kaukasischen Mineralbäder ernannt, trat aber später von diesem Amte zurück. Er gehörte zu den angesehensten Aerzten Russlands, ist auch vielfach literarisch thätig gewesen und hat das Verdienst, das erste Hospital nach dem Barackensystem in Russland begründet zu haben, nachdem er dasselbe an der Seite Pirogoff's während des deutsch-französ. Krieges kennen gelernt hatte. (St. Petersb. med. Wochenschrift. S. 128.)

28. Palermo. Pietro Doderlein, Prof. der Zoologie an der dortigen Universität, geb. 1810 in Ragusa, verdient um die sicilianische Fauna. (Zoolog. Anzeiger. S. 388. — Leop. S. 217.)

28. Görlitz. Dr. Reinhard Peck, seit 1850 Director der Sammlungen und Ehrenmitglied der dortigen Naturforsch. Gesellschaft, Dr. phil. honor. der Breslauer Universität, geb. 1823 in Görlitz. (Ornitholog. Monatsberichte S. 86. — Leop. S. 103.)

30. Wien. Dr. Wilhelm Voss, Prof. der Botanik, einer der kenntnissreichsten Mykologen Oesterreichs. (Oesterr. botan. Zeitschr. S. 200. — Leop. S. 103.)

30. Baernemouth. James Mortimer Adye, geschätzter Lepidopterolog, 35 J. alt. (Zoolog. Anzeiger S. 260.)

Im März. Paris. Dr. N.-R. Marjolin, Ehren-Chirurg der Pariser Hospitäler, 83 J. alt, Sohn des berühmten chirurg. Professors M., wurde 1839 Dr., war einer der letzten lebenden Gründer der Soc. de chir., war

März.

Mitglied der Acad. de méd. seit 1881 und hat eine Reihe von Arbeiten hinterlassen. (Progrès méd. I. p. 184. — Gaz. hebdom. p. 132.)

Im März. Genf. Dr. Henri-Clermond Lombard, geb. 1805, Zögling der Universitäten Edinburg und Paris, Verf. einer klassischen med. Klimatologie und zahlreicher anderer Arbeiten, Mitglied vieler gelehrten Gesellschaften. (ABL. — Progrès méd. I. p. 160. — Revue de la Suisse romande. T. 15. p. 116.)

Ende. Nancy. Dr. Victor Parisot, Ehren-Prof. der dortigen med. Facultät, geb. 1811 daselbst, wurde 1836 in Paris Dr., war seit 1849 Prof. der med. Klinik an der früheren med. Schule und der späteren med. Facultät bis zu seinem Ausscheiden 1886, auch war er das älteste Mitglied des Gemeinderathes. (Progrès méd. I. p. 224. — Brit. Med. Journ. I. p. 1011.)

April.

Anfang. Wiesbaden. Eugen Borgmann, Prof., Docent und Abtheilungs-Vorsteher am Fresenius'schen chem. Laboratorium, hatte sein besonderes Arbeitsfeld in der Chemie der Weine. (Voss. Ztg. Berlin. No. 166. — Leop. S. 107.)

4. Prag. Dr. Woldemar Tomsa, Prof. der Physiol. an der dortigen czech. Universität, geb. daselbst 1831, studirte auch dort, war daselbst 1854—59 Prosector der Anatomie, darauf Assistent bei Ludwig in Wien und nach dessen Fortzuge nach Leipzig Prof. der Physiol. am Josephinum. 1865 wurde er als Prof. an die Universität Kiew berufen, 1884 in die obige Stellung nach Prag. (St. Petersb. med. Wochenschr. S. 121.)

7. Blasewitz-Dresden. Dr. Theodor Hermann Knauthe, früher Badearzt in Meran, geb. 1837 in Dresden, als Schriftsteller auf dem Gebiete der Krankheiten der Athmungsorgane und deren Behandlung thätig. (ABL. — Leop. S. 104.)

11. Tübingen. Dr. Lothar (von) Meyer, Prof. der Chemie, geb. 1830 zu Varel (Oldenburg), studirte von 1851 in Zürich und promovirte 1854 in Würzburg zum Dr. med., wandte sich dann (unter Bunsen und Neumann) der Chemie zu und wurde 1858 in Breslau Dr. phil., bald darauf auch Privatdocent, war 1866—68 Docent der Naturwissenschaften an der Forstakad. zu Eberswalde, wurde dann als Prof. ord. an das Polytechnic. in Karlsruhe und 1876 an die Universität Tübingen berufen. Er hat sich, ausser zahlreichen speciellen Arbeiten, besonders um die zusammenfassende Darstellung und weitere Ausbildung der chemischen Theorien verdient gemacht. (Voss. Ztg. Berlin. No. 174. — Leop. S. 165.)

11. Wien. Dr. Eustach Faulhaber, Regimentsarzt und Prosector des Garnisonhospitals No. 1 daselbst, geb. 1848 zu Staats in Nieder-Oesterreich, war Zögling der Josephsakad. seit 1868, wurde 1874 Dr. und Oberarzt in der Armee, 1880 Reg.-Arzt II. und 1886 I. Kl.,

April.

1891 Prosector. Er hat sich um pathol. Anatomie und Bakteriologie verdient gemacht. (A. Weichselbaum in Wiener klin. Wochenschr. S. 349.)

12. Brooklyn. Dr. Benjamin F. Westbrook, fruchtbarer und geschätzter Schriftsteller. (N. Y. Med. Journ. Vol. 61. p. 502.)

15. Newhaven. James Dwight Dana, ehemals Prof. der Mineralogie und Geologie am Yale College, geb. 1813 zu Utica, N. Y., studirte in gedachtem College, war dann Instructor der Midshipmen auf der Flotte, von 1846 an Mitherausgeber des Amer. Journ. of Science, wurde 1850 Prof. am Yale College, war 1852 Präsident der American Associat. for the Advancement of Science, erhielt 3 Preise und Medaillen von wissenschaftl. Gesellschaften und den Ehren-Doctorgrad von 3 Universitäten, war Mitglied verschiedener Akademien und hat eine Menge von Schriften und anderen Arbeiten hinterlassen. (Science, New Ser. Vol. I. p. 545. — Zoolog. Anzeiger. S. 212. — Leop. S. 77, 104.)

16. Arnheim. Dr. Veth, Professor, Geograph und Orientalist, bekannt durch sein Werk über Java. (Leop. S. 104.)

17. Berlin. Dr. M. Wertheimer, ehemals Prof. der Med. in Bukarest, 83 J. alt. (Leop. S. 105.)

19. San Antonio, Texas. Dr. George Cupples, berühmter Arzt und Chirurg, 80 J. alt, war 1836—38 Schiffschirurg in der spanischen Marine, studirte dann in Edinburg und Paris bis 1843, wo er sich in San Antonio niederliess, machte den Mexikanischen und Amerikanischen Krieg in der Conföderirten-Armee mit. Er war 1874 und 1878 Präsid. der State Med. Association, führte in Texas die Anaesthetica ein, machte zuerst in den Verein. Staaten die Zungen-Exstirpat. nach Nunneley, eine Ovariotomie bei einem 8jähr. Kinde, die Exstirpat. von Uterus und Ovarien nach Freund; er war der Erste, der in Texas eine Hüft- und Kniegelenks-Exarticulation mit Erfolg ausführte. (Boston Med. and Surg. Journ. Vol. 132. p. 448.)

20. Wiesbaden. Dr. Gustav Hirschfeld, Prof. der Archäologie in Königsberg, scharfsinniger Erforscher der griech., besonders kleinasiat. Alterthümer, dem die ersten Nachrichten über prähistor. Steingeräthe in Griechenland zu danken sind. (Zeitschr. f. Ethnol. S. 297.)

24. Leipzig. Dr. Carl Friedrich Wilhelm Ludwig, Professor der Physiologie an der dortigen Universität, geb. 1816 zu Witzenhausen im ehemaligen Kurhessen, sudirte in Marburg und Erlangen, wurde an ersterem Orte 1839 Dr., 1841 2. Prosector, 1842 Privatdocent für Physiologie, 1846 a. o. Prof. für vergleich. Anatomie, wurde 1849 als ord. Prof. der Anatomie und Physiol. nach Zürich und 1855 als Prof. der Physiol. und Zoologie an die Josephs-Akademie in Wien berufen; 1865 übernahm er als Nachfolger von E. H. Weber die Professur der Physiol. in Leipzig, welche Stadt ihm bei seinem 50jähr. Dr.-Jubil. das Ehrenbürgerrecht ertheilte. L., hervorragend durch die

April.

Fülle seiner Entdeckungen und methodischen Erfindungen, ist als Schöpfer und Begründer einer neueren Richtung in der Kreislaufslehre und als Vater der Experimental-Physiologie des Kreislaufs zu bezeichnen, auch Erfinder des Kymographion und hat auf dem genannten, sowie anderen Gebieten zahllose eigene und unter den Namen seiner Schüler gehende Arbeiten hinterlassen. (ABL. — Joh. v. Kries, Carl Ludwig. Freiburg und Leipzig. 8. — Hugo Kronecker in Berlin. klin. Wochenschr. S. 466. — M. v. Frey im Biolog. Centralblatt. S. 689. — Arthur Biedl in Wiener med. Blätter. S. 298. — O. Frank in Münch. med. Wochenschr. S. 495. — Grützner in Deutsch. med. Wochenschr. S. 310. — His in Anat. Anzeiger. No. 18. — R. Tigerstedt in Hygiea. S. 522. — Th. Beer in Wiener klin. Wochenschr. S. 354. — John G. M'Kendrick in Glasgow Med. Journ. Vol. 44. p. 321. Lancet. I. p. 1223, mit Bildniss. — Frd. S. Lee in Science, New. Ser. I. p. 630. — Voss. Ztg. Berlin. No. 191. — Leop. S. 105. — Leipz. Illustr. Ztg., mit Bildniss.)

24. Felka. Aurel W. Scherfel, Gründer des Tatra-Museums. (Oesterr. botan. Zeitschr. S. 200. — Leop. S. 105.)

25. Leipzig. Dr. Robert Sachsse, a. o. Prof. der Agricultur-Chemie an der Universität Leipzig, der er seit 1871 angehörte, publicirte eine Reihe von Arbeiten über Bodenkunde, Pflanzenchemie, Farbstoffe, in landwirthschaftl. und chem. Zeitschriften. (Voss. Ztg. Berlin. No. 199 — Leop. S. 107.)

28. Leipzig. Dr. Carl Thiersch, Geh. Rath, Professor der chirurg. Klinik, geb. 1822 zu München, studirte daselbst, in Berlin, Wien und Paris, promovirte 1848 in München, war 1848—54 daselbst Prosector, ging 1850 als freiwilliger Arzt nach Schleswig-Holstein, wurde 1854 Prof. ord. der Chirurgie in Erlangen und wurde 1867 auf dieselbe Professur nach Leipzig berufen, machte 1870 den deutsch-französ. Krieg als consultir. Generalarzt mit, wurde bei Gelegenheit seines 70. Geburtstages, 1892, zum Ehrenbürger von Leipzig ernannt. Seine Studien über den Epithelialkrebs, seine Leistungen auf dem Gebiete der Lister'schen Wundbehandlung, in welche er die Salicylsäure einführte, seine plastischen Operationen bei Blasen-Ektopie u. s. w. und seine Verbesserung der Reverdin'schen Hautimplantation und vieles Andere sichern ihm ein dauerndes Andenken in der Chirurgie. (ABL. — H. Tillmanns in Berl. klin. Wochenschr. S. 421. — v. Bardeleben in Deutsch. med. Wochenschr. — Helferich im Centralblatt f. Chir. S. 521. — Derselbe in Deutsch. Ztschr. f. Chir. Bd. 41. S. 617. — Brit. Med. Journ. I. p. 1360. — Landerer in Münch. med. Wochenschr. S. 472. — Wiener klin. Wochenschr. S. 273. — Leipz. Illustr. Ztg., mit Bildniss. — Voss. Ztg. Berlin. No. 198. — Leop. S. 106.)

29. Krakau. Dr. Lucian Rydel, Prof. der Augenheilkunde an dortiger Universität, geb. 1838, war Assistent von Arlt, publicirte Verschie-

April.

denes, namentlich über Schichtstaar und einen Bericht über Arlt's Augenklinik 1863—65. (ABL. — Leop. S. 106.)

Im April. London. John Bird, blinder Arzt, 84 J. alt, geb. zu Sturminster Newton, Devon, studirte im St. Barthol. Hosp., wurde 1834 Member des R. C. S., hat Mancherlei über den Zustand der Blinden, ihre Fähigkeiten, Rechte und Behandlung geschrieben. (Brit. Med. Journ. I. p. 959.)

Mai.

Anfang. Paris. Dr. Salvador Fano, ehemals Prof. agrégé der dortigen med. Facultät, wurde 1851 Dr., lieferte anat. und chirurg. Arbeiten. (Progrès méd. I. p. 304.)

1. Wien. Daniel Hooibrenk, Botaniker, geb. 1813 zu Haarlem, bildete sich bei seinem Vater und später in Paris zum Gartenkünstler aus, übernahm 1838 die Gärten des Freih. von Hügel in Hietzing bei Wien, erwarb 1849 einen Theil derselben und betrieb daselbst die Gärtnerei im grossen Styl nach besonderen Methoden, die er 1862 in einer Schrift über eine besondere Weinculturmethode bekannt machte. (Voss. Ztg. Berlin. No. 205.)

3. Wiesbaden. Dr. Emil Noeggerath, ehemals Prof. am Medical College in New York, geb. 1827 in Bonn, studirte von 1848 an daselbst, war Assistent an der dortigen Frauenklinik von Kilian, ging um 1856 nach Nordamerika, war einer der ersten New Yorker Frauenärzte, wurde Prof. des Faches am Med. College, und war sowohl auf diesem Gebiete thätig, als auch verfasste er eine grössere Schrift über Carcinom (1862). (ABL. — Voss. Ztg. Berlin. No. 210. — Leop. S. 108.)

4. Budleigh Salterton. Henry John Carter, lange Zeit Sanitätsbeamter der Armee in Bombay, fruchtbarer Schriftsteller über Foraminiferen, Spongien u. a. niedere Formen. (Zoolog. Anzeiger. S. 260.)

5. London. Sir George Buchanan, Physician, studirte im University College, wurde 1855 Dr., Physician am Fever und am Kinder-Hosp. in Great Ormond Str., arbeitete 8 Jahre lang im Med. Depart. des Privy Council, trat 1869 in den Public Health Service des Staates, wurde 1879 Principal Medical Officer und widmete sich damit ganz dem öffentlichen Dienst. Die Universität Edinburg ernannte ihn zum Dr. jur. Es wurde von seinen Freunden die goldene „George Buchanan"-Medaille bei der Royal Soc. gestiftet. Bei seinem Ausscheiden aus dem Staatsdienst 1892 erhielt er die Ritterwürde. (Lancet. I. p. 1224. — Brit. Med. Journ. I. p. 1066.)

5. Genf. Carl Vogt, Professor der Zoologie und Geologie, auch als Politiker namentlich aus dem Jahre 1848 bekannt, geb. 1817 in Giessen, studirte daselbst von 1833 an, seit 1835 in Bern, wohin sein Vater als Prof. berufen war, war daselbst Schüler von G. Valentin, nahm an Louis Agassiz' und Desor's Studien

Mai.

über Fische und Gletscher Theil, lebte 1844—46 in Paris, dann in Nizza zu Studien über die Meeres-Fauna, wurde 1847 Prof. in Giessen, 1848 Mitglied der deutsch. National-Versammlung, wurde seines Lehramtes enthoben und 1852 als Prof. der Geologie nach Genf berufen; später erhielt er auch die Professur der Zoologie. Als eifriger Vorkämpfer der naturalist. Richtung und des Darwinismus schrieb er zahlreiche wissenschaftl. und populäre Schriften und galt als einer der hervorragendsten Naturforscher der 40er und 50er Jahre. (ABL. — Ztschr. f. Ethnol. S. 349. — Leipz. illustr. Ztg. S. 573, mit Bildniss. — Progrès méd. I. p. 333, mit Bildniss. — Voss. Ztg. Berlin. No. 210. — Leop. S. 108.)

6. Columbia, Mo. Joseph Granville Norwood, bekannter Geolog und Paläontolog. (Zoolog. Anzeiger. S. 308. — Leop. S. 166.)

7. London. Arthur Edward Durham, Chirurg, geb. 1833 zu Northampton, studirte im Guy's Hosp. zu London, wurde dort Prosector, 1861 Assist. Surgeon, 1872 Surgeon, 1894 Consult. Surgeon, war 1892—93 Vice-Präsid. des R. C. S., 1884 Mitglied von dessen Council. Er war Mit-Herausgeber der Guy's Hosp. Reports und publicirte eine Reihe von werthvollen Abhandlungen in Quain's Dict., Holmes' Surg., Med.-chir. Transact.; auch war er ein sehr tüchtiger prakt. Chirurg. (ABL. — Lancet. I. p. 1224. — Brit. Med. Journ. I. p. 1067, 1104.)

7. Budleigh, Salterton. Henry John Carter, pens. Surgeon-Major, Geolog, geb. daselbst 1813, studirte von 1835 im University College, wurde 1841 Surgeon bei der Armee der ostindischen Compagnie, ging später in die königl. Armee über, wirkte von 1846 an in Bombay, wurde Mitglied der Asiatic und Fellow der Royal Soc., deren Medaille er 1872 erhielt, nachdem er 1862 nach England zurückgekehrt war. Er hat sich in seinen zahlreichen Arbeiten grosse Verdienste um die Geologie Indiens erworben. (Brit. Med. Journ. I. p. 1395.)

8. New York. Dr. John W. Byron, Bakteriolog, geb. 1861 in Peru, wurde in Neapel Dr., machte in der Havana bakteriologische Untersuchungen über Gelbfieber, arbeitete im den Laboratorien von Berlin und Paris und war die letzten 5 Jahre im Loomis Laboratorium angestellt. Er soll seine tödtliche Erkrankung durch Experimente mit dem Tuberkelbacillus erworben haben. (Boston Med. and Surg. Journ. Vol. 132. p. 501. — Science, New Ser. I. p. 585. — Med. Record. Vol. 47. p. 590.)

12. Marburg. Dr. Adolf Elsas, a. o. Prof. der Physik an der dortigen Universität, 40 J. alt, Schüler von Helmholtz, promovirte 1881 in Würzburg, war schon vorher Assistent am physikal.-mathemat. Laboratorium zu Marburg, wo er 1882 Privatdocent und 1892 Prof. e. o. wurde. Seine Arbeiten waren besonders der Akustik und der Elektricität gewidmet. (Science, New Ser. I. p. 667. — Leop. S. 109.)

Mai.

16. Stravithie, Fifeshire. Dr. Hugh Francis Clarke Cleghorn, früher Prof. der Botanik, geb. 1820 zu Madras, studirte in Edinburg, wurde daselbst 1841 Dr. med., ging dann nach Madras, wo er Hospitalarzt, später Prof. der Botanik war, das Forst-Depart. von Indien organisirte, Joint Commissioner for the Conservancy of Forests in India und 1867 Inspector-General of Forests wurde. 1869 verliess er den Dienst in Indien, war zeitweise Prof. der Botanik in Glasgow; 1885 erhielt er von der Universität St. Andrews den Ehren-Dr.-Grad der Rechte. (Lancet. I. p. 1347. — Brit. Med. Journ. I. p. 1304. — Botan. Centralblatt. Bd. 63. S. 288. — Leop. S. 217.)

18. New York. Dr. Morris H. Henry, angesehener Arzt, der einige Jahre lang das wieder eingegangene „American Journal of Syphilography and Dermatology" herausgab. (N. Y. Med. Journ. Vol. 61. p. 664.)

18. Berlin. Dr. Georg Ottomar Reich, Geh. Sanit.-Rath, geb. daselbst 1807, studirte dort von 1828 an, wurde 1833 mit einer noch heute wichtigen Dissert. (De membrana pupillari) Dr., wurde später Assistent Dieffenbach's und gab zusammen mit H. E. Fritze ein Werk über plastische Chirurgie heraus. Er war bis in sein hohes Alter trotz angestrengter praktischer Thätigkeit eifrig bestrebt, seine Kenntnisse zu erweitern. (Voss. Ztg. Berlin. No. 235. — Leop. S. 109.)

23. Königsberg i. Pr. Dr. Franz Ernst Neumann, Wirkl. Geh. Rath, ord. Prof. der Physik, der Nestor der deutschen Universitätslehrer, das Haupt der mathemat.-physikal. Schule, geb. 1798 zu Joachimsthal in der Uckermark, war 1815 freiwilliger Jäger, wurde bei Ligny schwer verwundet, studirte von 1817 an in Berlin, wurde in Königsberg 1826 Privatdocent, 1828 a. o. und 1829 ord. Prof. Das Feld seiner Thätigkeit war die theoretische Physik und die physikal. Chemie, auf deren Gebieten er grundlegend gewirkt hat. Er war der Erste, der über mathemat. Physik an einer deutschen Universität las. Seine Vorlesungen wurden von einem seiner Söhne und anderen seiner Schüler herausgegeben. Seine Ernennung zum Wirkl. Geh. Rath fand beim Jubelfest der Albertina statt. (Voss. Ztg. Berlin. No. 241. — Leop. S. 109.)

26. New York. Dr. J. Mashall Hawkes, Orthopäde, geb. 1847 in Gorham, Mass., wurde Dr. beim Coll. of Physic. and Surg. zu N. Y. hat sich durch ein Werk über orthopäd. Chir. u. s. w. bekannt gemacht. (Med. News. Vol. 66. p. 657.)

Juni.

1. Moskau. Dr. Maklakow, Prof. der Augenheilk. an der dortigen Universität, 57 J. alt.

3. Ashland, Va. William A. Shepard, Major, 25 Jahre lang Prof. der Chemie am Randolph Macon College. (Science, New Ser. I. p. 668.)

3. Venedig. Dr. Hans Wilhelm Meyer, Etatsrath, hervorragender Otolog in Kopenhagen, geb. 1824 in Fredericia (Dänemark), studirte von

Juni.

1845—47 in Kopenhagen, wurde Assistent seines Vaters in Glückstadt, machte 1851—53 eine med. Studienreise, liess sich 1853 in Kopenhagen nieder und bildete sich „ganz autodidaktisch" zum Ohrenarzt aus. Als solcher ist er hochverdient, der „Vater der adenoiden Vegetationen". 1884 ernannte ihn die Universität Halle zum Ehrendoctor; auch war er Ehrenmitglied der Londoner laryngol. Gesellsch. (ABL. — Felix Semon in Internat. Centralbl. f. Laryngol., Rhinol. S. 683. — Uchermann in Norsk. Magaz. 4. R. X. p. 571. — Lancet. I. p. 1613. — Brit. Med. Journ. I. p. 1396; II. p. 32. — Leop. S. 111.)

3. St. Petersburg. Dr. Alexander Jelissejew, Asien- und Afrika-Reisender, kaum 40 J. alt, studirte auf der medico-chir. Akademie, war Militärarzt im Kaukasus, in Turkestan, Finland, bereiste 1889 das Ussurigebiet, 1890 Persien zur Erforschung der Cholera, ausserdem viele andere asiatische und afrikanische Länder. 1878 begann er seine literar. Thätigkeit und starb, mit anthropolog., ethnograph., medicin. Arbeiten beschäftigt, an Diphtherie, die er sich bei Behandlung eines Kindes zugezogen. (Voss. Ztg. Berlin. No. 260. — Leop. S. 110.)

8. Agram. Dr. Carl Cech, Consul a. D., geb. 1842 in Weipert, Kreis Eger in Böhmen, habilitirte sich 1867 am Prager deutschen Polytechnicum für Chromochemie, wurde 1870 Docent am Böhmischen Polytechnicum für chem. Technologie der Baumaterialien und docirte hier bis 1874. Er gründete 1868 die Böhm. Industrieztg. und die Zeitschr. Böhmischer Chemiker, 1869 zusammen mit Dr. Spick ein „Technicum für Färberei und Druckerei". Von 1872—74 lehrte er an der Bierbrauerschule in Prag und war 1876—77 Docent für chem. Technologie an der Königl. Gewerbeakademie in Berlin. Er hat zahlreiche chemische und technolog. Arbeiten und Schriften hinterlassen. (Leop. S. 93, 110.)

9. Parma. Dr. Pellegrino Strobel, Prof. der Geologie daselbst, bekannter Conchyliolog und Archäolog. (Zoolog. Anzeiger. S. 308.)

11. Jena. Dr. Franz Jordan (von) Ried, Wirkl. Geh. Rath, Prof. ord. emerit. der Chirurgie, der Nestor der deutschen Chirurgen, geb. 1810 zu Kempten im Allgäu, studirte von 1828 an in Erlangen, wo er 1832 promovirte, war von 1833—35 Assistent zuerst der med., dann der chir. Klinik bei Mich. Jaeger, hielt sich 1836 einige Monat in Berlin auf, vertrat 1837—38 den erkrankten Jaeger in dessen Klinik, habilitirte sich, nachdem Stromeyer die Professur des 1838 verstorbenen Jaeger erhalten hatte, 1839 als Privatdocent und hielt Vorlesungen auf verschiedenen Gebieten der Med. 1840 bereiste er mit einem Regierungsstipendium Frankreich, war dann wieder 5 Jahre lang in Erlangen als Stromeyer's und Heyfelder's Assistent thätig, bis er 1846 als ord. Prof. der Chirurgie nach Jena berufen wurde.

Juni.

Hier wirkte er mit seinem Freunde Siebert, dem med. Kliniker, zunächst für Verbesserung der Krankenhäuser. 1847 erschien sein Hauptwerk „Ueber die Resectionen der Knochen", dem sich später weitere Publicationen anschlossen. 38 Jahre lang, bis 1884, leitete er die chir. Klinik, wurde 1853 Hofrath, 1858 Geh. Hofrath, erhielt 1882 das Ehrenbürgerrecht von Jena, wurde 1890 Grossherzogl. Sächs. Wirkl. Geh. Rath und Exc., 1892 bei seinem 60jähr. Dr.-Jubiläum geadelt. Als Operateur ausgezeichnet, hat er besonders die Resectionen populär gemacht, auch war er ein vortrefflicher Plastiker. (ABL. — Lucas Siebert in Leop. S. 136, daselbst auch S. 93, 111. — Voss. Ztg. Berlin. No. 269.)

11. Paris. Dr. Aristide-Auguste-Stanislas Verneuil, ehemals Prof. der Chirurgie, geb. 1823 zu Paris, wurde daselbst 1848 anat. Gehülfe, 1851 Prosector der Facultät, 1852 Dr., 1853 Agrégé für Anat. und Physiol., 1856 Chirurg des Bureau central und war von 1862 an als Chirurg in den Hospitälern Lourcine, du Midi, de Lariboisière, Pitié, Hôtel-Dieu thätig, trat 1868 in die Facultät als Prof. der extern. Pathol. ein und war von 1872—92 Prof. der chirurg. Klinik. Er war unermüdlich wissenschaftlich thätig. Seine sehr zahlreichen Arbeiten sind von 1877—88 in den 6 Bänden seiner Mémoires de chirurgie gesammelt erschienen; 1869 war er Mitglied der Acad. de méd., 1887 des Institut geworden. (ABL. — Marcel Baudouin in Progrès méd. I. p. 404, mit Bildniss. — Revue de chir. p. 555, mit Bildniss. — Ricard in Gaz. des hôpit. p. 693, mit Bildniss.)

13. Boston. Dr. Henry Willard Williams, verdienter Ophthalmolog, 73 J. alt, war von 1864—91 Augen-Chirurg am Boston City Hosp., von 1868—90 Prof. der Ophthalmol. an der Havard Med. School, Gründer und Präsident der Amer. Ophthalmol. Soc., sowie anderer Gesellschaften, Verf. verschiedener ophthalmol. Werke. (ABL. — Boston. Med. and Surg. Journ. Vol. 132. p. 654. — Science, New Ser. I. p. 724.)

13. Hannover. Dr. Carl Hartwig, Sanitätsrath und Director der Prov.-Hebammen-Lehranstalt daselbst.

15. Dublin. Valentine Ball, Director des dortigen Museum für Wissenschaft und Kunst, geb. daselbst 1843, früher, von 1881—83, Prof. der Geologie und Mineralogie an der Dubliner Universität, geschätzter Botaniker und Ornitholog, Verf. von Werken über indische Geologie. (Science, New Series. I. p. 723. — Zoolog. Anzeiger. S. 388.)

16. Dublin. Sir George Hornidge Porter, Bart., Chirurg der Königin in Irland, Regius Prof. der Chir. an der dortigen Universität, geb. daselbst 1822, war von 1849 an Chirurg des Meath Hosp., 1860 Examinator der Chir. beim R. C. S., 1868 Präsident desselben; 1869 erhielt er die Ehrenstellung als Chirurg der Königin, 1883 die Ritter-, 1889 die Baronetwürde, wurde 1888 Ehren-Dr. juris in Glasgow. Seine

Juni.

literar. Leistungen finden sich vorzugsweise im Dublin Quart. Journ. Er gehörte zu den angesehensten Chirurgen Irlands. (ABL. — Lancet. I. p. 1613. — Brit. Med. Journ. I. p. 1395. — Dublin Journ. July.)

19. Paris. Jules-Ferdinand Fallou, bekannter Entomolog, 83 J. alt. (Zoolog. Anzeiger. S. 404. — Leop. S. 218.)

23. Clapham Common, Surrey. William Crawford Williamson, emer. Prof. der Botanik am Owen's College, Manchester, geb. 1816 in Scarborough, wurde 1832 Lehrling eines dortigen Chirurgen, interessirte sich von früh an für Fossile, war von 1835 an 3 Jahre Curator der Manchester Natur. Hist. Soc., studirte dann im Univers. Coll. in London und liess sich in Manchester als Arzt nieder, erhielt bei der Gründung von Owen's College 1851 den Lehrstuhl der Naturgeschichte, trieb aber dabei Praxis, besonders in Ohrenkrankheiten, gab diese und 1892 seinen Lehrstuhl auf und siedelte in die Nähe von London über. Er war ein berühmter Paläontolog, ausgezeichneter Kenner fossiler Pflanzen, bekannter Erforscher der Foraminiferen. (Brit. Med. Journ. I. p. 1476. — Zoolog. Anzeiger. S. 388. — Botan. Ztg. S. 247.)

28. Posen. Ladislaus von Jazdzewski, Justizrath, eifriger Alterthumsforscher, auch literarisch hervorragend thätig. (Zeitschr. f. Ethnol. S. 457.)

29. Hodeslea, Eastbourne. Dr. Thomas Henry Huxley, berühmter Naturforscher, geb. 1825 zu Ealing, Middlesex, studirte Med. im Charing Cross Hosp. zu London von 1842 an, trat 1846 in den Dienst der Flotte, machte hier Untersuchungen über Seethiere, wurde 1851 Fellow der Royal Soc., war Prof. der Paläontol. und Lehrer der Naturgeschichte an der Bergschule, hielt 1863 populäre naturwissenschaftl. Vorlesungen, wurde 1863 Hunterian Prof. beim R. C. S., 1869—70 Präsid. der geolog. Gesellsch., 1870 Präsid. der Brit. Associat. for the Advancement of Sc., wobei er die berühmte Rede über Biogenesis und Abiogenesis hielt, wurde 1872 zum Lord Rector der Universität Aberdeen erwählt, 1883 zum Präsid. der Royal Soc. und 1892 zu Her Majesty's Privy Councillor ernannt. Mit Darwin befreundet, hat er sich vielfach mit dessen Lehre beschäftigt und Lebenslang das Bestreben gehabt, die Naturwissensch. in das Volk zu bringen. (ABL. — Lancet. II. p. 64. — Brit. Med. Journ. II. p. 30, mit Bildniss. — Science. New Ser. II. p. 85. — Howes in Anat. Anzeiger. Bd. 11. 2. — Kronfeld, Wien. med. Wochenschr. No. 31, 32. — R. Hertwig in Münch. med. Wochenschr. S. 777. — Zeitschr. f. Ethnol. S. 457. — Voss. Ztg. Berlin. No. 302. — Leop. S. 166. — Progrès méd. II. p. 13.)

29. New Haven, Conn. Daniel Cady Eaton, Prof. der Botanik am Yale College seit 1864. Sein Specialfeld war die Taxonomie der Farren, Moose und Algen, über die er grosse Werke publicirt hat. (N. L. Britton in Science, New Ser. II. p. 57.)

Juni.

29. Germantown, Philadelphia. Abert C. Gorgas, Medical Director der U. S. Marine, trat 1856 in dieselbe als Assist. Surg. ein, leitete von 1889—93 das See-Hosp. zu Philadelphia und war seitdem am Naval Museum of Hygiene in Washington angestellt. (Med. News. Vol. 67. p. 28.)

30. Baden-Baden. Dr. Carl Wilhelm Knoblauch, Geh. Reg.-Rath, ord. Prof. der Physik an der Universität Halle, Präsident der Kais. Leopoldin.-Carolin. deutschen Akad. der Naturforscher, geb. 1820 zu Berlin, studirte daselbst und wurde 1847 Dr. phil., 1848 Privatdocent, siedelte 1849 nach Bonn über, wurde ½ Jahr später als Prof. e. o. nach Marburg berufen und 1852 zum Prof. ord. der Experimental-Physik befördert. In Berlin war er einer der Mitbegründer der physikal. Gesellsch. gewesen; in Marburg war John Tyndall längere Zeit sein Assistent. 1853 nach Halle berufen, war er 3mal daselbst Rector, wurde 1881 Vorsitzender der pharmaceut. Prüfungs-Commiss. Er machte der Universität mehrfache Stiftungen und Schenkungen, wurde 1871 Geh. Reg.-Rath, 1873 Mitglied des Herrenhauses, 1875 Adjunct, 1877 stellvertret. Präsident, 1878 Präsident der erwähnten Akademie, die ihm Vieles zu danken hat. Seine sehr zahlreichen Arbeiten sind fast ausschliesslich den Erscheinungen der strahlenden Wärme gewidmet. (Karl Schmidt in Leop. S. 116, auch S. 113, 115. — Zeitschr. f. Ethnol. S. 458. — Voss. Ztg. Berlin. No. 305.)

Im Juni. Stuttgart. Dr. August Klinger, Vorsteher der chemischen Untersuchungsanstalt der Stadt Stuttgart, 63 J. alt.

Juli.

5. Louisville. Dr. Edward Rush Palmer, Prof. der Physiol. am Med. Depart. der dortigen Universität, geb. 1842 zu Woodstock, Vermont, wurde 1864 in Louisville Dr., erhielt 1868 die genannte Professur, wurde 1893 Präsid. der Americ. Associat. of Genito-urinary Surgeons (er hatte früher diese Specialität betrieben), auch der Surgic. Soc. of Louisville, von der er ein Mitbegründer war. Er starb an einem Schädelbruch in Folge eines Unfalles beim Radfahren. (N. Y. Med. Journ. Vol. 62. p. 53.)

5. Casale Donelasco bei Stradella. Graf Augusto Salimbeni, sehr kühner Afrika-Reisender. (Leop. S. 167.)

8. Wien. Dr. Joseph Loschmidt, bis 1891 ord. Prof. der Physik an der dortigen Universität, 74 J. alt.

8. Bendigo, Victoria (Australien). Paul Howard Macgillivray, bekannt durch seine Untersuchungen über australische Bryozoen. (Zoolog. Anzeiger. S. 484.)

10. Tiflis. Dr. Marcus Hohlbeck, Oberarzt des dortigen Michael-Krankenhauses, geb. 1838 in Dorpat, wo er auch studirte, promovirte, 2 Jahre Assistent an der chir. Klinik und dann Prosector war. Er war besonders in chirurg. Beziehung begabt und hat eine Reihe von Publicationen hinterlassen. (St. Petersb. med. Wochenschr. S. 279.)

Juli.

10. Reims. Dr. Octave Doyen, ehemals Prof. der dortigen med. Schule und Maire der Stadt, sehr angesehen, auch als Politiker. (Progrès méd. II. p. 31.)

10. Edinburg. Dr. David J. Brakenridge, Physician, geb. zu Huntingtower, Perthshire, 56 J. alt, wurde 1863 in Edinburg Dr., 1867 Fellow des dortigen Roy. Coll. of Phys., 1876 Physician der Royal Infirmary und blieb in dieser Stellung, in welcher er sehr gesuchte klinische Vorträge hielt, 15 Jahre. Er gehörte zu den angesehensten Aerzten und hat zahlreiche und wichtige Publicationen hinterlassen. (Brit. Med. Journ. II. p. 177.)

14. Volla bei Ravenna. Conte Angelo Manzoni, Geolog und Palăontolog. (Leop. S. 218.)

15. Heidelberg. Dr. Salomon Moos, Hofrath, ord. Honorar-Prof. der Ohrenheilk., Director der Universitäts-Ohrenklinik, geb. 1831 zu Randegg, Reg.-Bez. Konstanz, studirte in Heidelberg, wo er 1856 Dr. wurde, habilitirte sich 1859 als Privatdocent und las über verschiedene Fächer der Med. Auf sein Betreiben wurde eine ohrenärztl. Poliklinik und Klinik begründet und er 1866 zum a. o., 1891 zum ord. Honorar-Prof. ernannt. Er hat durch Lehre und Schriften wesentlich dazu beigetragen, der modernen Ohrenheilkunde auch in Deutschland Geltung zu verschaffen. (ABL. — Brit. Med. Journ. II. p. 507. — Voss. Ztg. Berlin. No. 333. — Leop. S. 167.)

19. London. Stephen Jennings Goodfellow, Arzt und Naturforscher, geb. 1809 zu Falmouth, beschäftigte sich frühzeitig mit Mikroskopie, wurde 1832 Member des R. C. S., wurde M. D. der Londoner Universität, war Arzt verschiedener Hospitäler und Docent bei verschiedenen med. Schulen, wurde 1847 Member, und 1851 Fellow des Roy. Coll. of Physic. Er hat sich wesentlich um die Verbreitung der Mikroskopie in England verdient gemacht. (Lancet. II. p. 434.)

20. Greifswald. Dr. med. et phil. Adolf Gerstäcker, ord. Prof. der Zoologie und Director des zoolog. Mus. an dortiger Universität, geb. 1828 zu Berlin, studirte daselbst Med. von 1847—51, wurde, nach kurzer Thätigkeit als Arzt in Berlin, Custos der entomolog. Sammlung des zoolog. Museums, später Privatdocent an der Universität und 1860 Docent der Naturwiss. am Landwirthschaftl. Institut, 1873 Prof. e. o., 1876 Prof. ord. in Greifswald. Gerstäcker's Arbeiten beziehen sich sämmtlich auf die Insectenkunde, darunter zwei gemeinverständliche über die Wanderheuschrecke und den Coloradokäfer. (Voss. Ztg. Berlin. No. 337. — Leop. S. 168.)

20. Paris. Dr. Baillon, Prof. der Botanik an der med. Facultät.

22. Tübingen. Dr. Eduard Albrecht Nagel, Prof. ord. der Augenheilkunde, geb. 1833 zu Danzig, studirte von 1851 an in Königsberg zuerst Geschichte, dann Med., darauf in Berlin, wo er 1855 Dr. wurde und ein Schüler A. v. Graefe's war. 1864 habilitirte er sich als

Juli.

Privatdocent in Tübingen, wurde 1867 a. o. Prof. und erhielt den von der Bruns'schen Professur abgezweigten Lehrstuhl der Augenheilk., der 1874 zu einer ord. Professur erhoben wurde. Unter seinen zahlreichen Arbeiten befinden sich Beiträge zu v. Graefe-Semisch's Handb. und Jahresberichte über Augenheilk. (ABL. — Württemb. Correspondenzbl. S. 207. — Voss. Ztg. Berlin. No. 343. — Leop. S. 168.)

22. Cambridge. Dr. Charles Cardale Babington, Prof. der Botanik an der dortigen Universität, geb. 1808 zu Undslow, studirte am St. James College in Cambridge. Er hat sich um die beschreib. Botanik Englands hervorragende Verdienste erworben. (Oesterr. botan. Zeitschr. S. 408. — Leop. S. 168.)

22. Norwich. F. Kitton, bekannter Diatomeenforscher. (Leop. S. 218.)

24. Rom. Riva, Afrikaforscher, der botan. Begleiter der Dschuba-Expedition; endete durch Selbstmord, in Folge äusserster Noth. (Botan. Centralblatt. Bd. 63. S. 384. — Oesterr. botan. Zeitschr. S. 446. — Leop. S. 218.)

25. Julien Vesque, Botaniker, bekannt durch seine Arbeiten aus der physiol. und systemat. Anatomie. (Lancet. I. p. 1225. — Leop. S. 218.)

25. Schwerin. Dr. Rudolf Krause, Arzt und Anthropolog, geb. 1834 in Graetz (Posen), studirte in Breslau, Halle, Berlin, wurde 1868 in Breslau Dr., 1860 Arzt in Hamburg. Er war Schriftsteller auf dem Gebiete der Ophthalmologie, der Ethnographie und Anthropologie. (Leop. S. 116, 169.)

27. Wien. Dr. Carl Bettelheim, Docent an der Universität und Primararzt am Rudolfiner-Spital, geb. 1840, studirte in Wien, wurde 1866 Dr., 1868 Assistent Oppolzer's, 1872 Privatdocent. Seine Arbeiten, auch experimenteller Art, betrafen vorzugsweise die Lehre von den Krankheiten des Herzens und der grossen Gefässe. (Wien. klin. Wochenschr. S. 567. — Voss. Ztg. No. 351. — Leop. S. 169.)

29. Caterham. Sir John Tomes, berühmter Zahnarzt, geb. zu Weston-on-Avon, studirte seit 1836 im Middelsex Hosp. und King's Coll., wurde 1842 bei letzterem Dental Surgeon, ging aber bald darauf zum Middlesex Hosp. über, war einer der Ersten, 1847 die Aether-Anästhesie einzuführen, hielt 1845—47 Vorlesungen über Physiol. und Chirurgie der Zähne, gab 1859 sein „System of Dental Surgery" heraus, war ein Mitgründer und zweimal Präsid. der Odontolog. Soc. und Mitgründer der Brit. Dental Associat. Er hat sich um die neuere wissenschaftliche Zahnheilkunde grosse Verdienste erworben. (ABL. — Lancet. II. p. 352. — Brit. Med. Journ. II. p. 396, mit Bildniss.)

30. Willets Point, Long Island. Dr. William C. Jarvis, Laryngolog, etwas über 40 J. alt, wurde bei dem Med. Depart. der Universität der City of New York graduirt, wurde bei derselben klin. Prof. der Laryngologie und Rhinologie, war viele Jahre lang ein hervorragendes Mitglied der Americ. Laryngological Soc. Er hat vermöge seines Er-

Juli.

findungs- und mechan. Talentes vielerlei Instrumente und Encheiresen angegeben. (Boston Med. and Surg. Journ. Vol. 133. p. 145.)

30. Hortona, Finland. Dr. Gustav Amburger, Arzt in St. Petersburg, geb. 1840 zu Archangel, studirte von 1857 in Dorpat, wo er 1872 Dr. wurde, war seit 1868 Arzt bei der Hauptverwaltung des Ingenieurwesens bis zu seinem Tode und Ordinator am Marien-Magdalenen-Hosp. Er hat vielfach in ärztlichen Vereinen Vorträge gehalten und eine Reihe von Arbeiten publicirt. (St. Petersb. med. Wochenschr. S. 278.)

Im Juli. Montpellier. Dr. Paul Kiener, Prof. der pathol. Anat. an der dortigen Facultät, Médecin principal, Director des Gesundheitsdienstes des 16. Armee-Corps, geb. zu Colmar, 54 J. alt, studirte in Strassburg, war in den Spitälern von Lyon und bei der Facultät von Strassburg thätig gewesen, sowie als Chefarzt der Provinz Constantine und als Prof. agrégé am Val-de-Grâce. Er hat das antidiphtherit. Laborator. in Montpellier gegründet. Die meisten seiner zahlreichen Arbeiten hat er zusammen mit Kelsch gemacht. (Progrès méd. II. p. 47. — Gaz. hebdom. p. 347.)

August.

2. Berlin. Dr. Curt Schimmelbusch, Privatdocent und 1. Assistent der von Bergmann'schen Klinik, geb. 1860, studirte hauptsächlich in Halle, wo er Assistent von Eberth wurde, machte 1888 das ärztl. Staatsexamen, wurde darauf Assistent bei Bardenheuer in Cöln und dann bei v. Bergmann. Ausser früheren Arbeiten über Thrombose hat er sich in der zuletzt gedachten Stellung namentlich um die experimentelle Begründung der aseptischen Wundbehandlung und auf dem Gebiete der Bakteriologie verdient gemacht und wäre bei längerem Leben von ihm noch Bedeutendes zu erwarten gewesen. (E. v. Bergmann in Berlin. klin. Wochenschr. S. 730. — Ad. Schmitt in Münch. med. Wochenschr. S. 844. — Voss. Ztg. Berlin. — Leop. S. 170.)

2. London. Joseph Thomson, Afrikareisender und Geolog. (Leop. S. 218.)

10. Wasserburg am Bodensee. Dr. Ernst Felix Immanuel Hoppe-Seyler (ursprünglich Hoppe), ord. Prof. der physiol. Chemie an der Universität Strassburg, geb. 1825 zu Freiburg a. Unstrut, studirte in Halle, Leipzig und Berlin und erhielt namentlich in Leipzig eine gründliche chemische und physikal.-physiolog. Bildung (C. G. Lehmann, E. H. und Ed. Weber). Nach zurückgelegter Staatsprüfung 1850 wurde er prakt. Arzt in Berlin und war 1852—54 Arzt am dortigen Arbeitshause, während er zugleich auf den Gebieten der Chemie und physikal. Diagnostik thätig war. 1854 wurde er Prosector in Greifswald und Privatdocent, jedoch bereits 1856 von Virchow nach Berlin an das neu errichtete chem. Laboratorium des pathol.

August.

Instituts berufen. Er wurde daselbst Privatdocent in der philosoph. Facultät, 1860 Prof. e. o., indessen schon 1861 als ord. Prof. der angewandten Chemie nach Tübingen und nach Begründung der Strassburger Universität 1872 dorthin berufen, wo er in den 80er Jahren auch noch den Unterricht in der Hygieine übernahm. Seine hinterlassenen Arbeiten auf allen Gebieten der physiologischen Chemie sind von grosser Bedeutung; er war der Begründer der neueren physiol. Chemie; die Mehrzahl der deutschen Universitätslehrer der physiol. Chemie und viele des Auslandes sind aus seiner Schule hervorgegangen (ABL. — Virchow in diesem Archiv. Bd. 142. S. 386. — I. Munk in Deutsche med. Wochenschr. S. 563. — Sigm. Fränkel in Wiener med. Blätter. S. 545. — Zeitschr. f. physiol. Chemie. S. I, mit Bildniss. — H. Thierfelder in Berlin. klin. Wochenschr. S. 928. — Brit. Med. Journ. II. p. 687. — Leop. S. 170.)

15. Stanicul, Moldau. Dimitri Brândza, Prof. der Botanik und Director des botan. Gartens zu Bukarest, 48 J. alt. (Botan. Ztg. S. 312. — Botan. Centralblatt. Bd. 64. S. 64. — Leop. S. 218.)

19. Constanz. Dr. Johann Wilhelm Ludwig Eduard Graf, Geh. Sanitätsrath, Arzt in Elberfeld, geb. 1829 in Jöllenbeck, Kr. Bielefeld, studirte von 1847 an in Halle und Greifswald, wo er 1851 Dr. wurde, war 1853—54 Assistent im städt. Krankenhause zu Danzig bei Albr. Wagner, dann nach einander Arzt in Ingenbroich, Ronsdorf und seit 1860 in Elberfeld, war daselbst Oberarzt des St. Joseph-Hosp., 1870—71 dirig. Arzt des Reserve-Lazaretts in Düsseldorf. Von 1867—78 Mitglied der Stadtverordneten-Versammlung in Elberfeld, war er seit 1883 Landtagsabgeordneter, in den beiden letzten Jahren Vice-Präsident des Abgeordnetenhauses. Seine Hauptthätigkeit bezog sich auf das ärztliche Vereinswesen; er war seit 1867 Vorsitzender des Aerztevereins im Reg.-Bez. Düsseldorf, seit 1872 des neugegründeten deutschen Aerztevereinsbundes, seit 1887 der Rheinischen Aerztekammer, 1891 des neugebildeten Aerztekammerausschusses. 1869 gründete er mit Lent und F. Sander den Niederrhein. Verein für öffentl. Gesundheitspflege, dessen Vorsitzender er bis zu seinem Tode war; 1880 wurde er zum a. o. Mitgliede des Reichs-Gesundheitsamtes und 1891 der Wissenschaftl. Deputat. für das Medicinalwesen, 1875 zum San.-Rath, 1888 zum Geh. San.-Rath, 1894 zum Gen.-Arzt 2. Kl. ernannt. In Folge der zahlreichen ehren- und arbeitsvollen Aemter und einer sehr ausgebreiteten Praxis ist er nur wenig literarisch thätig gewesen. (Busch-Crefeld in Deutsche med. Wochenschr. S. 578. — Spiess und Pistor in Deutsche Vierteljahresschr. f. öffentl. Gesundheitspflege. Bd. 27. S. I. — Brauser in Münch. med. Wochenschr. S. 864. — Zeitschr. f. sociale Med. Bd. 1. S. 207. — Leop. S. 171.)

20. Dixton Vicarage, Monmouth. John Syer Bristowe, sehr geschätzter Arzt, geb. 1827 in Camberwell, studirte von 1846 an im

August.

St. Thomas' Hosp. mit Auszeichnung, wurde 1849 Member des R. C. S., 1852 M. D., 1854 Assist. Physic. bei genanntem Hosp., 1860 Physic., nachdem er seit 1859 über verschiedene Fächer zu lesen begonnen hatte; von 1872—92 bis zu seinem Ausscheiden las er über Medicin. Er war auch mehr als 30 Jahre Physic. an der Westminster Schule. Im Roy. Coll. of Physic. wurde er 1858 Fellow, war 1869—70 Examinator in der Med., 1872 Croonian, 1879 Lumleian Lecturer, in verschiedenen Jahren Censor, 1889 Senior Censor. Er war auch Examinator beim R. C. S., bei der Londoner und Oxforder Universität und bei der War Office. 1881 wurde er Fellow der Roy. Soc. und erhielt 1881 den Ehren-Dr.-Grad der Rechte von der Universität Edinburg. Er war eines der ältesten Mitglieder der Pathol. Soc. und 1885 deren Präsident, ebenso wie noch anderer Gesellschaften. Ausser um öffentliche Gesundheitspflege, hat er sich besonders um die Krankheiten des Central-Nervensystems verdient gemacht und Vieles darüber, neben einem in 7 Auflagen erschienenen Handb. der allg. und spec. Pathol. und Ther. veröffentlicht, während er als Lehrer unübertrefflich war. (ABL. — Lancet. II. p. 561, mit Bildniss. — Brit. Med. Journ. II. p. 563, mit Bildniss. — Illustr. Lond. News. No. 2911, mit Bildniss.)

23. Basel. Dr. Ernst von Sury, a. o. Prof. der gerichtl. Med., geb. 1850 zu Solothurn, studirte in Basel, wo er 1874 Dr., 1880 Docent und 1890 a. o. Prof. wurde. Er war ein Anhänger der Lombroso'schen Lehren und damit der criminalist.-anthropolog. Schule, betheiligte sich eifrig an den Arbeiten der internat. criminalist. Vereinigung und hat sich durch Uebersetzung des Buches von Bertillon „Das anthropometrische Signalement" Verdienste um die Einführung dieser criminalist. Neuerung erworben. (Lancet. II. p. 705. — Leop. S. 171.)

26. Wartenberg bei Niemes in Böhmen. Dr. Heinrich Moritz Willkomm, Kais. Russ. Staatsrath, früher Prof. der systemat. Botanik und Director des botan. Gartens der Universität Prag, geb. 1821 zu Herwigsdorf bei Zittau, wurde 1852 in Leipzig Privatdocent, 1853 a. o. Prof., bald darauf Prof. an der Forstakademie zu Tharandt, war von 1868—74 Prof. in Dorpat, von da an in Prag und lebte in den letzten Jahren im Ruhestande. Er hat sich nicht nur als Botaniker, sondern auch als Geograph einen Namen und durch wiederholte Reisen nach der Pyrenäischen Halbinsel um die Kenntniss der dortigen Flora verdient gemacht und derselben, sowie den Waldbäumen Deutschlands seine meisten Publicationan gewidmet. (Botan. Ztg. S. 312. — Botanisches Centralblatt. Bd. 63. S. 351. — Oesterr. botan. Zeitschr. S. 407. — Leop. S. 171.)

26. Davos. Dr. Johann Friedrich Miescher, ord. Prof. der Physiol. an der Universität Basel, geb. daselbst 1844, studirte auch dort, in Göttingen, Tübingen und Leipzig, wurde 1868 in Basel promovirt, 1871 Privatdocent, 1872 ord. Prof. Er war einer der Begründer und

August.

Förderer des physiol. Unterrichts in Basel, wo er im Vesalianum ein physiolog. Laboratorium einrichtete. Seine Arbeiten bewegten sich auf verschiedenen Gebieten. (ABL. — Schweizer Correspondenzbl. S. 692. — Leop. S. 172.)

27. Cambridge, Mass. Dr. Thomas Henderson Chandler, Decan und Prof. der mechanischen Zahnheilk. an der Horward Dental School, studirte anfänglich die Rechte und graduirte 1853 bei der Horward Law School, 1858 aber studirte er Zahnheilk. und später Med. Er hat mehrfache Publicationen in med. und Fach-Journalen hinterlassen. (Boston Med. and Surg. Journ. Vol. 133. p. 280.)

Im August. Prag. Dr. Ladislaus Duda, Gymnasial-Prof., ein um die Erforschung der Hemipteren-Fauna Böhmens verdienter Entomolog. (Zoolog. Anzeiger. S. 404. — Leop. S. 218.)

Im August. Södertelje am Mälarsee. Thure Brandt, Schwedischer Major, Erfinder der Massage der Beckenorgane, 77 J. alt. (Löwenthal in Wiener med. Blätter. S. 546. — Fellner in Wiener med. Wochenschr. S. 1531. — A. Bum in Wiener med. Presse. S. 1335.)

Ende. Bützow in Mecklenburg. Dr. Gabriel Heinr. Friedr. Gustav Griewank, Ober-Med.-Rath, geb. 1828 zu Ludwigslust, wurde 1854 Dr. in Rostock, 1863 Physicus in Bützow, 1871 Med.-Rath. Er ist bekannt durch seine Schriften zur Pflanzen- und Landeskunde Mecklenburgs. (Leop. S. 220.)

September.

Anfang. Genua. Sapeto, Prof. an der dortigen Universität, 86 J. alt, bereiste in den Jahren 1838—1880 wiederholt Aethiopien, hochverdient um die genauere Kenntniss Abessiniens.

1. Washington. Marshall Mac Donald, U. S. Commissioner of Fisheries, geb. 1835 in Bommey, W. Va. (Zoolog. Anzeiger. S. 436.)

4. Cöln. Dr. Ernst Baumann, seit 1893 Leiter der Forschungsstation Misahöhe im Togolande, 24 J. alt, Botaniker, sehr verdient auch um die afrikanische Ornithologie, für die er reiche Sammlungen gemacht hatte, starb kurze Zeit nach seiner Rückkehr am Schwarzwasserfieber. (Ornitholog. Monatsberichte. S. 168. — Leop. S. 172.)

4. Stockholm. Dr. Sven Lovén, Prof. der Zoologie, 86 J. alt. Sein Sondergebiet war die Meeresfauna.

14. Washington. Charles Valentine Riley, verdienstvoller Entomolog, bis vor Kurzem Entomologist to the Department of Agriculture. (Zoolog. Anzeiger. S. 436. — Leop. S. 218.)

15. Padua. Augusto Tebaldi, Prof. der Irrenheilkunde, Vorstand der psychiatr. Klinik der dortigen Universität, geb. 1833 in Verona, studirte auf verschiedenen italien. Universitäten und in Paris, promovirte 1859 in Padua, wurde 1867 Docent und 1874 Prof. der Psychiatrie, deren Gebiet, neben gemeinverständlichen Schriften, seine Arbeiten angehören. (ABL. — Voss. Ztg. Berlin. No. 465. — Leop. S. 218.)

September.

20. Lewisham Road bei London. William Henry Tugwell, geschätzter Lepidopterolog, 64 J. alt. (Zoolog. Anzeiger. S. 984.)

24. Berlin. Dr. Heinrich Adolf (von) Bardeleben, Geh. Ober-Med.-Rath und Prof. der Chirurgie an der dortigen Universität, geb. 1819 zu Frankfurt a. O., studirte von 1837 an in Berlin, Heidelberg und Paris, war 1840 Assistent bei Naegele, wurde 1841 in Berlin Dr., dann Prosector bei Bischoff in Giessen, 1843—44 daselbst Privatdocent, 1848 Prof. e. o., siedelte in demselben Jahre als ord. Prof. der Chirurgie nach Greifswald und 1868 nach Berlin über. 1866 und 1870/71 stand er als consult. Gen.-Arzt im Felde. Er war Mitglied der wissenschaftl. Deputation für das Medicinalwesen, erhielt 1872 als Generalarzt à la suite den Rang als Gen.-Major und 1891, bei seinem 50jähr. Dr.-Jubiläum, den erblichen Adel. Von seinen literarischen Leistungen ist sein in 8 Aufl. von 1852—1882 erschienenes Lehrb. der Chirurgie und Operationslehre Jahrzehnte lang das in Deutschland gebräuchlichste gewesen; 44 Jahre lang war er Mitarbeiter an Canstatt's Jahresbericht, 52 Jahre als Lehrer thätig. Auch um die antiseptische Wundbehandlung hat er durch Vereinfachung des ursprünglichen Verfahrens sich wesentliche Verdienste erworben. (ABL. — Rudolf Köhler, Gedächtnissrede auf A. v. B. Berlin 1895. — Albert Köhler in v. Langenbeck's Archiv. Bd. 51. S. 449. — W. v. Heineke in Deutsche Zeitschr. f. Chir. Bd. 42. S. 309. — Berl. klin. Wochenschr. S. 864, 865, 947. — Centralbl. f. Chir. S. 953. — Alb. Eulenburg in Deutsche med. Wochenschr. S. 669. — Angerer in Münchener med. Wochenschr. S. 1011 — Lancet. II. p. 896. — Progrès méd. II. p. 223. — Leop. S. 218.)

24. Bernburg. Hermann Hellriegel, Prof. und Director der dortigen landwirthschaftlichen Versuchsanstalt, geb. 1831 zu Pegau in Sachsen, studirte in Tharandt, war von 1857 an Director der Versuchsanstalt in Dahme. Er ist Entdecker von für die Zuckerindustrie (für deren Verein er seit 1882 thätig war) sehr wichtigen Thatsachen. (Nature. Vol. 53. p. 11. — Leop. S. 221.)

24. Berlin. Dr. Hugo Hertwig, städtischer Ober-Thierarzt, Director der städtischen Fleischschau, geb. zu Berlin. Er hat sich durch die Organisation und Ueberwachung der Fleischschau in Berlin ein wesentliches Verdienst um die öffentliche Gesundheitspflege daselbst erworben.

24. Requema. L. Perez Arcas, bekannter spanischer Entomolog. (Leop. S. 218.)

27. Hohenheim. Friedrich Nies, Prof. der Mineral. und Geognosie an der dortigen land- und forstwirthschaftl. Akad., 56 J. alt, studirte in Leipzig und Würzburg, wo er Privatdocent wurde und ging von da in den 70er Jahren nach Hohenheim. (Leop. S. 156, 219).

27. Constanz. Dr. Ernst Stitzenberger, prakt. Arzt und bekannter

September.

Lichenolog, 68 J. alt. (Botan. Centralbl. Bd. 64. S. 191. — Schweiz. Correspondenzbl. S. 700. — Leop. S. 174, 219.)

28. Garches bei Sèvres. Louis Pasteur, Chemiker, einer der bedeutendsten Forscher unseres Jahrhunderts, geb. 1822 in Dôle (Jura), bekleidete nach beendigtem Studium verschiedene Lehrstühle der Physik und Chemie zu Dijon (1848), Strassburg (1849) und Lille (1854), seit 1857 an der Normalschule, 1863 an der Schule der schönen Künste in Paris und 1867 als Prof. der Chemie an der Sorbonne, wurde Mitglied des Institut. Die Reihe seiner für Physiker, Chemiker, Aerzte und Technologen, wie auch für Landwirthschaft, Garten-, Weinbau und Seidenzucht verdienstlichen Arbeiten begann mit Untersuchungen über Wein- und Traubensäure, über Fäulniss und Gährung, Hefebildung, und führte ihn auf ein weiteres Studium von Mikroorganismen, somit auf die Anfänge der modernen Bakteriologie, zu Untersuchungen über Milzbrand und Hundswuth, die Pébrine der Seidenraupen, die Hühnercholera, den Rauschbrand und Schweinerothlauf und die Schutzimpfungen bei diesen Krankheiten. (ABL. — J. Grancher in Ann. d'hyg. publ. T. 35. p. 385. — Progrès méd. II. p. 209, 221, mit Bildniss. — Bullet. de thérap. T. 129. p. 289. — Virchow in Berl. klin. Wochenschr. S. 947. — H. Buchner, ebenda. S. 866. — F. Löffler in Deutsche med. Wochenschr. S. 719. — Berth. Beer in Wiener med. Wochenschr. S. 1919. — Max Gruber in Wiener klin. Wochenschr. S. 823, 844, 863. — Weichselbaum, ebenda. S. 728. — Hüppe in Prager med. Wochenschr. No. 44. — Schottelius in Münch. med. Wochenschr. S. 1035. — Straub in Nederl. Weekbl. II. 14. — Lancet. II. p. 886, mit Bildniss. — Brit. Med. Journ. II. p. 872, mit Bildniss. — Boston Med. and Surg. Journ. Vol. 133. p. 350. — H. W. Conn in Science, New Ser. II. p. 601. — Leop. S. 219.)

28. Ipswich. John Ellor Taylor, Curator des Ipswich Museum, Mitglied der Linnean Society. (Botan. Centralbl. Bd. 64. S. 287.)

30. Swanage, Dorset. Sir Thomas Longmore, General-Chirurg und Prof. a. D., geb. 1816 in London (Southwark), studirte im Guy's Hosp. und wurde 1841 Member des R. C. S., 1843 Assist. Surg. in einem Inf.-Reg., 1854 Reg.-Arzt, machte mit seinem Reg. 1854—55 den Krimkrieg mit, war von 1857 an in Indien während des dortigen Aufstandes, zuletzt als Deputy-Inspector of Hosp. thätig, wurde 1860 Prof. der Militär-Chir. an der neugegründeten militärärztl. Schule zu Fort Pitt (Chatham), später zu Netley, in welcher Stellung er fast 31 Jahre, bis 1891 verblieb, nachdem er 1872 Inspector-(Surgeon-)General geworden und 1886 die Ritterwürde erhalten hatte. Er war einer der Mitgründer der Genfer Convention (1864), Mitglied aller Congresse des Rothen Kreuzes und hat sich die grössten Verdienste um den englischen Militär-Sanitätsdienst, namentlich durch den den angehenden jungen Militärärzten ertheilten Unterricht erworben; auch hat er

September.

zahlreiche und werthvolle Publicationen auf dem genannten Gebiete hinterlassen. (ABL. — Lancet. II. p. 952, mit Bildniss. — Brit. Med. Journ. II. p. 936, mit Bildniss. — Bulletin international des Sociétés de la Croix-Rouge. No. 105. p. 18, mit Bildniss.)

Im Sept. Cambridge. James Carter, Arzt und Geolog, 81 J. alt, studirte im Guy's und St. Thomas' Hosp., wurde Arzt 1836, Fellow des R. C. S. 1876, Mitglied der Geolog. und Palaeontograph. Soc., war eine Autorität in fossilen Decapoden, Crustaceen, und publicirte eine Reihe von Aufsätzen über derartige Dinge. (Brit. Med. Journ. II. p. 688.)

Im Sept. Süd-Australien. John Roeper, Forschungsreisender 74 J. alt, der letzte Ueberlebende von der Leichardt'schen Forschungs-Expedition in Australien vom Jahre 1844.

Im Sept. Rom. Dr. Luigi Galassi, Prof. der med. Pathol. an der Universität Rom, Präsid. der Akademie und Vice-Präsid. des obersten Gesundheitsrathes.

Im Sept. Neu Guinea. Otto Ehlers, Forschungs-Reisender, 40 J. alt, bekannt durch Reisen in Deutsch-Ost-Afrika, in Asien (Kaschmir, Himalaya, Tibet u. s. w.); in Neu-Guinea ertrunken.

October.

Anfang. Stuttgart (in Folge eines Unfalles). Dr. Gustav Wilhelm, ord. Prof. der Landwirthschaftslehre an der techn. Hochschule in Graz, geb. 1834 in Wien, studirte in Ungarisch-Altenburg und Hohenheim, wurde 1856 Docent an der landwirthschaftl. Schule zu Kreuzlingen im Thurgau, 1860 Leiter der Ackerbauschule zu Neuaigen, 1861 Prof. der landwirthschaftl. Lehranstalt Tetschen-Liebwerda in Böhmen, 1864 Prof. in Ung.-Altenburg, 1869 in Graz. Er ist Verf. einer Reihe von Schriften über Bodencultur und Verwandtes. (Leop. S. 222.)

1. Boston. Eli Whitney Blake, Hazard-Professor der Physik an der Brown-Universität seit 1870, 59 J. alt, wurde 1857 auf der Yale-Universität graduirt, studirte Physik und Chemie auf deutschen Universitäten, war darauf nach einander Prof. an der Universität von Vermont und dem staatlichen Agricultural College, darauf an der Cornell-Universität und dem Columbia College. (Science, New Ser. II. p. 156, 483.)

2. Krakau. Dr. Joseph Oettinger, vormals ord. Prof. der Geschichte der Med. an der dortigen Universität, geb. 1818 zu Tarnow in Galizien, studirte von 1834 an in Krakau, zuerst Philosophie, dann Med., wurde 1843 Dr., war daselbst prakt. und Hospitalarzt und wurde 1868 zu der gedachten Professur berufen. Sein Hauptwerk ist eine Geschichte der Krakauer med. Facultät. (ABL. — Münch. med. Wochenschr. S. 972. — Voss. Ztg. Berlin. — Leop. S. 221.)

3. Paris. Baron Félix-Hippolyte Larrey, ehemal. Inspecteur du service de santé und Leibarzt des Kaisers Napoleon III., geb. 1808, trat 1828 in das Sanitätscorps des französ. Heeres, wurde 1835 Prof.

October.

agrégé der med. Facultät, erhielt 1841 eine Professur der Chir. am Val-de-Grâce, 1850 daselbst eine Klinik, war 1859 Chefarzt der Armee in Italien, wurde 1867 Inspecteur, 1850 Mitglied der Acad. de méd., leitete 1870—71 den Sanitätsdienst in dem belagerten Paris. Er hat zahlreiche Arbeiten namentlich auf militärärztl. Gebiete hinterlassen. (ABL. — M. Baudouin in Progrès méd. II. p. 237, mit Bildniss. — Gaz. hebdom. p. 481. — Voss. Ztg. Berlin. No. 467. — Leop. S. 220.)

9. London. Dr. Thomas Keith, berühmter Ovariotomist, geb. 1827 zu St. Cyrus, Kincardineshire, wurde 1845 ein Zögling von Sir James Simpson, 1848 Dr. und Assistent von Syme, machte 1862 seine erste Ovariotomie, eine Operation, die er nie zuvor gesehen hatte und der er, zusammen mit seinem Freunde Spencer Wells, der 4 Jahre früher zu operiren begonnen hatte, in Gr. Britannien eine feste Grundlage gegeben hat. 1888 siedelte er nach London über. Er hat eine grosse Menge von Publicationen hinterlassen. (ABL. — Lancet. II. p. 1014. — Brit. Med. Journ. II. p. 1003.)

9. Wien. Dr. Carl Constantin Veszely, Stabsarzt, Ophthalmolog, geb. 1842 zu Gálgóz in Ungarn, studirte auf der Josephsakad., war Schüler von Stellwag, war von 1869—86 Oberarzt in Pressburg, wurde darauf Chefarzt der Augenabtheilung im Garnisonhospital No. 1 zu Wien, war Mitglied des Militär-Sanitäts-Comites und machte sich durch seine den Militärärzten ertheilten Curse über ophthalmoskop. Diagnostik, sowie durch seine sonstigen, die Augenheilkunde betreffenden Arbeiten verdient. (Wien. klin. Wochenschr. S. 748. — Leop. S. 220.)

12. London. Sir Thomas Crawford, ehemals Director-General (Generalstabsarzt) der englischen Armee, geb. 1824 in Nord-Irland, studirte in Edinburg, wo er Dr. wurde und später die Ehren-Dr.-Würde der Rechte erhielt, trat 1843 als Assist. Surg. in die Armee ein, machte 1852—53 den Birmanischen und 1856 den Krim-Krieg mit, war Surgeon-General in Madras, wurde 1882 zum Director-General ernannt, und nahm 1889 aus dieser Stellung seinen Abschied, nachdem er 1886 zu einem der Ehren-Chirurgen der Königin ernannt worden war. Er hatte sich in seiner hervorragenden Stellung grosser Anerkennung und Verehrung zu erfreuen. (Lancet. II. p. 1013, mit Bildniss. — Brit. Med. Journ. II. p. 1005.)

21. Breslau. Dr. Otto Janicke, Sanitätsrath, leitender Arzt des Augusta-Hosp. und des Krankenhauses Bethlehem, seit 1876 als Arzt approbirt, als tüchtiger Operateur bekannt, auch chirurgischer Schriftsteller. (Voss. Ztg. Berlin. No. 491. — Leop. S. 220.)

21. Dresden. Gustav Friedrich Krause, Kgl. Sächs. Hof-Garten-Director, gehörte seit 1866 dem Sächs. Landes-Culturrathe als a. o. Mitglied an und war viele Jahre hindurch 1. Vorsitzender der „Flora", Gesellsch. für Botanik und Gartenbau. (Leop. S. 220.)

October.

22. Bonn. Dr. Philipp Bertkau, a. o. Prof. der Zoologie an dortiger Universität, geb. 1849 zu Cöln, studirte in Bonn, wurde 1872 daselbst Dr. phil., 1874 Privatdocent, 1883 a. o. Prof.; er war nebenbei auch Prof. an der Landwirthschaftl. Akad. zu Poppelsdorf. Sein Haupt-Arbeitsfeld war die Insektenkunde, namentl. der Spinnen. Er gab eine Zeit lang die Verhandl. des naturhist. Vereins der Rheinlande heraus, war Schriftführer der rhein. Gesellsch. f. Natur- und Heilkunde. (Zoolog. Anzeiger. S. 436. — Leop. S. 220.)

22. Tanga. Dr. F. M. Stapff, bis 1893 Privatdocent für dynamische Geologie an der technischen Hochschule zu Charlottenburg bei Berlin. Er hat wesentlichen Antheil an den geolog. Vorarbeiten und den wissenschaftl. Arbeiten über den St. Gotthard Tunnel, über den er Verschiedenes publicirt hat. In Deutsch-Ostafrika war er mit geolog. Untersuchungen auf Gold u. s. w. betraut. (Leop. S. 221.)

26. Streatham. Dr. Robert Brown, Botaniker, 54 J. alt, bekannt durch seine Reisen in Spitzbergen, Grönland, Süd-Amerika, den Inseln des Stillen Meeres und seine darüber veröffentlichten Aufsätze. (Botan. Centralblatt. Bd. 64. S. 287. — Leipz. Illustr. Ztg. No. 2732. S. 561. — Progrès méd. II. p. 372. — Leop. S. 221.)

27. Sarajevo (Bosnien). Wenzel Radimsky, Berghauptmann, Leiter der mineralog.-geolog. Sammlung des Bosnisch-Herzegowinischen Landes-Museums, 64 J. alt. Er hat sich um die Ausgrabung prähistor. Gegenstände in Bosnien grosse Verdienste erworben und in der Sarajevoer Museums-Zeitschrift eine Reihe werthvoller Abhandlungen über archäol. Gegenstände veröffentlicht. (Leop. S. 221. — Zeitschr. f. Ethn. S. 675.)

29. Kirchdorf in Oberösterreich. Dr. K. B. Schiedermayer, Statthaltereirath, auch als Botaniker thätig. (Botan. Centralbl. Bd. 64. S. 319. — Oesterreich. botan. Zeitschr. S. 446.)

Ende. Tharandt. Dr. Julius von Schröder, Prof. der Chemie an der dortigen Forstakademie, geb. 1843, studirte von 1861—66 in Dorpat, dann in Heidelberg, wurde Chemiker an der forstlichen Versuchsstation in Tharandt und 1883 Prof. an der Akademie, war auch Mitglied der staatlichen Commission für das forstliche Versuchswesen in Sachsen. Sein Hauptwerk (mit Carl Reuss) betrifft die Schädigung der Vegetation durch Hüttenrauch, auch hat er sich um die Gerberei durch eine einfache Methode der Gerbstoffbestimmung und die chemischen Vorgänge bei jener verdient gemacht. (Leop. S. 222.)

November.

3. Wonsahl bei Ibbenbüren (Westfalen). Dr. Gustav Krabbe, Prof., Privatdocent der Botanik an der Universität Berlin und Assistent am dortigen botan. Institut, geb. 1855 in Ohrbeck, Kreis Osnabrück, studirte in Tübingen und Berlin, wo er 1882 Dr. phil., 1884 Privatdocent wurde. Er hat eine Reihe entwickelungsgeschichtl., anat. und physiol. Untersuchungen veröffentlicht. (Botan. Ztg. S. 391. — Leop S. 222.)

November.

8. Braunschweig. (Durch Selbstmord.) Dr. Hermann Seidel, Prof., Chefarzt der chirurg. Abtheilung des Herzogl. Krankenhauses, 40 J. alt, geb. zu Schwerin, absolvirte 1880 die ärztl. Staatsprüfung, war 1880—85 Assistenzarzt an der chirurg. Klinik in Halle bei Volkmann, liess sich 1886 in Braunschweig nieder und erhielt 1892 die Hospitalstellung; 1893 wurde er zum stimmfähigen Mitgliede des Herzogl. Ober-Sanitäts-Colleg. und 1894 zum Prof. ernannt. (Voss. Ztg. Berlin. No. 529. — Leop. S. 222.)

8. Rome (Georgia, U. S.). Dr. Robert Battey, geb. 1828 zu Augusta, Ga., studirte auf der Universität von Pennsylv. und dem Jefferson Med. Coll., war während des Krieges Chirurg in der Armee, von 1873—75 Prof. der Geburtsh. am Atlanta Med. Coll. und Herausgeber des Atlanta Med. and Surg. Journ. Er war der Erste, der in Amerika bei nervösen Erkrankungen die Entfernung der Uterin-Anhänge, die bisweilen sogen. Battey'sche Operation, ausführte. (Boston Med. and Surg. Journ. Vol. 133. p. 504. — Leop. S. 222.)

13. Ludwigslust. Oscar Borchert, Afrika-Reisender (Emin-Pascha-Victoria Nyanza-Expedition.)

17. Aberdeen. Dr. Robert Jamieson, Irrenarzt, geb. daselbst 1818, wurde dort 1839 Dr., 1840 Leiter des dortigen Royal Lunatic Asylum, welche Stellung er 1846 wieder aufgab, 1853 aber wieder annahm und bis 1884 behielt, wo er zum Consult. Physic. desselben ernannt wurde. Er war von 1850 an auch Docent für gerichtl. Med. an der neu eröffneten King's Coll. Med. School. (Lancet. II. p. 1399.)

19. Charleston, S. C. Dr. F. P. Porcher, Arzt und Botaniker, Prof. der Mat. medica und Therapie am Medical College von Süd-Carolina, 70 J. alt, Verf. zahlreicher Schriften über pharmaceutische Botanik. (Science, New Ser. II. p. 731.)

21. Mailand. Dr. Andrea Verga, Prof. der Psychiatrie, geb. 1811 zu Treviglio, studirte in Pavia, wurde Director des Irrenhauses S. Celso in Mailand und 1848 der grossen Irrenanstalt della Senavra, darauf des Ospedale Maggiore in Mailand, in dem er auch als klin. Professor wirkte. Auch war er Präsident des Lombard. Instituts der Wissensch., Ehren-Präsident der Società Freniatrica Italiana, Gründer und Director des Archivio Italiano per le malattie nervose e mentali, des Vorgängers der Rivista di freniatria, 1876 wurde er zum Senator des Königreichs ernannt. Er gehörte zu den hervorragendsten Vertretern der Psychiatrie in Italien, hat eine Reihe von Monographien aus derselben hinterlassen und hat sich um die Irrenpflege und die Verbesserung der derselben gewidmeten Asyle in Italien sehr verdient gemacht. (Rivist di freniatria. Vol. 21. p. I. — Lancet. II. p. 1466. — Brit. Med. Journ. II. p. 1531.)

26. Basel. Dr. Ludwig Rütimeyer, ehemals Prof. der Zoologie und vergleichenden Anat. an der dortigen Universität, geb. 1815 zu Biglen

November.

im Emmenthal, studirte in Bern, wo er 1850 Dr. wurde, machte eine ausgedehnte Studienreise, wurde 1853 Prof. an der Universität Bern, 1855 an der zu Basel. Er lieferte bedeutsame Arbeiten zur Paläontologie, Geologie, Anthropologie, vergleich. Anat. und Erdbeschreibung, hat sich namentlich um die Kenntniss der Fauna der Pfahlbauten verdient gemacht. (ABL. — Schweizer Correspondenzbl. S. 782. — Nature. Vol. 53. p. 158. — Voss. Ztg. Berlin. No. 559. — Leop. S. 189, 222).

26. London. Henry Seebohm, bekannter Ornitholog, ursprünglich Kaufmann, in den letzten Jahren mit der Ordnung der Vogeleier-Sammlung des British Museum beschäftigt. Sein Hauptwerk ist die Geschichte der britischen Vögel. (Leop. S. 223.)

Im November. Krakau. Dr. Ludwig Teichmann, emer. Prof. der Anatomie an der dortigen Universität, geb. 1823 in Lublin, studirte in Dorpat, Heidelberg, Göttingen, wo er 1856 Dr., Prosector und 1859 Privatdocent wurde, nachdem er 1856 mit dem Blumenbach'schen Stipendium eine grosse Reise gemacht. 1861 wurde er in Krakau Prof. der pathol., 1868 der descript. und vergleich. Anat. Von seinen in poln. und deutsch. Sprache erschienenen Arbeiten ist die Schrift über das Saugadersystem am bekanntesten. (ABL.)

Im November. Halifax, Nova Scotia. George M. Dawson, Prof., Director der geolog. Aufnahme von Canada seit 1875, geb. 1849 zu Picton, Nova Scotia, gehörte seit 1873 der amerikanischen Grenz-Commission und 1891 der Behring-Strassen-See-Commission an, hat zahlreiche geolog., geograph., ethnolog. Arbeiten, auch ein vergleich. Wörterbuch der Indianerstämme von Brit. Columbien veröffentlicht. (Science, New Ser. II. p. 731. — Leop. S. 223.)

Im November. Dorpat. Dr. Popow, Prof. der Physiol. daselbst, früher in Moskau.

Im November. Moskau. Dr. A. J. Woitow, Prof. der Bakterienkunde an der dortigen Universität.

December.

3. Danzig. Dr. Carl Georg Starck, Geh. Med.-Rath und dirigirender Arzt am dortigen Diaconissen-Hause, ord. Mitglied des Westpreuss. Medicinal-Colleg. (Leop. S. 223.)

6. Jena. Dr. Julius Schnauss, Director des photograph.-chemischen Instituts, 66 J. alt, lieferte verschiedene Schriften über sein Fach. (Leop. S. 210, 223.)

10. Malchin. Dr. Ferdinand Albert Wilhelm von Brunn, ord. Prof. der Anatomie an der Universität Rostock, geb. 1849 zu Zschorna, Kr. Forst, N.-L., studirte von 1868—72 in Leipzig, Bonn und Breslau, wo er 1873 promovirte, habilitirte sich 1872 in Göttingen, wo er bis 1883 Prosector war, um dann die Professur in Rostock zu übernehmen. Er hat eine Reihe von anatom. und mikroskop. Arbeiten hinterlassen. (ABL. — Voss. Ztg. Berlin. No. 583. — Leop. S. 223.)

December.

12. Mainz. Dr. Paul Reis, Prof., 67 J. alt, angesehener Physiker, besonders verdient als Verf. trefflicher Unterrichtsbücher.

16. Amsterdam. Dr. G. H. van der Meij, Prof. der Geburtsh. und Gynäkol. an der dortigen Universität, 44 J. alt, studirte in Amsterdam, promovirte daselbst 1876, wurde 1881 auf gedachten Lehrstuhl berufen. Er begründete mit Treub und Nyhoff die Niederländ. Zeitschr. f. Geburtsh. u. Gynäkol. Er starb an Blutvergiftung, die er sich bei einer Operation zugezogen hatte. (Voss. Ztg. No. 593.)

17. Paris. Dr. Charles Fauvel, sehr angesehener Arzt, geb. 1830 in Amiens, hat eine sehr grosse Zahl von Arbeiten, namentlich über Kehlkopfkrankheiten hinterlassen. (Marcel Baudouin in Progrès méd. II. p. 450.)

Ende. Paris. Dr. Terrillon, Chirurg an der Salpêtrière, wurde 1873 Dr., 1875 Agrégé. Er hat eine grosse Reihe von Arbeiten auf sehr verschiedenen Gebieten hinterlassen. (ABL. — Progrès méd. II. p. 464, mit Bildniss; 1896. I. p. 13.)

Im December. Cairo. Dr. Sickenberger, Prof. der Botanik und Chemie an der dortigen medic. Schule, geb. in Baden, ein tüchtiger, besonders um die Botanik Aegyptens verdienter Gelehrter. (Voss. Ztg. Berlin. No. 594.)

Nachträge zu 1894.

8. Januar. Lyon. Ch. J. P. E. Diday (s. Bd. 139. S. 551) (Achille Dron in Lyon médical. No. 13—18).

31. März. Georges Pouchet (s. Bd. 139. S. 563) (Journ. de l'anat. et de la physiol. p. 1, mit Bildniss).

16./17. Juli. Perchtoldsdorf bei Wien. Dr. Joseph Hyrtl (s. Bd. 139. S. 573) (Leop. S. 190, 211).

4. August. Feldafing am Starnberger See. Dr. Carl Maximilian von Bauernfeind (s. Bd. 139. S. 575) (Leop. S. 62, 78, 94).

19. September. Berlin. Dr. Oscar Fräntzel (s. B. 139. S. 580) (E. Leyden in Zeitschr. f. klin. Med. Bd. 27. S. 1, mit Bildniss).

20. September. Frankfurt a. M. Dr. Heinrich Hoffmann (s. Bd. 139. S. 580) (Sioli in Allgem. Zeitschr. f. Psychiatrie. Bd. 52. S. 695).

23. October. Rom. Dr. Francesco Gasco, Prof. der vergleich. Anatomie an dortiger Universität (Leop. S. 54).

25. October. Farhult, Schweden. Hans Daniel Johan Wallengren, Pastor, 72 J. alt, tüchtiger Lepidopterolog und Neuropterlog. (Zoolog. Anzeiger S. 92. — Leop. S. 54.)

Im October. Rom. Dr. Mich. Giuliani, a. o. Prof. der medic. Facultät. (Leop. S. 54.)

Im November. Philadelphia. Dr. W. Goodell, Prof. für Frauen- und Kinderkrankh. an der Universität von Pennsylvanien. (Leop. S. 54.)

5. December. Paris. Pierre Duchartre, Prof. der Botanik, geb. 1811 in Porsicagneo (Hérault), seit 1861 Mitglied der Akad. der Wissenschaften, seit 1866 im Ruhestande, Verf. eines weit verbreiteten Lehrbuches der Botanik u. s. w. (Leop. S. 55.)

10. December. Annan Lodge, Perth. Dr. F. Buchanan White, Verf. der Fauna Perthensis, Bearbeiter der Halobates-Ausbeute des „Challenger", ein um die Naturgeschichte Schottlands sehr verdienter Forscher. (Zoolog. Anzeiger S. 16.)

15. December. Friedenau bei Berlin. Dr. Max Kuhn, Botaniker, früher Secretär der anthropolog. Gesellsch. (Leop. S. 55.)

26. December. New York. Dr. Wilhelm Detmold, emer. Prof. der klin. und Militär-Chir. am dortigen Coll. of Physic. and Surg., geb. 1808 in Hannover, graduirte in Göttingen 1830, kam 1837 nach New York, wo er der Erste war, der chirurg. Orthopädie betrieb und eine derartige Klinik bei gedachtem College einrichtete. Er war der erste Präsident der N. Y. County Med. Associat. bei deren Errichtung 1884. (Boston. Med. and Surg. Journ. Vol. 132. p. 20. — Med. Record. Vol. 47. p. 22.)

30. December. Wien. Dr. Marcus Abeles, Privatdocent der inn. Med., geb. 1837 zu Nedraschitz in Böhmen, wurde 1863 in Wien Dr., war bis 1870 in Cairo und Alexandrien als Arzt und dann in Karlsbad als Kurarzt thätig, wurde 1884 Privatdocent in Wien. Er hat sich vorzugsweise auf dem Gebiete der physiol. und pathol. Chemie einen geachteten Namen erworben. (E. Ludwig in Wien. klin. Wochenschrift S. 35. — Leop. S. 55.)

Erklärung der abgekürzten Büchertitel.

ABL. = Biographisches Lexicon der Aerzte.

Leop. = Leopoldina, amtliches Organ der K. Leop.-Carol. Akademie der Naturforscher.

2.

Nachtrag zu dem Aufsatz: Ein Fall von multiplen pseudomelanotischen Gasabscessen der Haut nach Erysipel.

Von Prof. Dr. Albert Zeller in Stuttgart.

Im 139. Bande dieses Archivs S. 233 habe ich die Krankengeschichte eines 22jährigen Mädchens mitgetheilt, bei der sich im Anschluss an ein typisches recidivirendes Gesichtserysipel unter dem Bilde schwerster septischer Infection an den verschiedensten Körperstellen Abscesse in der Haut bildeten, die eine solche Ausdehnung annahmen, dass im Laufe von 1½ Jahren deren gegen 650 eröffnet werden mussten. Diese Abscesse zeichneten sich durch ihren Sitz ausschliesslich in der Haut und besonders durch eine eigen-

thümliche tiefschwarze Färbung ihrer Wandungen und ihres Grundes aus. Der Eiter dieser Abscesse, in denen sehr häufig Gasbildung bemerkt wurde, war missfarbig, sehr übelriechend und enthielt in seinem Innern einen schwarzen Pfropf, der sich bei der Incision entleerte oder in den nächsten Tagen abstiess. Bei der Entstehung der Abscesse war die Pigmentablagerung in der Haut das Primäre, die Eiterbildung kam erst nachträglich hinzu. Ganz im Anfang der Erkrankung war eine grössere Infiltration in der Bauchhaut aufgetreten und aus dieser ausgeschnittene Stücke hatten Herrn Geh.-Rath Arnold zu seinen interessanten anatomischen Untersuchungen gedient. Nach etwa 1jähriger Dauer der Erkrankung wurde die Abscessbildung seltener, doch hörte sie erst nach 1½ Jahren ganz auf. Die von der Incision herrührenden Narben waren anfangs pigmentirt, um später das weisse Aussehen gewöhnlicher Narben zu bekommen.

Zur Zeit der Veröffentlichung des Falles hielten wir die Erkrankung für abgelaufen, da seit 1 Jahr kein Abscess mehr aufgetreten war. Um so mehr war ich überrascht, als ich hörte, dass im Frühjahr 1895 auf's Neue solche Abscesse aufgetreten seien und dass bis August bereits wieder über 70 theils spontan aufgebrochen, theils künstlich eröffnet worden seien. Leider waren meine Bemühungen, die Pat. wieder in meine Behandlung zu bekommen, erfolglos, so dass ich keine genaueren Angaben über den Verlauf machen kann. Der Beschreibung des behandelnden Arztes nach unterschied sich aber das Auftreten und der Verlauf dieser neuen Abscesse durch nichts von dem bei der ersten Erkrankung Beobachteten.

Vor Allem war ich bestrebt, Abscessinhalt zur bakteriologischen Untersuchung zu erhalten, da diese bei der ersten Erkrankung versäumt worden war. Am 27. August übersandte mir Herr Dr. Wiedemann in Gmünd zwei Reagensgläschen mit unter den üblichen Cautelen entnommenem Eiter und Herr Med.-Rath Dr. Rembold hatte die Güte, denselben bakteriologisch zu untersuchen, wofür ich ihm zu grossem Danke verpflichtet bin. Derselbe hat mir folgenden Bericht über seinen Befund gegeben:

„Zur Untersuchung wurden mir zugestellt 2 Röhrchen:

A. mit Eiter, in welchem kleine Blutgerinnsel und einzelne kleinere Pfröpfe pigmentirten Gewebes sich befanden und

B. mit einem grösseren pigmentirten Gewebspfropf. Die mikroskopische Untersuchung von Ausstrichpräparaten ergab zu A. die Anwesenheit vereinzelter, kurzer, dicker Stäbchen mit abgerundeten Enden und Degenerationszeichen (Vacuolen, kolbigen Auftreibungen u. s. w.), zu B. vereinzelte Häufchen traubig angeordneter Mikrokokken.

Von jedem Röhrchen wurde eine Serie Gelatineplatten und Agarplatten angelegt, erstere durch Mischung und Verdünnung, letztere durch Ausstrich. Die Gelatineplatten wurden bei Zimmertemperatur, die Agarplatten bei 36° C. im Brutkasten gehalten.

Aus den Platten der beiden Serien liessen sich drei verschiedene Bakterien isoliren, ein Bacillus, ein Streptococcus und ein Staphylococcus. Dabei war das Verhältniss so, dass der Bacillus fast ausschliesslich in der

Serie von A., der Staphylococcus überwiegend in denjenigen von B. und der — überhaupt am spärlichsten zum Vorschein gekommene — Streptococcus nur in letzterer sich entwickelten.

Der Streptococcus zeigte mit Vorliebe Diplokokkengrundform, auf festen Nährböden kurze — 4—8 gliederige —, in flüssigen, längere, jedoch nie auffallend lange Ketten, bildete in der Gelatine langsam wachsende, feine, weisse Pünktchen, bei schwacher mikroskopischer Vergrösserung als runde, grauliche, fein granulirte Colonien sichtbar, ebenso auf Agar, hier mit Rankenbildung am Rand; im Gelatinestrich wuchs er als weisser, aus kleinen runden Punkten zusammengeflossener Streifen ohne Ausbreitung an der Oberfläche und ohne Verflüssigung. Bouilloncultur zeigten weniger diffuse Trübung, als kleinfetzige Ablagerung. Intraperitonäale Infection von Mäusen tödtet 2 derselben nach je 6 Tagen: Befund in einem Fall Leberabscess mit Streptokokken, im anderen Streptokokken im Herzblut; Verdünnungen der Bouillon wirken nicht tödtlich.

Diagnose: Streptococcus pyogenes.

Der aus den Platten isolirte Traubenmicrococcus wächst in der Gelatine üppiger und rascher als der vorige, bildet runde, gröber granulirte gelbliche Colonien mit Verflüssigung, auf Agar dicke, gelbe Rasen, im Gelatinestrich trüben, dann gelben Strich mit rascher Verflüssigung, schliesslichem Untersinken der Cultur in der verflüssigten Gelatine als gelber Bodensatz.

Es ist das typische Bild des Staphylococcus pyogenes aureus.

Der Bacillus, ein kurzes, an den Enden abgerundetes Stäbchen mit träger Eigenbeweglichkeit, bildet auf der Gelatineplatte in der Tiefe weisse, runde Punkte, auf der Oberfläche übergreifende, ziemlich dicke, weisse Rasen; bei schwacher Vergrösserung präsentiren sich erstere als grauliche bis bräunliche, granulirte, runde Colonien, letztere als blättrig gezeichnete Ausbreitungen mit unregelmässig gebuchtetem Rand. Auf Agarplatten bildet er einen weissen, bläulich irisirenden Belag. Im Gelatinestich wächst er als weisser, später etwas nachdunkelnder Strich mit rascher und üppiger Ausbreitung über die ganze Oberfläche der Gelatine ohne Verflüssigung. Auf Kartoffeln dicker, feuchter, gelblichgrauer Rasen. Injection einer mehrtägigen Bouilloncultur in's Peritonäum tödtet eine weisse Maus innerhalb 24 Stunden. Im U-Röhrchen erzeugt der Bacillus aus Bouillon Gas. In 3procentiger Peptonlösung lässt sich nach 4 Tagen mit Hülfe von Kaliumnitrit, verdünnter Schwefelsäure und Amylalkohol deutliche Indolreaction herbeiführen.

Diagnose: Bacterium coli commune."

Die Abscesse verdanken demnach einer Mischinfection durch Bacterium coli, den Staphylococcus aureus und in geringerem Grade den Streptococcus ihre Entstehung.

Aber noch nach einer anderen Richtung konnte die bisher dunkle Aetiologie aufgeklärt werden. Das abermalige Auftreten der multiplen Abscesse, diesmal gänzlich unvermittelt, ohne voraufgegangene Erkrankung, erweckte in mir auf's Neue einen Verdacht, der mir schon während der ersten Erkrankung aufgestiegen war, den ich aber damals nicht hatte bestätigen

können — dass nehmlich diese Abscesse von der Pat. selbst auf künstlichem Wege hervorgerufen worden seien. Eine daraufhin von Herrn Dr. Wiedemann vorgenommene Ueberraschung der Pat. — Isolirung im Bad, Kleiderwechsel, Zimmerwechsel — ergab denn auch, dass Pat. sich Morphium einspritzte, das sie aus der Hausapotheke des Mutterhauses entwendet hatte. An den Einstichstellen waren die Abscesse entstanden. Leider wurde die vorgefundene sehr trübe Morphiumlösung in der ersten Entrüstung über die Entdeckung fortgeschüttet und es gelang nur, die stark verrostete Nadel der benutzten Spritze zu erhalten. Ueber ihre Untersuchung schreibt mir Herr Med.-Rath Dr. Rembold:

„Von der übergebenen Nadel wurden mehrere Serien Gelatine- und Agarplatten, und zwar sowohl mit sterilisirtem, durch Spritze und Hohlnadel getriebenem Wasser, als mit ebensolchem, in welchem die ganze Nadel ausgeschüttelt war, angelegt. Das Resultat war gänzlich negativ, insofern es mir nicht gelungen ist, neben den verschiedenen Saprophyten, Hefen u. s. w., welche wuchsen, eine zu den vorgenannten 3 Formen gehörige Colonie ausfindig zu machen."

Trotz dieses negativen Befundes kann es wohl keinem Zweifel unterliegen, dass die verunreinigte Morphiumlösung die Abscessbildung verursacht hat. Pat. selbst gestand nach ihrer Entlarvung, dass sie sich zur Linderung heftiger Schmerzen Morphium eingespritzt habe, dass die Abscesse aber nicht nur an den Injectionsstellen, sondern auch in ihrer Nachbarschaft entstanden seien, dass sie aber, als einmal längere Zeit aus Mangel an Morphium keine Einspritzungen vorgenommen werden konnten — das einjährige Intervall zwischen erster und zweiter Beobachtung — gänzlich ausblieben. Seit ihrer Ueberführung wurde Pat. strenge beobachtet mit dem Erfolge, dass die Abscessbildung nunmehr seit 4 Monaten vollständig aufgehört hat, sie soll wieder ein blühendes Aussehen haben und sich guter Gesundheit erfreuen.

Wir haben es demnach im vorliegenden Falle mit einer arteficiell hervorgerufenen Erkrankung zu thun, wie sie in ähnlicher Weise schon öfters bei Hysterischen beobachtet worden ist. Trotz aller Aufklärung bietet das Krankheitsbild noch manche dunkle Punkte dar, die ich aber, da Pat. meiner Beobachtung entzogen ist, nicht aufhellen kann. So ist es z. B. nicht klar, warum die ersten schwarzen Knoten im Gesicht auftraten, denn Pat. hat auf's Bestimmteste versichert, sich niemals Einspritzungen an dieser Stelle gemacht zu haben. — Ausdrücklich hervorheben möchte ich noch, dass die anatomischen Befunde von Herrn Geh.-Rath Arnold auch nach Klarlegung der Aetiologie keine Aenderung ihrer Deutung erfahren[1]).

[1]) Ich darf nicht unterlassen hinzuzufügen, dass nicht nur Bacterium coli, sondern wahrscheinlich auch andere Schwefelbakterien zur vitalen Pseudomelanose Veranlassung geben können. Wir haben hier in der letzten Zeit Fälle von Pseudomelanose und Pseudomelanämie beobachtet; in dem einen wurde eine andere Bakterienform nachgewiesen. Herr College Ernst wird über die interessanten Befunde ausführlicher berichten.

Arnold.

3.

Ueber Ammoniakausscheidung.

Von Dr. E. Hallervorden zu Königsberg i. Pr.

Eine Arbeit von Rumpf in diesem Archiv, Bd. 143, constatirt wiederum bei verschiedenen Infectionskrankheiten während des Fieberstadiums, aber auch nach demselben erhöhte Ammoniakausscheidung im Urin.

Die Thatsachen sind interessant; jedoch bedürfen einige Irrthümer der Aufklärung.

Dass NH_3, wenn es nicht an stärkere Säuren gebunden ist, als Harnstoff zur Ausscheidung gelangt (a. a. O. S. 35), ist von mir bei Schmiedeberg nachgewiesen worden. Und seit Schmiedeberg's Anregung, die von Naunyn's Schülern lebhaft aufgenommen wurde, sind alsdann Physiologie und Pathologie des NH_3 sehr weitreichend klargestellt worden, so dass man das von Duchek lange vor jener Zeit abgegebene Urtheil — dass uns keineswegs alle die NH_3-Ausscheidung beherrschenden Kräfte bekannt seien — doch jetzt nicht mehr so harmlos citiren kann. Vor allen Dingen ist sicher gestellt (Hallervorden, Arch. f. exp. Path. 1878 und 1880), dass das NH_3 im Körper die Function der Säureneutralisation zu üben hat und dazu stets reichlich disponibel ist. Diese Thatsache war es, von welcher ausgehend Minkowski uns seine fruchtbaren Arbeiten über Diabetes schenkte. Ohne das zu beachten, scheint Rumpf jetzt auf den früheren Standpunkt zurückzukehren, indem er annimmt, dass das bei bakteriellen Krankheiten im Urin ausgeschiedene Plus von NH_3 auf NH_3-Production der Bakterien beruhen könne. Nein! Wenn die Bakterien NH_3 produciren, so verwandelt sich dieses in Harnstoff. Wenn aber die vermehrte NH_3-Ausscheidung bei Infectionskrankheiten mit Bakterien in Verbindung gebracht werden soll, so könnte nur angenommen werden, dass die Bakterien direct oder indirect Säure frei machen. Denn NH_3 ist ein Säureindicator, daher sollte die Säurequelle gesucht werden, nicht die Ammoniakquelle.

Ebenso bleibt für die von Rumpf festgestellte, zum Theil überraschend hohe postfebrile NH_3-Ausscheidung NH_3 ein Säureindicator und sollte auch da zum Suchen der Säure veranlassen. Rumpf hat aber bis jetzt keine einzige Säurebestimmung publicirt, obgleich er S. 5 von Beachtung dieses Punktes, in Bezug auf flüchtige Säuren, spricht. Es wird nicht klar, wie er einerseits nach flüchtigen Säuren, andererseits nach der NH_3-Quelle suchen kann; ich hoffe durch vorstehende Bemerkung die Unklarheit beseitigt zu haben.

Wenn ich im Arch. f. exp. Path. 1880. S. 260 die NH_3-Menge im Urin als abhängig von der Temperatur bezeichnet habe, so findet sich eine Seite

weiter genau begründet, dies sei nur zeitliche Abhängigkeit und zwar für die Fieberdauer; die causale Abhängigkeit liege in der Säureproduction. Dass ausserhalb des Fiebers kein Plus von NH_3 auftreten könne, habe ich nie behauptet.

Berichtigung.

Bd. 143. Hft. 2. Taf. VIII. Statt Fig. 3 lies: Fig. 4.
- Fig. 4 - Fig. 3.

LIBRARY OF THE UNIVERSITY OF CALIFORNIA

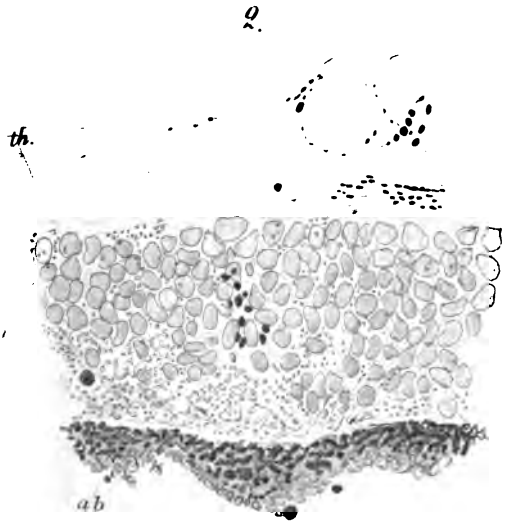

Fr. Veith Fig. 1 M. Sulzer Fig. 2 del. W. Grohmann sc.

LIBRARY
OF THE
UNIVERSITY
OF
CALIFORNIA

Fig. 1.

Drk. Paul

Fig. 2.

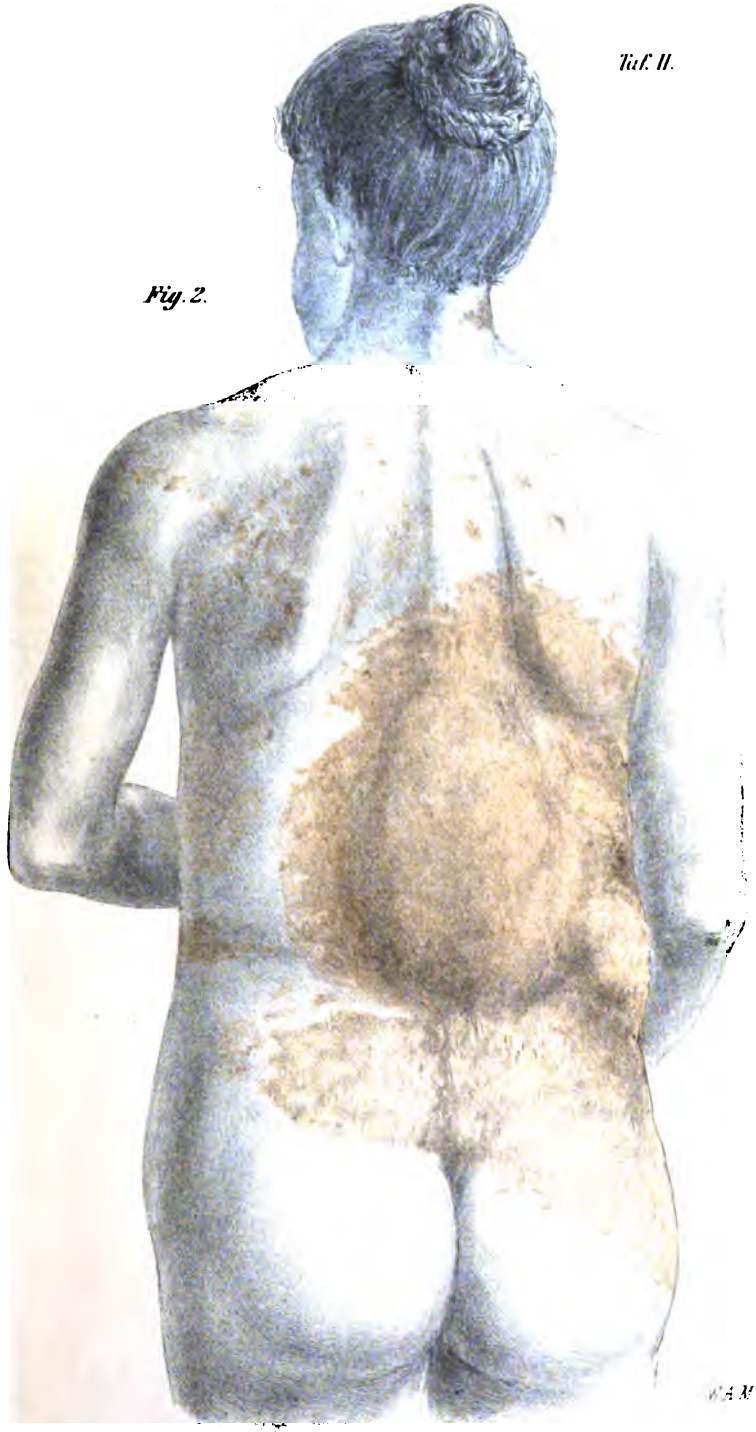

Fig. 1.

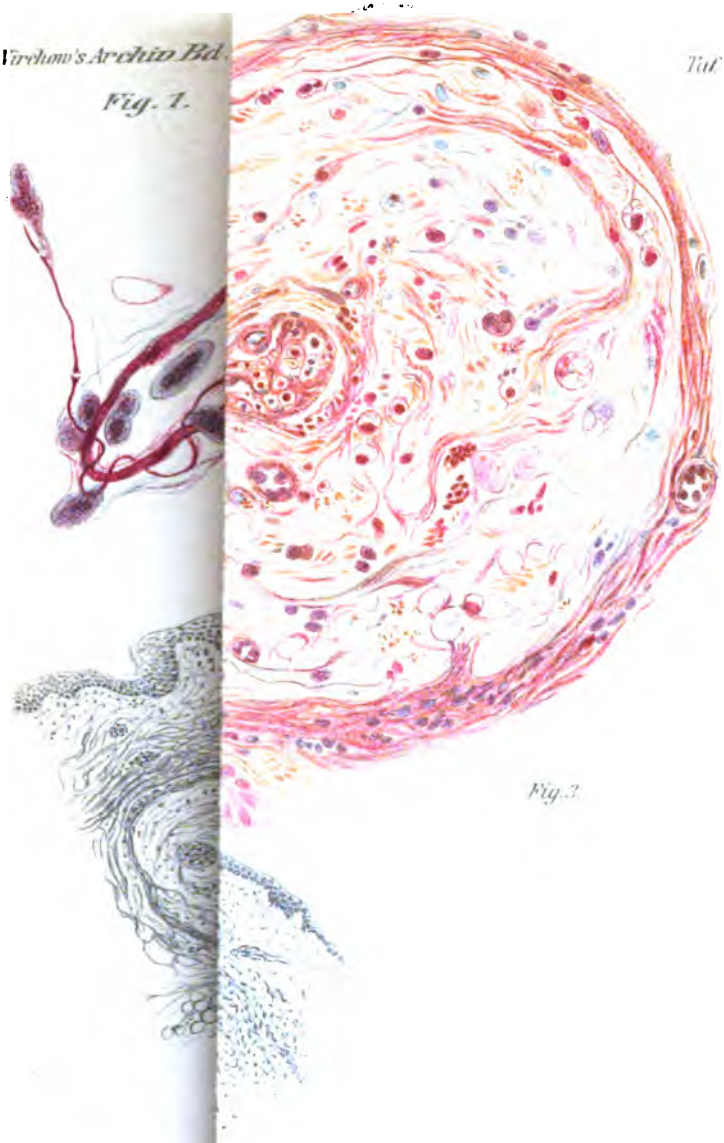

Fig. 3.

Dtd. Paul Torgler del.

Fig. 1.

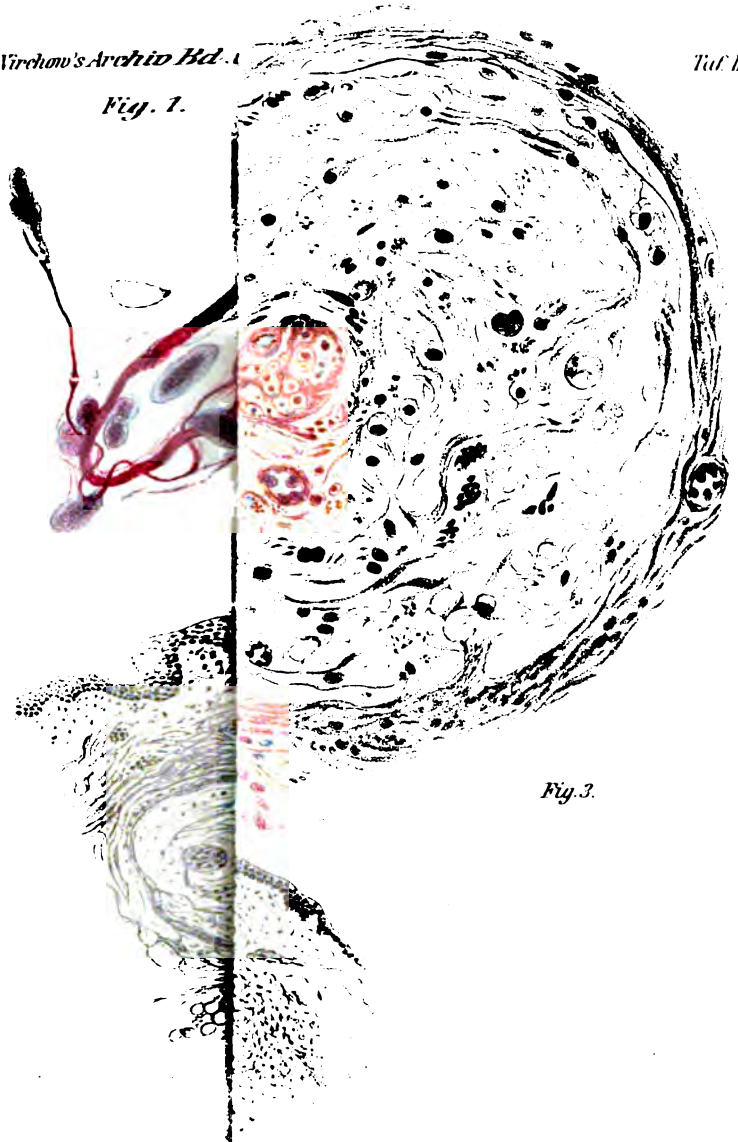

Fig. 3.

[illegible] del. W. A. [illegible] Inst. [illegible]





Fig. 1.

Fig. 2.

Fig. 4.

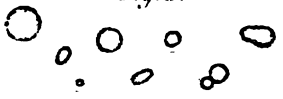

Fig. 3.

Fig. 5.



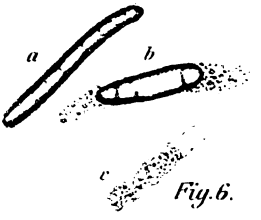

Fig. 6.



Fig. 7.



Fig. 8.

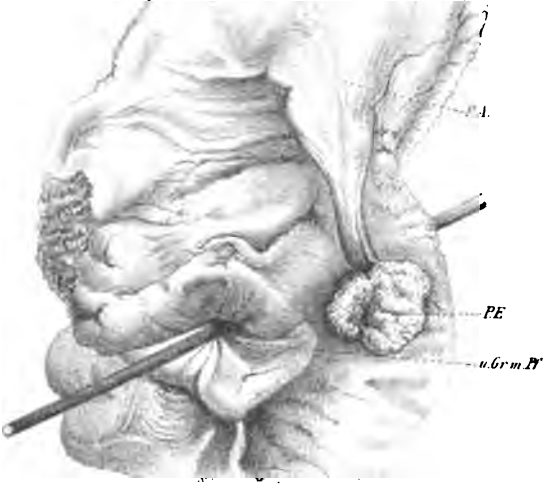

Lith. Inst. Berlin S.

Fig. 3.

Fig. 6.

E. Kretz del.

W. Adolph Arch. Inst. Berlin



Achenbach del. *W. Brehmann sc.*





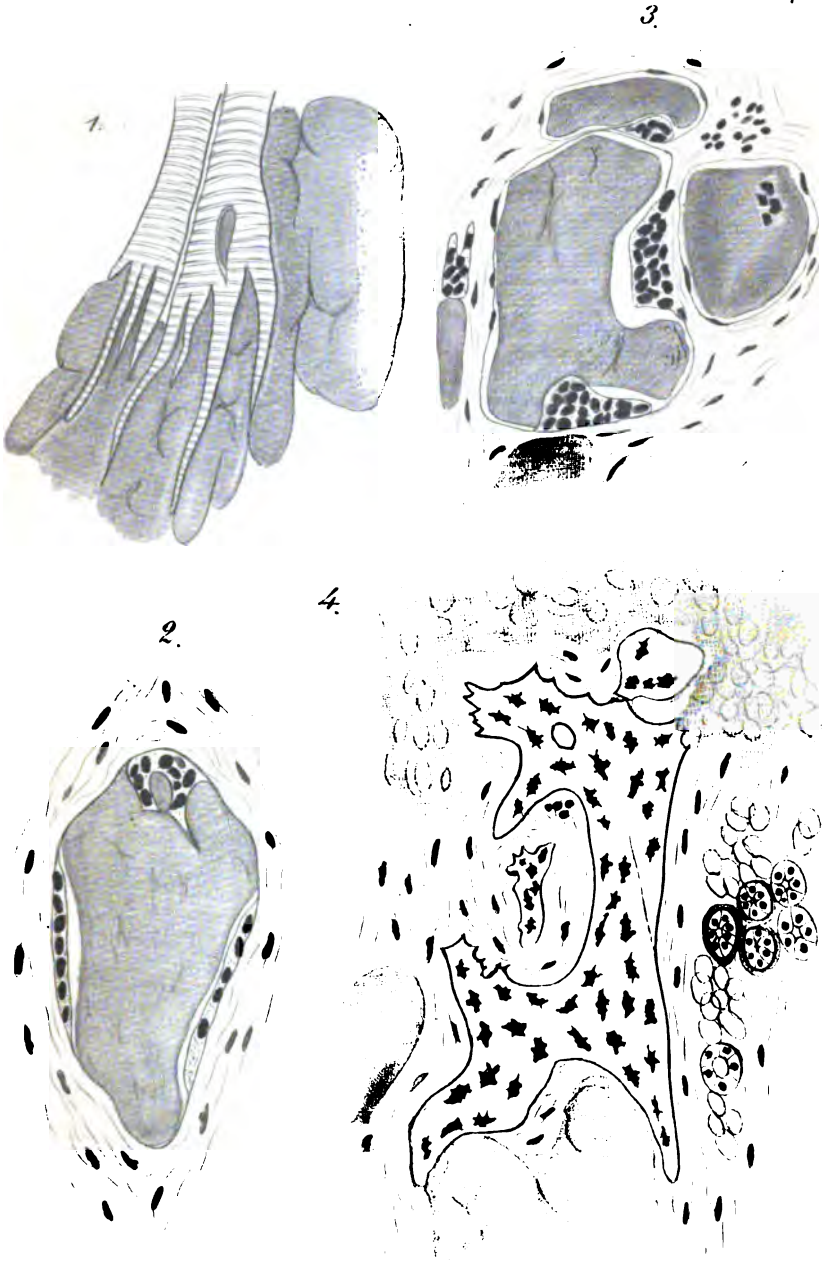

W. Grohmann sc.



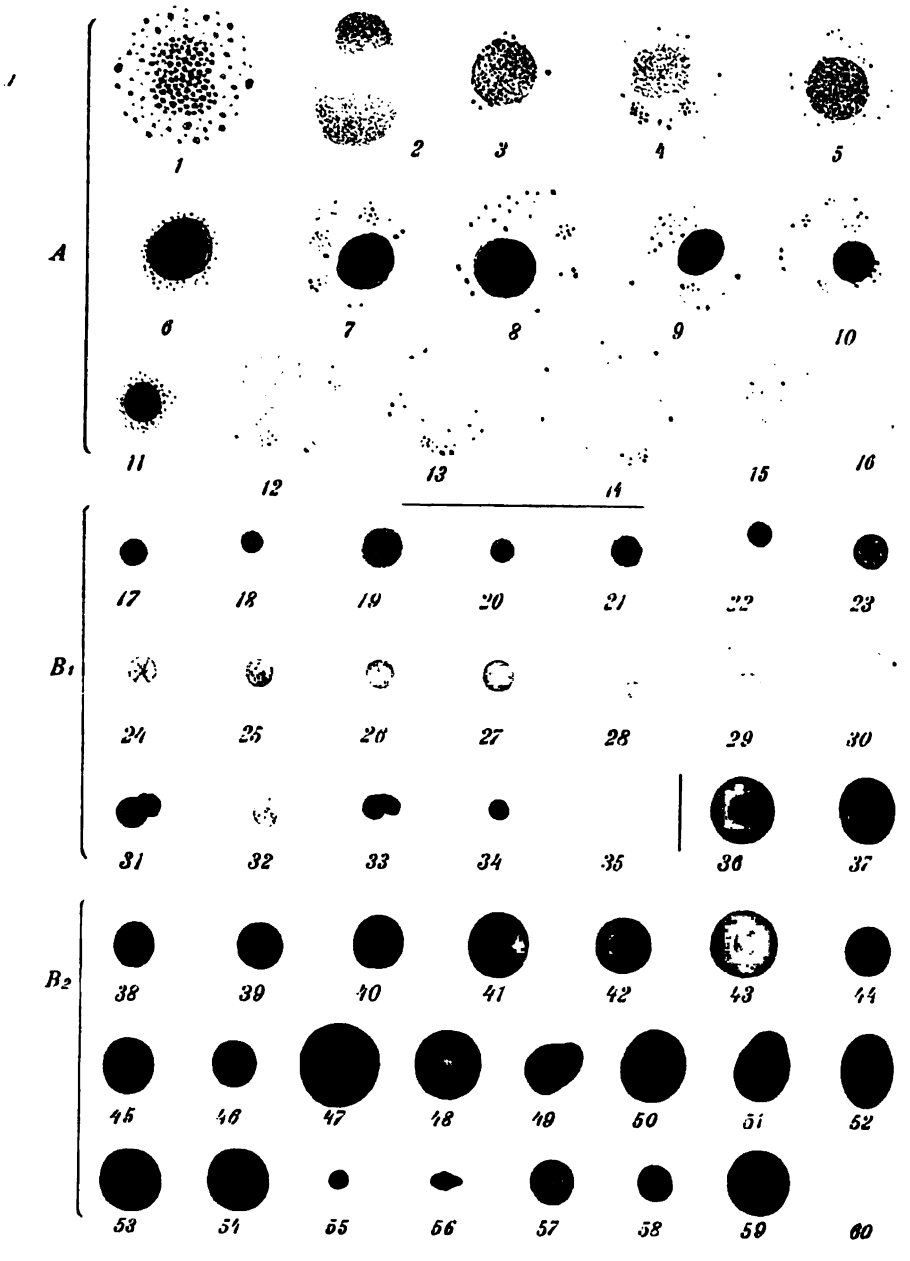

K. Uwira del. & lith.

OF THE
UNIVERSITY


e
a
c
e
a
a
a
a
d
e
b
e
e
a
a
a
a
a
B

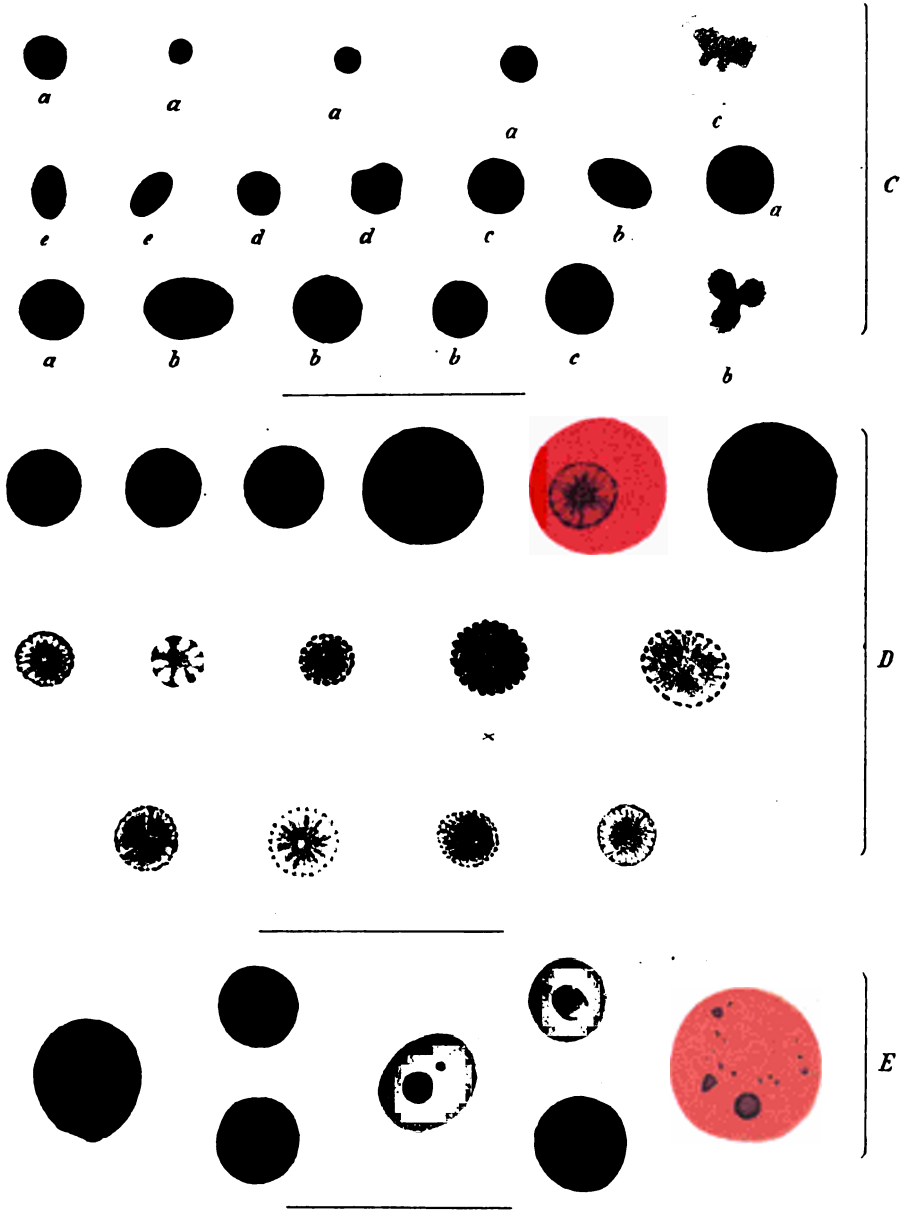

V. Uwira del. & lith.


RARY
THE
ERSITY

REFERENCE

AKEN FROM THE ROOM

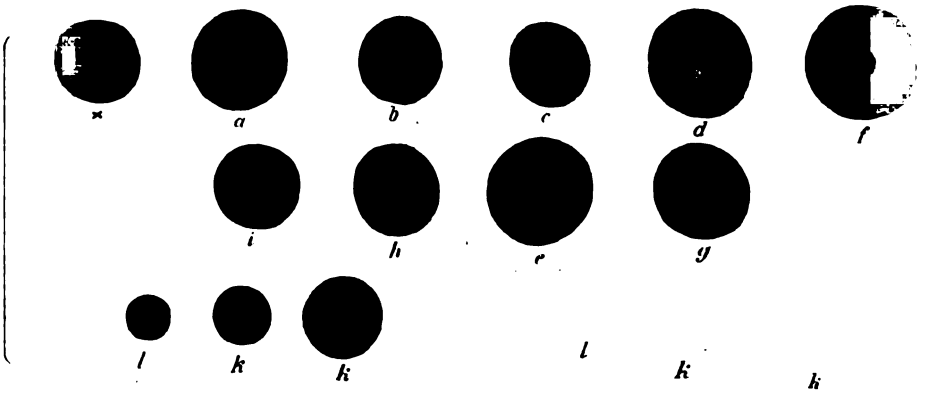
a
b
c
d
f
i
h
e
g
l
k
k
l
k
k


B
×



V. Uwira del. & lith.

LIBRARY
OF THE
UNIVERSITY

OF THE
UNIVERSITY
OF

1.

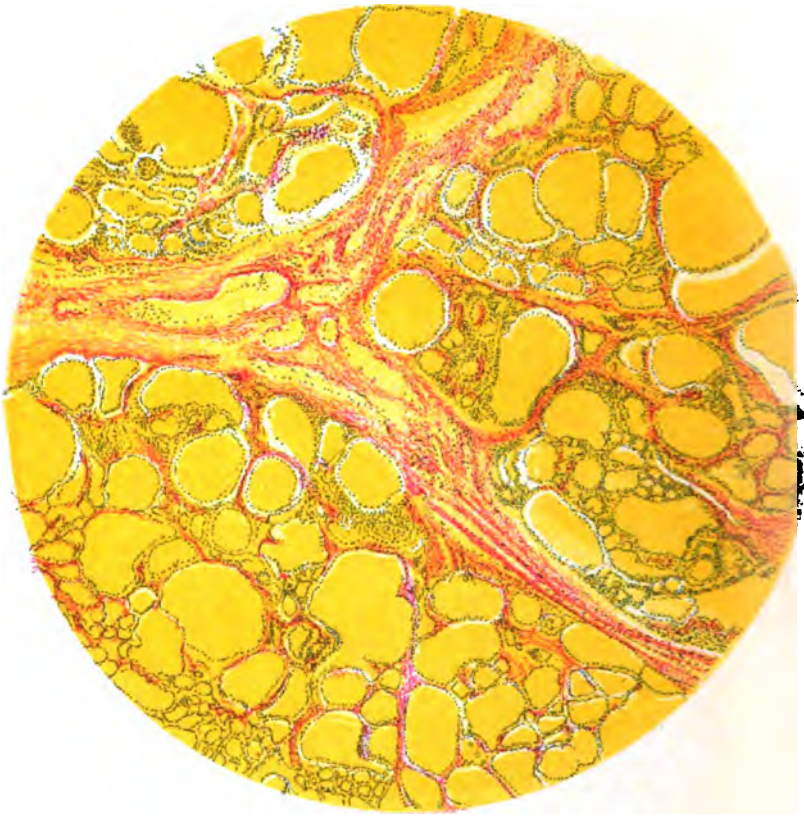

2.

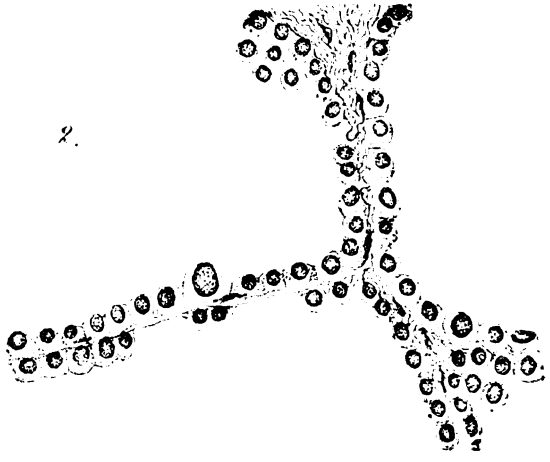

3

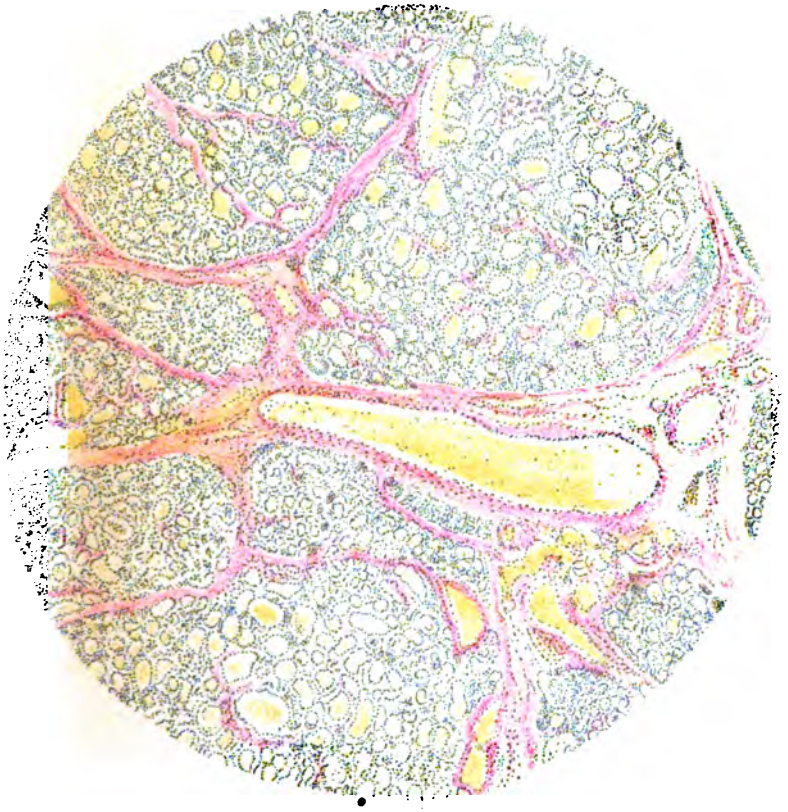

4

LIBRARY
OF THE
UNIVERSITY
OF
CALIFORNIA

1.

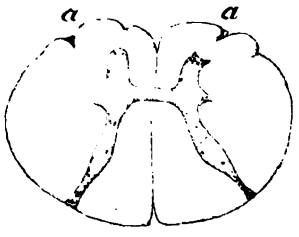

2.

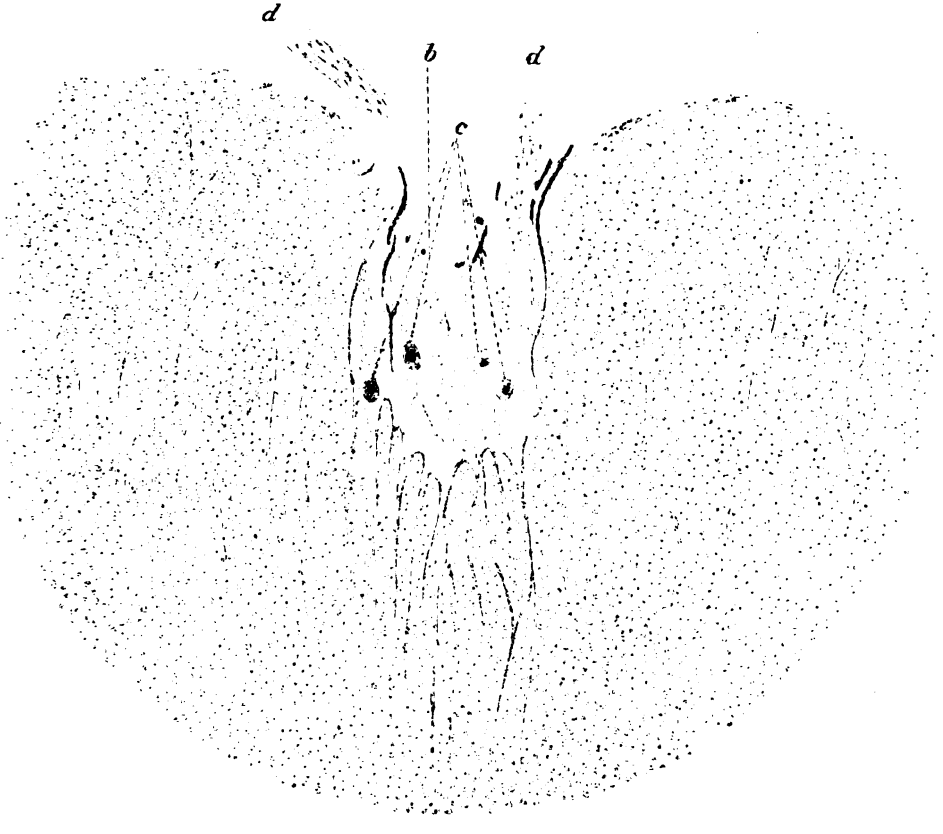

v. Friedeberg del.

Alb. Schütze lith. Inst. Berlin

LIBRARY
OF THE
UNIVERSITY
OF

RETURN TO the circulation desk of any
University of California Library
or to the
NORTHERN REGIONAL LIBRARY FACILITY
Bldg. 400, Richmond Field Station
University of California
Richmond, CA 94804-4698

ALL BOOKS MAY BE RECALLED AFTER 7 DAYS
2-month loans may be renewed by calling
(510) 642-6753
1-year loans may be recharged by bringing books
to NRLF
Renewals and recharges may be made 4 days
prior to due date

DUE AS STAMPED BELOW

DEC 1 6 1993

ST

FOR REFERENCE

NOT TO BE TAKEN FROM THE ROOM

BRO DART CAT. NO. 23 012 PRINTED IN U.S.A.